



# Тема

## Вторичный и третичный периоды сифилиса.

Доцент кафедры дерматовенерологии и косметологии ОмГМУ

кандидат медицинских наук

Зубарева Елена Юрьевна

# Вторичный период сифилиса (*syphilis secundaria*)

---

**А. сифилис вторичный свежий  
(*syphilis secundaria recens*)**

**В. сифилис вторичный рецидивный  
(*syphilis secundaria recidiva*)**

**С. сифилис вторичный скрытый  
(*syphilis secundaria latens*)**

# **Особенности высыпаний при вторичном свежем сифилисе**

---

- о обилие и яркость высыпных элементов**
- о сочность и беспорядочность расположения**
- о возможность наличия (остатков) твердого шанкра**

# Особенности высыпаний при вторичном рецидивном сифилисе

---

- небольшое количество высыпных элементов
- их большая величина
- блеклость окраски
- склонность к группировке и образование различных фигур в виде колец, гирлянд, дуг

# **Факторы, определяющие вариабельность высыпаний при вторичном сифилисе**

---

- **реактивность организма**
- **место расположения сифилидов**
- **воздействие на сифилиды  
раздражающих факторов, химических  
и ЛС**
- **давность заболевания**

# Общие черты вторичных сифилидов

---

**Овал., округ формы с четкой границей, инфильтрат (кроме розеолы)**

**повсеместность**

- **доброкачественность, после спец терапии бесследно разреш**

- **безлихорадочность**

- **отсутствие субъективных ощущений**

- **отсутствие островоспалительных явлений**

- **розовый или красный (ветчинный) цвет**

# Общие черты вторичных сифилидов

---

- округлая форма
- четкость границ
- наличие инфильтрата в основании элементов (кроме розеолы)
- положительные серологические реакции (100%)
- быстрое разрешение под влиянием специфической терапии

# Классификация сифилидов

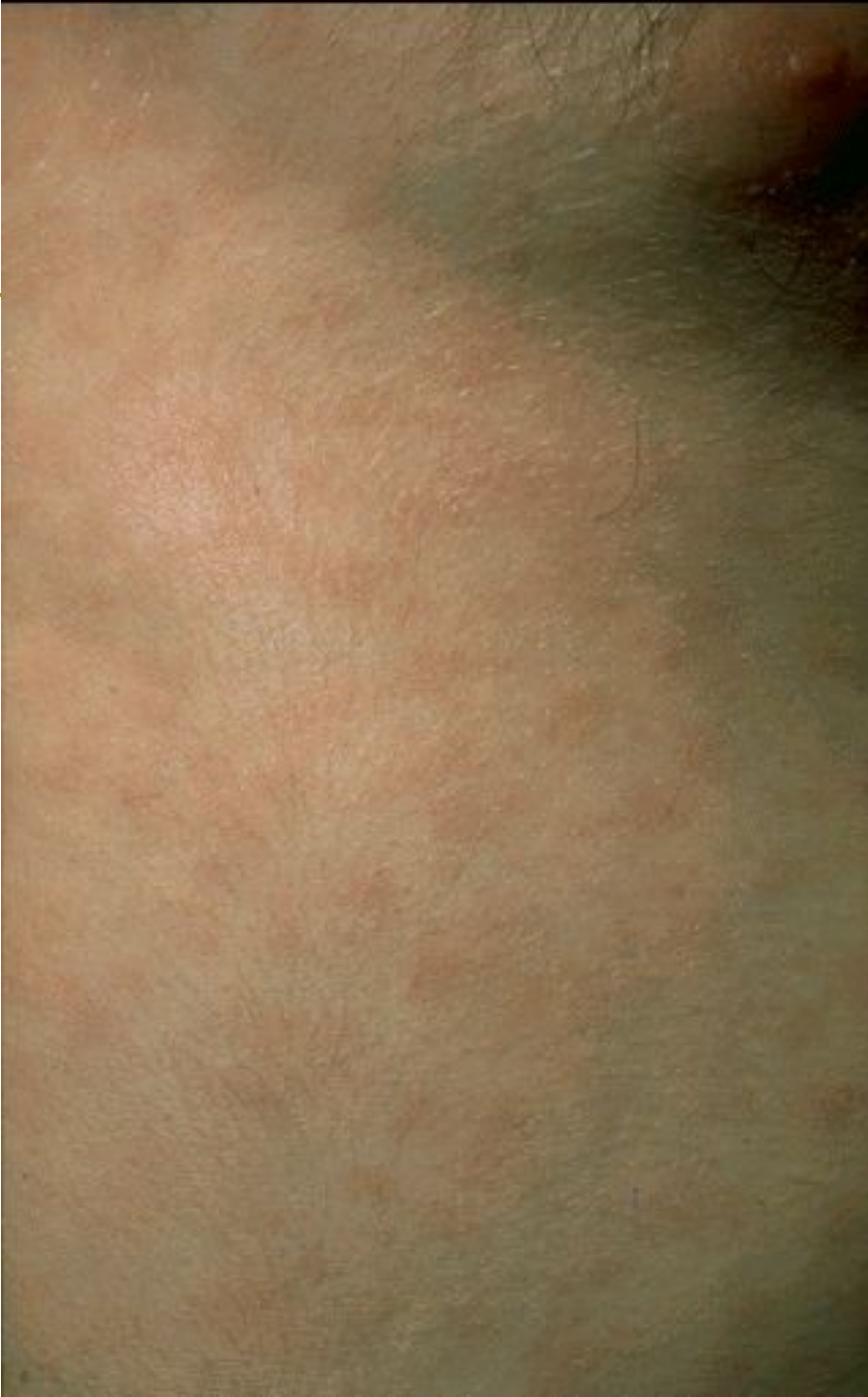---

- пятнистый (*roseola syphilitica*)
- папулезный (*syphilis papulosa*)  
чаще
- пустулезный (*syphilis pustulosa*)  
реже
- пигментный (*leucoderma*)



# пятнистый (*roseola syphilitica*)

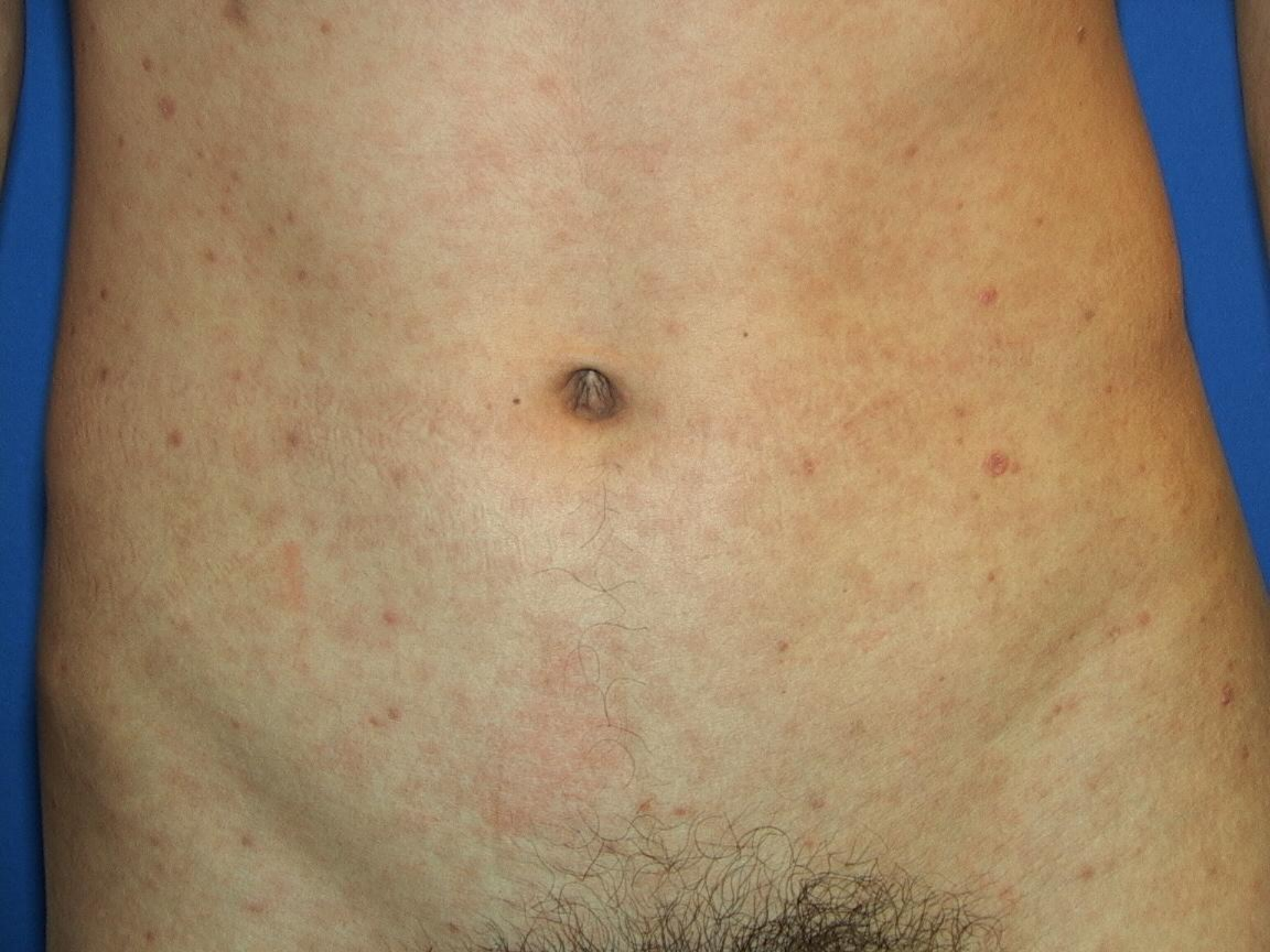---

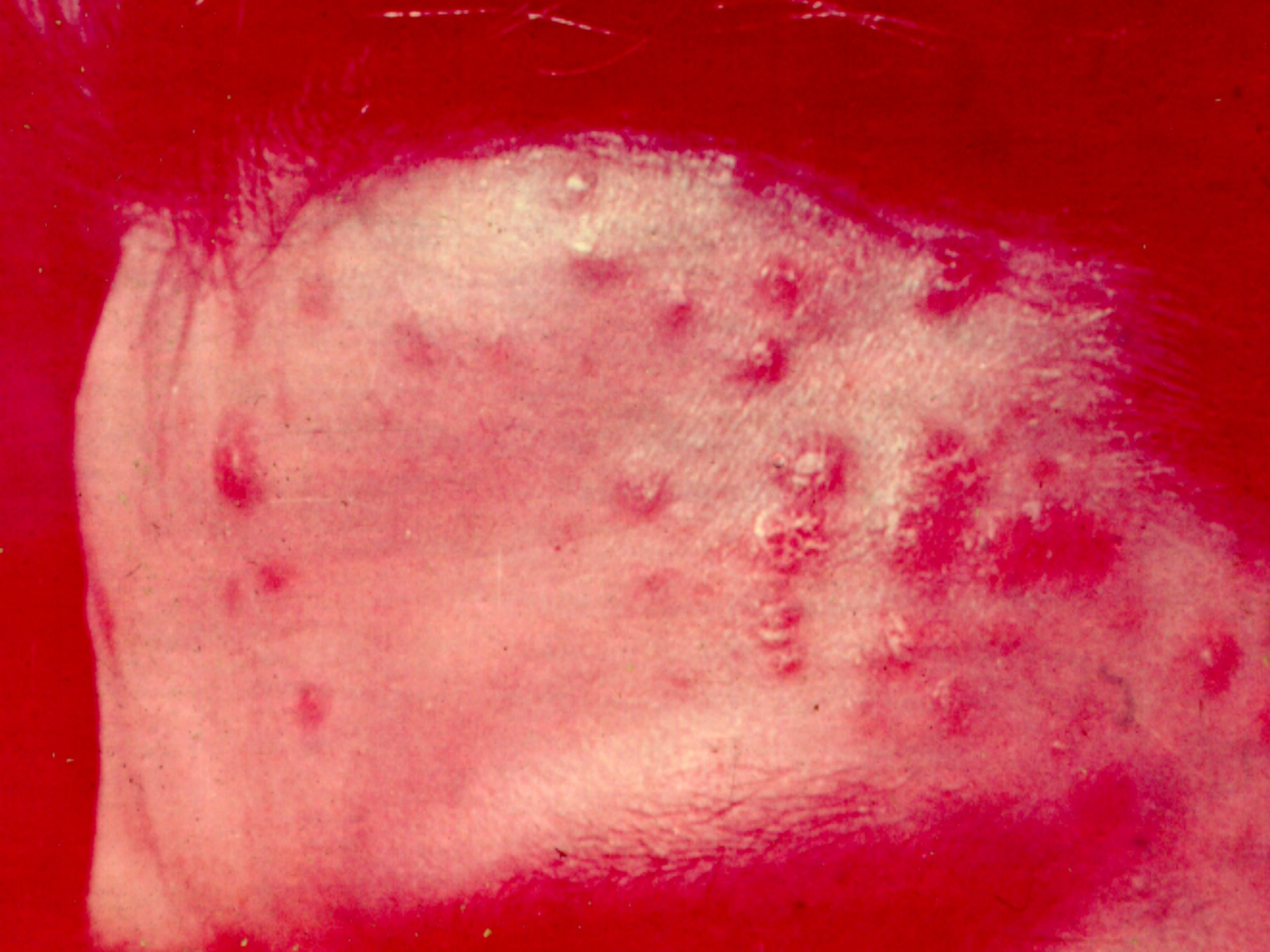


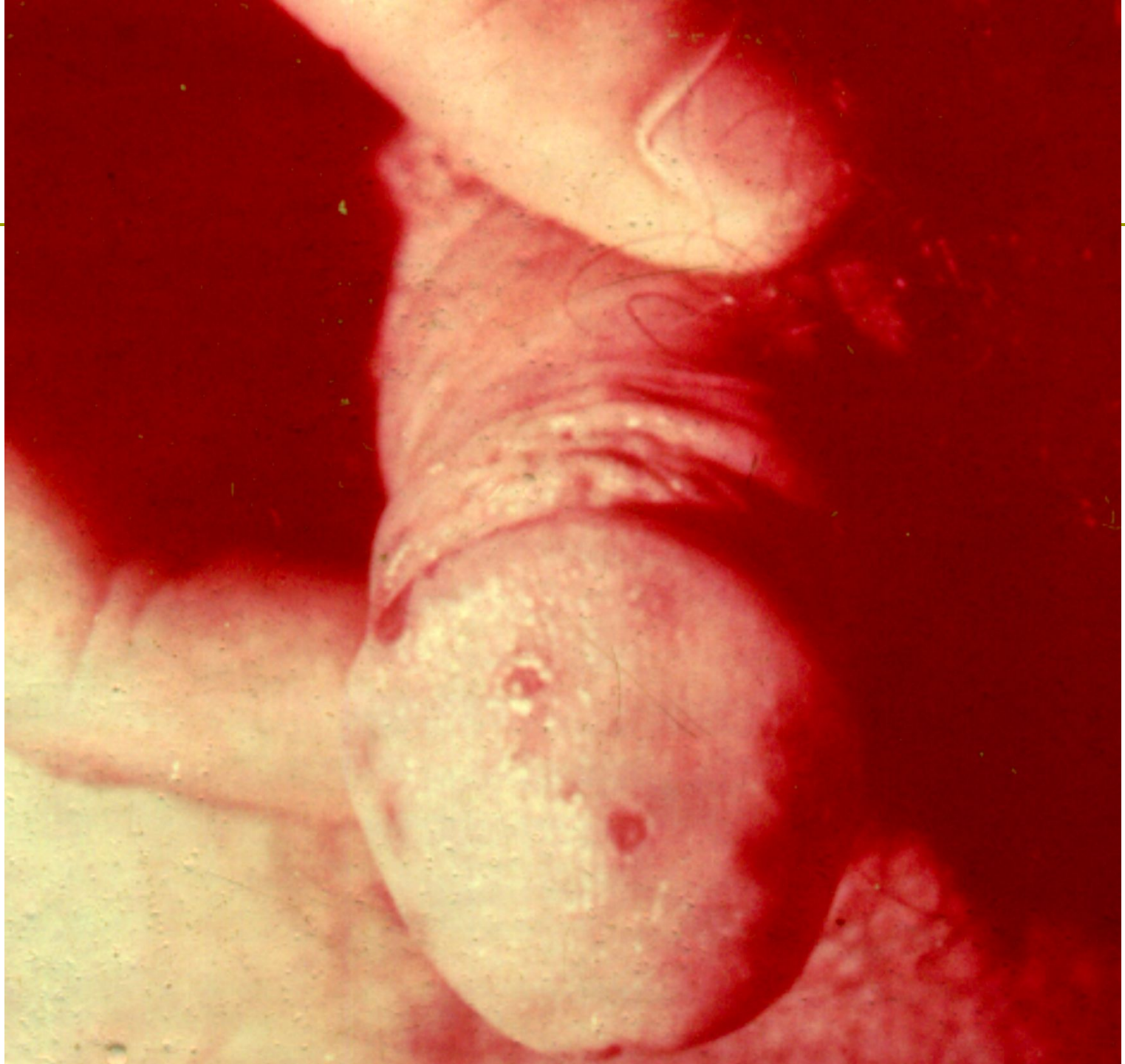# Клинические разновидности папулезного сифилида

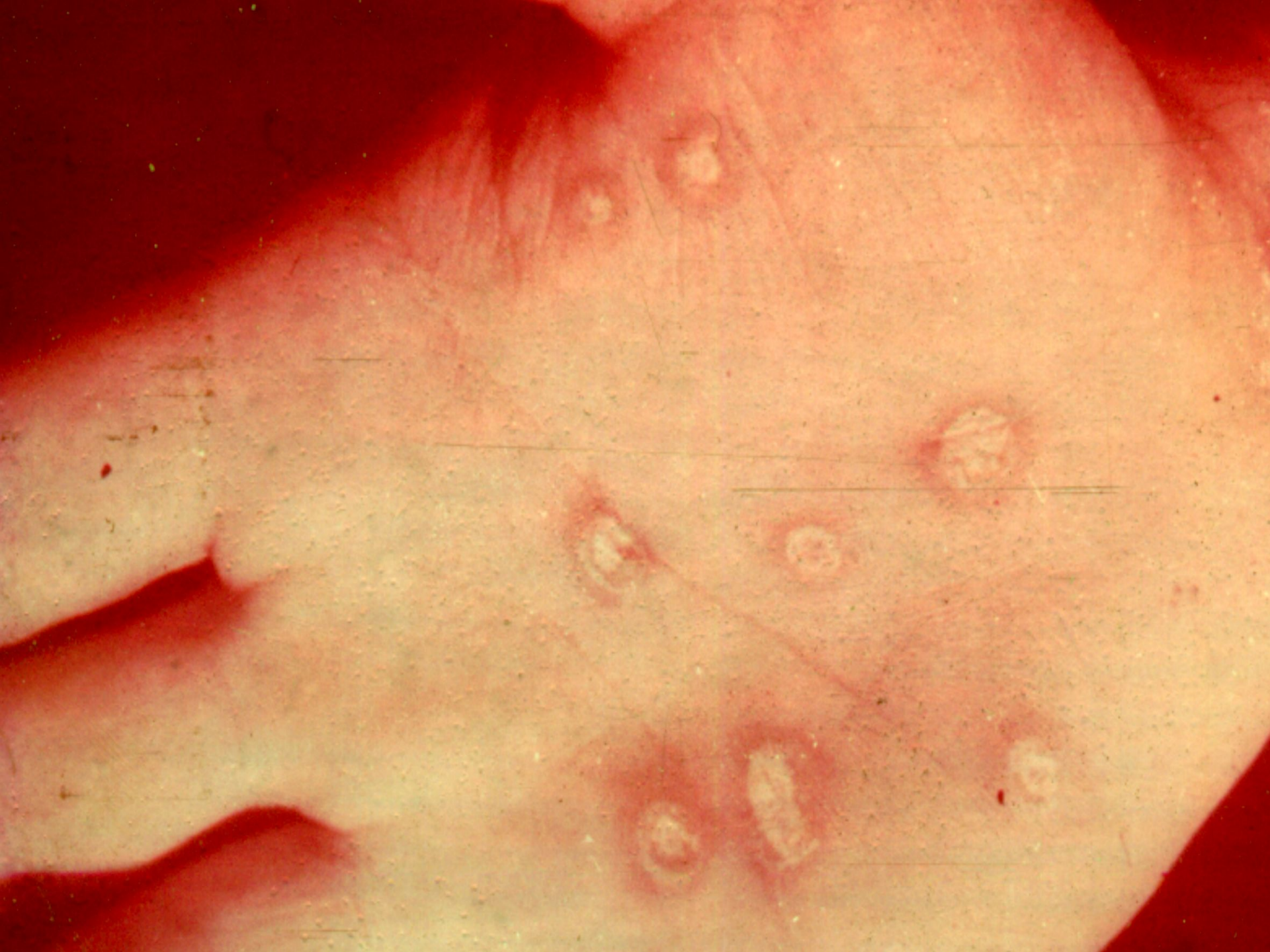
---

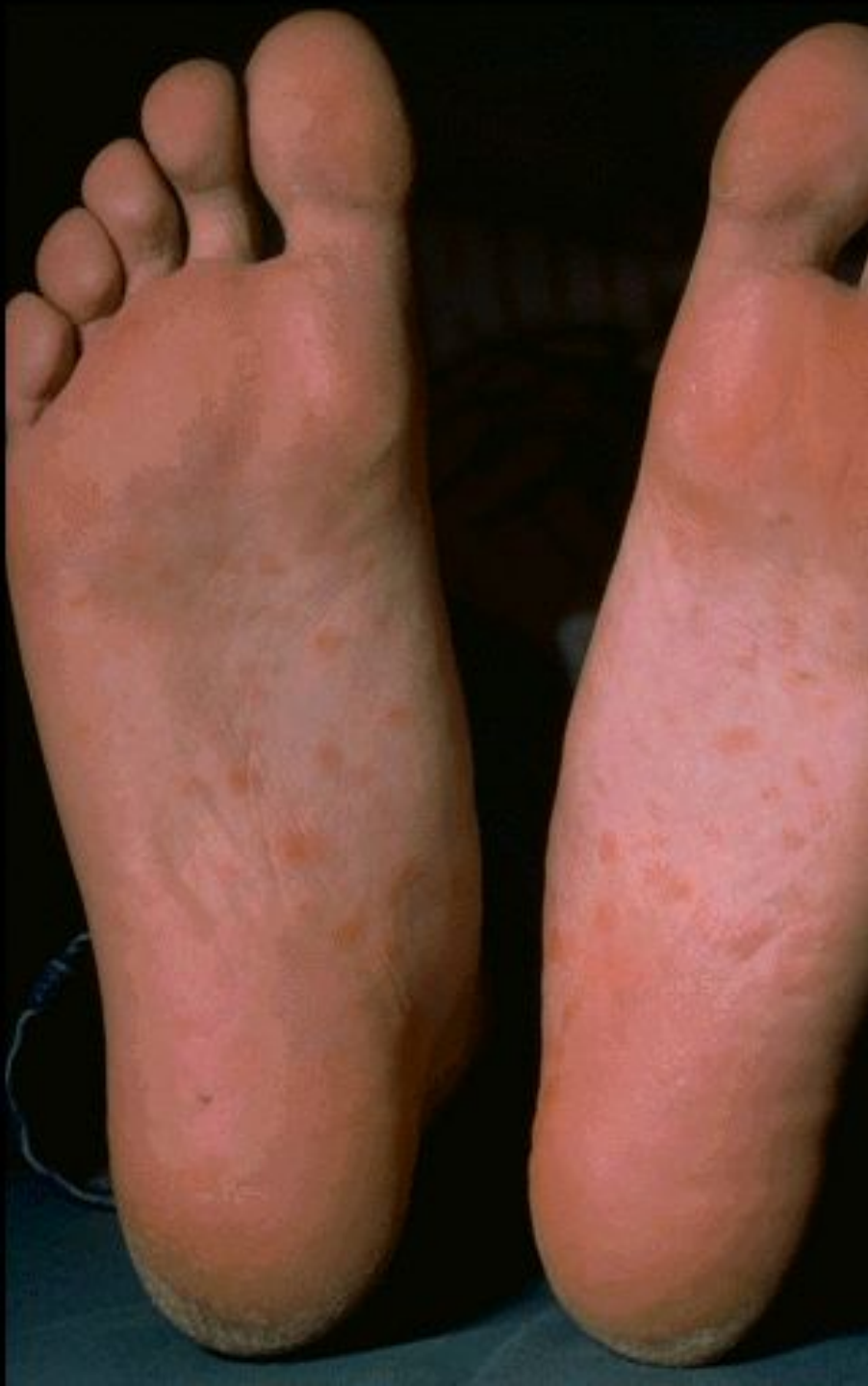- ❖ лентикулярный (*syphilis papulosa lenticularis*)
- ❖ милиарный (*syphilis papulosa miliaris*)
- ❖ монетовидный (*syphilis papulosa nummularis*)
- ❖ мокнущий (*syphilis papulosa madidans*)
- ❖ широкие кондиломы
- ❖ псориазиформный сифилид ладоней и подошв (*syphilis papulosa psoriasiformis palmaris et plantaris*)



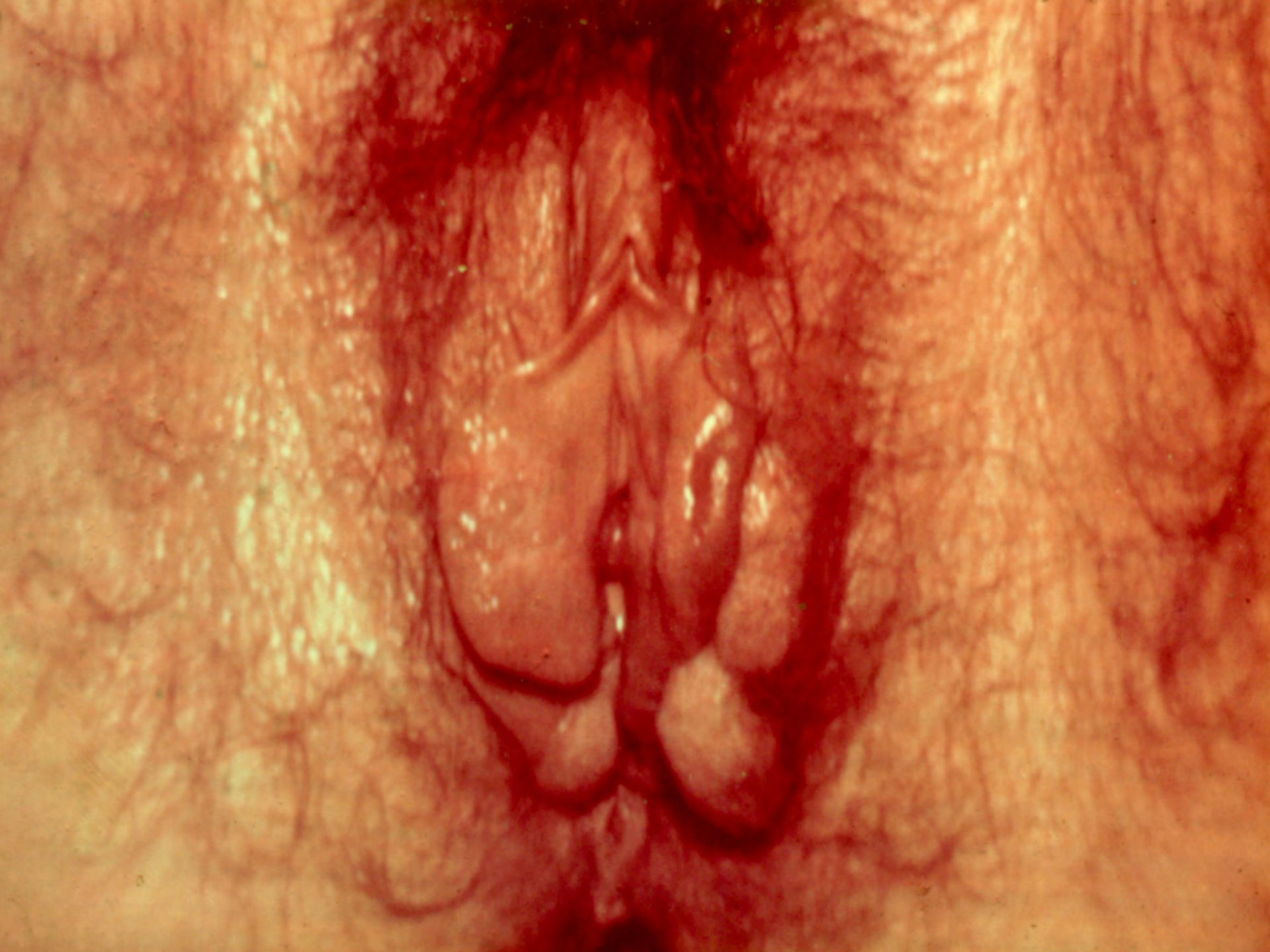


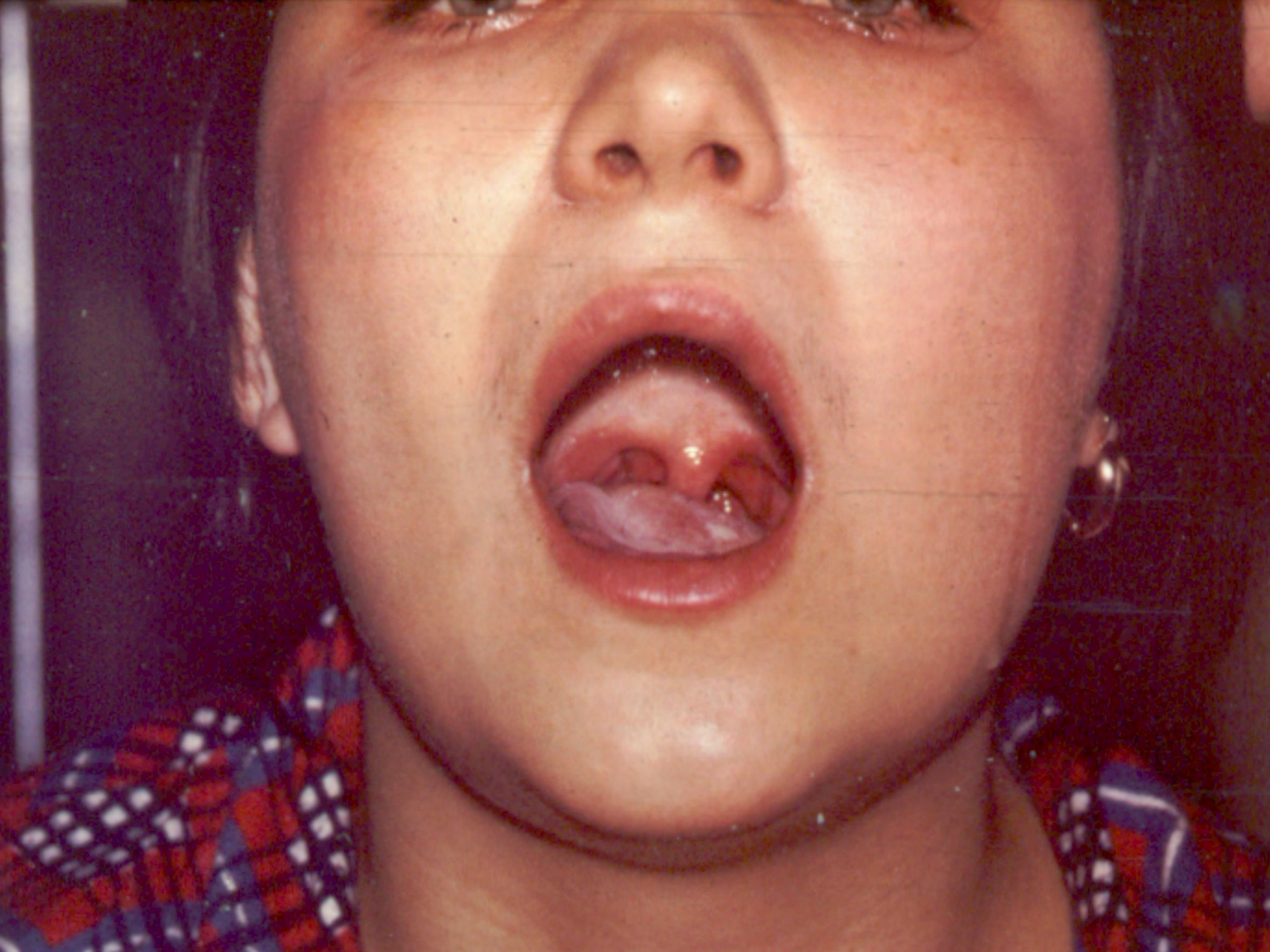






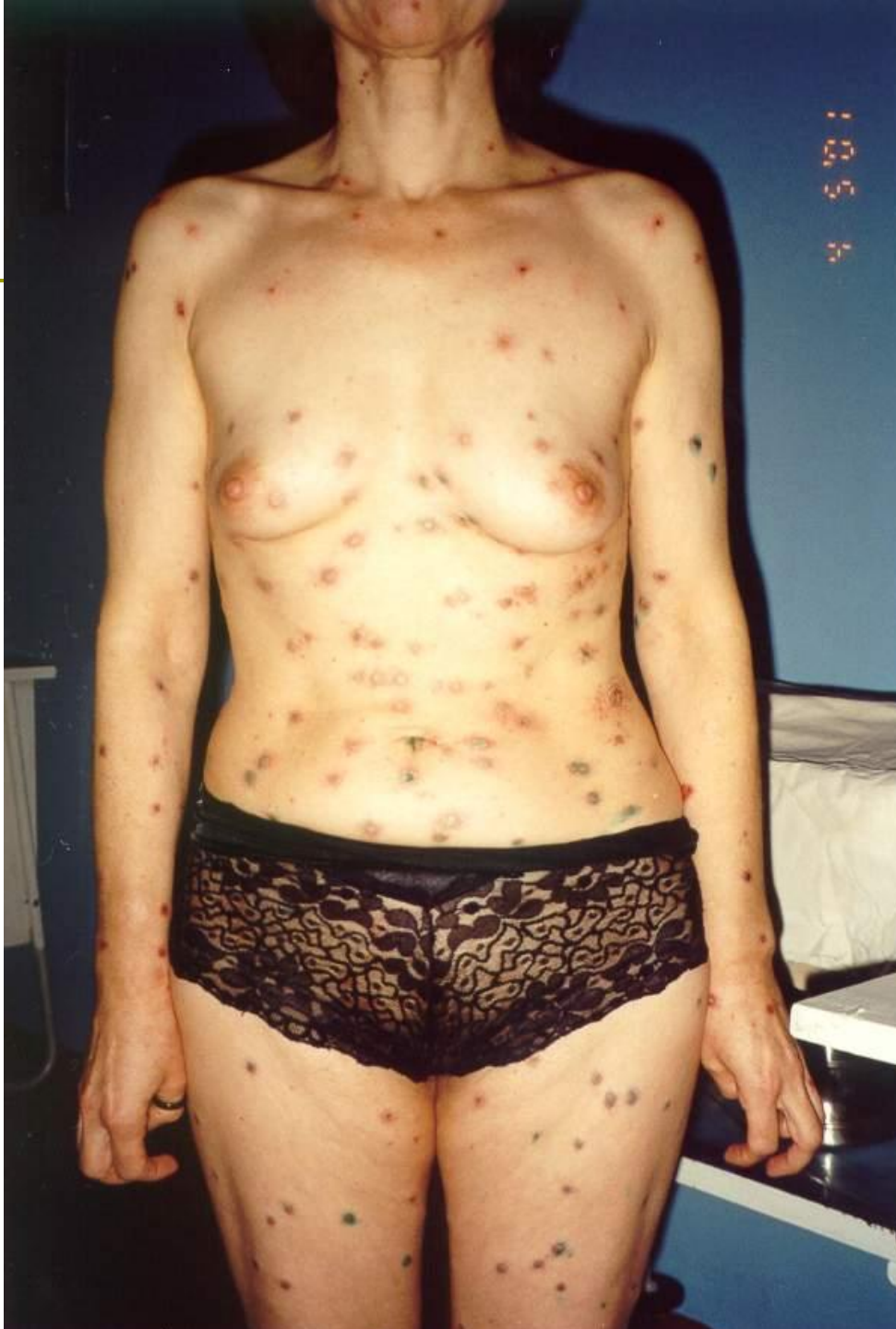


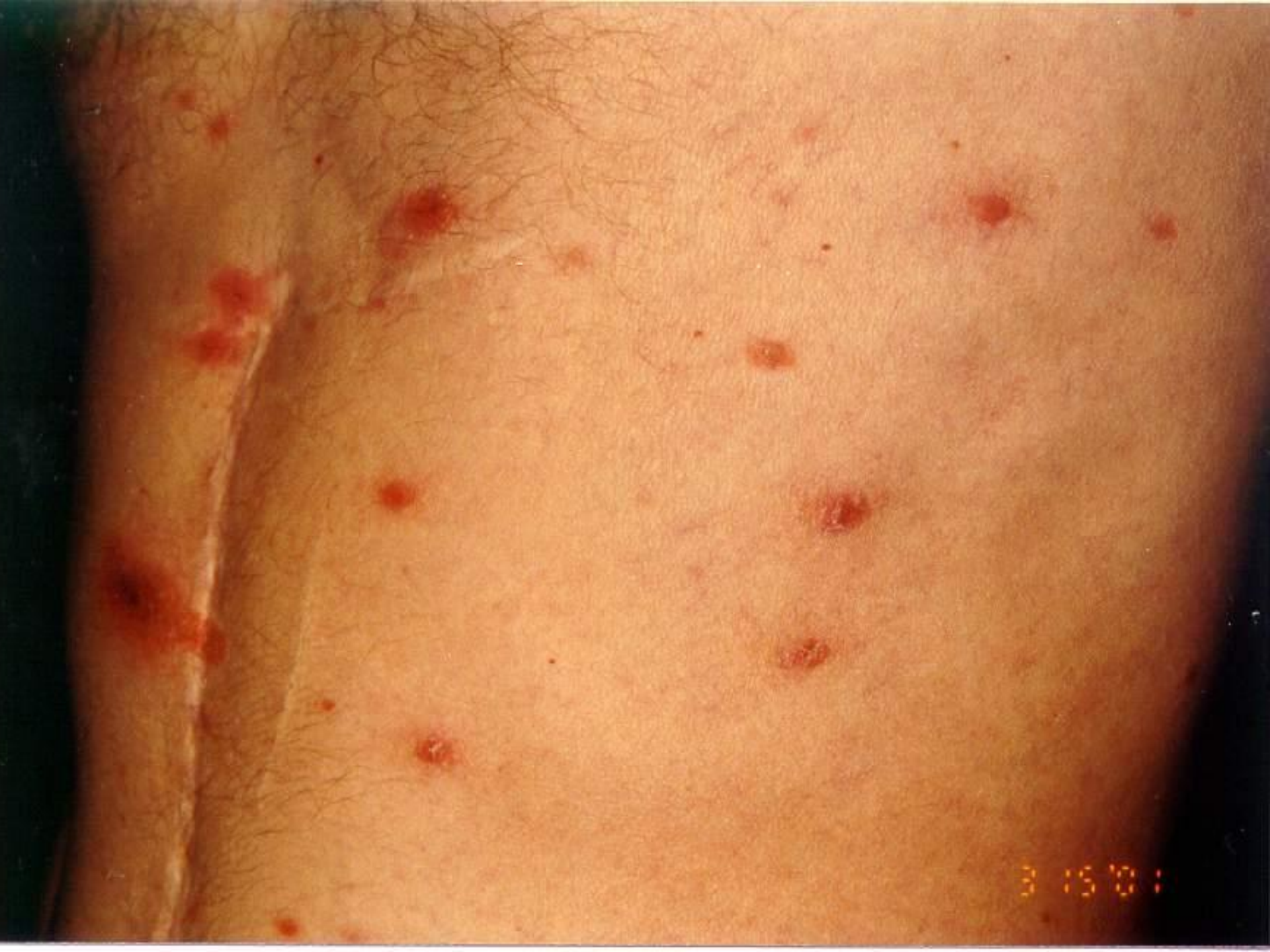
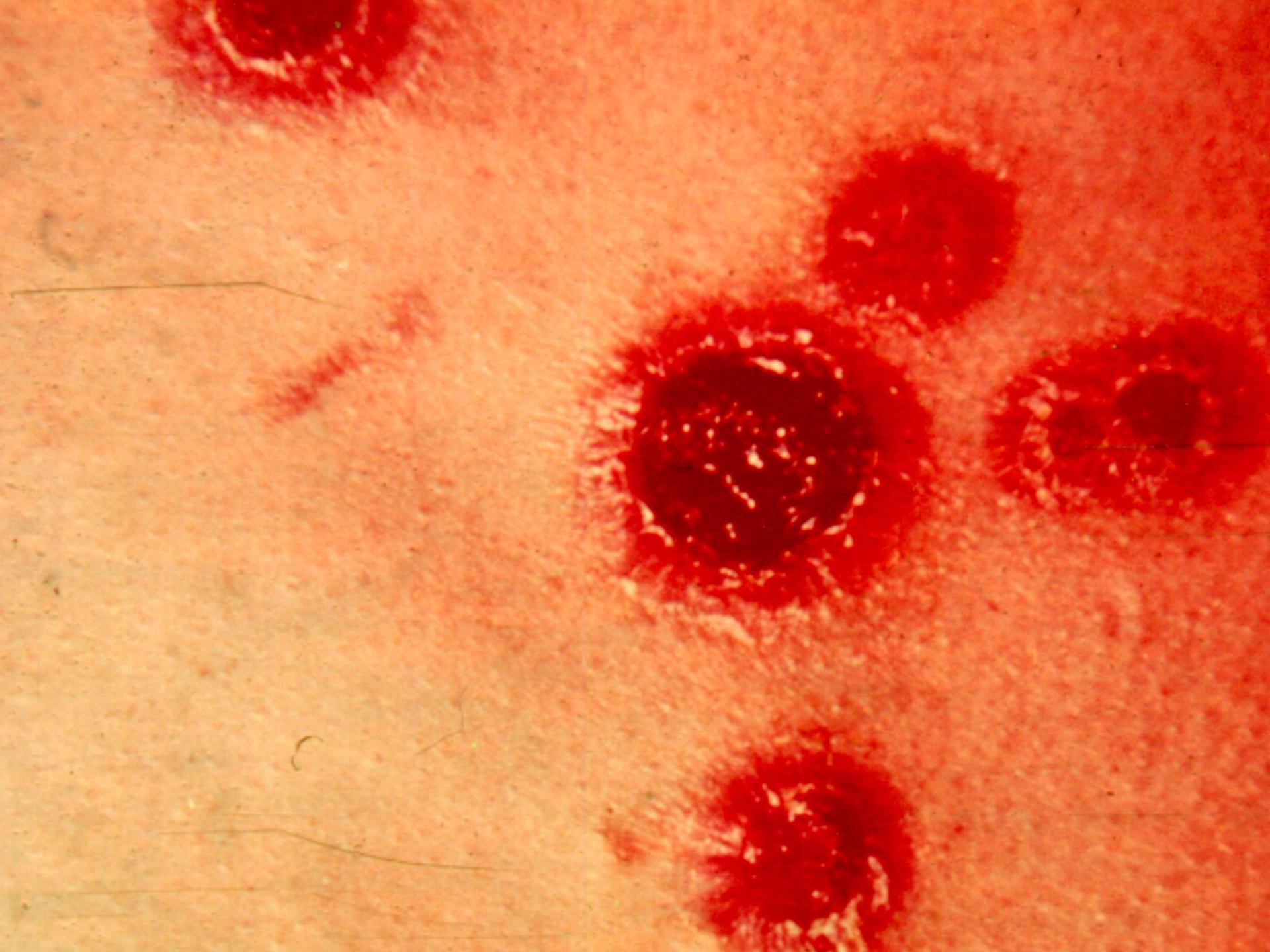
# Клинические формы пустулезного сифилида

- угревидный
- импетигиозный
- оспенновидный
- сифилитическая эктима
- сифилитическая рупия (более опасна, рост вглубину и расплавление по периферии)



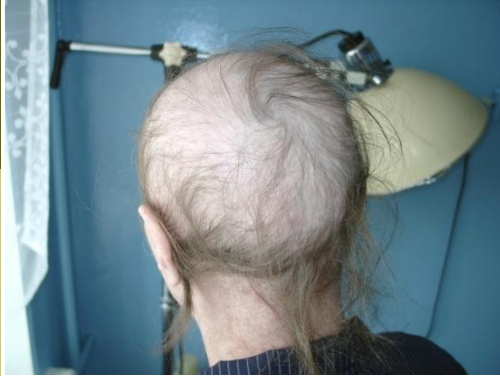

3 15 01

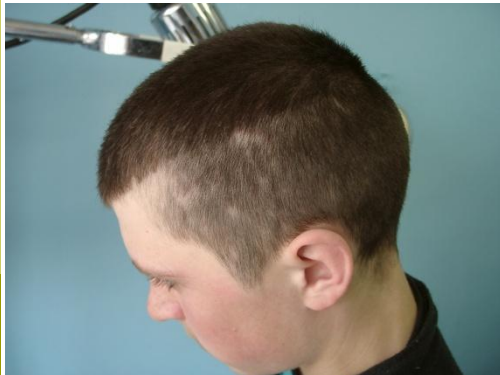

# Клинические формы сифилитической алопеции

(признак нарушения нервной ткани)

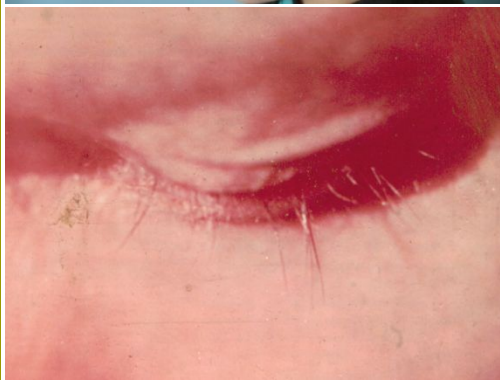

**диффузная**



**мелкоочаговая**

(мех, изъеденный молью)



**смешанная**

(симптом Пинкуса)

