СИМПТОМАТИЧЕСКАЯ АРТЕРИАЛЬНАЯ ГИПЕРТЕНЗИЯ

Классификация

1. ***Почечные АГ***

1.1. Ренопаренхиматозные

1.2. Реноваскулярные

2. ***Эндокринные АГ***

2.1. Надпочечниковые (с-м Иценко-Кушинга, феохромоцитома, с-м Конна)

2.2. Тиреоидные АГ (тиреотоксикоз, гипотиреоз)

3. ***Нейрогенные АГ*** (сосудистые и воспалительные заболевания, опухоли и травмы ГМ и др.)

4. ***Гемодинамические АГ*** (коарктация аорты, недостаточность аортального клапана, неспецифический аортоартериит и др.)

РЕНОПАРЕНХИМАТОЗНЫЕ АГ

Клинические признаки:

1. Возраст менее 30 или более 55 лет
2. Высокие уровни АД (АГ III ст. и выше)
3. Резистентность к комбинированной гипотензивной терапии
4. Изменение диуреза (олигурия, полиурия, изменения цвета мочи и др.)
5. Отеки и другие признаки гиперволемии

Лабораторные признаки:

1. Изменения мочевого осадка (протеинурия, Лц-урия, Эр-урия, цилиндрурия)
2. Уменьшение удельного веса
3. Повышение креатинина, мочевины, мочевой кислоты, калия

РЕНОПАРЕНХИМАТОЗНЫЕ АГ

Скрининговые методы исследования:

1. ОА мочи
2. УЗИ почек
3. В\венная урография
4. Исследование крови (креатинин, мочевина, мочевая кислота, электролиты)

Дополнительные методы исследования:

1. Бактериологическое исследование мочи
2. Сцинтиграфия почек
3. КТ (ЯМРТ) почек
4. Биопсия почек

РЕНОПАРЕНХИМАТОЗНЫЕ АГ

12-14% всех случаев АГ – второе место после ГБ

Причины ренопаренхиматозных АГ:

Заболевание	Частота АГ
Хр. гломерулонефрит	60-70%
Хр. пиелонефрит	50-80%
Нефролитиаз (с ПН)	55%
Поликистоз почек (с ПН)	55-75%
Диабет. нефропатия	65-80%
Подагрическая нефропатия	35-50%

ВАЗОРЕНАЛЬНЫЕ АГ

1-5% всех случаев АГ – третье место после ГБ

Причины вазоренальных АГ:

Заболевание	Частота
Атеросклероз почечных артерий	40-60%
Фибромышечная дисплазия	20-25%
Б-нь Такаясу	7-10%
Врожденная аномалия	2-5%

ВАЗОРЕНАЛЬНЫЕ АГ

Клинические признаки:

1. Жесткая или злокачественная АГ
2. Резистентность к проводимой терапии
3. Начало АГ в возрасте до 25 лет или после 45 лет
4. Прогрессирование АГ на 15% и более за последние 6 мес.
5. Шум над одной или обеими почечными артериями

РЕНОВАСКУЛЯРНАЯ АГ

К реноваскулярным АГ относят АГ при атеросклерозе почечных артерий, фибромускулярной дисплазии и неспецифическом аортоартериите. Код диагноза по МКБ-10: I15.0— реноваскулярная гипертензия.

Клинические формы реноваскулярной АГ

Атеросклероз — наиболее частая причина (80–90%) стеноза почечных артерий. В большинстве случаев атеросклеротическое поражение почечных артерий отмечают у мужчин в возрасте старше 50 лет, чаще оно бывает односторонним (слева). В более старшем возрасте выявляют множественные стенозы, в том числе двусторонние.

по аналогии с ИБС в литературе именуется ишемической болезнью почек (ИБП), или ишемической нефропатией

Фибромускулярная дисплазия почечных артерий — вторая по частоте причина реноваскулярной АГ— 10–15% случаев. ФМД— неатеросклеротическое, невоспалительное заболевание, которое поражает преимущественно почечные и сонные артерии, крайне редко— оба бассейна. Заболевание описано в 1955 г. Л. Маккормиком. ФМД чаще болеют молодые женщины и дети. Сужение просвета сосуда происходит в результате концентрического или эксцентрического отложения коллагена в просвет сосуда. Патологический процесс проявляется мультифокальным, тубулярным или монофокальным стенозом.

Неспецифический аортоартериит (болезнь Такаясу)— системное воспалительное заболевание аутоимунного характера с преимущественным поражением аорты и ее ветвей. Обычно болеют лица молодого возраста, всыходцы из Азиатского региона, чаще в возрасте 20–40 лет, крайне редко — после 50 лет. При активном воспалительном процессе в клинике доминирует синдром острофазных реакций (субфебрильная температура, повышение СОЭ, увеличение количества СРБ). АД в большинстве случаев достигает высокого уровня, часто до 180–300/100–160 мм рт. ст., а у половины больных развивается синдром злокачественной АГ.

Симптомы, которые позволяют заподозрить наличие реноваскулярной АГ•

- Возраст <30 и >55 лет
- Быстропрогрессирующее течение АГ
- Рефрактерная к терапии АГ (при комбинированном применении 3 и более препаратов, в том числе диуретика)
- Нарушение функции почек неясной этиологии
- Развитие азотемии при назначении ингибитора АПФ или БРАII
- Определяемый аускультативно шум над проекцией почечных сосудов
- Множественные стенотические поражения коронарных, мозговых, периферических сосудов
- Рецидивы эпизодов отека легких на фоне высокого АД

Скрининг

Каптоприловая проба: ставится на фоне обычного потребления натрия и в отсутствие терапии диуретиками и ингибиторами АПФ. За 3 дня до исследования все гипотензивные препараты по возможности отменяют. Перед выполнением пробы больной спокойно сидит в течение 30 мин; затем забирают кровь из вены для определения исходной активности ренина плазмы, дают каптоприл (50 мг внутрь в 10 мл воды) и через 60 мин снова забирают кровь на исследование ренина. **Проба считается положительной, если активность ренина после стимуляции выше 12 нг/мл/ч, абсолютный прирост превышает 10 нг/мл/ч, а относительный прирост (по сравнению с исходным уровнем) - 150%** (если исходный уровень ниже 3 нг/мл/ч - 400%). По данным изотопной ренографии выявляется снижение почечного кровотока или СКФ на 20% и более.

Диагностика

- ✓ УЗИ почек (Разница в продольном размере почек, превышающая 15 мм, — характерный признак реноваскулярной АГ)
- ✓ Дуплексное сканирование почечных артерий. Диагностическое значение имеет повышение пиковой скорости кровотока в артериях почек >180 см/с или увеличение соотношения скорости потока крови в почечных артериях к скорости в аорте больше чем в 3,5 раза. По данным специализированных клиник чувствительность данного метода составляет 88–95%, а специфичность — 90–99%.
- ✓ Радионуклидная ренография (сцинтиграфия) - позволяет выявить снижение функции почек на стороне стеноза (замедление достижения пика кривой).
- ✓ Рентгеноконтрастная ангиография
- ✓ Спиральная КТ

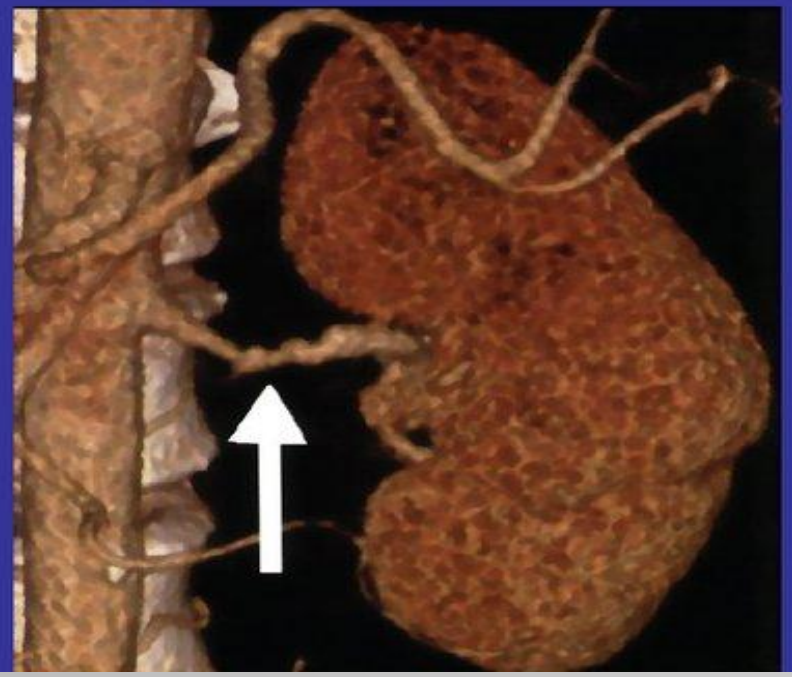

Данные КТ ангиографии больной П., 19 лет: множественные стенозы почечной артерии при ФМД (обозначены стрелкой

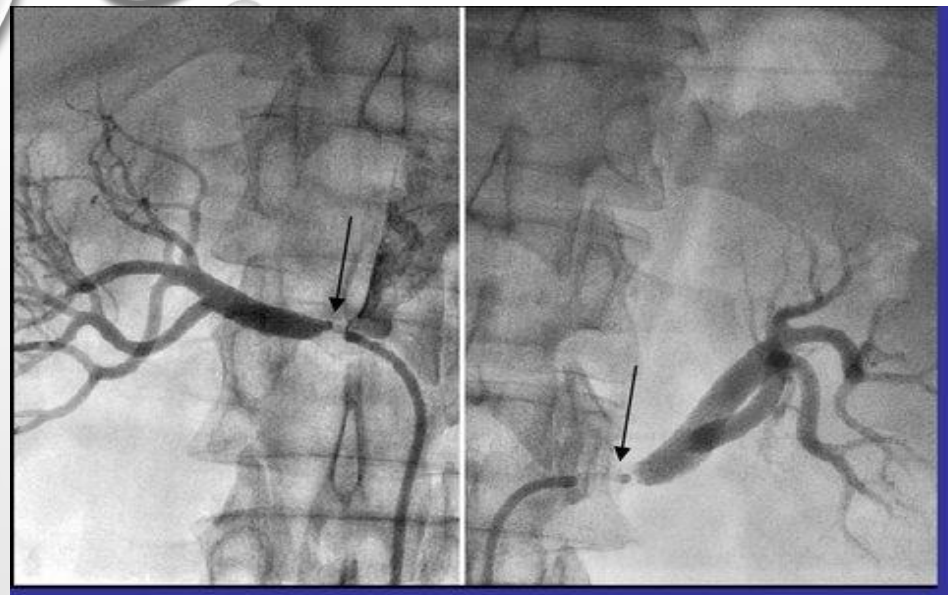

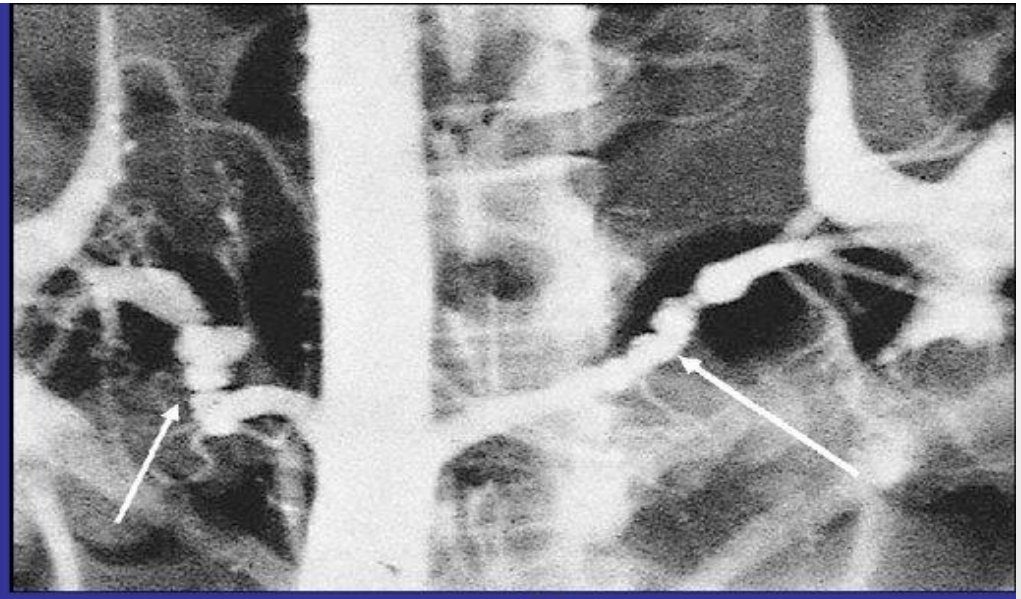

Данные аортографии больного П., 65 лет: двусторонние стенозы устьев почечных артерий при атеросклеротическом поражении

Данные аортографии больной М., 24 года: множественные двусторонние стенозы почечных артерий при фибромышечной дисплазии — «жемчужное ожерелье» или «четки»

Селективная катетеризация почечных вен с определением активности ренина в оттекающей крови для оценки функциональной значимости стеноза как этиологического фактора АГ. На стороне стеноза в почечной вене определяется более высокий уровень активности ренина в плазме крови, чем в нижней полой вене. Величина соотношения >1,5 считается диагностическим критерием реноваскулярной АГ (чувствительность — 80%, специфичность — 82%).

СИМПТОМАТИЧЕСКИЕ АГ ЭНДОКРИННОГО ПРОИСХОЖДЕНИЯ

Код диагноза по МКБ-10: I15.2— гипертензия вторичная по отношению к эндокринным нарушениям.

Причиной повышения АД при этих формах симптоматической (вторичной) АГ является патология эндокринной системы

КЛАССИФИКАЦИЯ

феохромоцитома;

первичный минералокортицизм (**альдостерома**, синдром Кона);

гиперкотицизм (синдром Кушинга, **кортикостерома**);

акромегалия;

гиперпаратиреоз;

гипертиреоз;

эндотелинпродуцирующие опухоли.

Феохромоцитома представляет собой катехоламинералопродуцирующую опухоль из нейроэктодермальной ткани, которая в 85% случаев локализуется в мозговой части надпочечных желез и у 15% больных — экстраадренально, преимущественно в грудном или брюшном отделе симпатического ствола.

Симпомы	Частота,%
АГ	>90
- стойкая	60
- стойкая + пароксизмальная	50
- преходящая	30
Головная боль	80
Ортостатические нарушения	60
Повышенное потоотделение	65
Тахикардия	60
Нервозность, повышенная возбудимость	45
Бледность кожных покровов	45
Тремор	35
Боль в животе	15
Нарушение зрения	15

Лабораторно-инструментальная диагностика

1. Определение уровня катехоламинов и их метаболитов (ванилилминдальной кислоты и метанефринов) в суточной моче.
2. Функциональные тесты с угнетением или стимуляцией секреции катехоламинов. Тест с определением ночной супрессии секреции катехоламинов под влиянием клонидина крови до и после его приема в дозе 0,15–0,3 мг. (У здоровых лиц или у больных с эссенциальной АГ под влиянием клонидина отмечают значительное снижение содержания катехоламинов в моче, собранной за ночной период. Секреция катехоламинов феохромоцитомой не угнетается).
3. Сцинтиграфия с меченным 131I-метайодбензилгуанидином,
4. КТ
5. ЯМРТ

Первичный минералокортицизм — термин, под которым объединяют ряд эндокринных нарушений, ассоциированных с АГ и эндогенной гиперпродукцией альдостерона или минералокортикоидов и продуктов их биосинтеза. Около 75% всех случаев первичного альдостеронизма составляет аденома надпочечной железы (синдром Кона).

Диагностика:

1 Определение уровня калия в сыворотке крови (ГИПОКАЛИЕМИЯ)

2. Определение уровня гормонов РАС: содержания альдостерона, а также активности ренина плазмы крови.

3. Определение соотношения содержания альдостерона (нг/дл) и активности ренина плазмы крови (нг/мл/ч. Величина соотношения >50 - абсолютный диагностический критерий этой патологии независимо от наличия других симптомов, включая гипокалиемию (ЕОК, 2003).

4. Тест с нагрузкой: прием 25 каптоприла (при сомнительном результате) снижает АД альдостерон у б-го с эссенциальной АГ и не снижает при первичном гиперальдостеронизме (основан на угнетении синтеза AII).

5. УЗИ. Отрицательный его результат не может полностью исключить наличие аденомы или гиперплазии. Приблизительно 20% опухолей имеют размер <1 см.

6. КТ или ЯМРТ

СИНДРОМ И БОЛЕЗНЬ ИЦЕНКО-КУШИНГА

- ИЗБЫТОЧНАЯ ПРОДУКЦИЯ ГЛЮКОКОРТИКОИДОВ КОРОЙ НАДПОЧЕЧНИКОВ МОЖЕТ БЫТЬ ОБУСЛОВЛЕНА ЛИБО ПАТОЛОГИЕЙ САМИХ НАДПОЧЕЧНИКОВ (ОПУХОЛЬ, УЗЕЛКОВАЯ ГИПЕРПЛАЗИЯ – **СИНДРОМ ИЦЕНКО-КУШИНГА**, ЛИБО ГИПЕРПРОДУКЦИЕЙ АКТГ (АДЕНОМА ГИПОФИЗА) – **БОЛЕЗНЬ ИЦЕНКО-КУШИНГА**
- ДЛЯ **БОЛЕЗНИ ИЦЕНКО-КУШИНГА** ХАРАКТЕРНО ПОСТОЯННО ПОВЫШЕННАЯ АКТИВНОСТЬ ГИПОФИЗА И ГИПЕРПЛАЗИЯ КОРТИКОТРОПОВ ИЛИ РАЗВИВАЕТСЯ АКТГ-ПРОДУЦИРУЮЩИЕ АДЕНОМЫ ГИПОФИЗА И ГИПЕРПЛАЗИЯ КОРЫ ОБОИХ НАДПОЧЕЧНИКОВ

В ОСНОВЕ СИНДРОМА ИЦЕНКО-КУШИНГА ЛЕЖИТ ФОРМИРОВАНИЕ ДОБРОКАЧЕСТВЕННОЙ ИЛИ ЗЛОКАЧЕСТВЕННОЙ ОПУХОЛИ КОРЫ НАДПОЧЕЧНИКОВ

ПРИ БОЛЕЗНИ ИЦЕНКО-КУШИНГА:

- ПОВЫШЕН УРОВЕНЬ АКТГ
- ПОВЫШЕН УРОВЕНЬ КОРТИЗОЛА
- ПОВЫШЕН УРОВЕНЬ 17-ОКС
- ПРОБА С ПОДАВЛЕНИЕМ (ДЕКСАМЕТАЗОНОМ) ПОЛОЖИТЕЛЬНА (СНИЖЕНИЕ 17-ОКС НА 50% И БОЛЕЕ)

ПРИ СИНДРОМЕ ИЦЕНКО-КУШИНГА:

- ПОВЫШЕН УРОВЕНЬ КОРТИЗОЛА И 17-ОКС
- СНИЖЕН УРОВЕНЬ АКТГ
- ПРОБА С ПОДАВЛЕНИЕМ ОТРИЦАТЕЛЬНА

Болезнь Иценко— Кушинга

Концепция болезни Иценко—Кушинга включает первичную патологию лимбической системы и ретикулярной формации, которая приводит к нарушению нейрональнo-медиаторного контроля секреции рилизинг-факторов, в том числе кортикотропин-рилизинг гормона.

Патогенез АГ:

- минералокортикоидные эффекты кортизола с задержкой натрия и воды;
- повышенная секреция субстанций с минералокортикоидной активностью;
- вызванная кортизолом активация РАС;
- вызванная кортизолом активация симпатоадреналовой системы (САС);
- повышенная чувствительность гладкомышечных клеток сосудов к вазопрессорам;
- снижение продукции простаноидов- вазодилататоров.

Клиника:

1. Стероидная гипертензия
2. Стероидное ожирение
3. Стероидный диабет

Диагностика

1.Проба с дексаметазоном (1 мг). При синдроме Кушинга экзогенные ГКС не влияют на выделение кортизола.

2.АКТГ в плазме крови. Низкий уровень АКТГ означает наличие первичного процесса в надпочечных железах.

3.Определение повышенного уровня кортизола в крови или в суточной моче.

4. Визуализирующие процедуры: КТ или ЯМРТ. При болезни Кушинга считают, что наличие микроаденомы диаметром 5 мм и более в гипофизе является неопровержимым доказательством ее наличия.

Акромегалия

Гиперпродукция гормона роста перед закрытием эпифизарных пластинок (зон роста) приводит к гигантизму, а после окончания периода роста — к акромегалии. Почти во всех случаях причиной гиперпродукции гормона роста является аденома гипофиза. АГ среди больных акромегалией выявляют приблизительно у 40–50%. Причиной АГ считают задержку натрия под влиянием высокой концентрации гормона роста.

Гиперпаратиреоз

Первичный гиперпаратиреоз — заболевание, которое характеризуется первичным повышением секреции паратгормона. Чаще всего причиной заболевания является аденома или гиперплазия паращитовидной железы.

Гипертиреоз или тиреотоксикоз является следствием гиперпродукции тиреоидных гормонов, что приводит к повышению сердечного выброса, ЧСС, показателей сократительной способности миокарда. Частота АГ при тиреотоксикозе составляет около 40%. Доминирует систолическая АГ. Причиной АГ является активации САС, хотя содержание адреналина нормальное или несколько снижено, что объясняют увеличением плотности и чувствительности β- адренорецепторов под влиянием тиреоидных гормонов.

КОАРКТАЦИЯ АОРТЫ

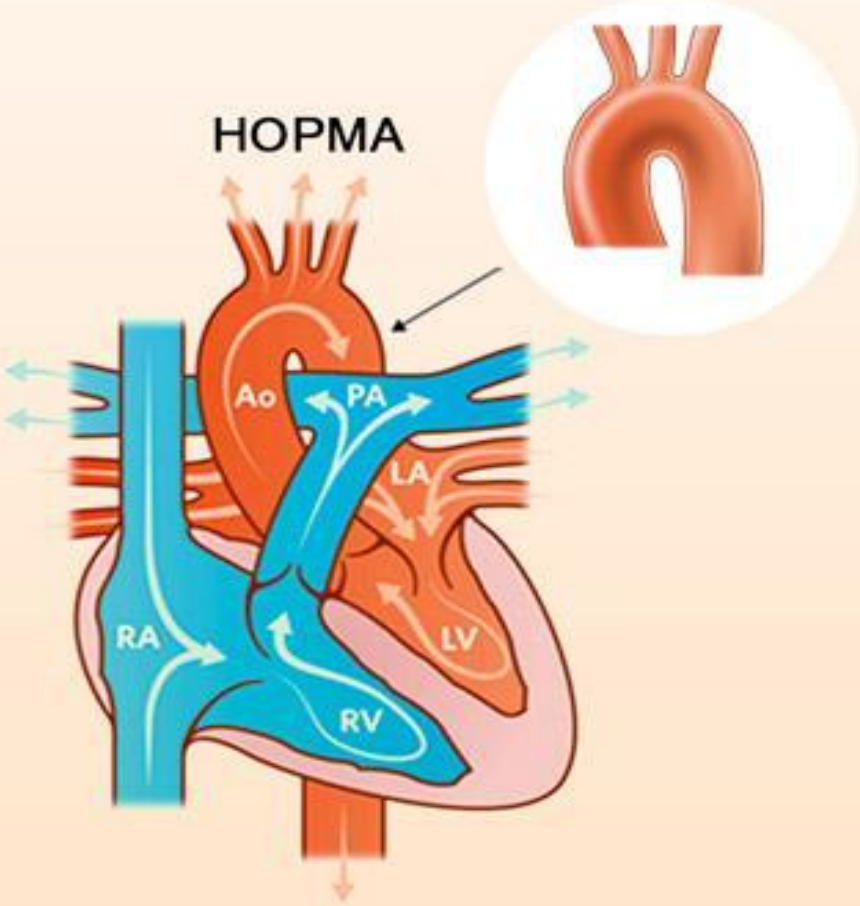

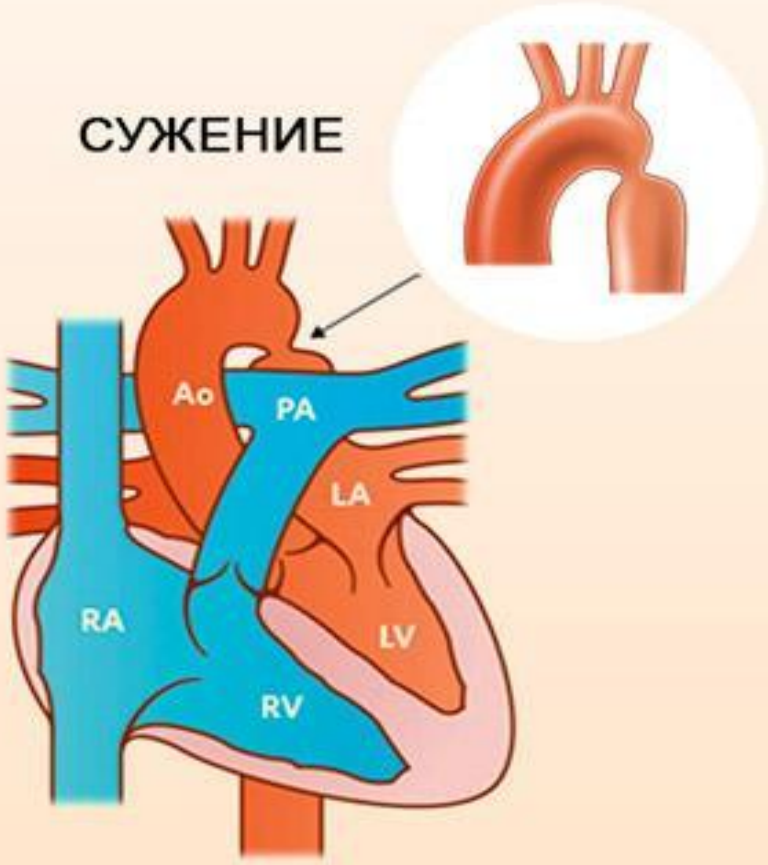

КОАРКТАЦИЯ АОРТЫ

Клинические симптомы коарктации аорты неспецифичны:

- головные боли,
- холодные конечности,
- сниженная толерантность к физическим нагрузкам,
- носовые кровотечения

ФИЗИКАЛЬНОЕ ОБСЛЕДОВАНИЕ:

- Напряженный пульс на руках и пониженное артериальное давление на ногах (в норме давление на нижних конечностях на 20-30 мм рт. ст. выше, чем на верхних).
- Аускультативно выслушивается систолический шум, максимум слева от грудины во II-III межреберьи, систоло-диастолический шум может выслушиваться между лопатками

MyShared

Коарктация аорты

- врожденный порок
- к 20—30-летнему возрасту у больных развивается стойкая, высокая гипертензия с повышением как систолического, так и диастолического давления
- хорошо физически развита верхняя половина туловища, полнокровны лицо и шея, в то же время отмечаются гипотрофия и бледность нижних конечностей
- четко различается величина пульса на руках и ногах, значительно ослаблен пульс на бедренных и подколенных артериях, не определяется пульс на тыльных артериях стоп
- иногда имеется различие пульса на обеих руках — на правой он больше, на левой — меньше.
- в норме систолическое давление на ногах выше, чем на руках, на 15—20 мм рт. ст., при коарктации аорты все наоборот: на руках АД выше, чем на ногах.
- при аускультации сердца и сосудов определяется шум изгнания, который лучше всего выслушивается во II—III межреберьях слева от грудины, нередко также и в межлопаточном пространстве.
- рентгенологически отмечаются выраженная пульсация аорты выше места сужения, постстенотическое расширение аорты, аортальная конфигурация сердца, узурация нижних краев IV—VIII ребер.
- решающим методом является аортография, которая позволяет уточнить место коарктации и ее протяженность.

Коарктация аорты (клинические признаки)

- Диагноз может быть установлен на амбулаторном приеме!
- Молодой возраст
- Повышение АД на верхних конечностях
- Понижение или не определяется АД на нижних конечностях
- Пульс на лучевой артерии хорошего наполнения и напряжения
- Отсутствие пульса на аорте, бедренных артериях
- Пульс на a. Dorsales pedis, a.tibiales posterior ослаблен или отсутствует
- Пульсация межереберных промежутков и/или мягких тканей спины (коллатеральное кровообращение)

СПАСИБО ЗА ВНИМАНИЕ!