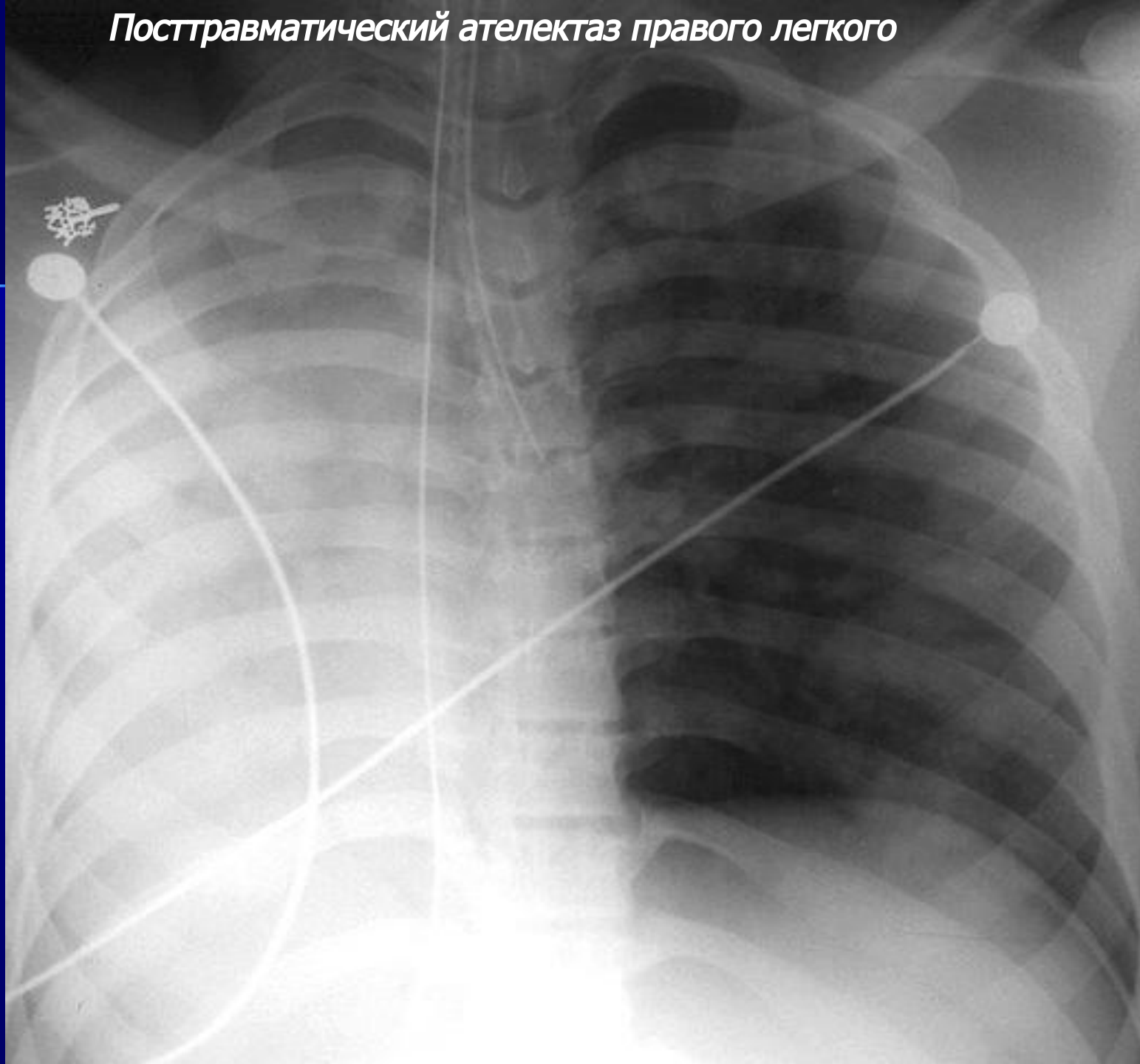

***Рентгеносемиотика
заболеваний органов
грудной клетки***

***Рентгенодиагностика
аномалий и пороков
развития бронхов и
легких***

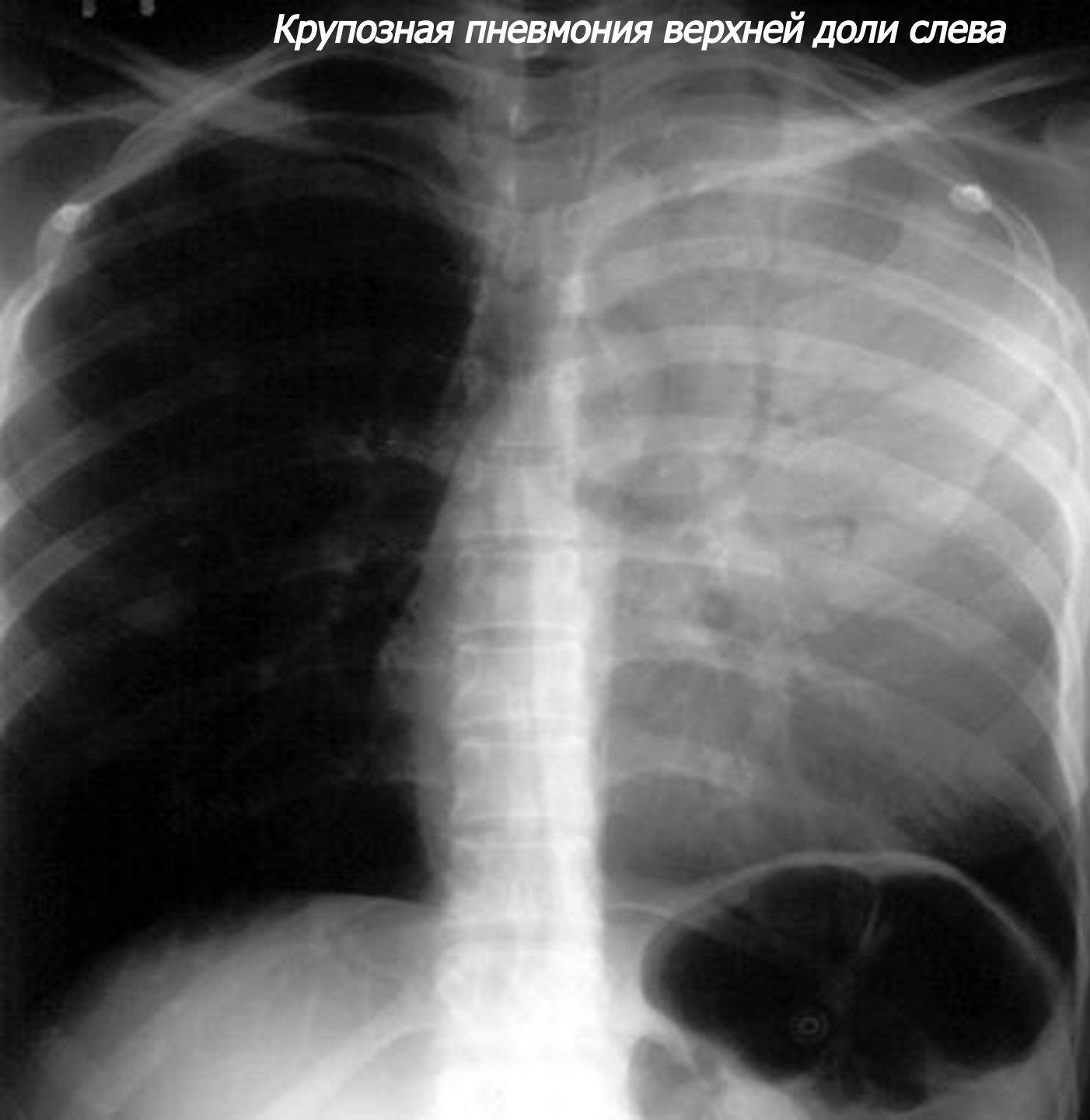Тотальное или субтотальное
затемнение

Посттравматический ателектаз правого легкого

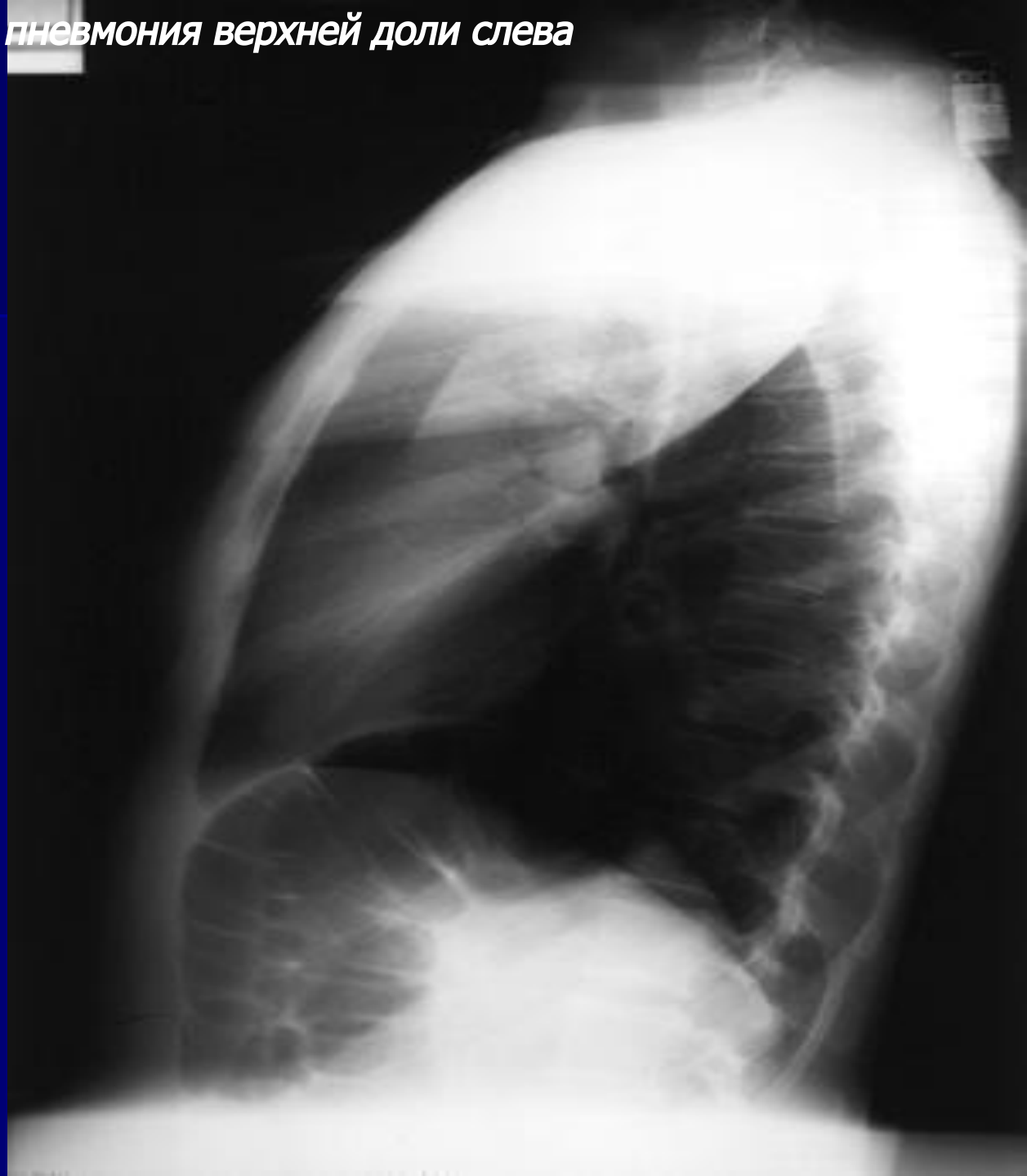


Ограниченное затемнение

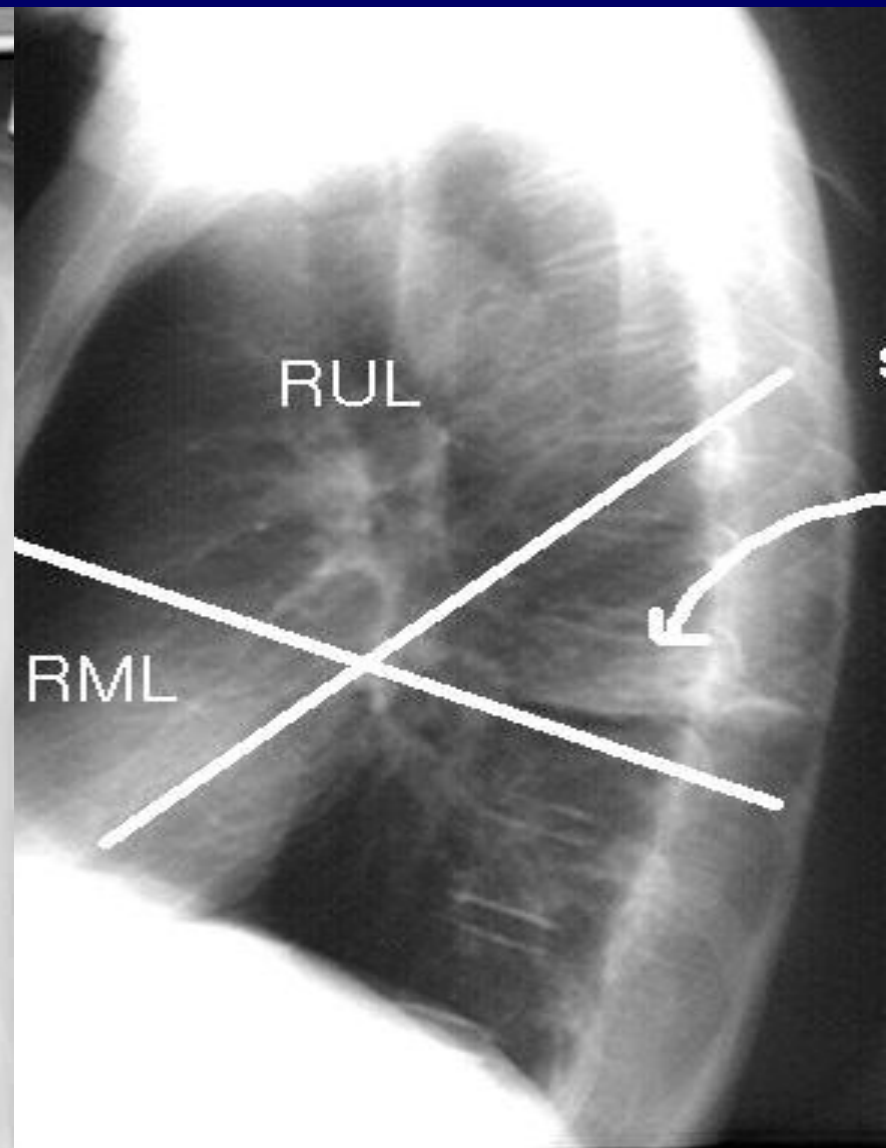
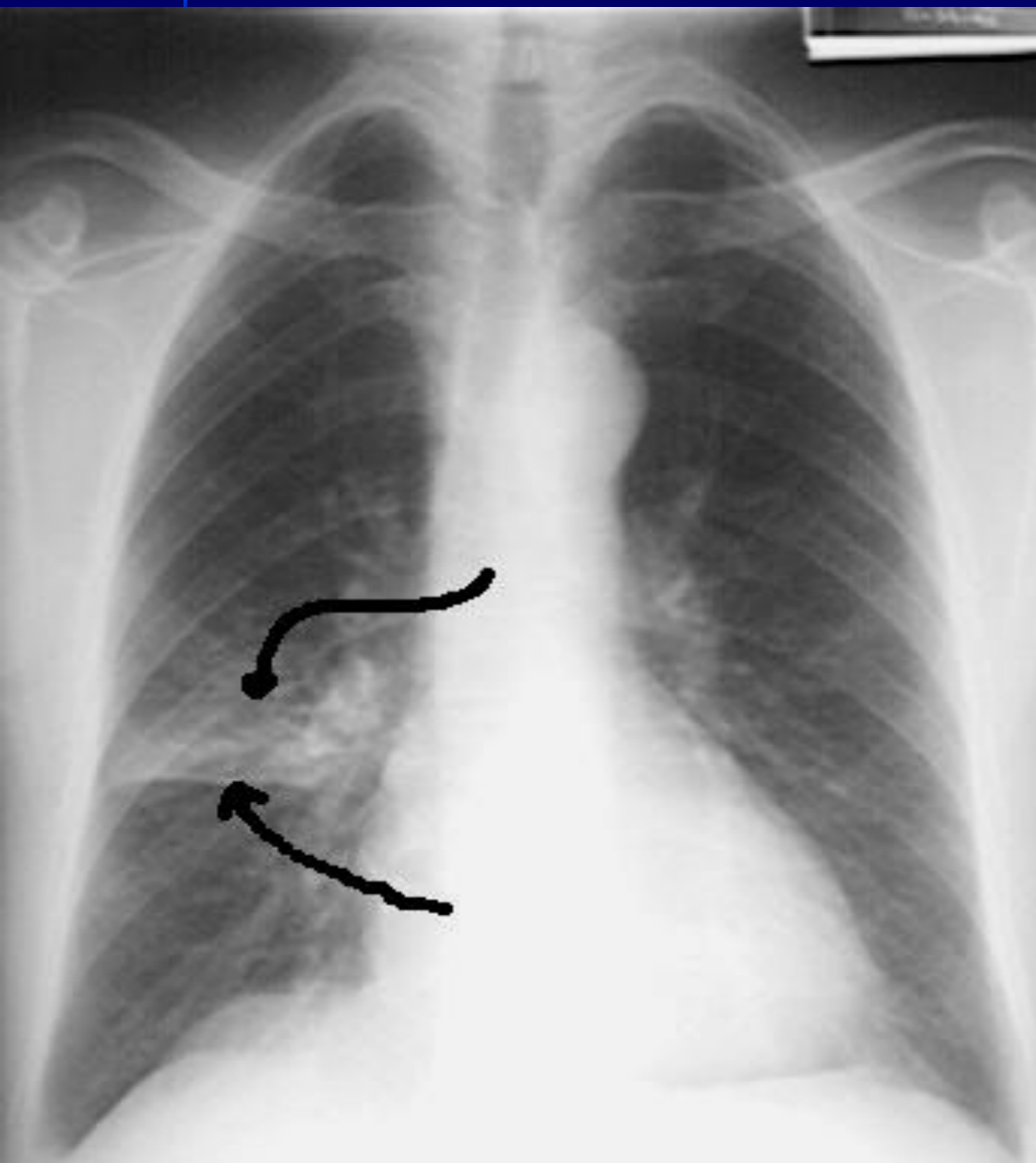
Крупозная пневмония верхней доли слева



Крупозная пневмония верхней доли слева

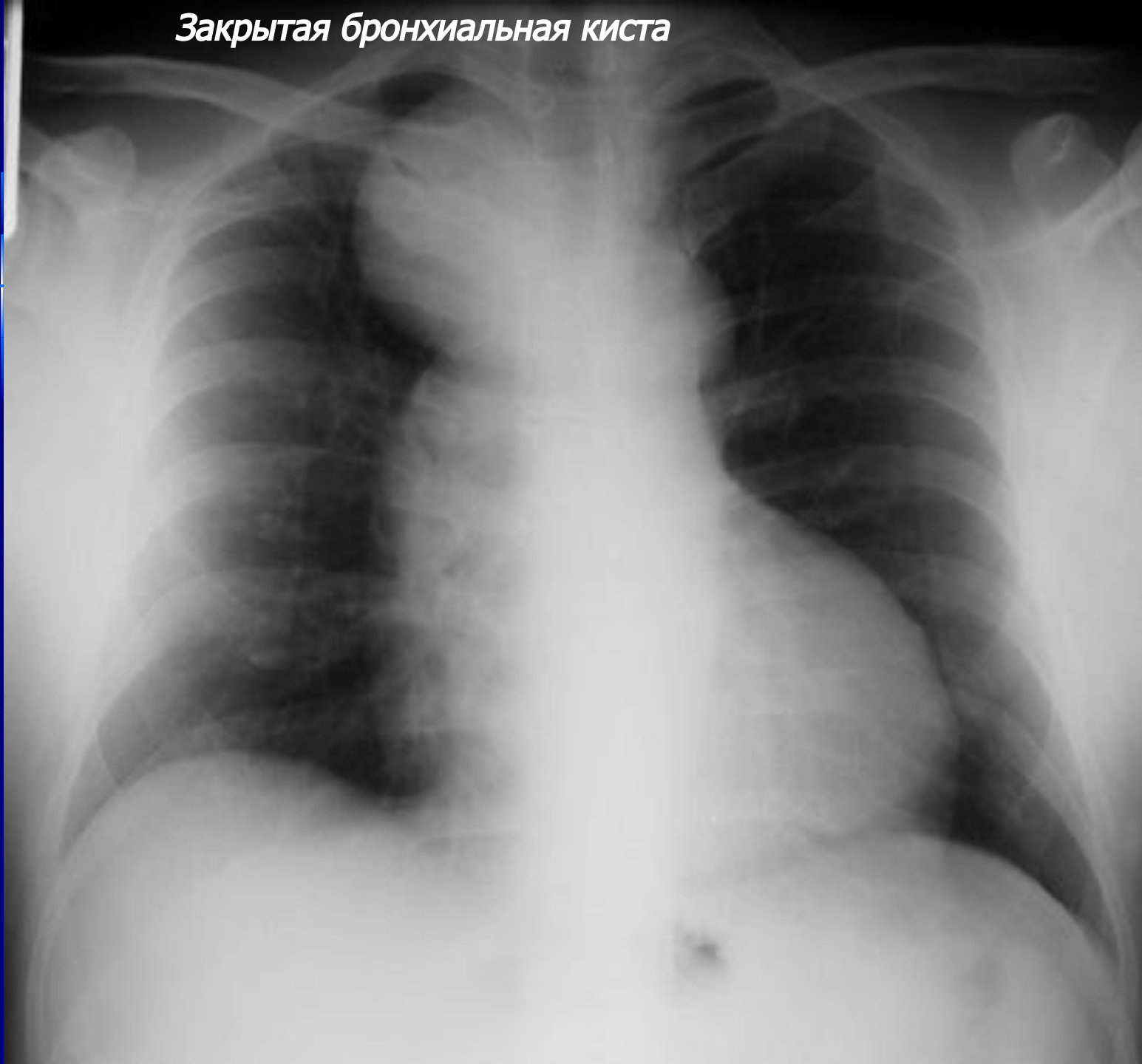

Сегментарная пневмония 6 сегмента нижней доли справа

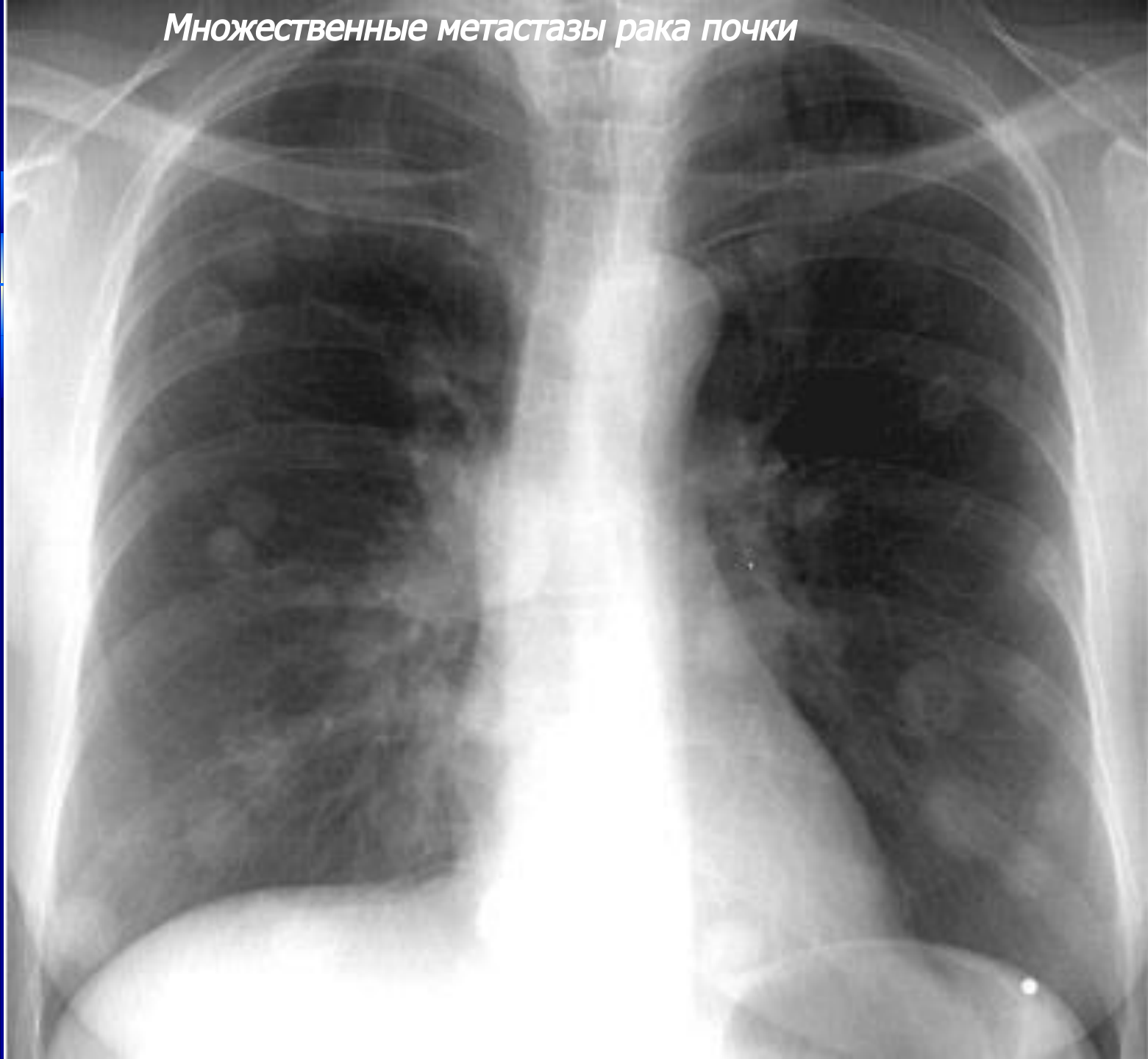


Круглая тень

Закрытая бронхиальная киста

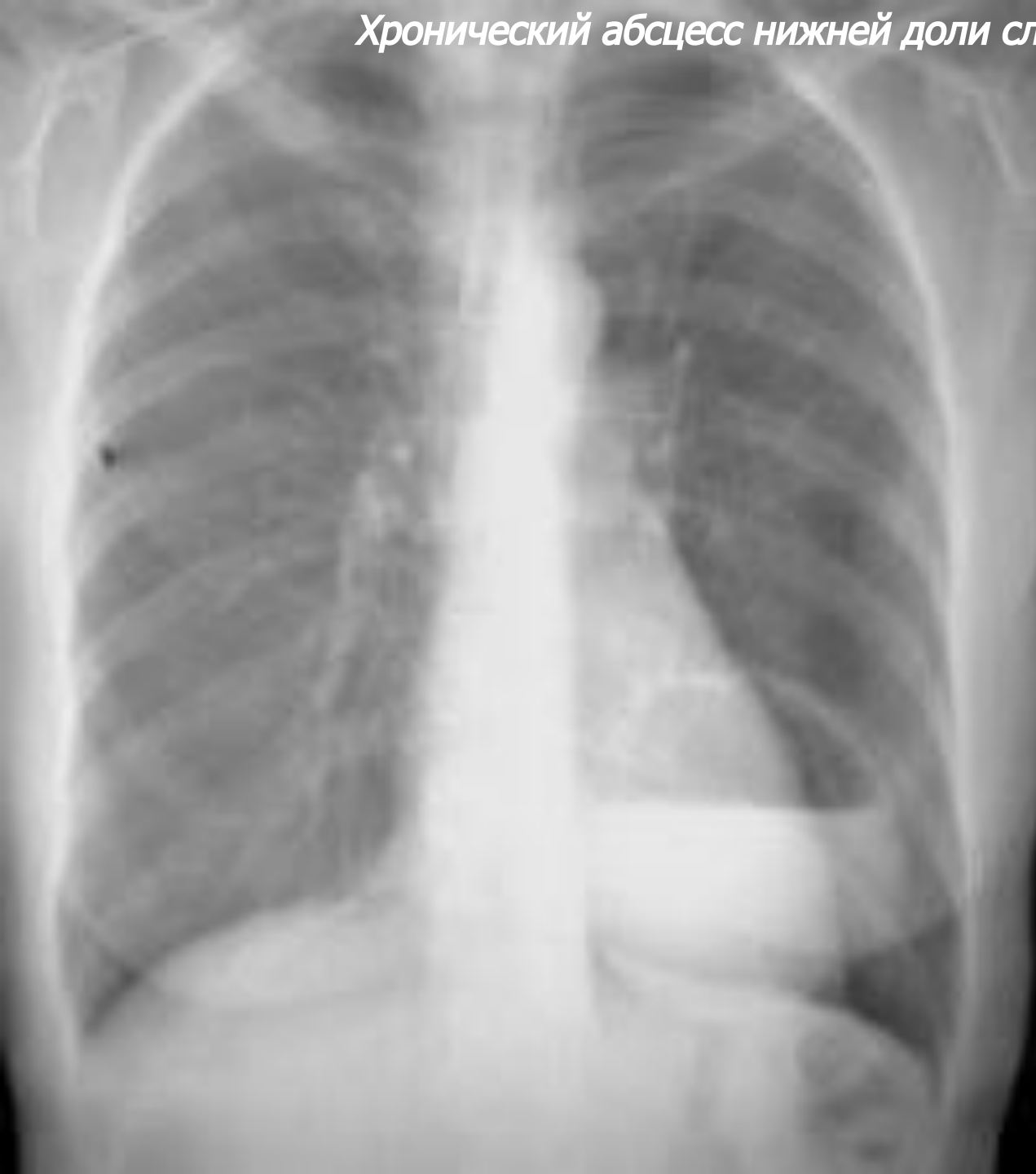

Множественные метастазы рака почки

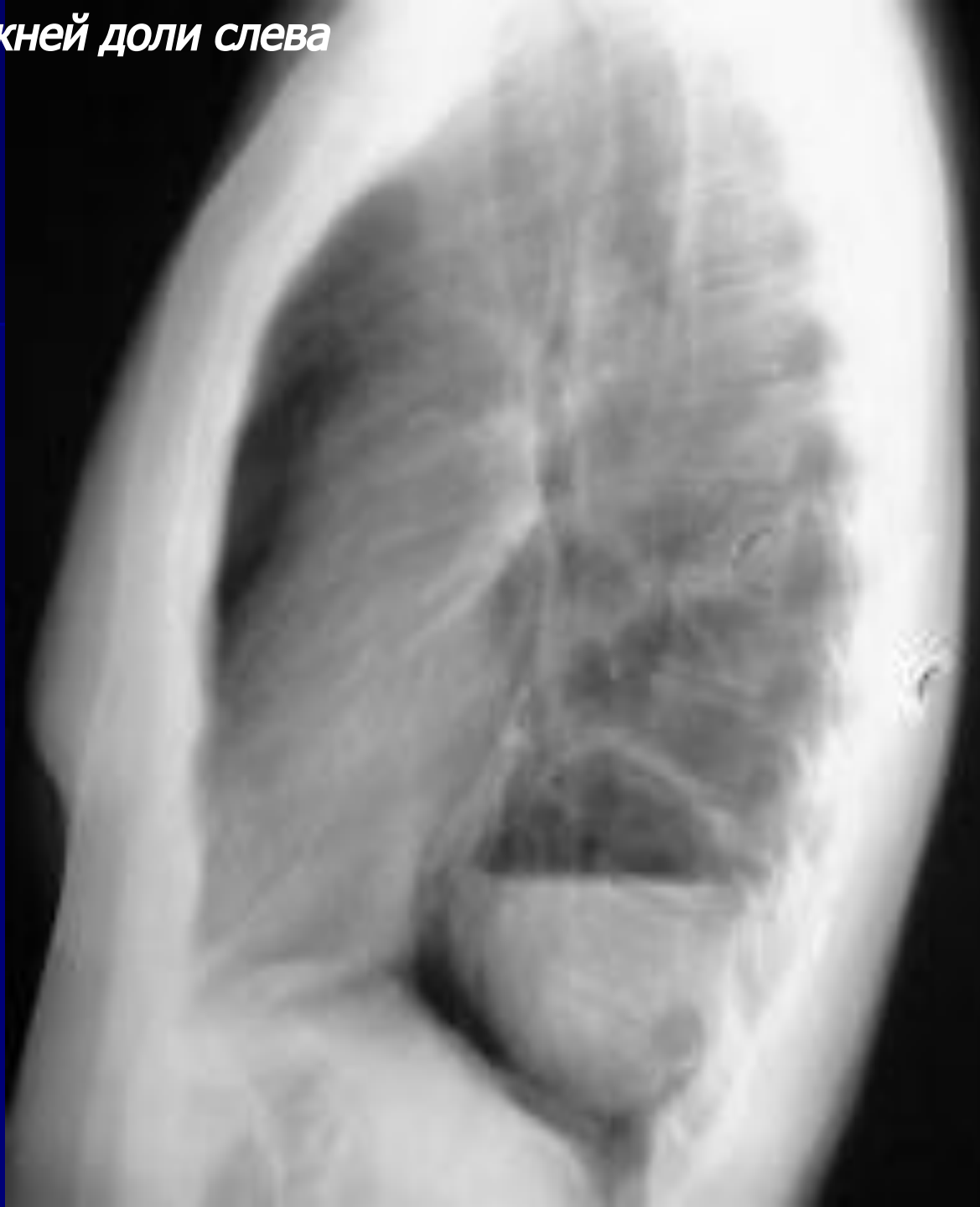


Кольцевидная тень

Хронический абсцесс нижней доли слева



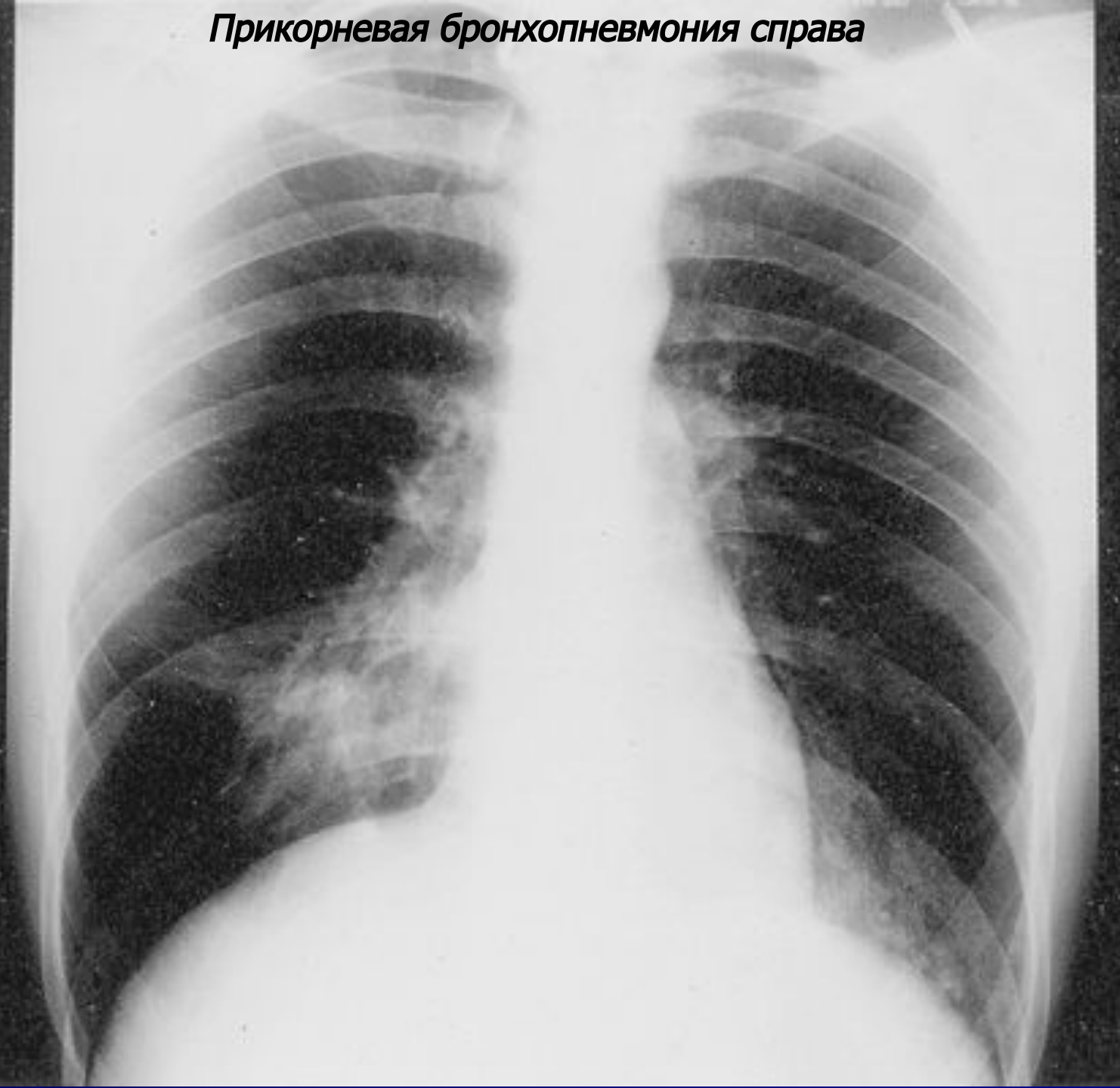Хронический абсцесс нижней доли слева



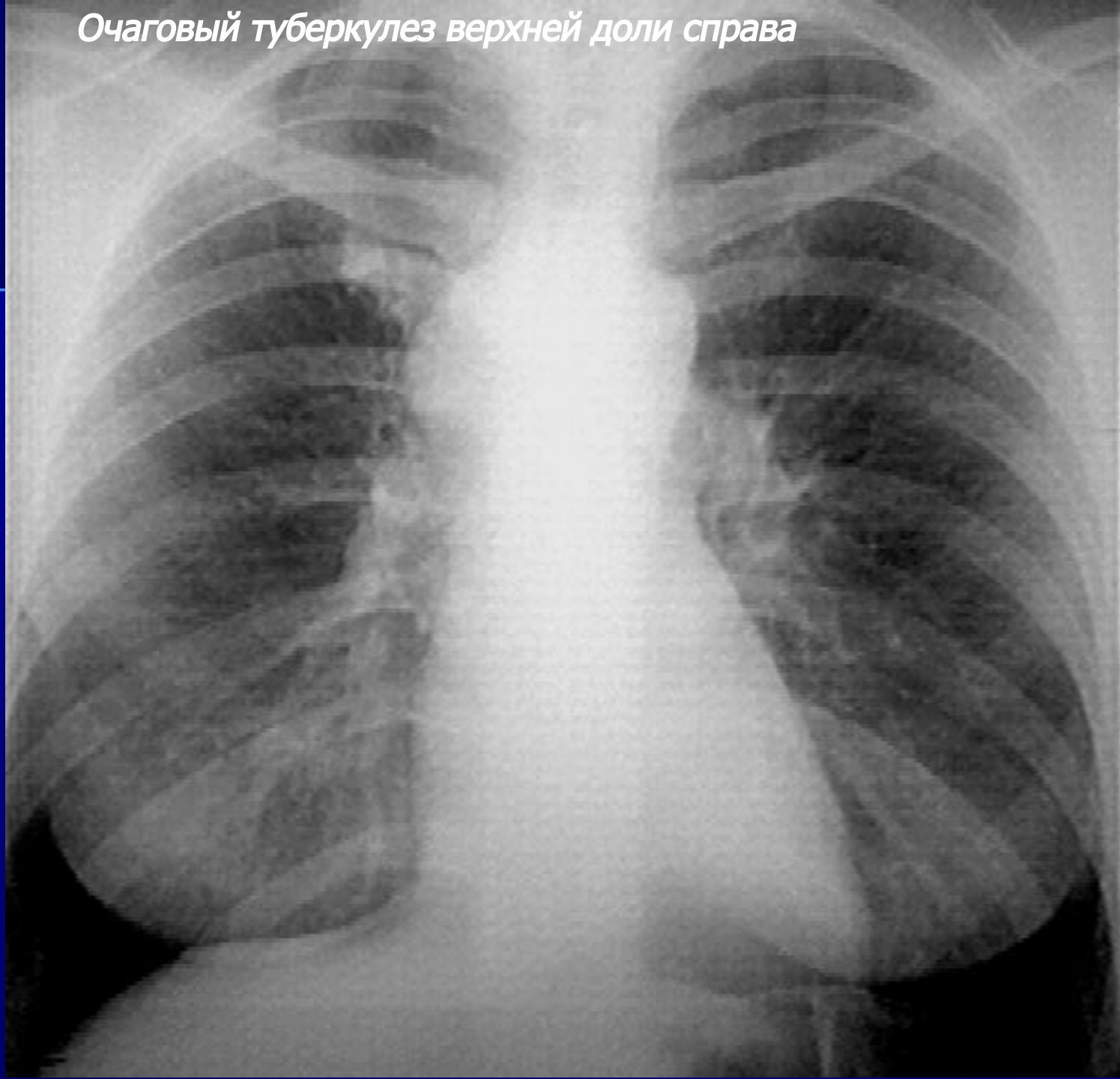
Очаговые и

диссеминированные тени

Прикорневая бронхопневмония справа

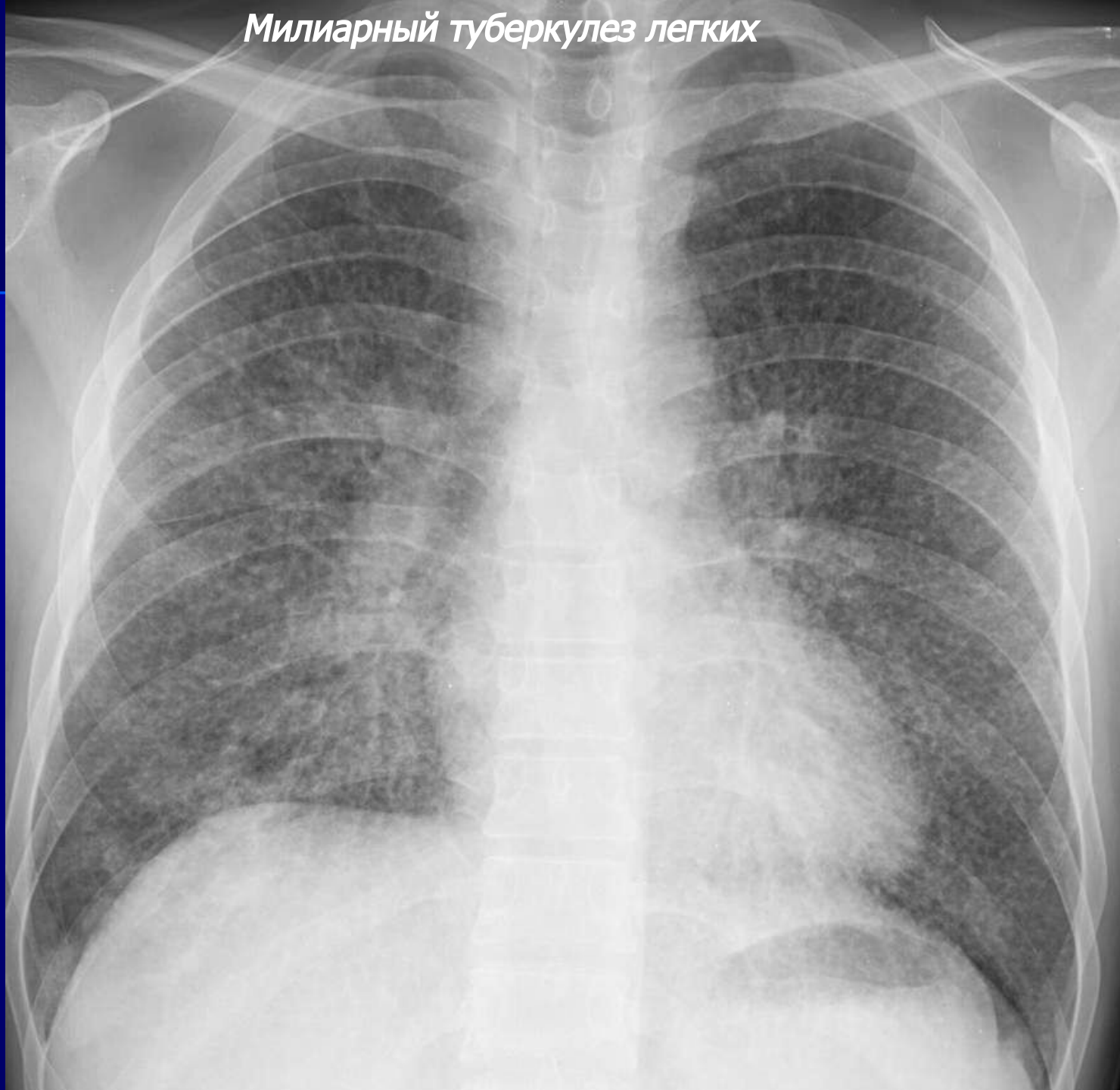

Очаговый туберкулез верхней доли справа



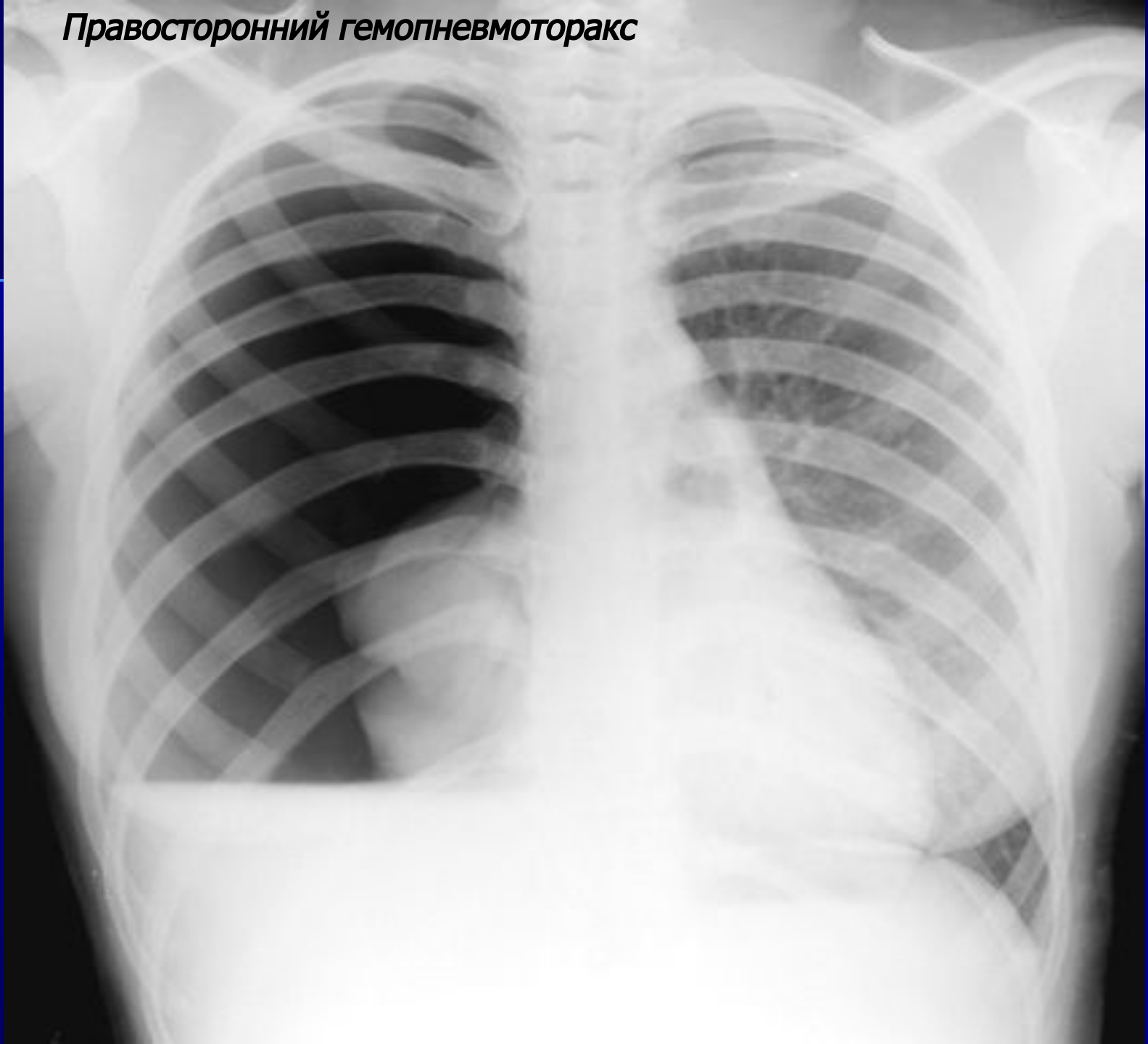Диффузная диссеминация

Милиарный туберкулез легких




**Просветление легочного поля или
его части**

Правосторонний гемопневмоторакс

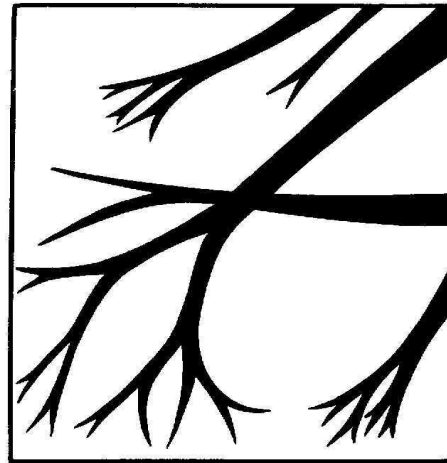


Изменения легочного
рисунка


ВАРИАНТЫ ИЗМЕНЕНИЙ ЛЕГОЧНОГО РИСУНКА



нормальный рисунок




усиление за счет крупных сосудов




усиление за счет мелких сосудов
и соединительной ткани



деформация и усиление рисунка



деформация по ячеистому типу

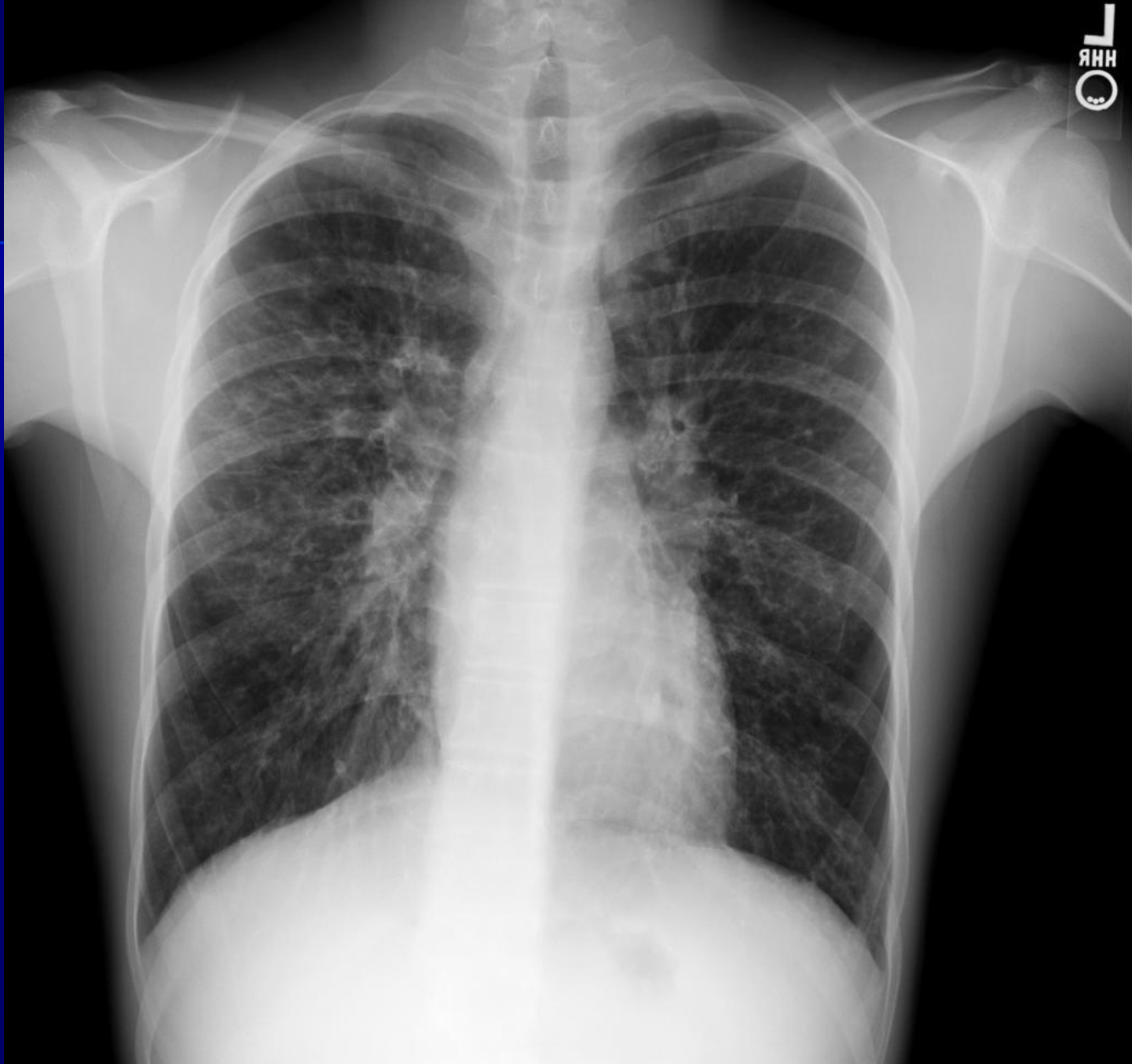

обеднение

Хронический бронхит с эмфиземой легких

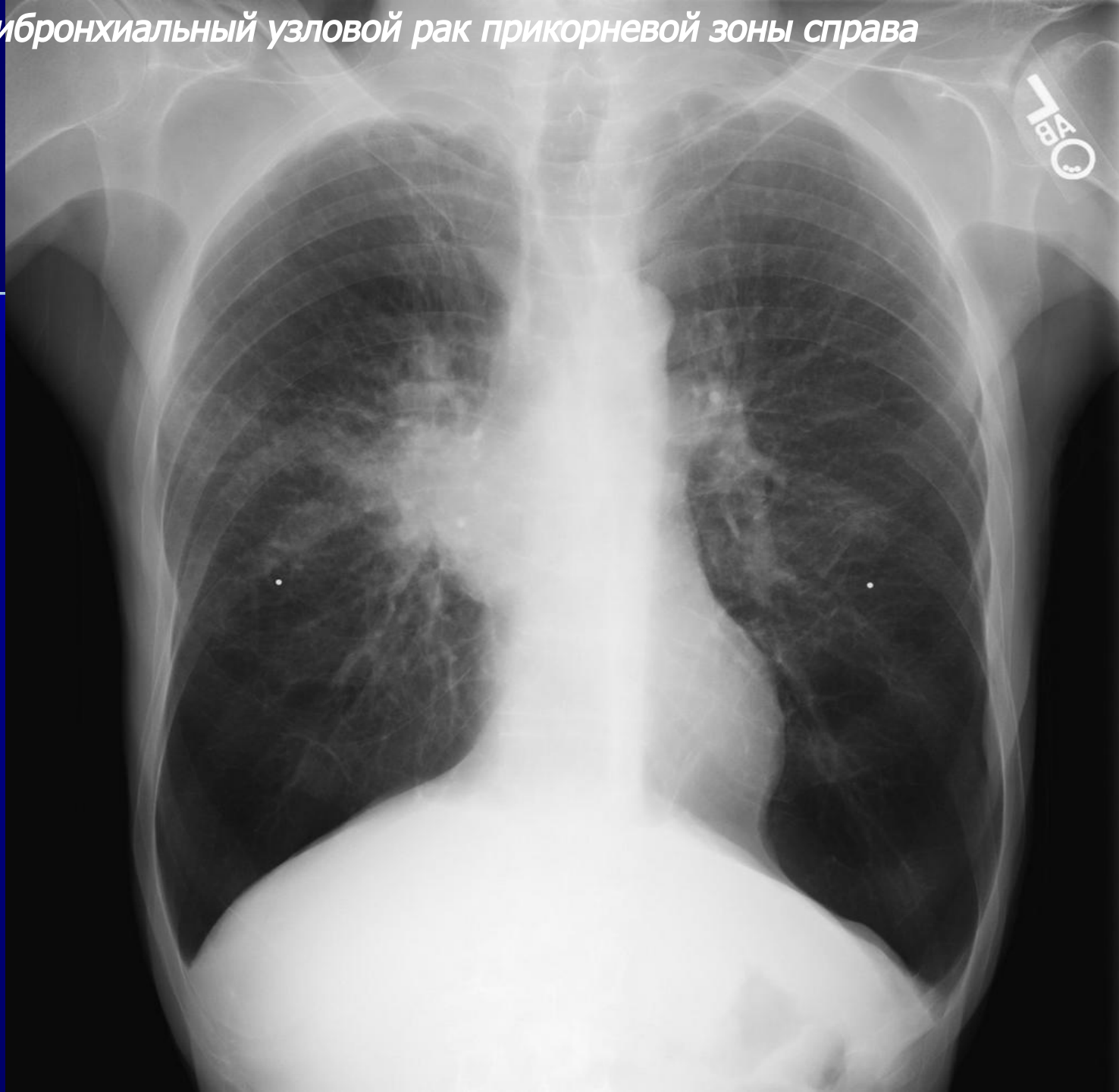
JPEG 4:3:1 Q=90 (lossy)

Л
ЯНН
O

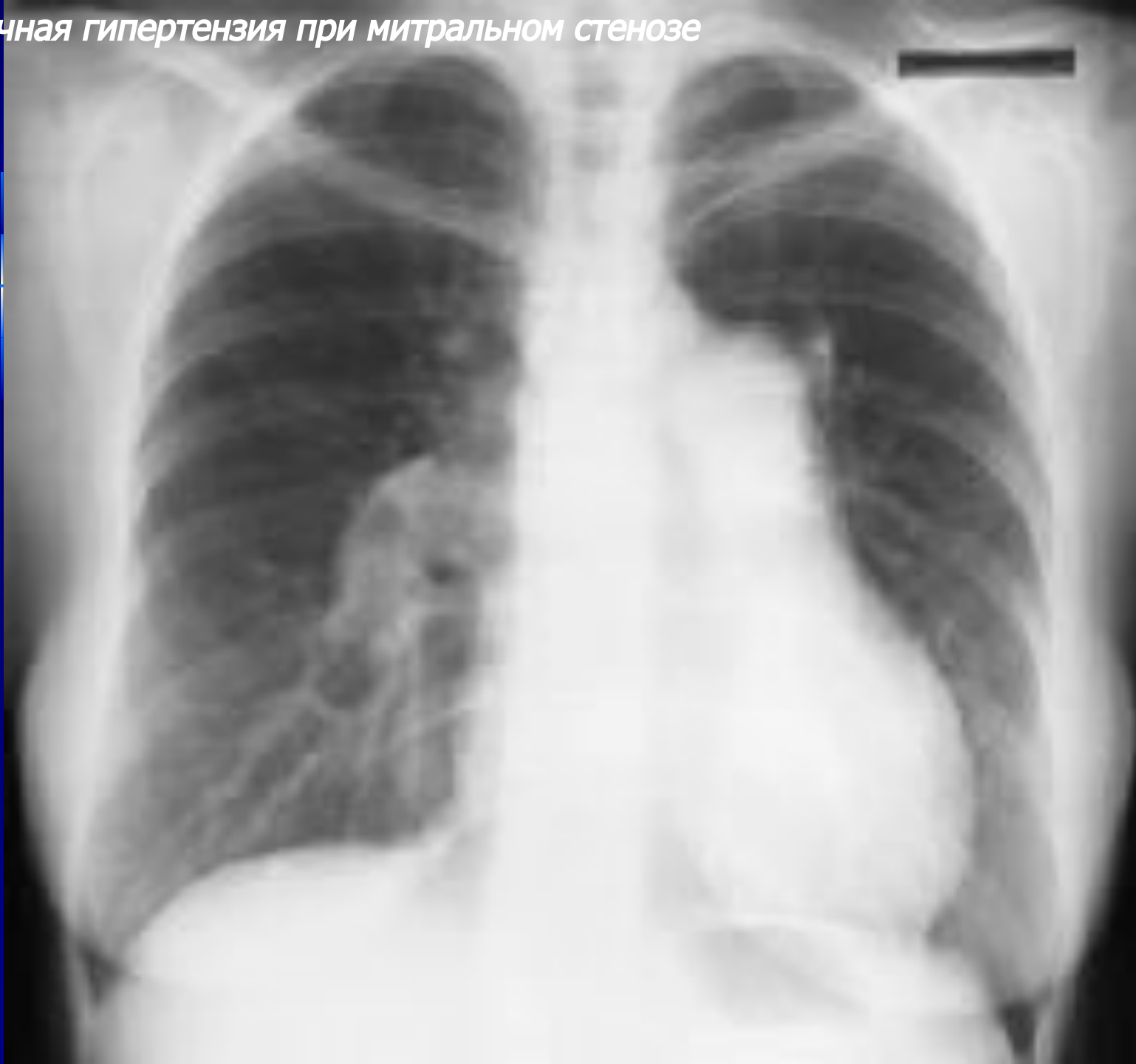

Изменения корней легких

Перибронхиальный узловой рак прикорневой зоны справа

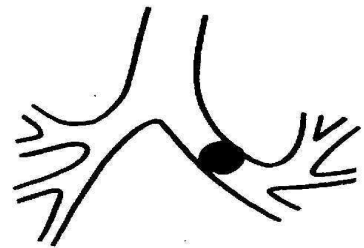


Легочная гипертензия при митральном стенозе




Нарушения бронхиальной
проходимости

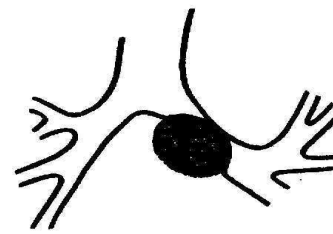
ВИДЫ НАРУШЕНИЯ БРОНХИАЛЬНОЙ ПРОХОДИМОСТИ



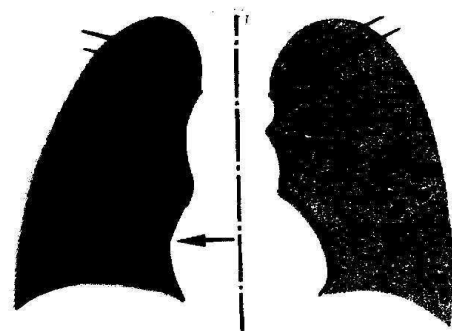
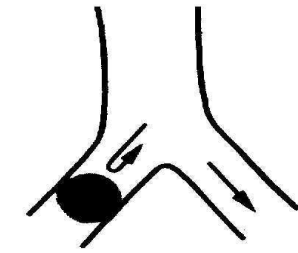
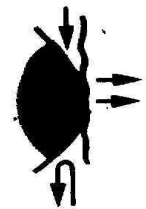
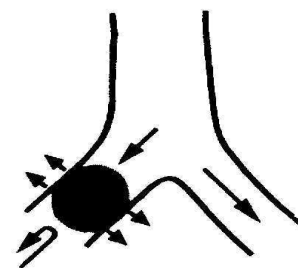
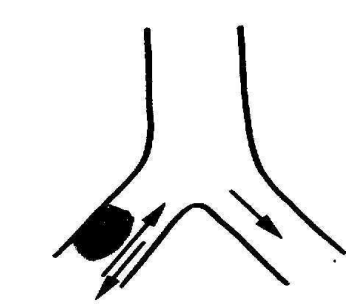
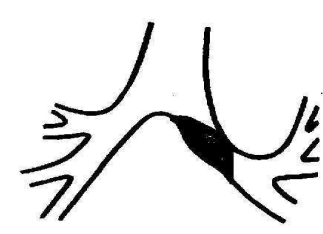
инородное тело




утолщение слизистой оболочки



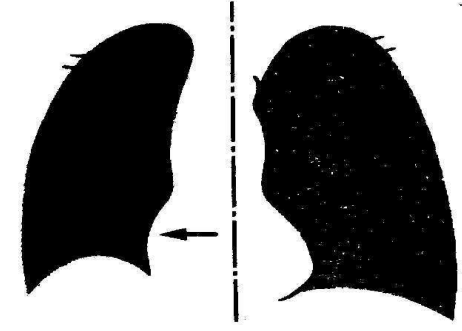
сдавление увеличенным эндобронхиальный раком



гиповентиляция

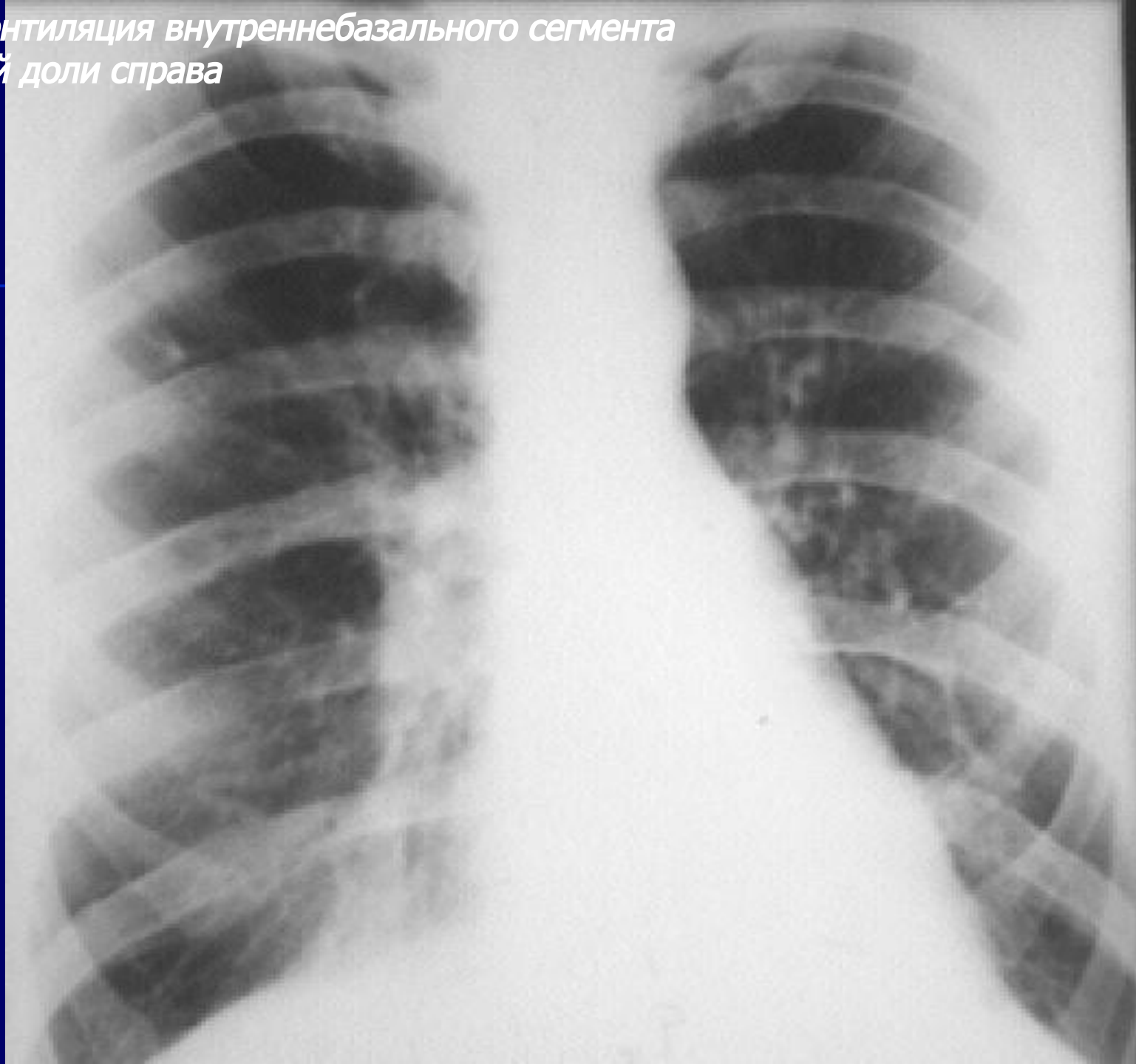


обтурационная эмфизема

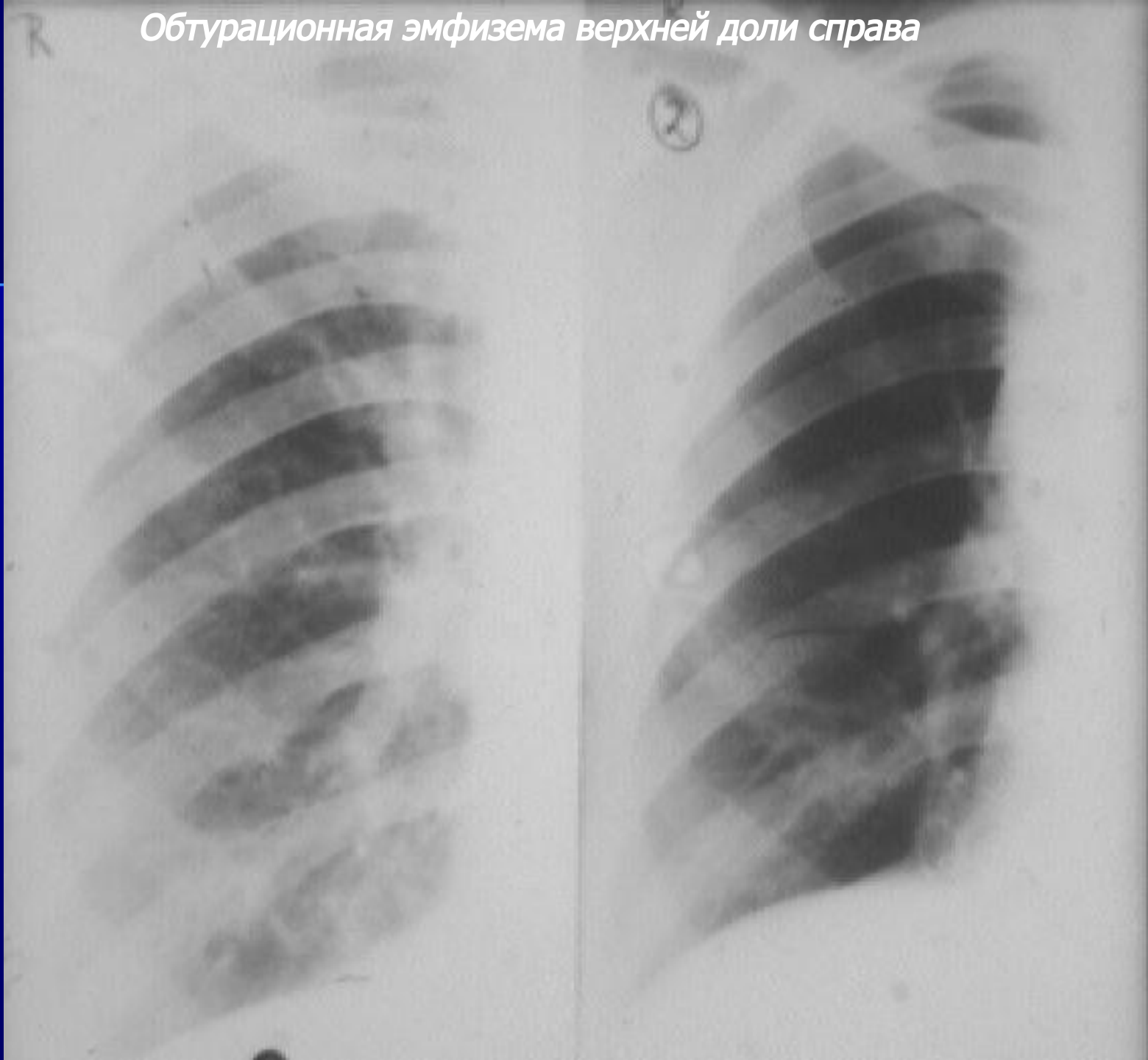


ателектаз

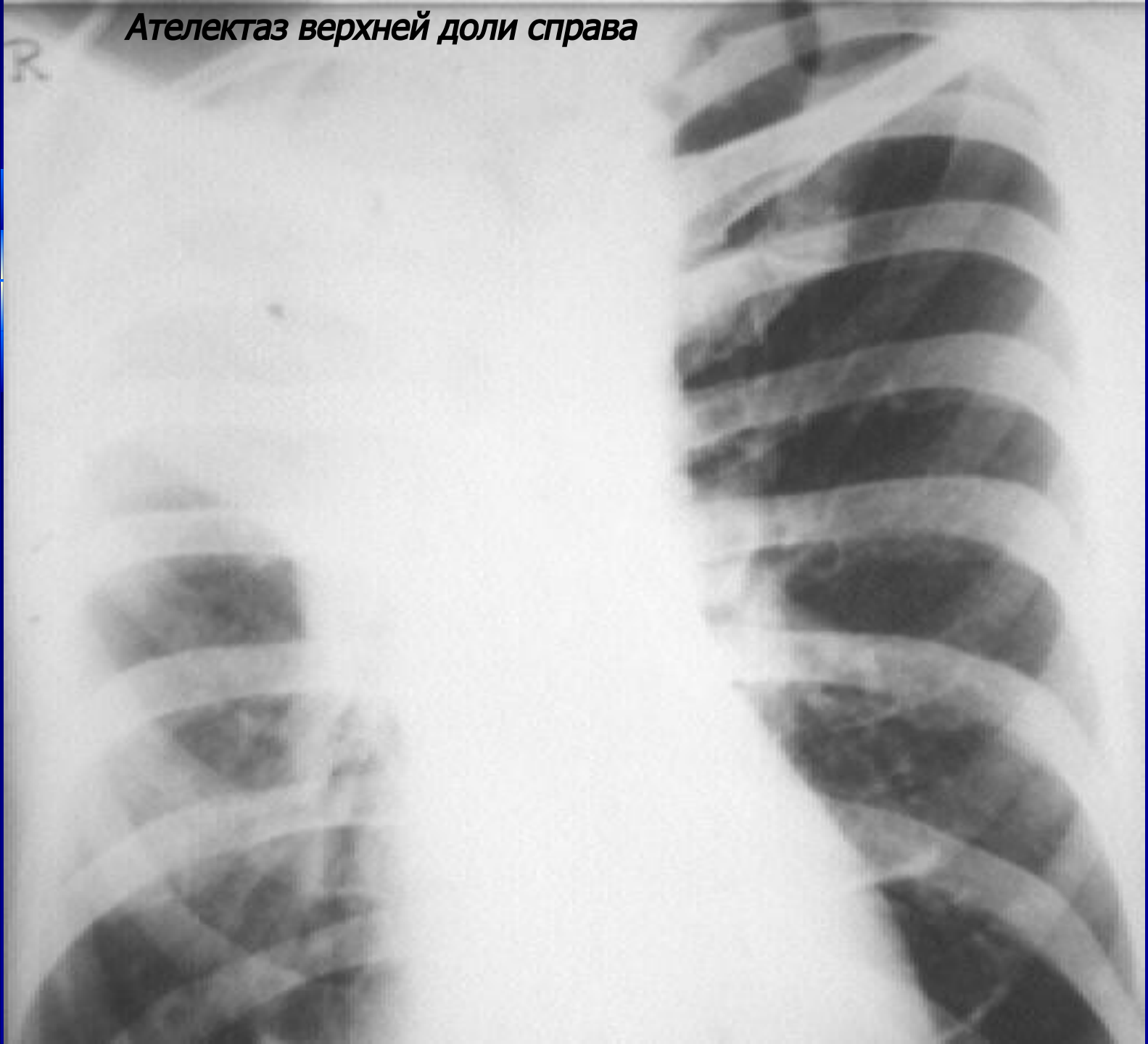*Гиповентиляция внутреннебазального сегмента
нижней доли справа*



Обтурационная эмфизема верхней доли справа




Ателектаз верхней доли справа

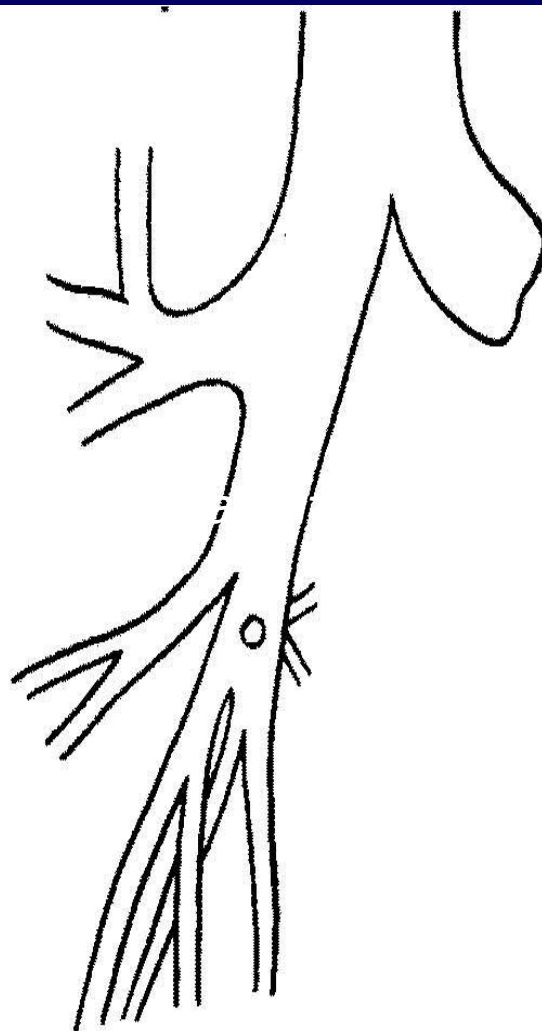


***РЕНТГЕНОДИАГНОСТИКА
АНОМАЛИЙ И ПОРОКОВ
РАЗВИТИЯ БРОНХОВ И
ЛЕГКИХ***

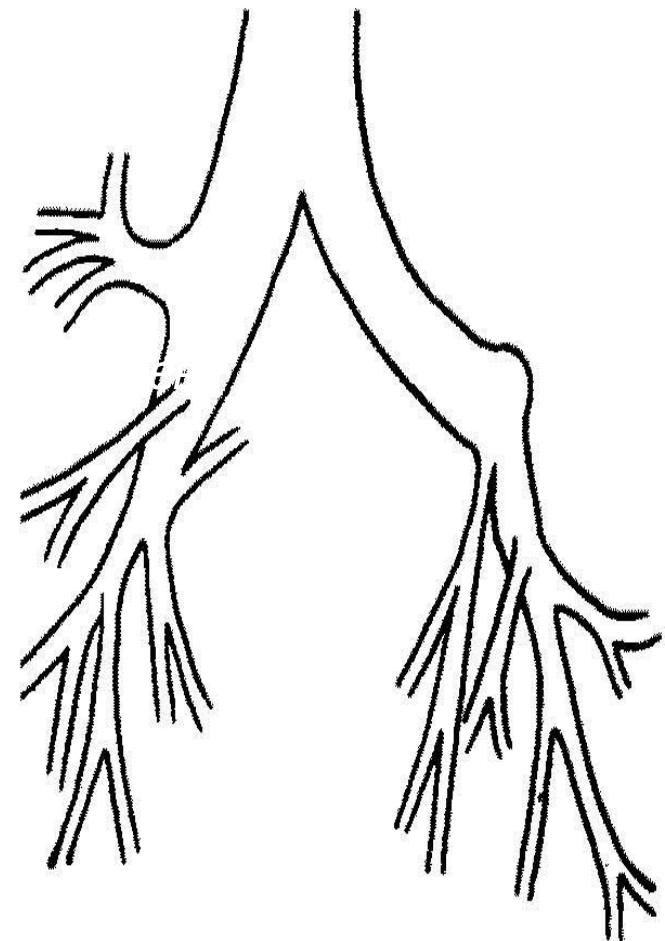
Варианты недоразвития бронхиального дерева



агенезия легкого

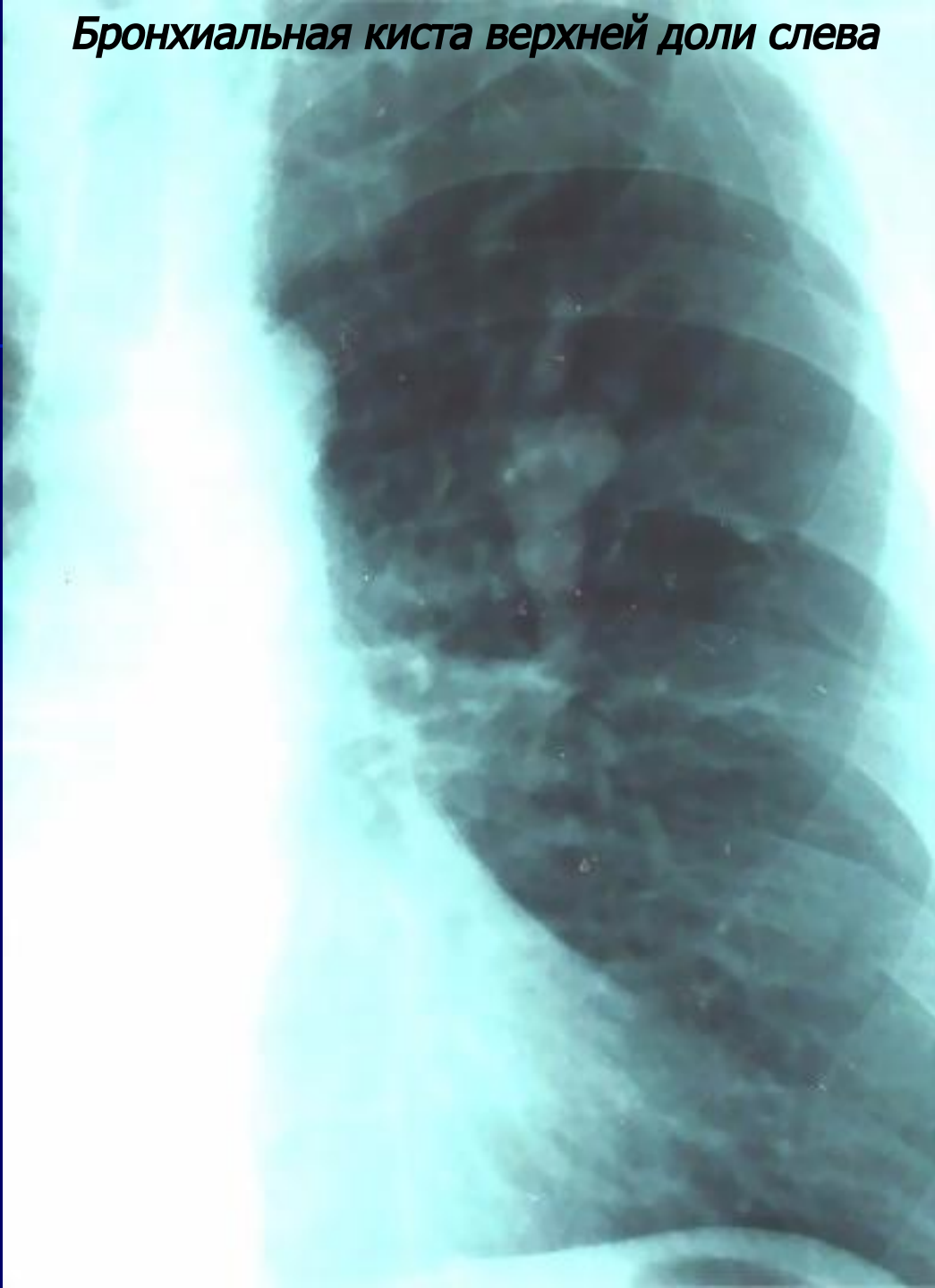

аплазия легкого



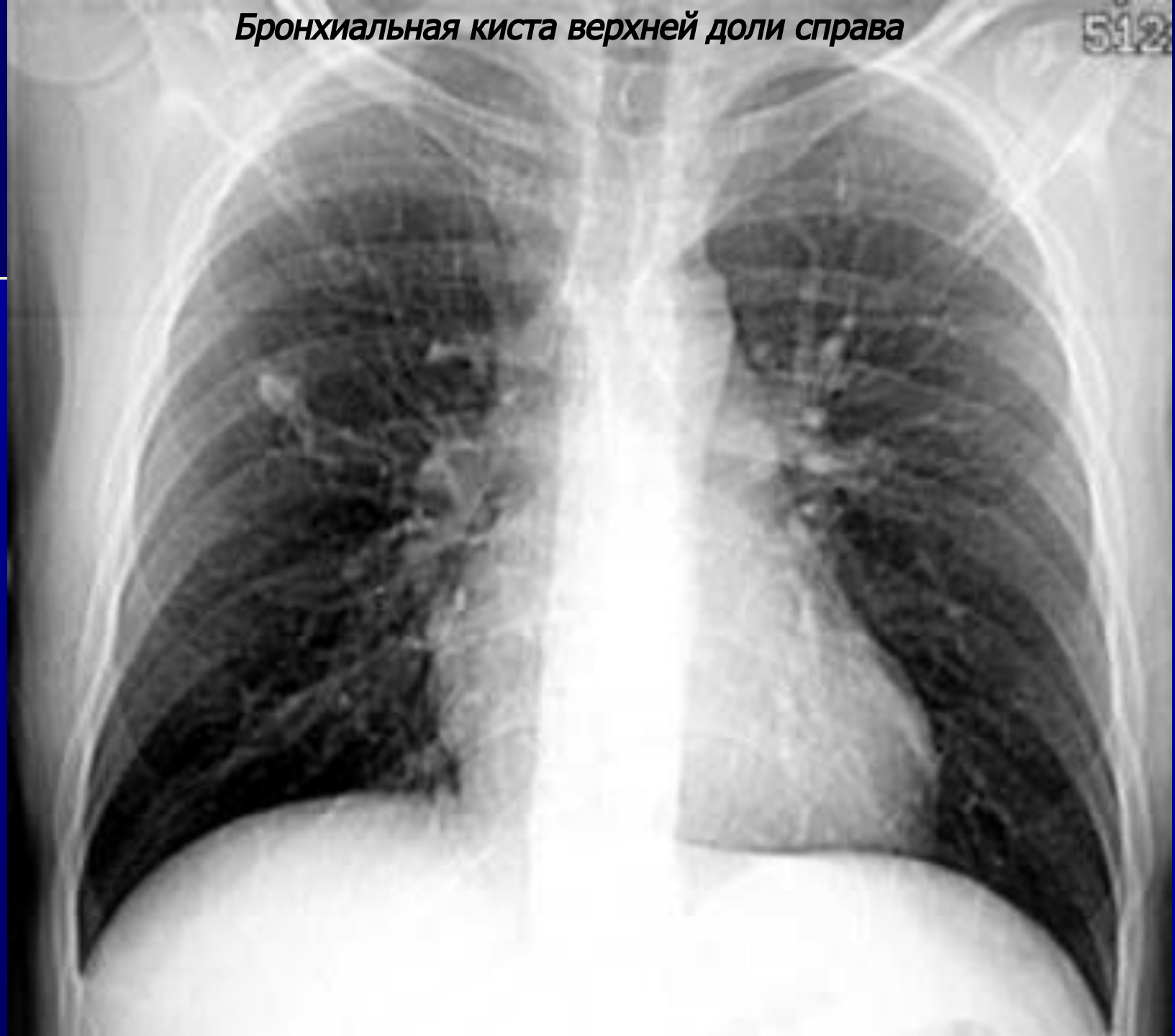аплазия доли легкого

Бронхиальная киста верхней доли слева



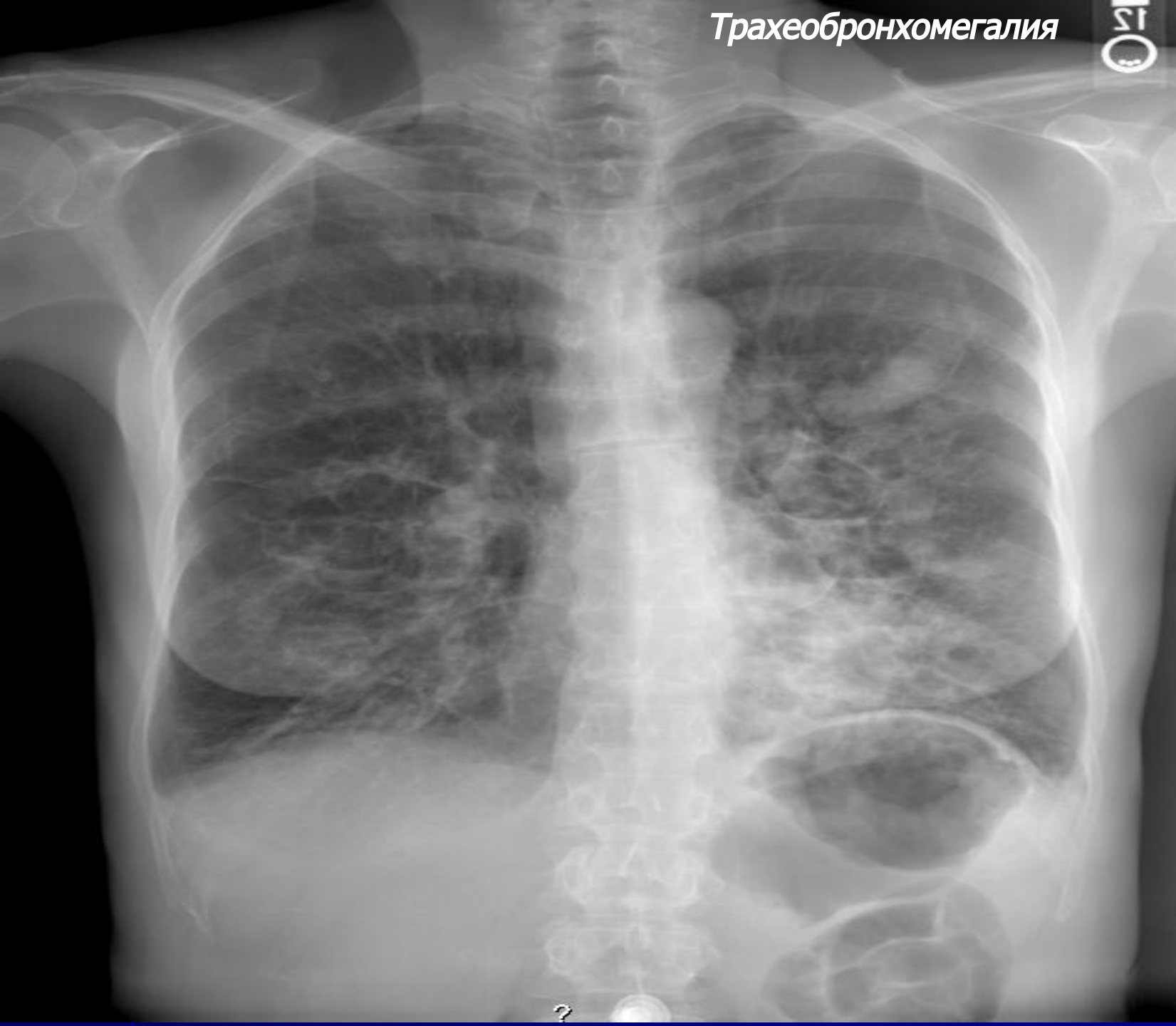
Бронхиальная киста верхней доли справа

512



Трахеобронхомегалия

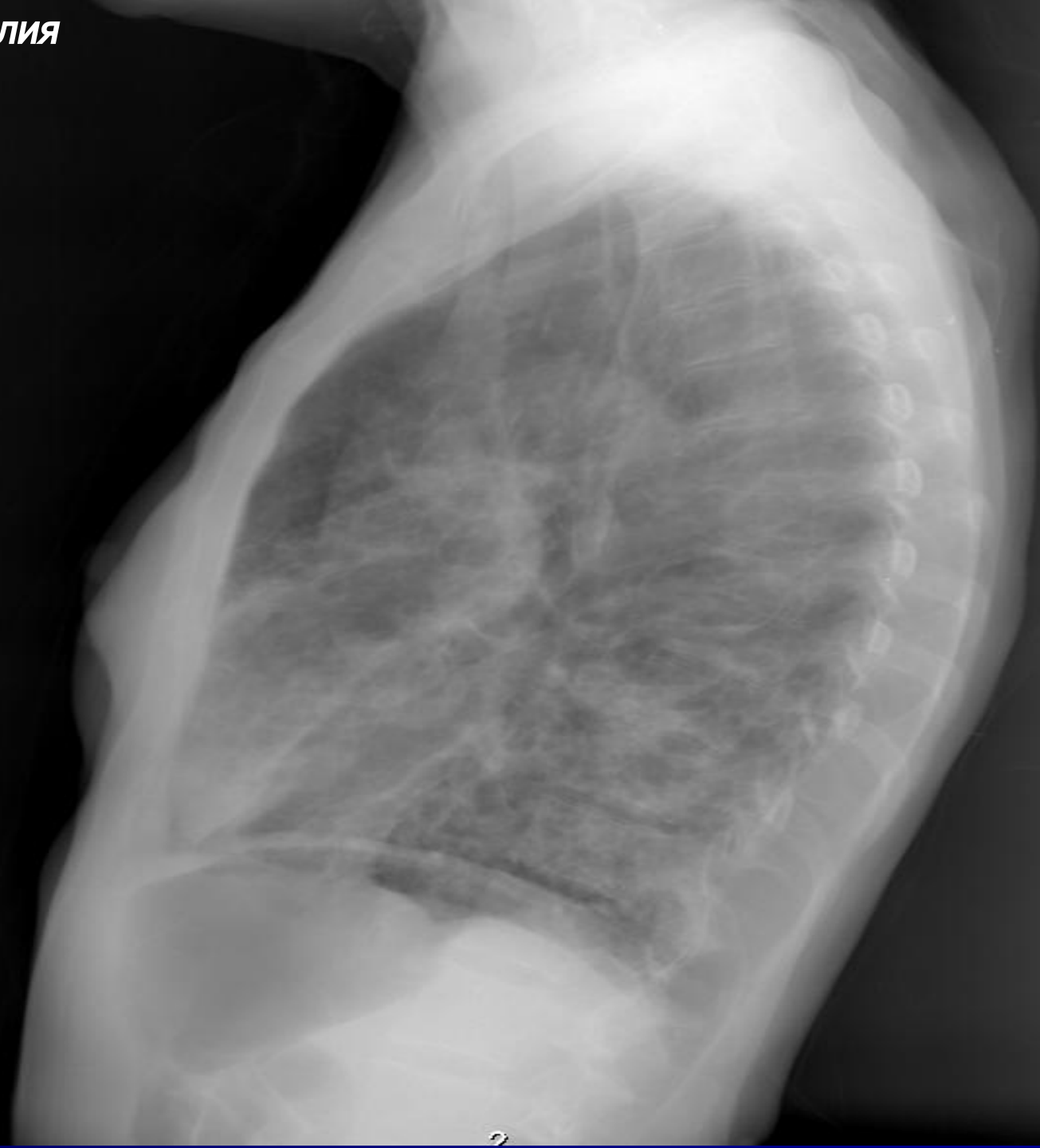Трахеобронхомегалия



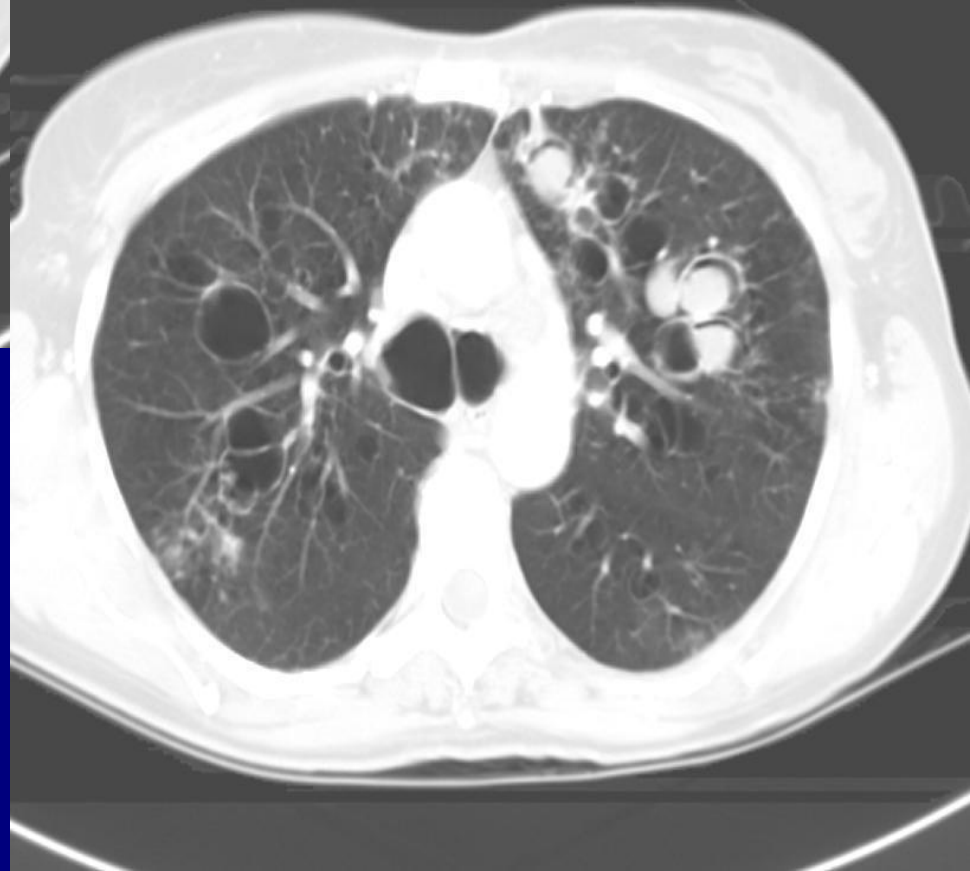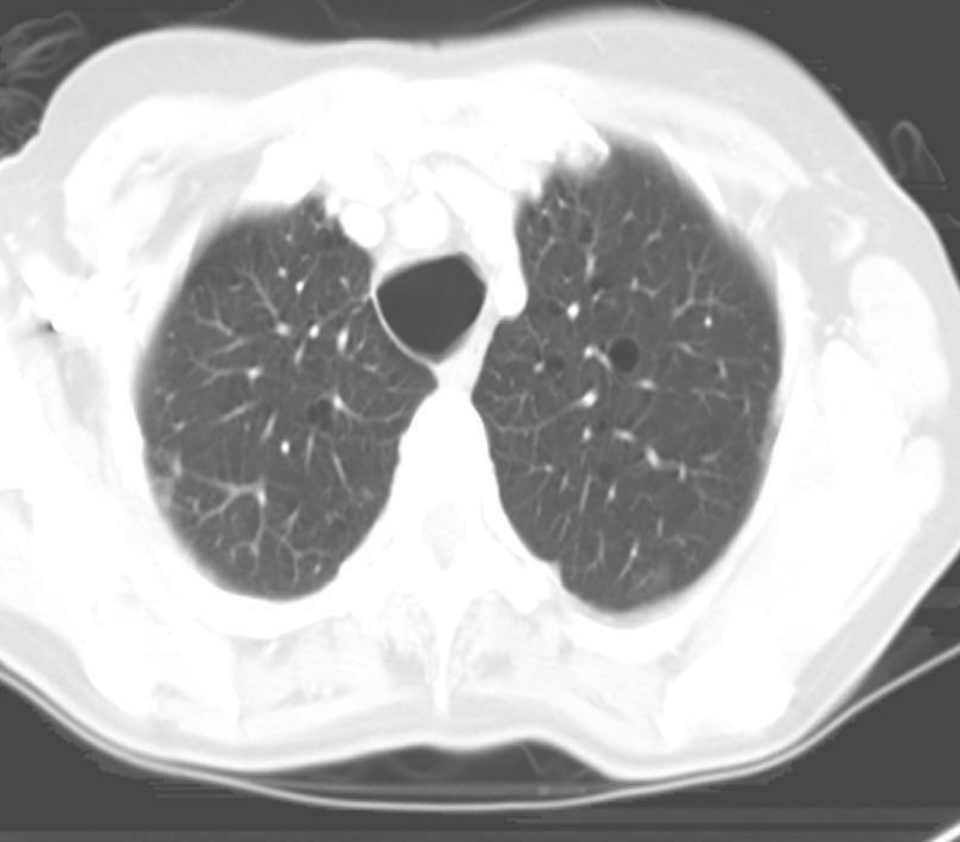15
O

?

Трахеобронхомегалия



Трахеобронхомегалия

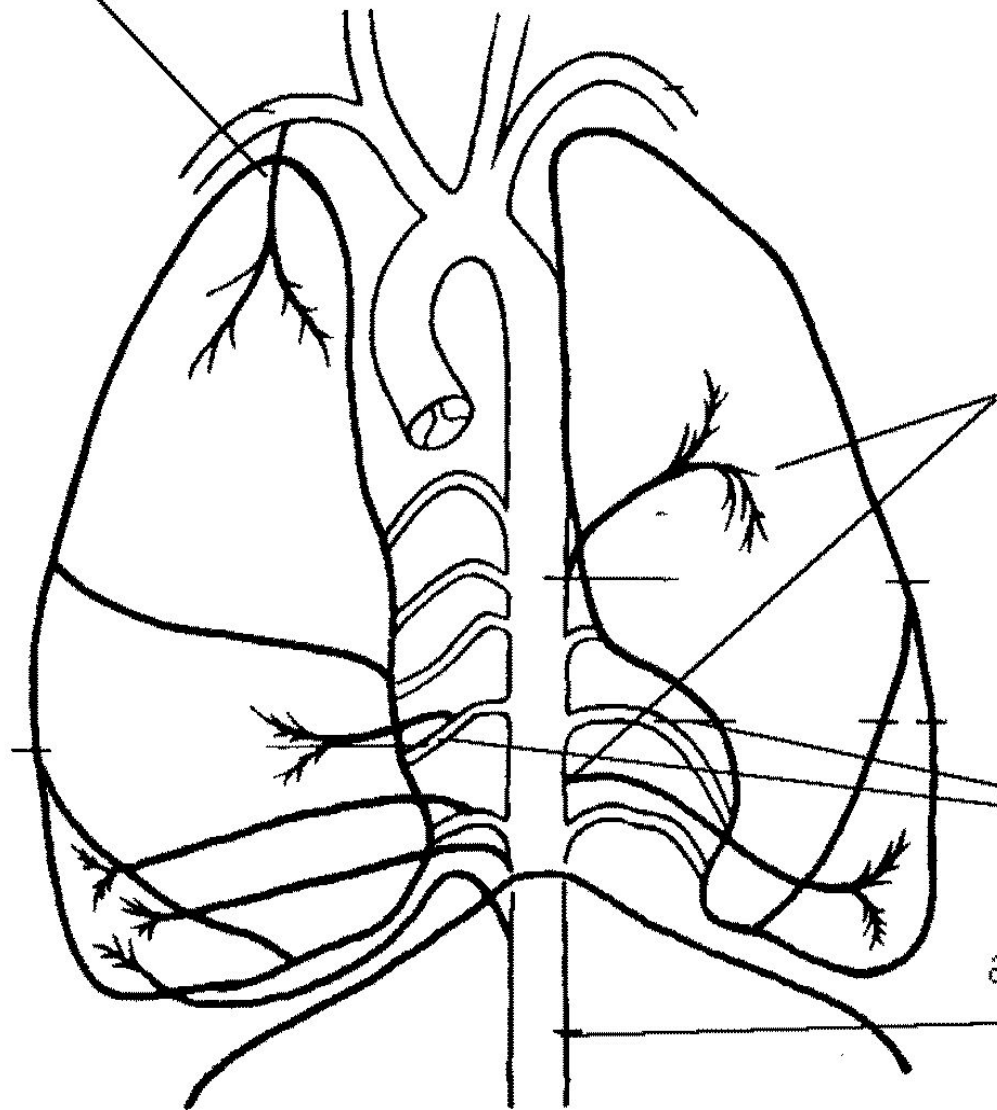


Аномалии и пороки развития
сосудов легких

Легочная секвестрация

СХЕМА ДОПОЛНИТЕЛЬНОГО КРОВΟΣНАБЖЕНИЯ ПРИ ЛЕГОЧНОЙ СЕКВЕСТРАЦИИ

артерии от подключичных артерий

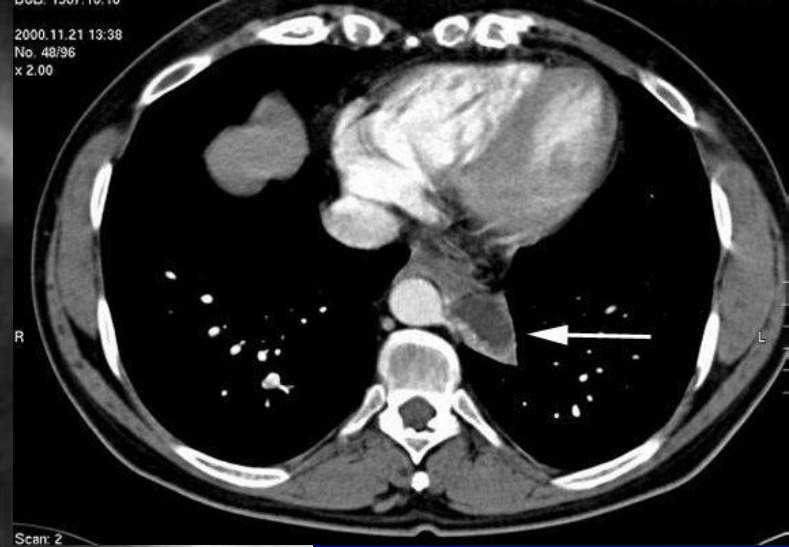
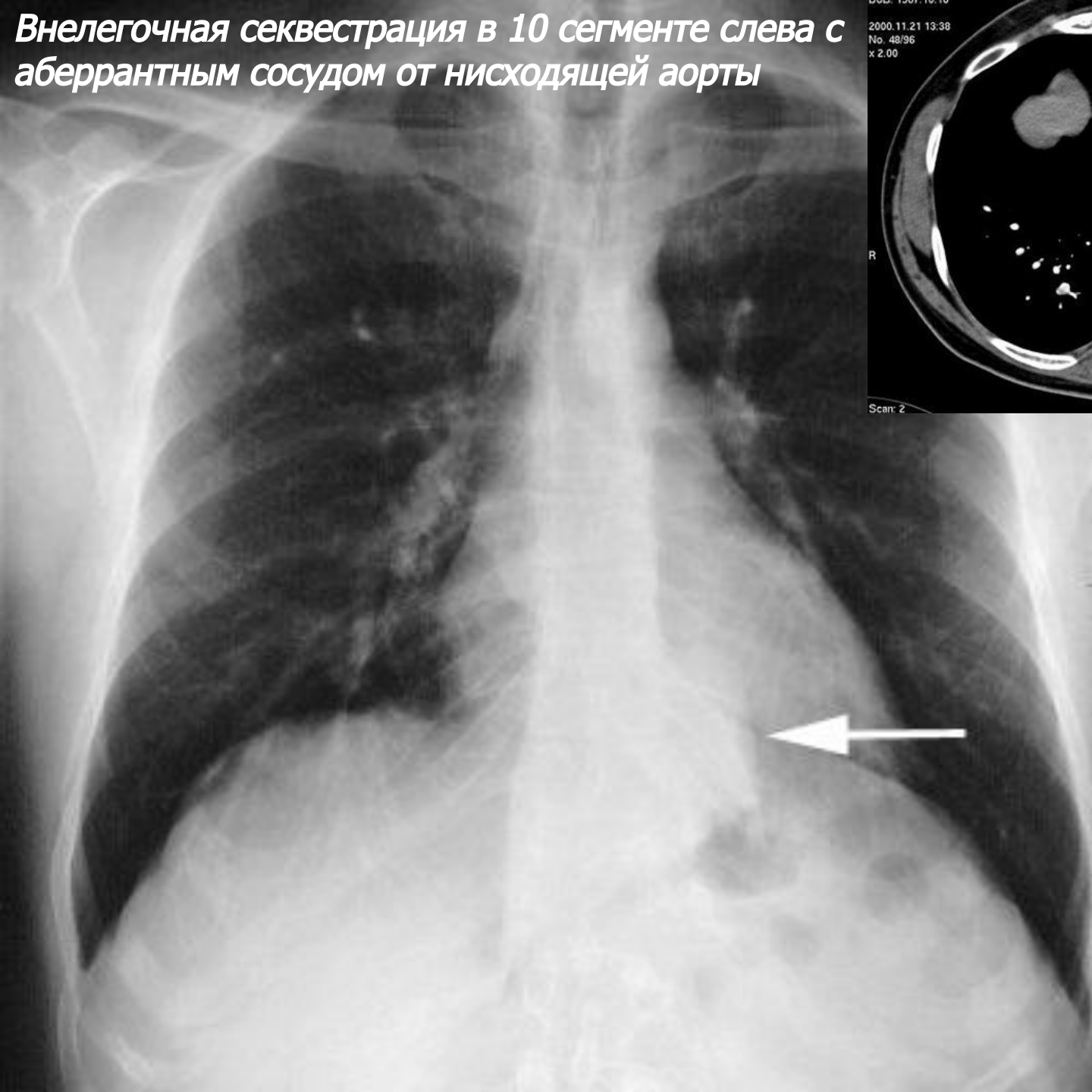


дополнительные
артерии от аорты

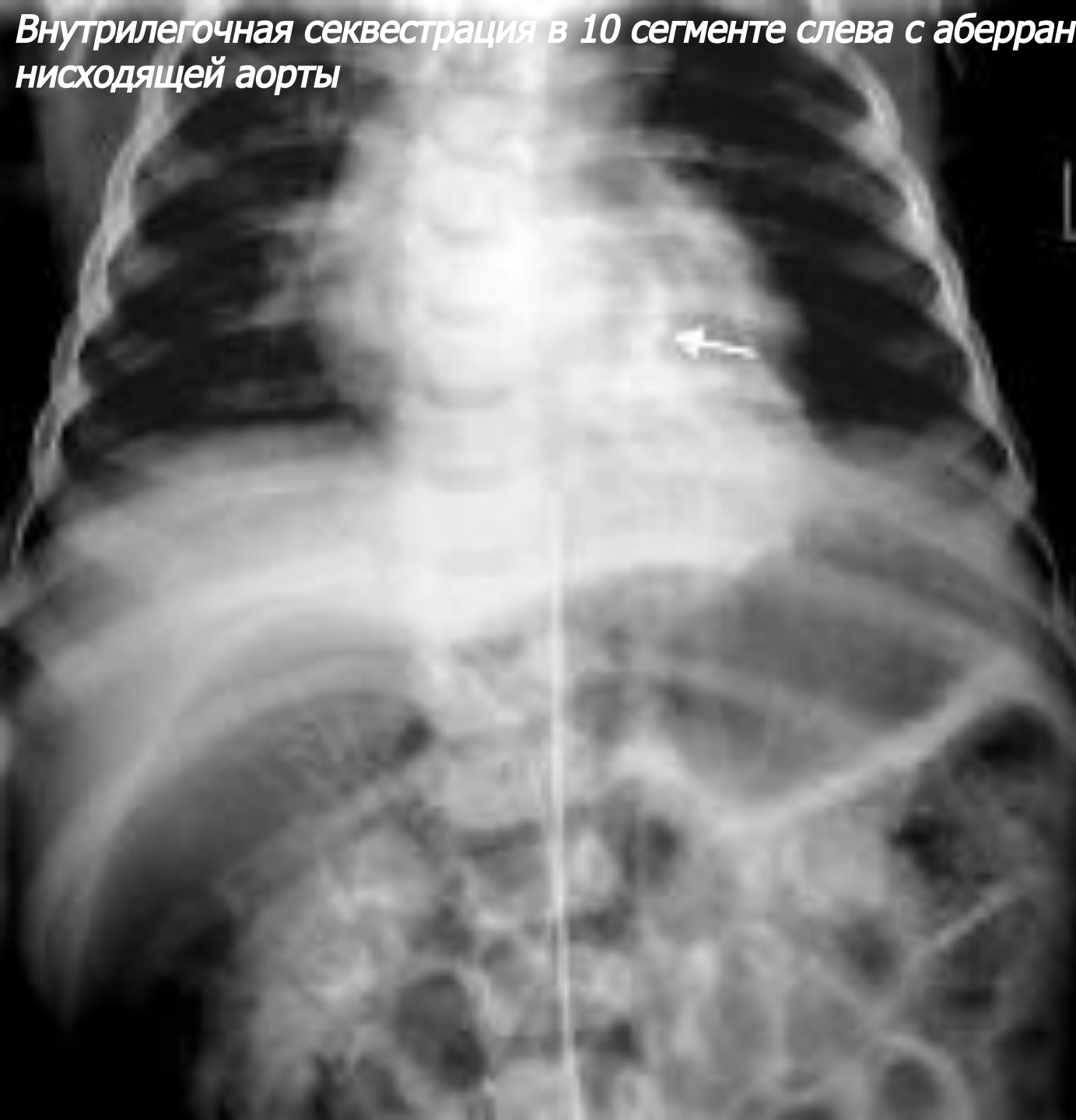дополнительные артерии
от межреберных артерий

артерии от брюшной аорты

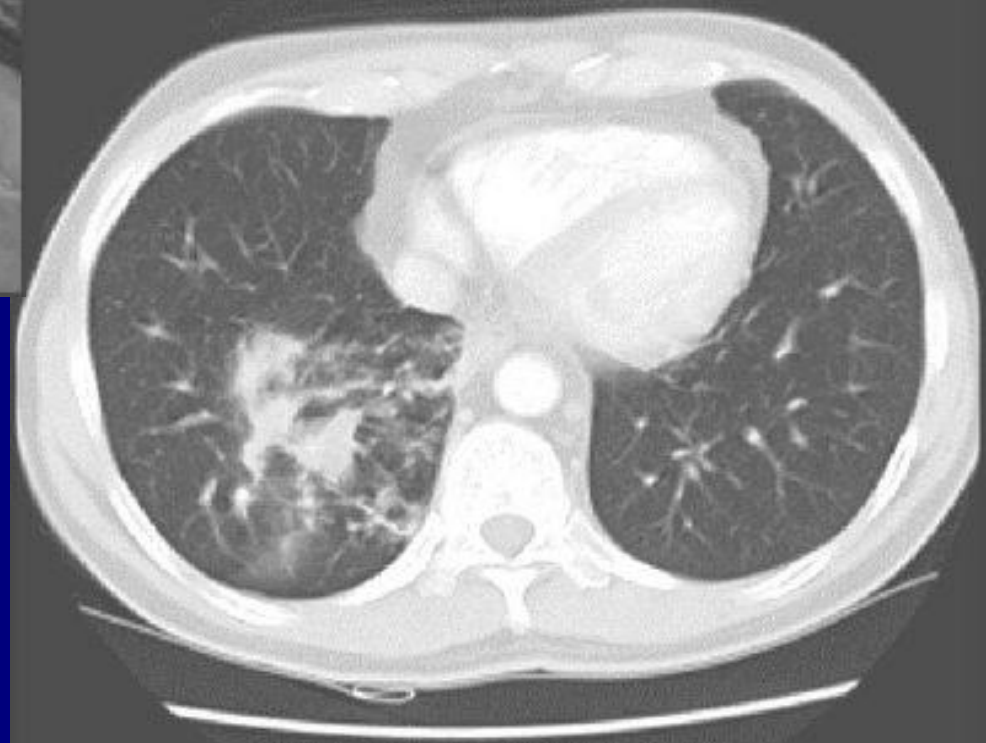
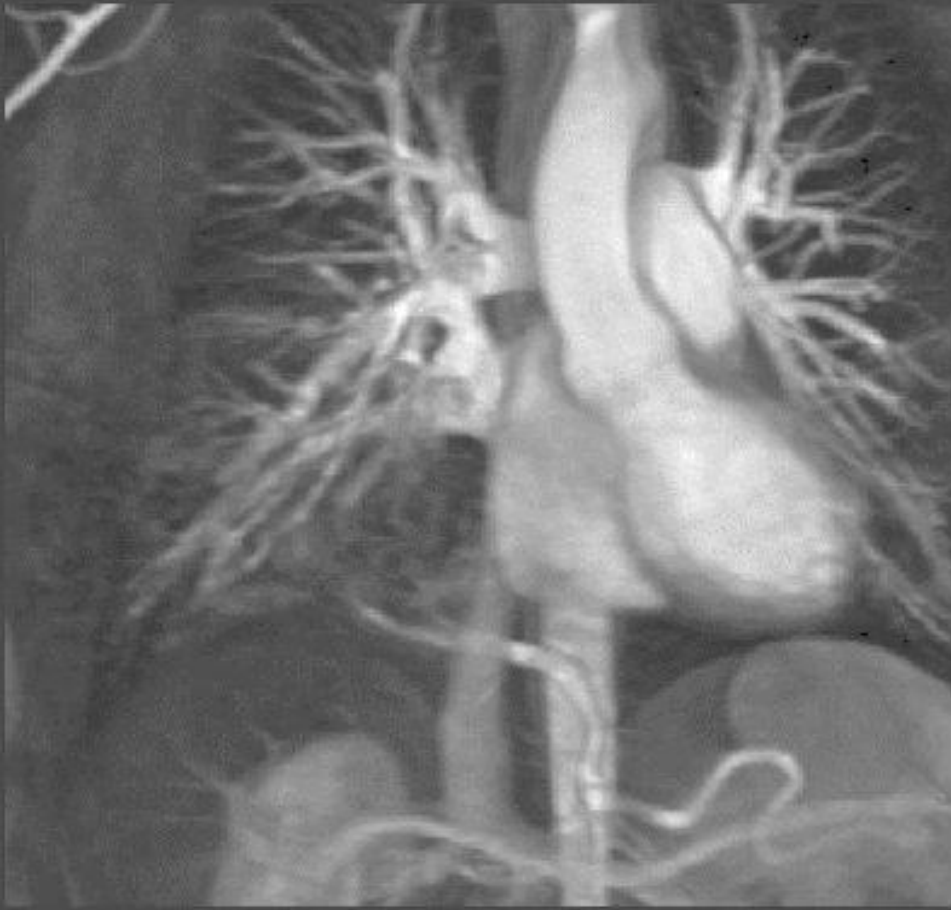*Внелегочная секвестрация в 10 сегменте слева с
абберантным сосудом от нисходящей аорты*



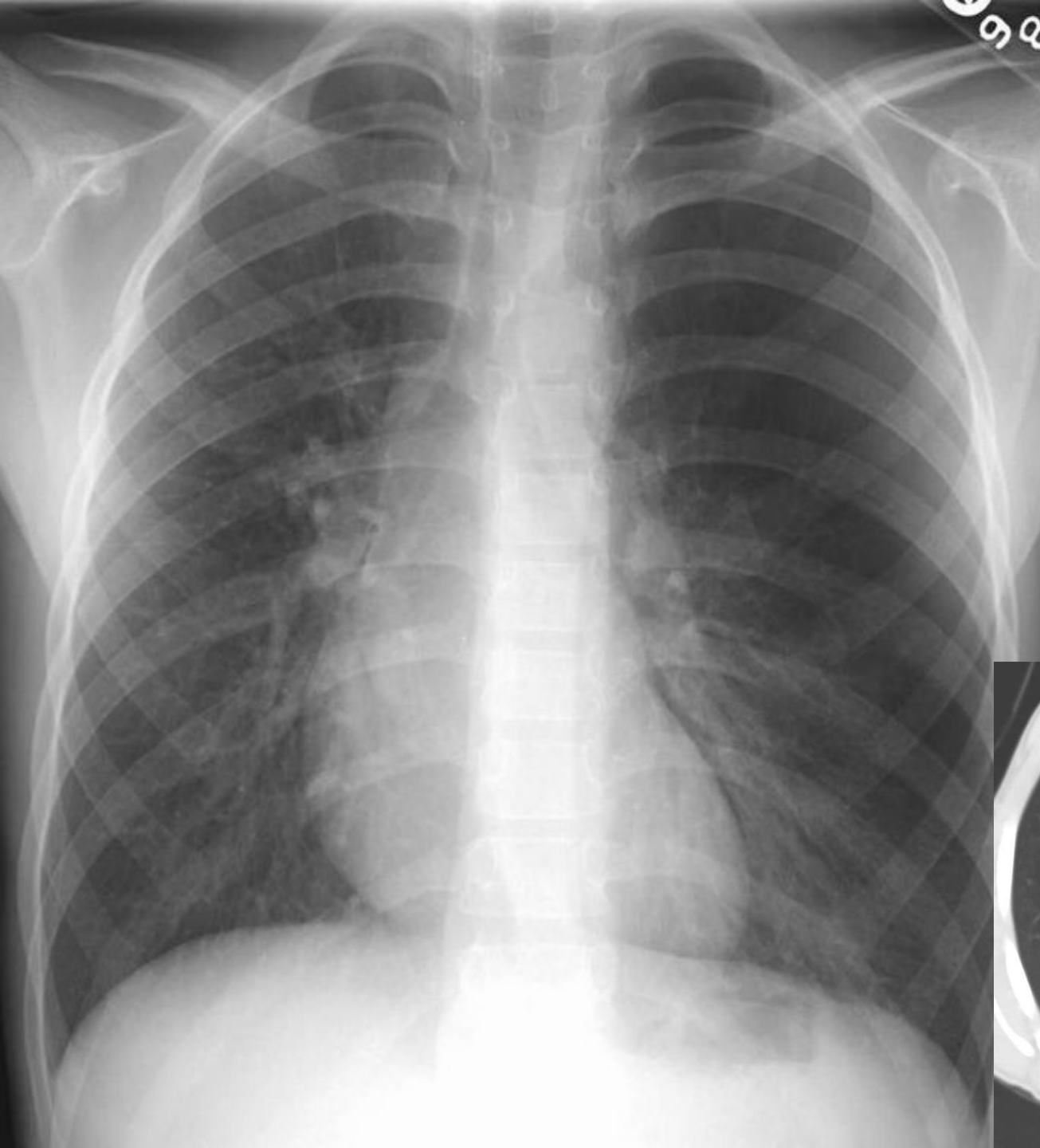Внутрилегочная секвестрация в 10 сегменте слева с aberrантным сосудом от нисходящей аорты



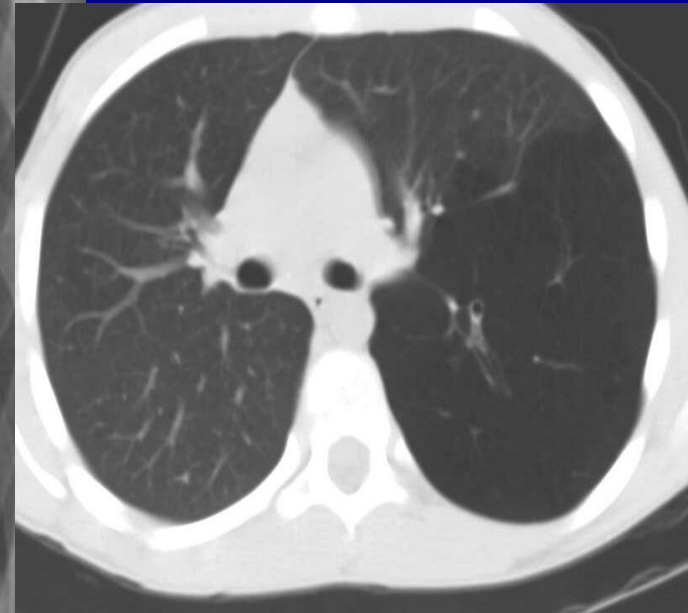
**Внутрилегочная секвестрация справа с
аберрантным сосудом от чревного
ствола**



Врожденная эмфизема
легких

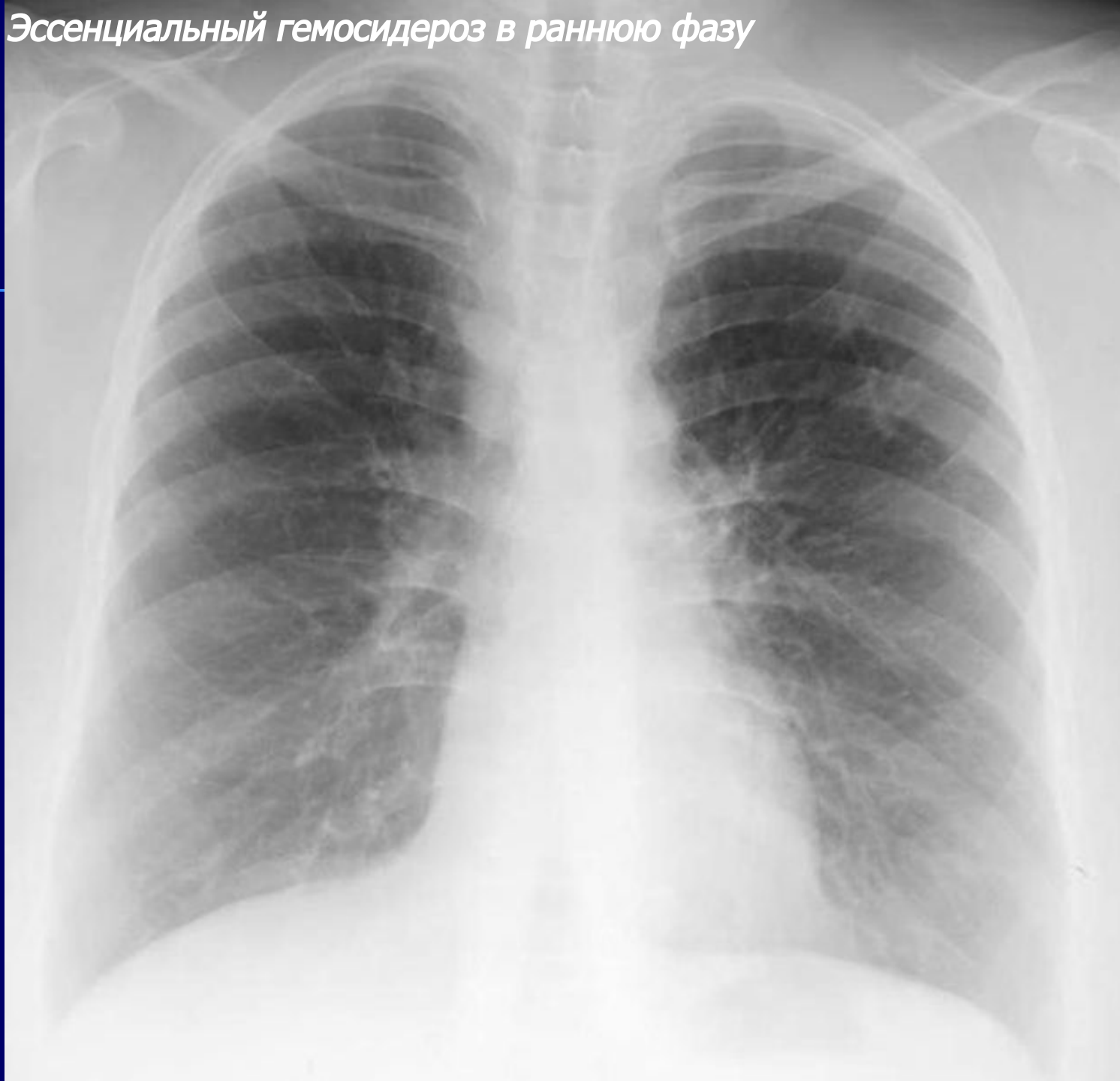

**Врожденная лобарная
эмфизема верхней доли
слева**



Эссенциальный гемосидероз

Эссенциальный гемосидероз в раннюю фазу



Эссенциальный гемосидероз в позднюю фазу

