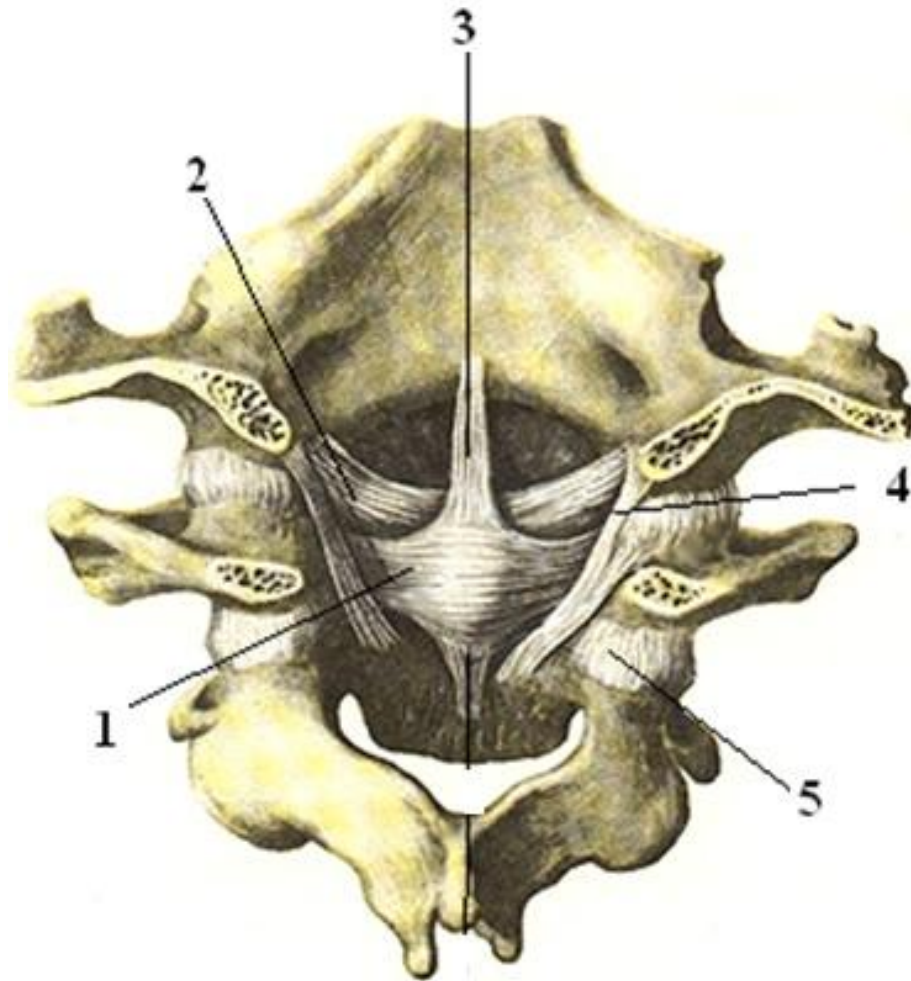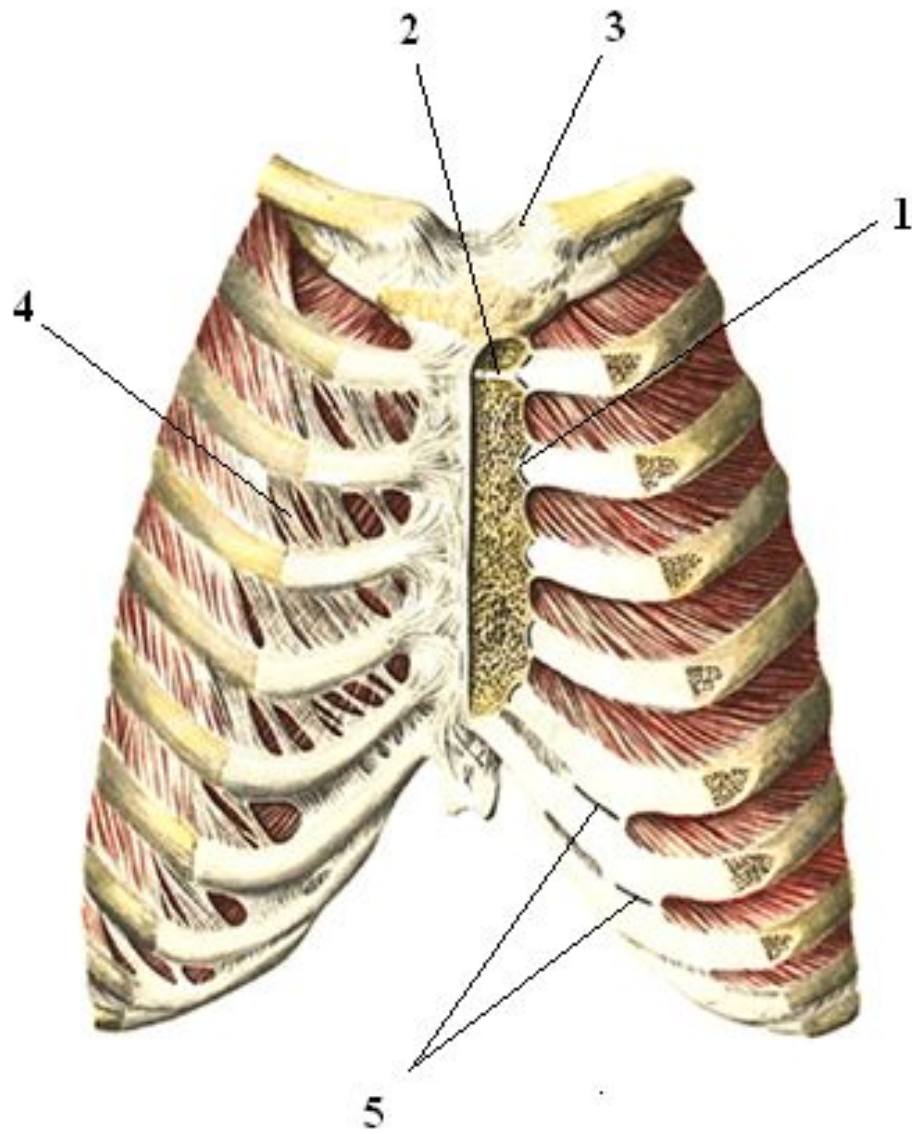
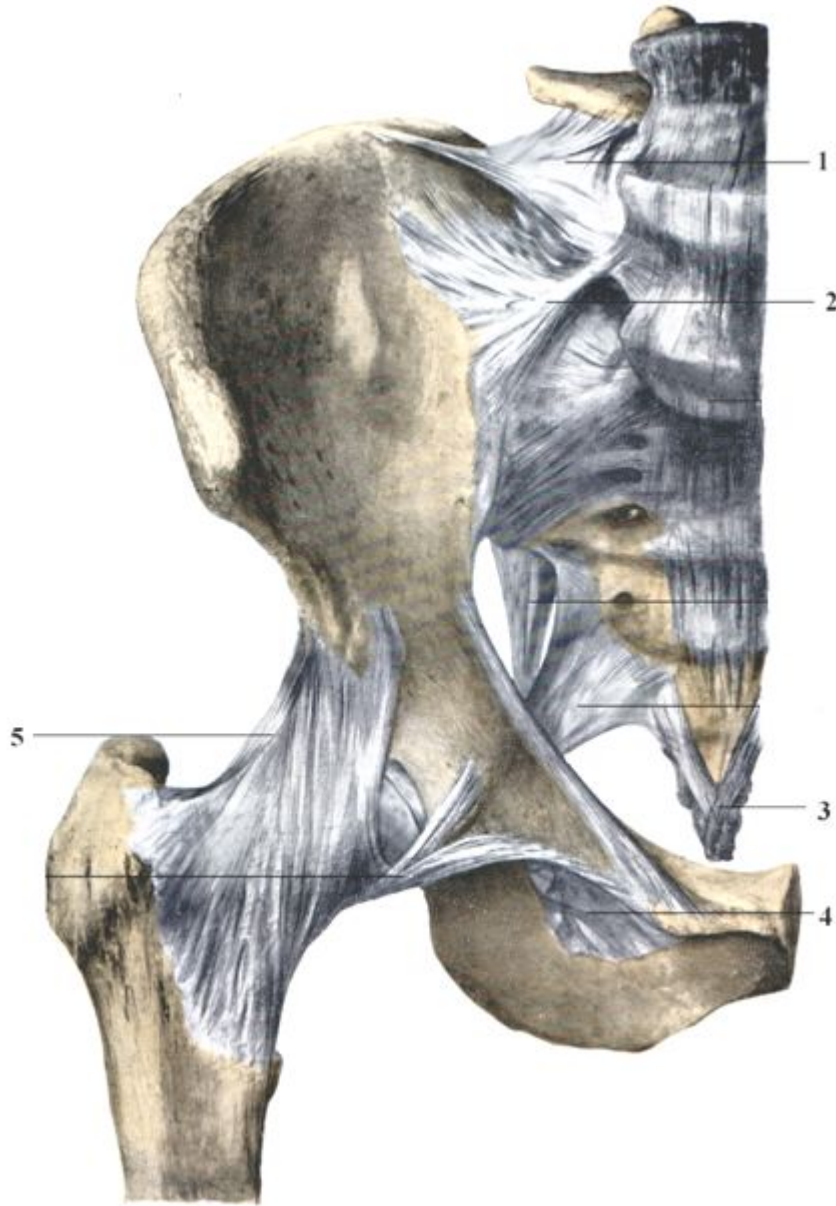


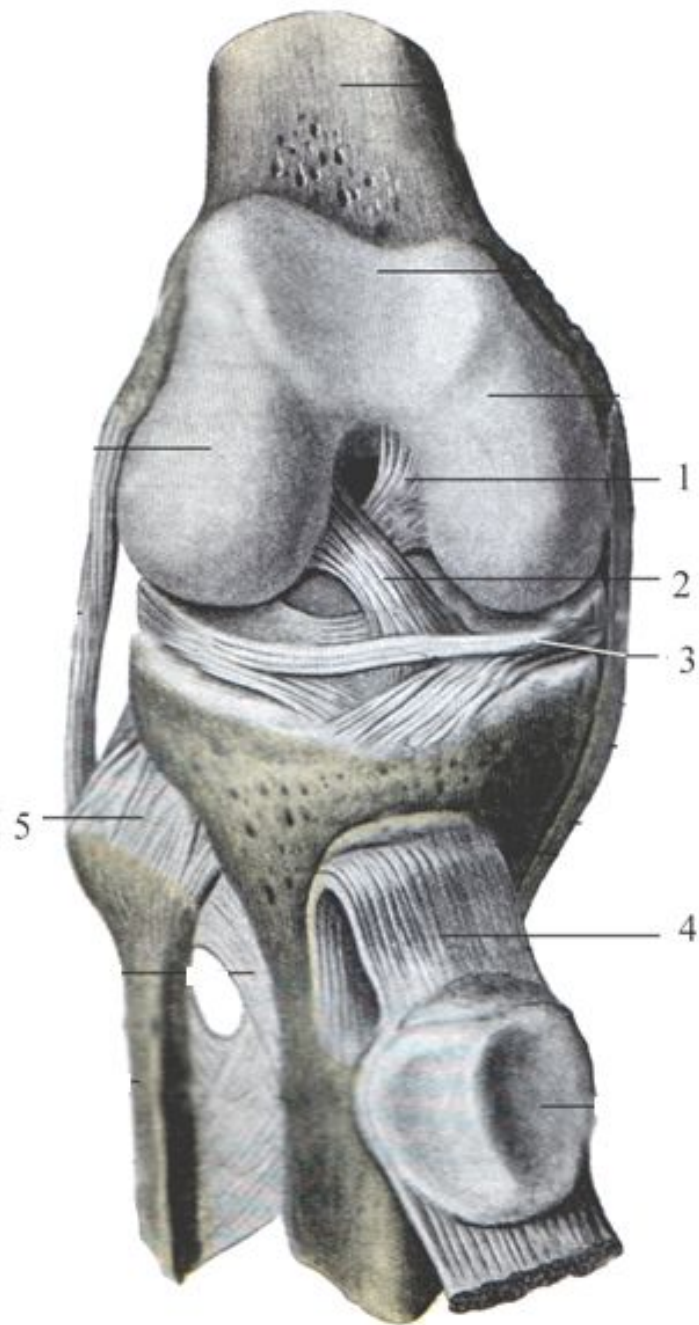
1. поперечная связка атланта
2. крыловидная связка
3. верхний продольный пучок
4. атлантозатылочный сустав
5. латеральный атлантоосевой сустав



- 1.грудино-реберный сустав
- 2.синхондроз
рукоятки грудины
- 3.грудино-ключичный сустав
- 4.межреберная мембрана
- 5.межхрящевые суставы



- 1.подвздошно-поясничная связка
- 2.передняя крестцово-подвздошная связка
- 3.вентральная крестцово-копчиковая связка
- 4.запирательная мембрана
- 5.подвздошно-бедренная связка



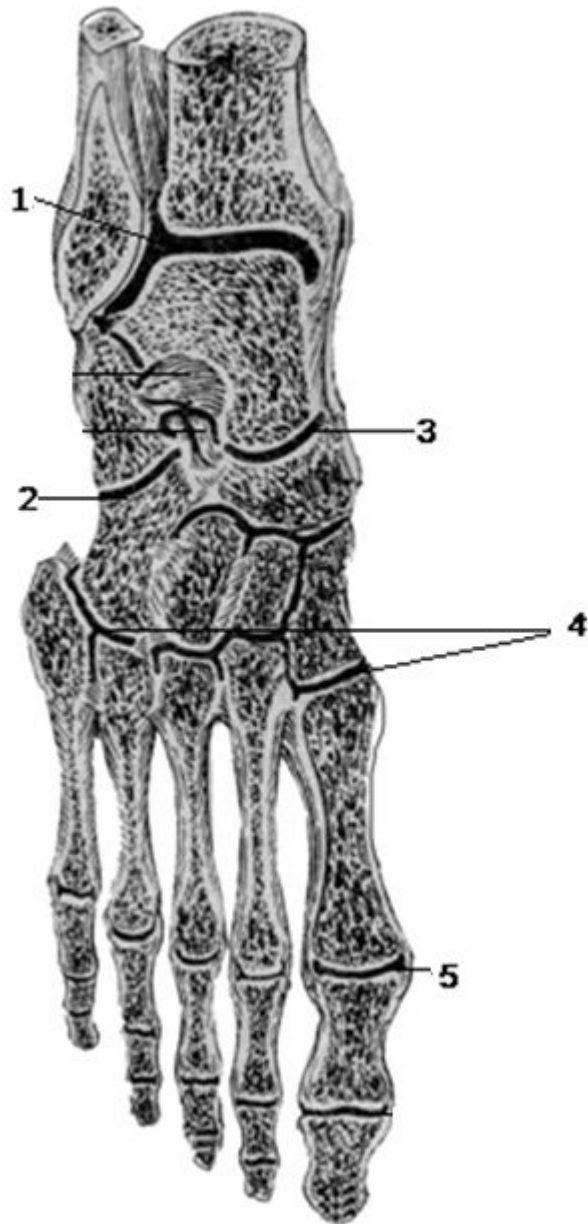
1. задняя
крестообразная
связка

2. передняя
крестообразная
связка

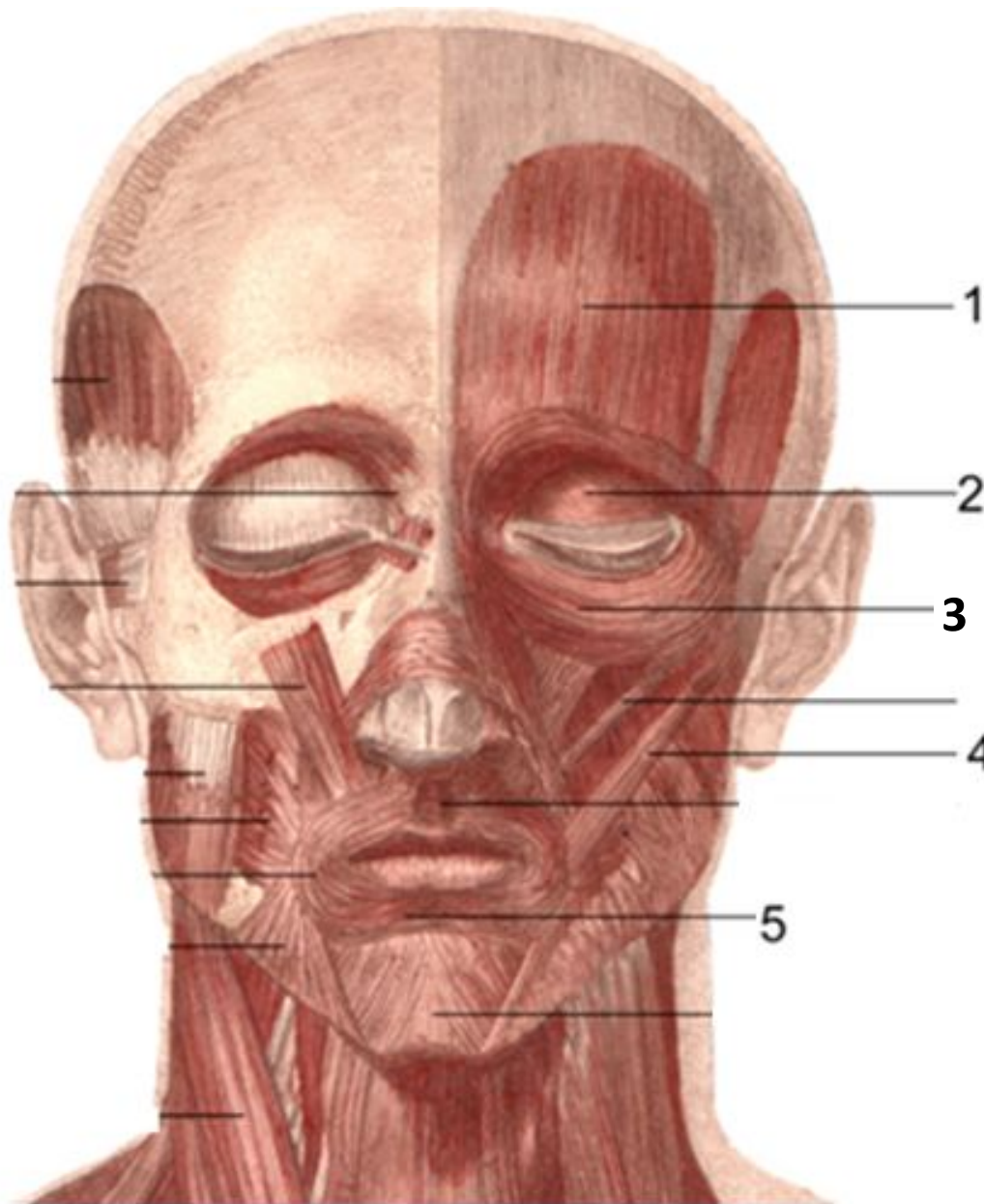
3. медиальный
мениск

4. связка
надколенника

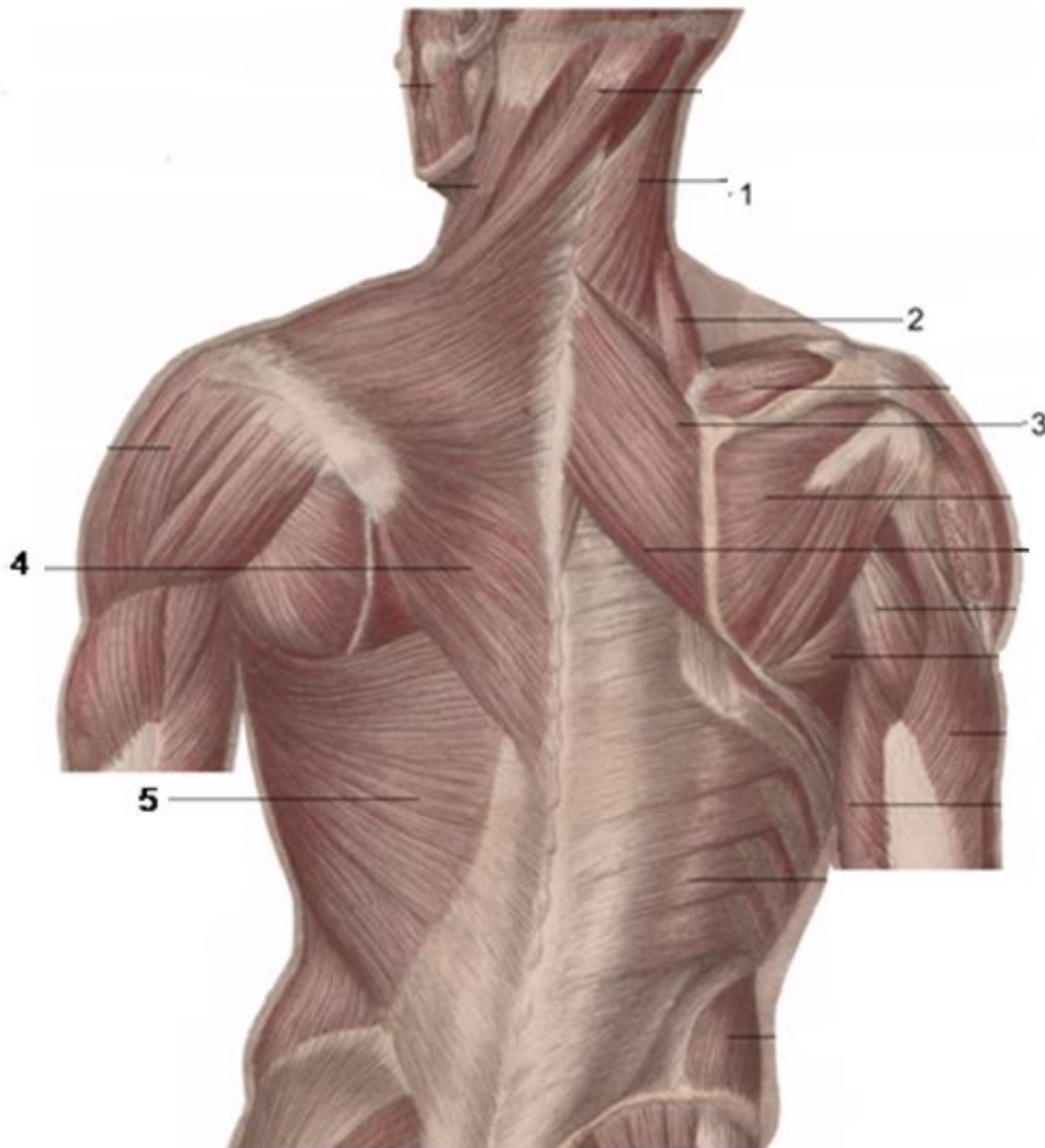
5. межберцовый
сустав



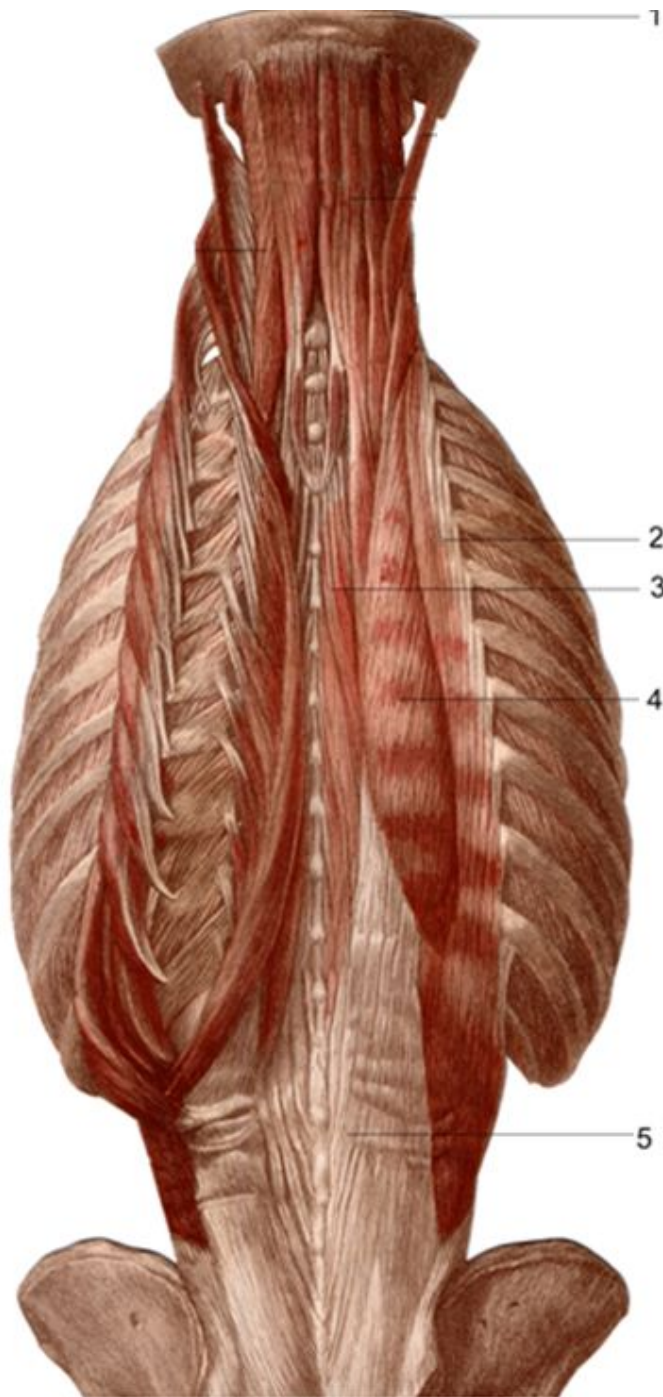
- 1.голеностопный сустав
- 2.пяточно-кубовидный сустав
- 3.таранно-ладьевидный сустав
- 4.предплюсне-плюсневые суставы
- 5.плюснефаланговые суставы.



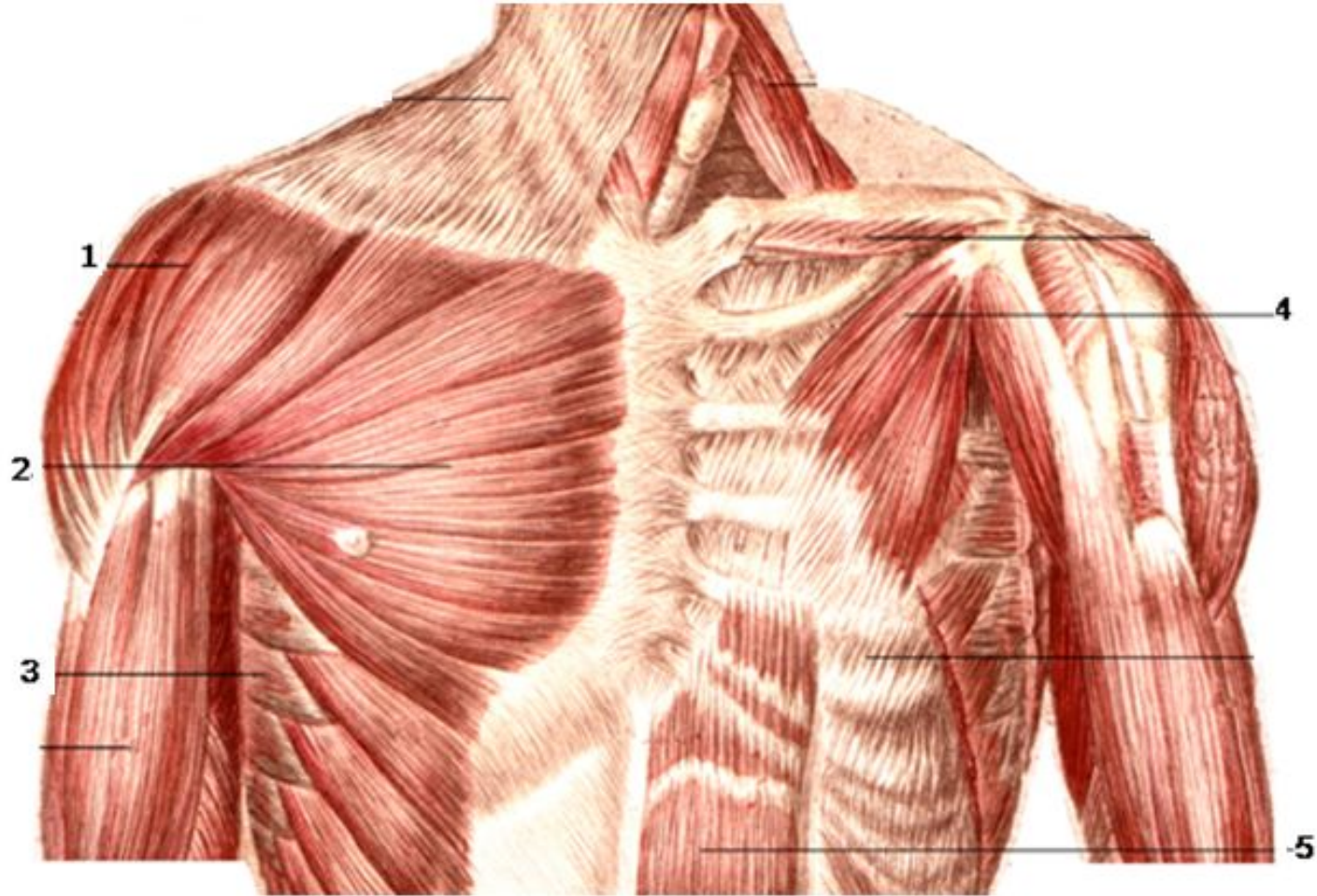
1. затылочно-лобная мышца
2. вековая часть круговой мышцы глаза
3. глазничная часть круговой мышцы глаза
4. большая скуловая мышца
5. круговая мышца рта



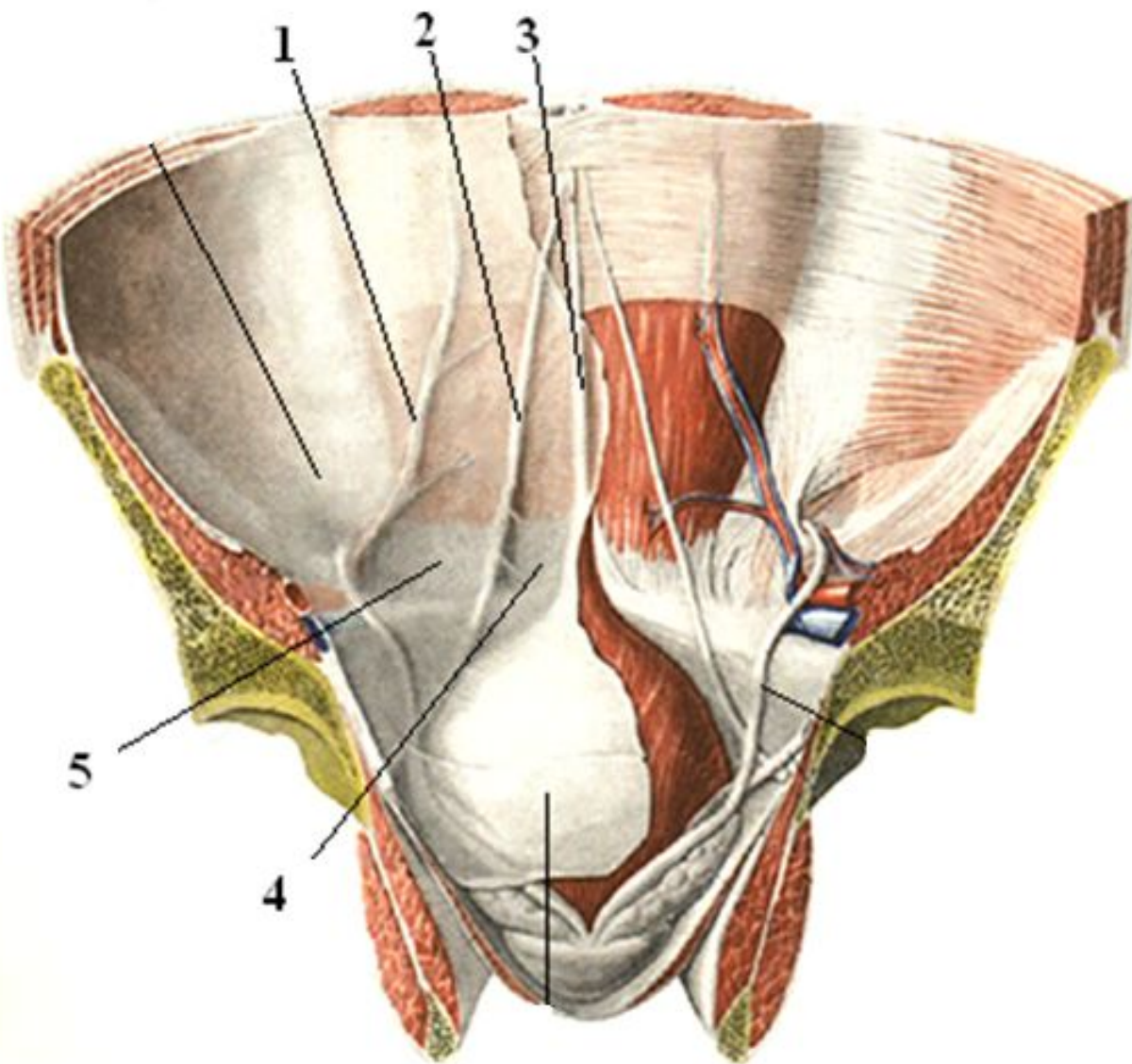
- 1.ременная мышца головы
- 2.мышца, поднимающая лопатку
- 3.надостная мышца
4. трапециевидная мышца
- 5.широчайшая мышца спины



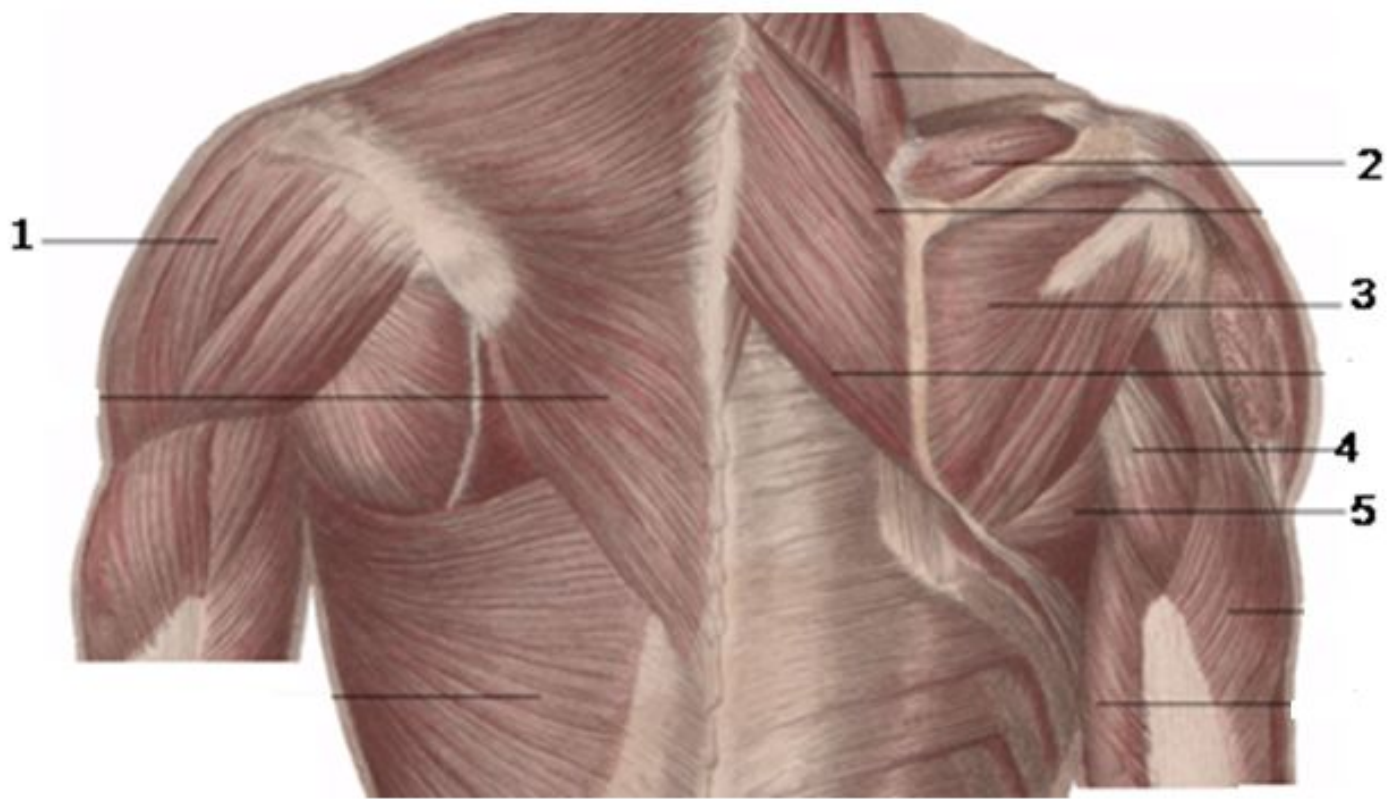
- 1.затылочная
кость
- 2.подвздошно-
реберная мышца
- 3.остистая
мышца
- 4.длиннейшая
мышца
- 5.выпрямитель
спины



1. дельтовидная мышца
2. большая грудная мышца
3. передняя зубчатая мышца
4. малая грудная мышца
5. прямая мышца живота



- 1.латеральная пупочная складка
- 2.медиальная пупочная складка
- 3.срединная пупочная складка
- 4.надпузырная ямка
- 5.медиальная паховая ямка



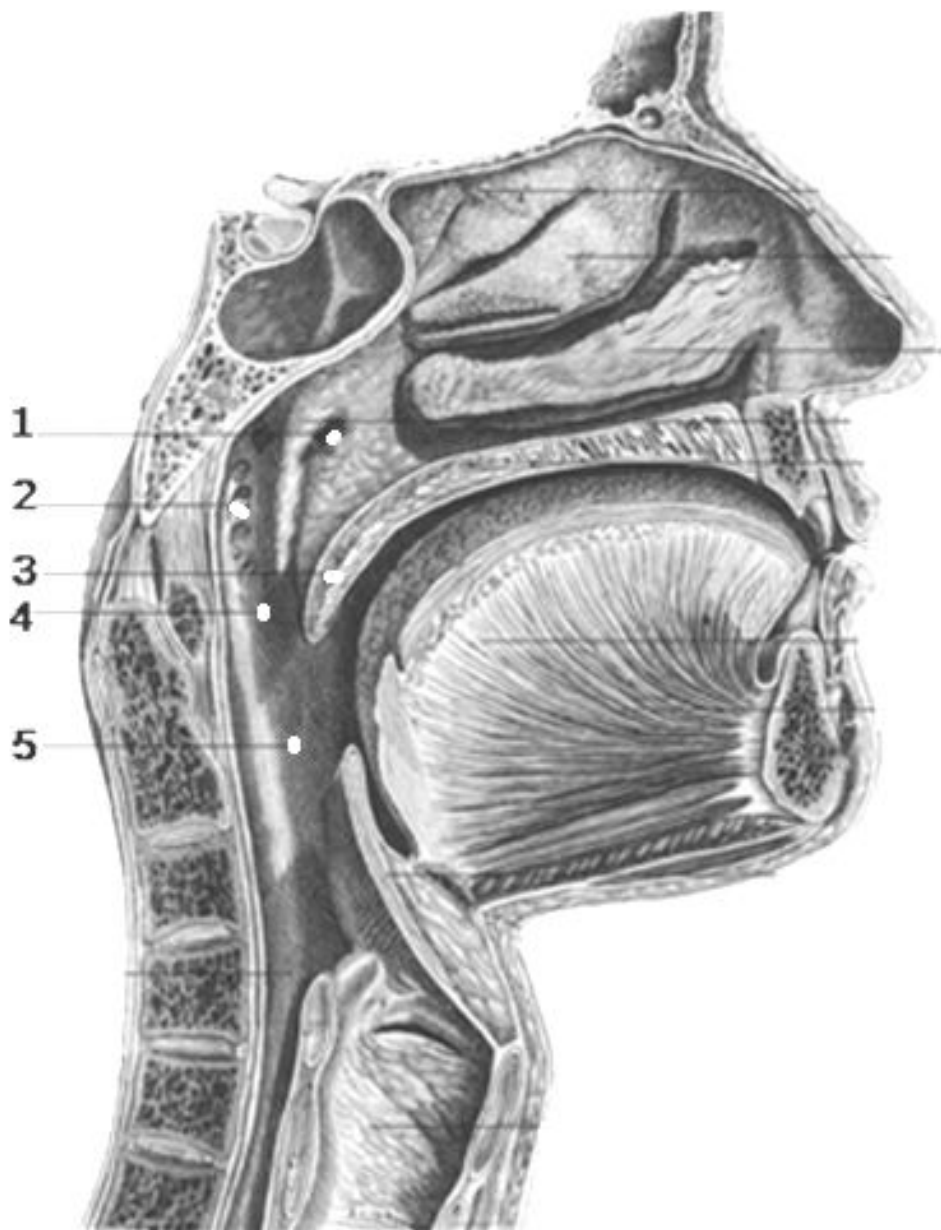
1.дельтовидная мышца

2.надостная мышца

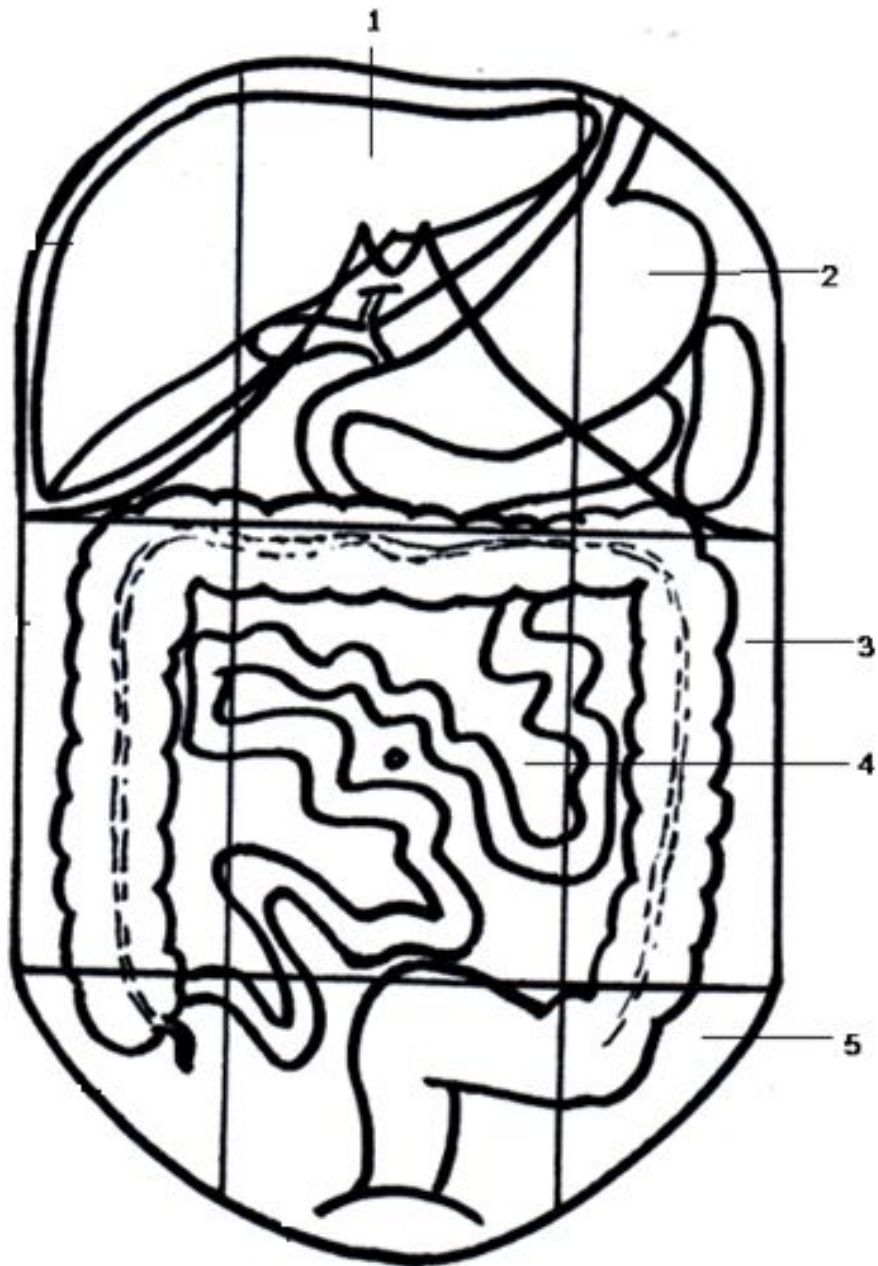
3.подостная мышца

4.длинная головка трехглавой мышцы плеча

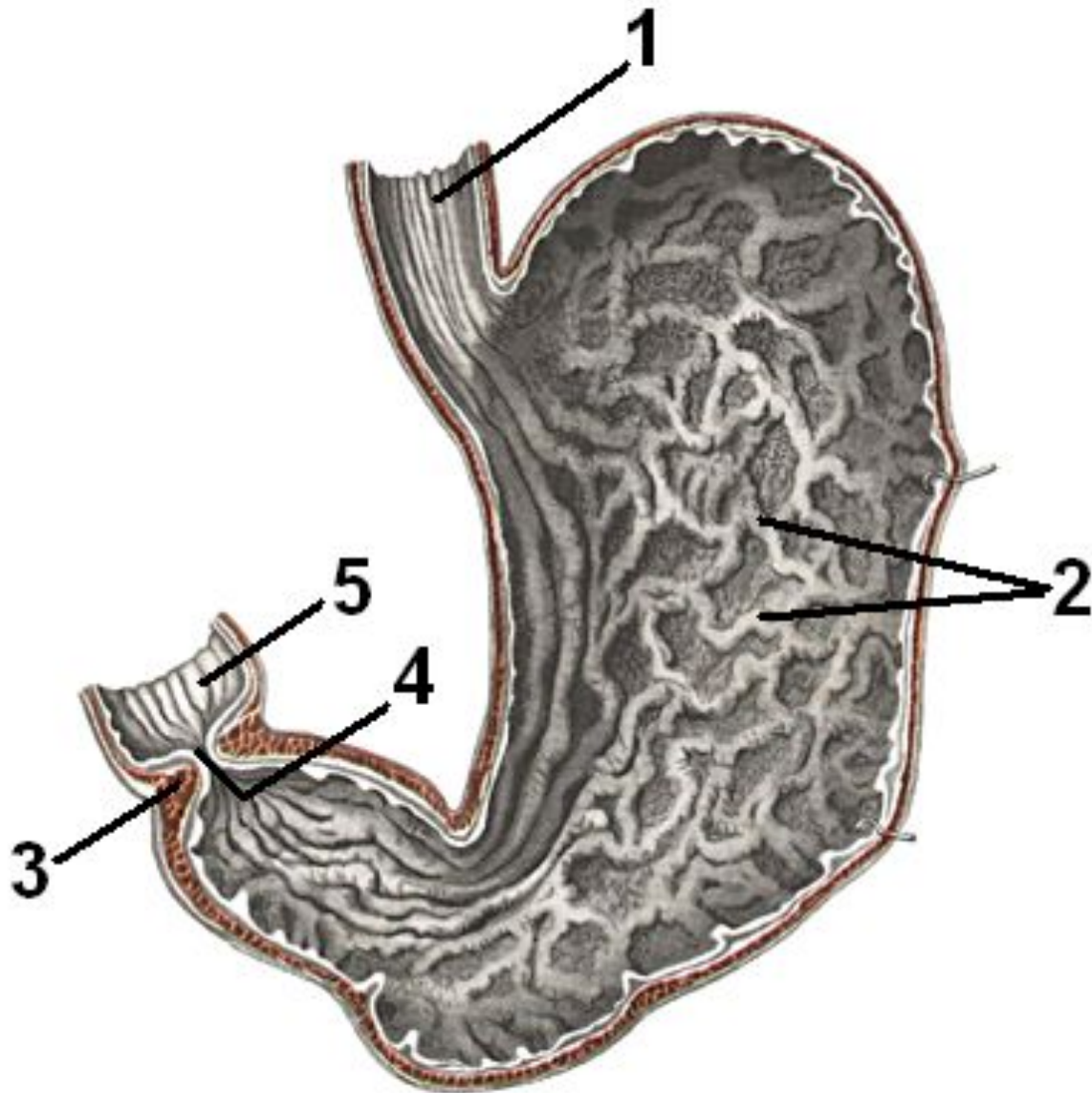
5.большая круглая мышца



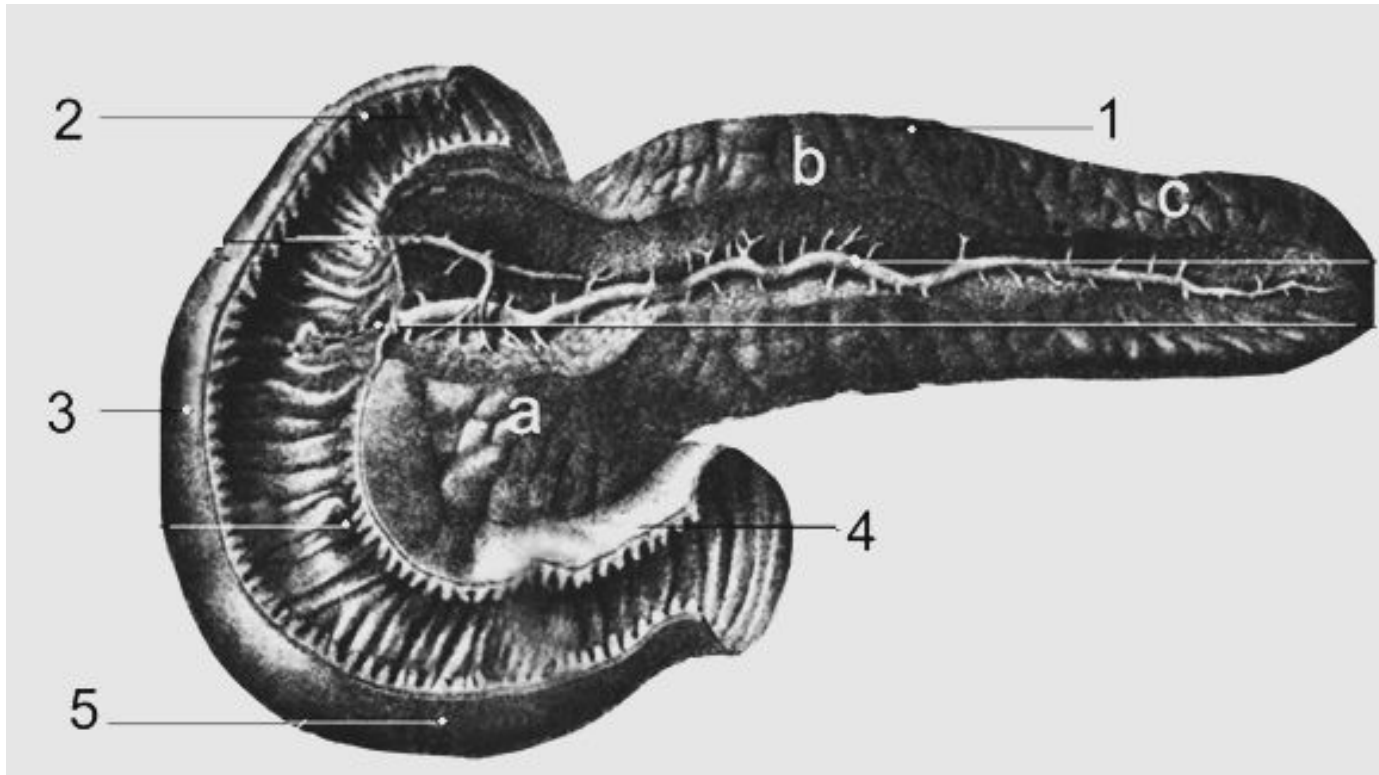
1. глоточное отверстие слуховой трубы
2. глоточная миндалина
3. мягкое небо
4. хоана
5. зев



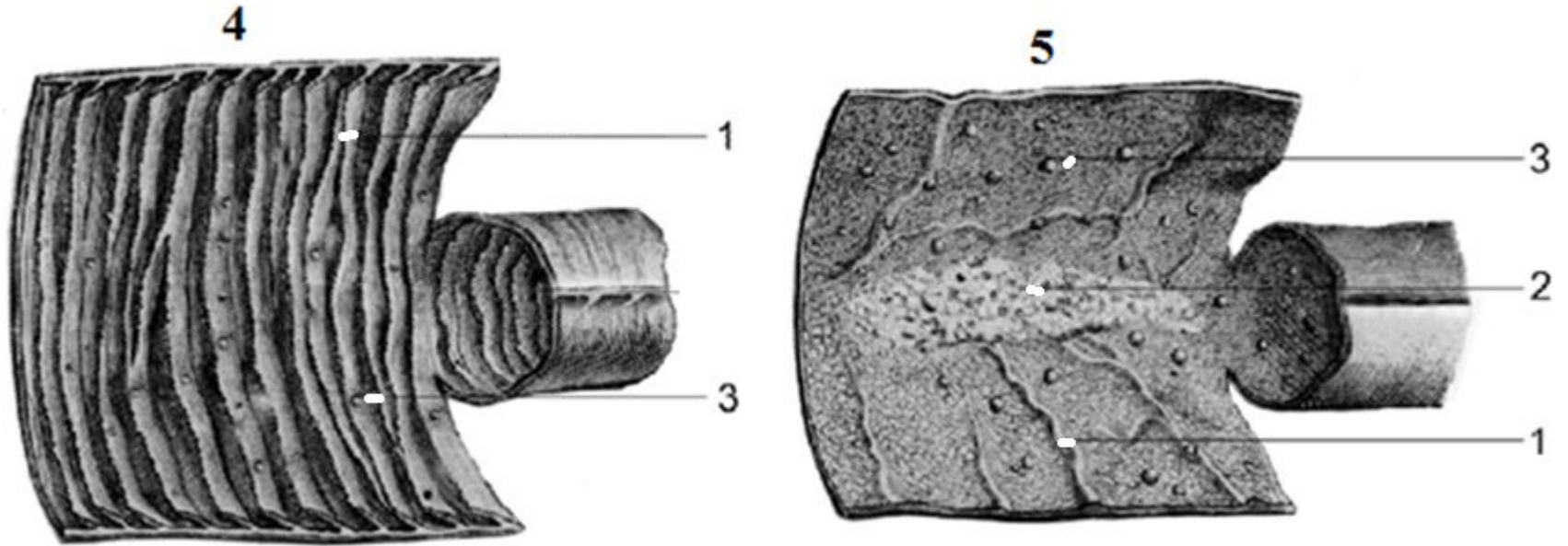
- 1.надчревная область
- 2.левая подреберная область
- 3.левая боковая область
- 4.пупочная область
- 5.левая паховая область



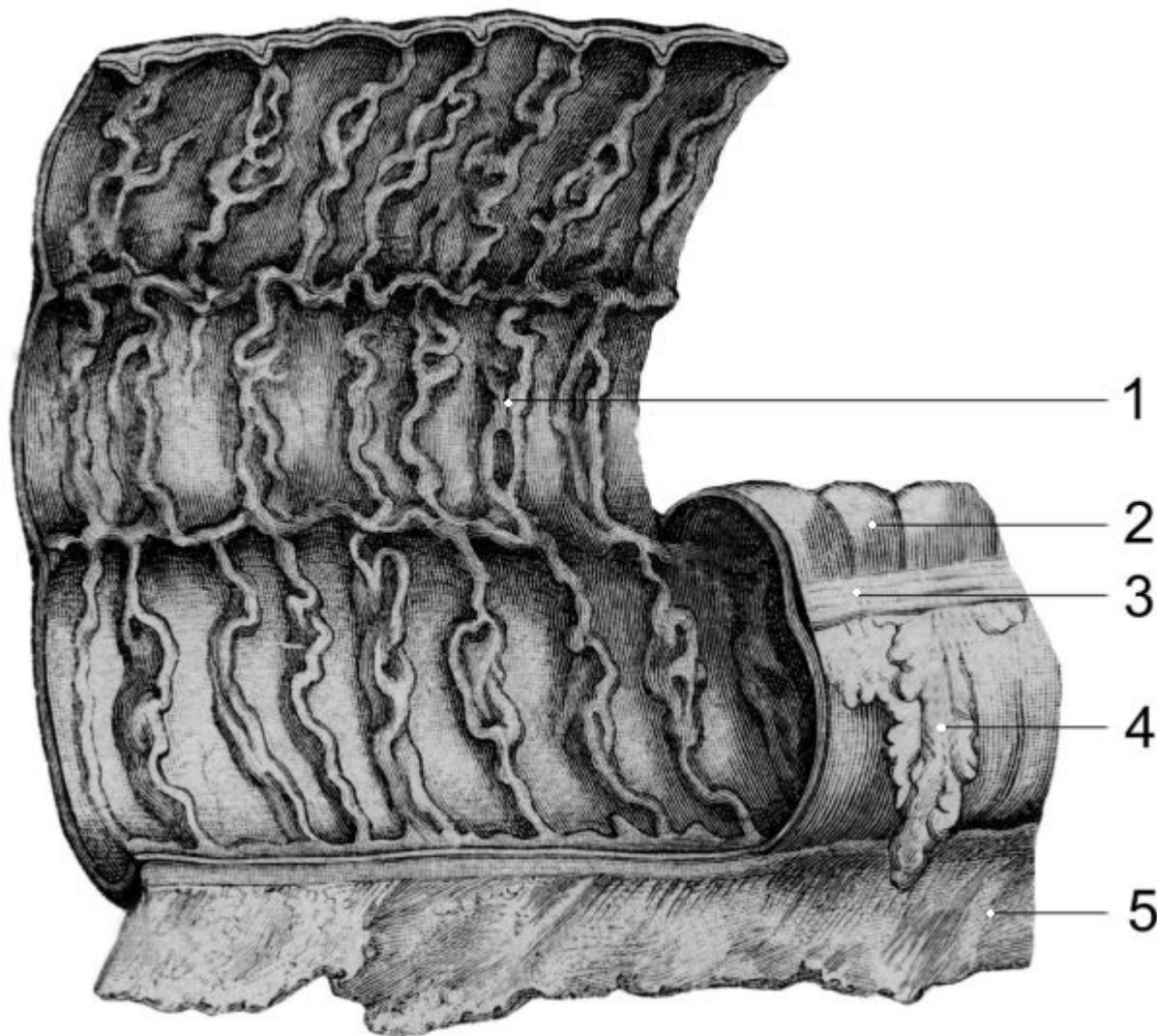
- 1.слизистая оболочка пищевода
- 2.желудочные складки
- 3.сфинктер привратника
- 4.отверстие привратника
- 5.слизистая оболочка двенадцатиперстной кишки



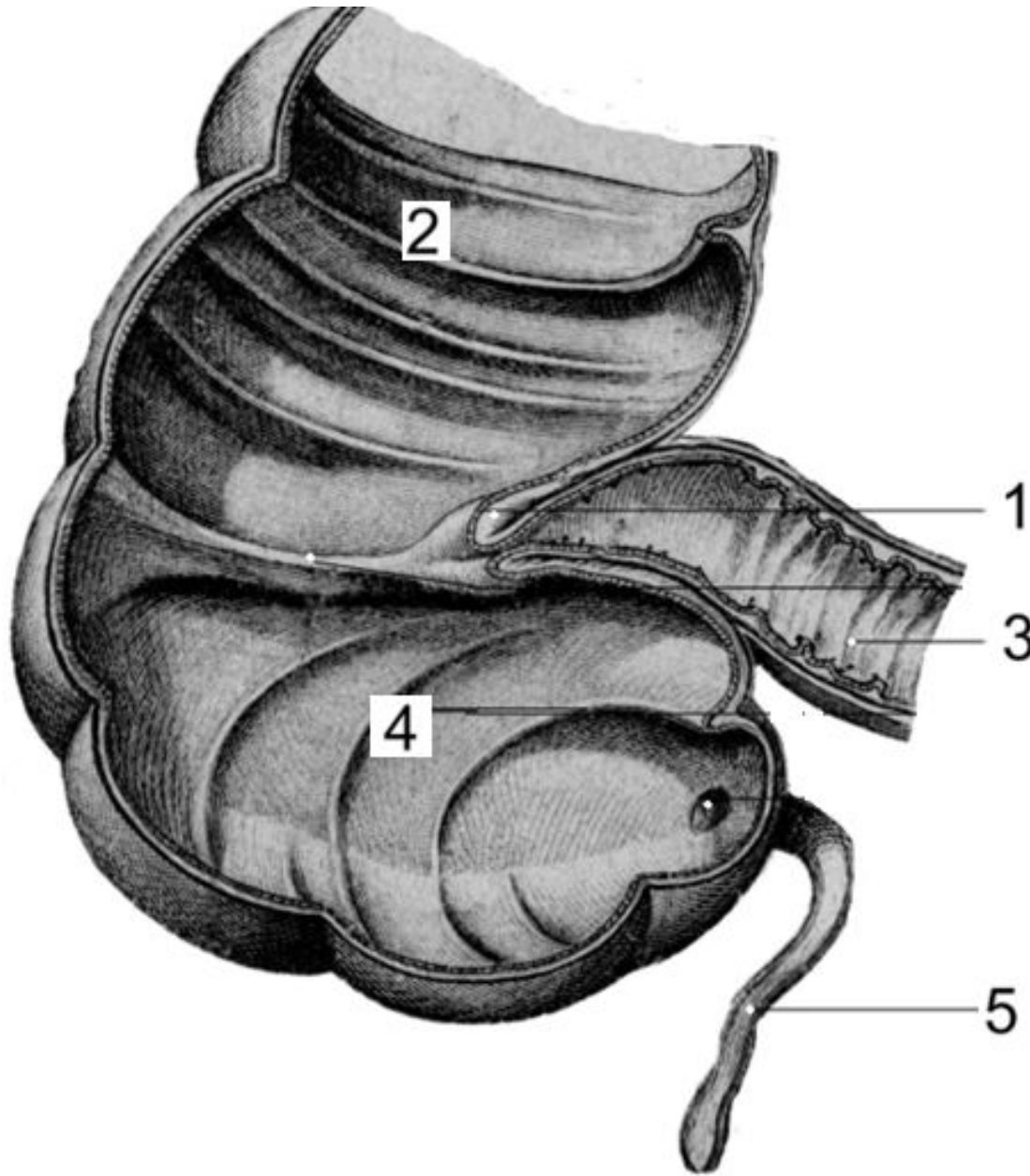
1. поджелудочная железа
2. верхняя часть двенадцатиперстной кишки
3. нисходящая часть двенадцатиперстной кишки
4. восходящая часть двенадцатиперстной кишки
5. горизонтальная часть двенадцатиперстной кишки



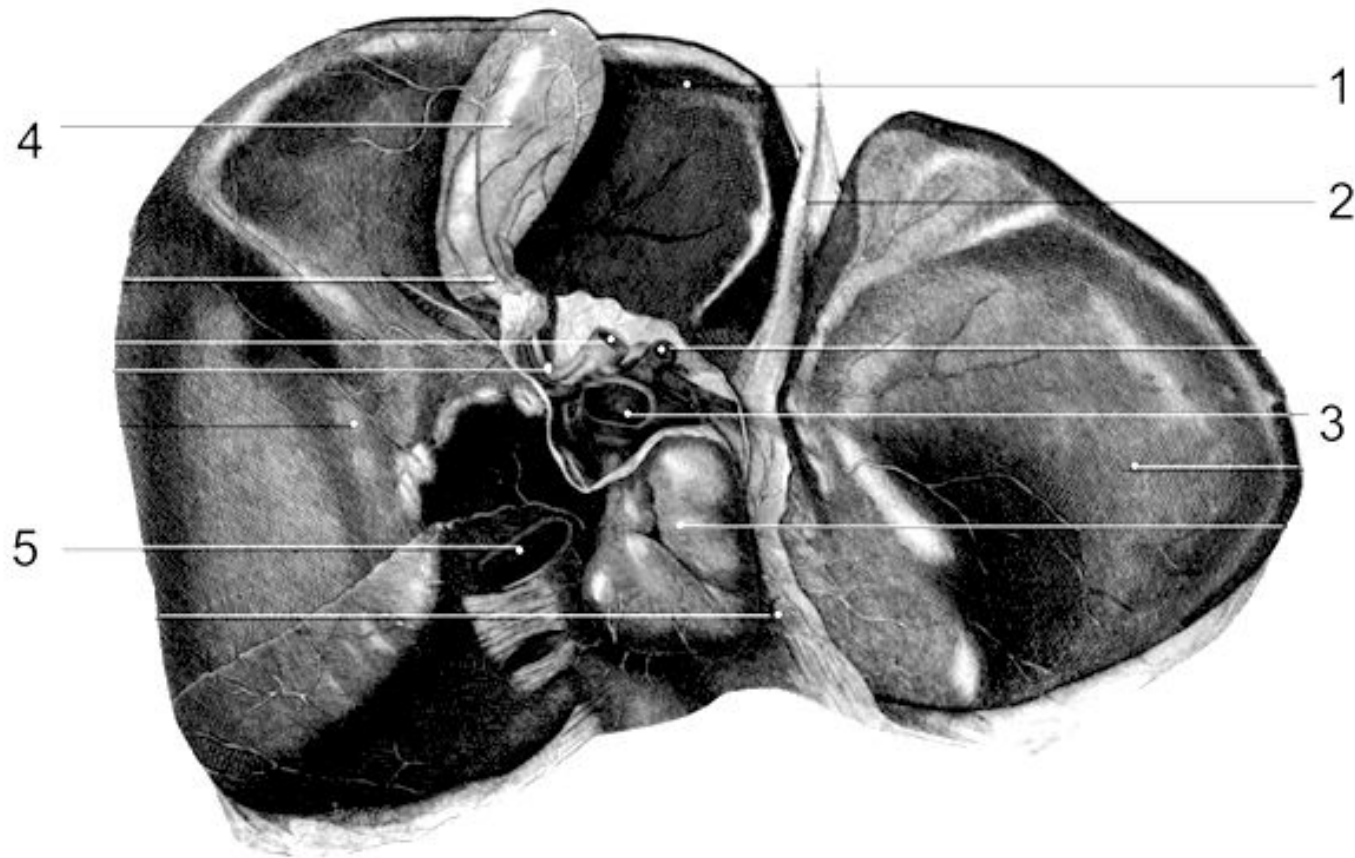
1. круговые складки тонкой кишки
2. групповые лимфатические фолликулы
3. одиночные лимфатические фолликулы
4. тощая кишка
5. подвздошная кишка



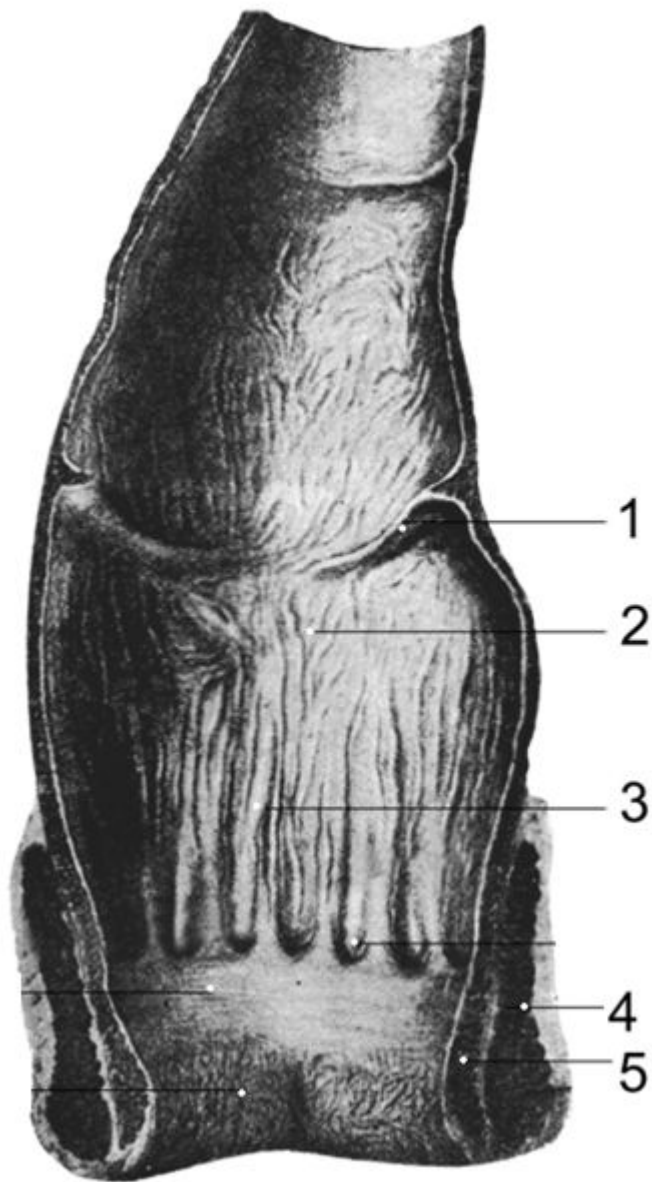
1. полулунные складки ободочной кишки
2. гаустры
3. свободная лента
4. сальниковые отростки
5. брыжейка толстой кишки



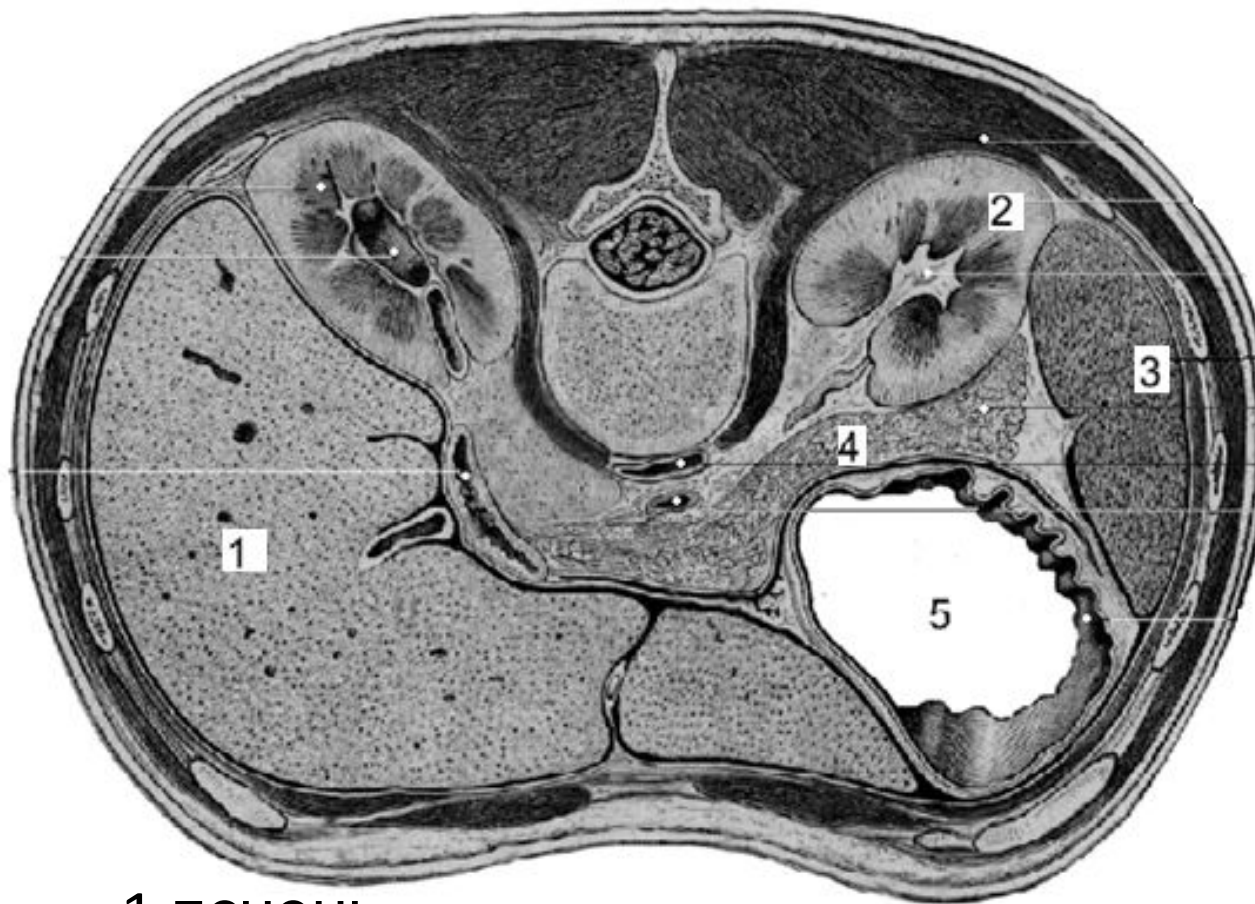
- 1.подвздошно-слепокишечный клапан (Баугиниева заслонка)
- 2.уздечка подвздошно-слепокишечного клапана
- 3.подвздошная кишка
- 4.полулунные складки
- 5.червеобразный отросток



- 1.квadratная доля
- 2.круглая связка печени
- 3.воротная вена печени
- 4.желчный пузырь
- 5.нижняя полая вена



- 1.поперечная складка прямой кишки
- 2.ампула прямой кишки
- 3.анальные столбы
- 4.наружный сфинктер анального прохода
- 5.внутренний сфинктер анального прохода



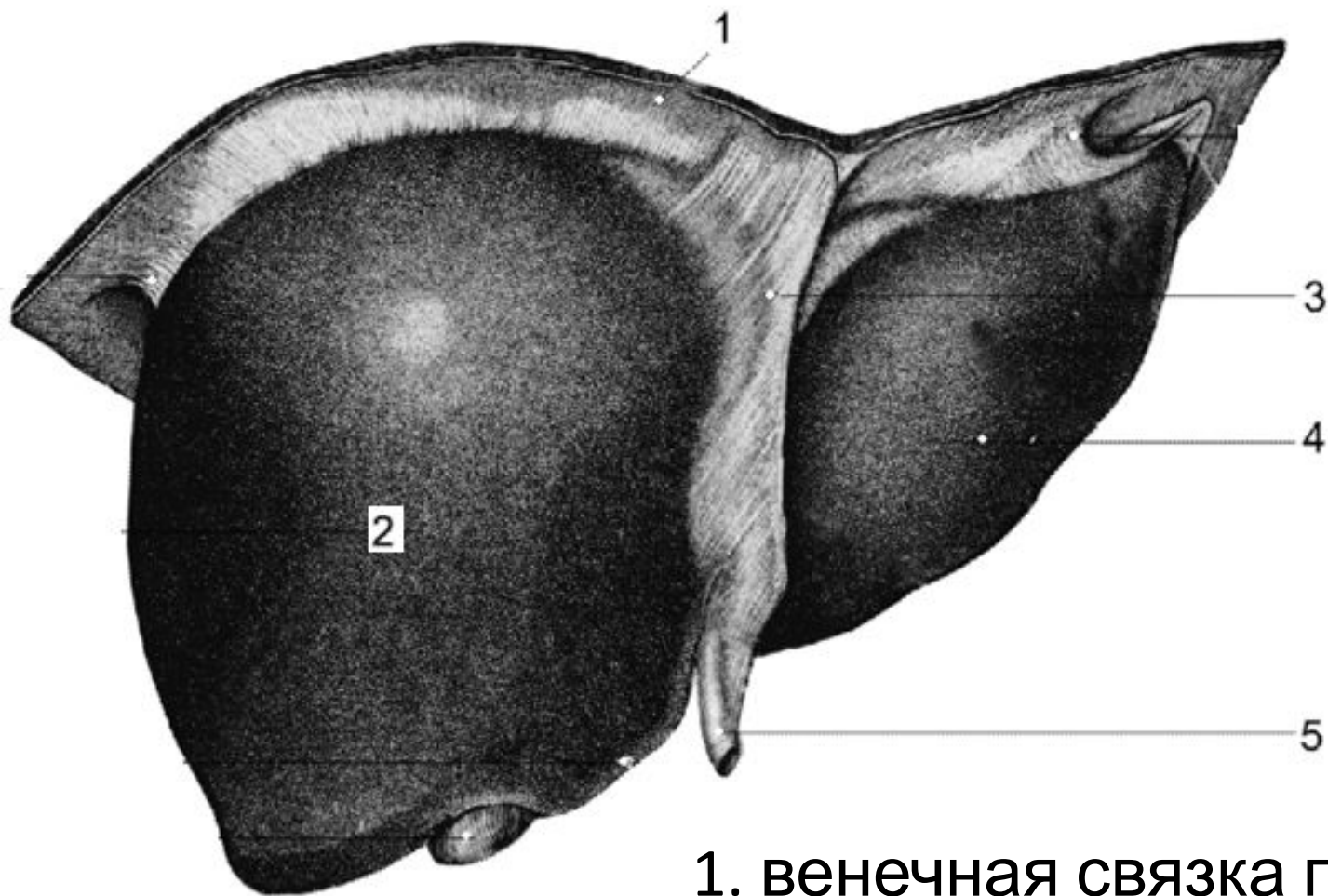
1.печень

2.левая почка

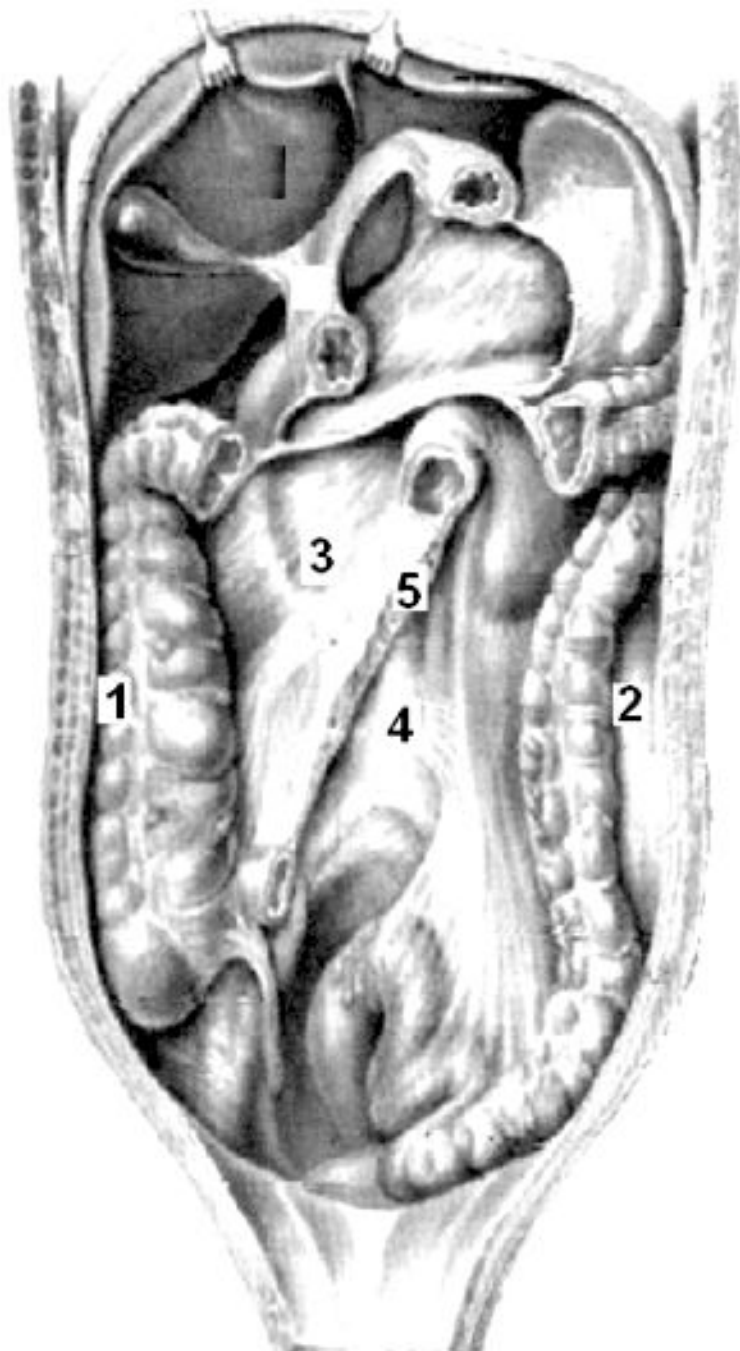
3.селезенка

4.поджелудочная железа

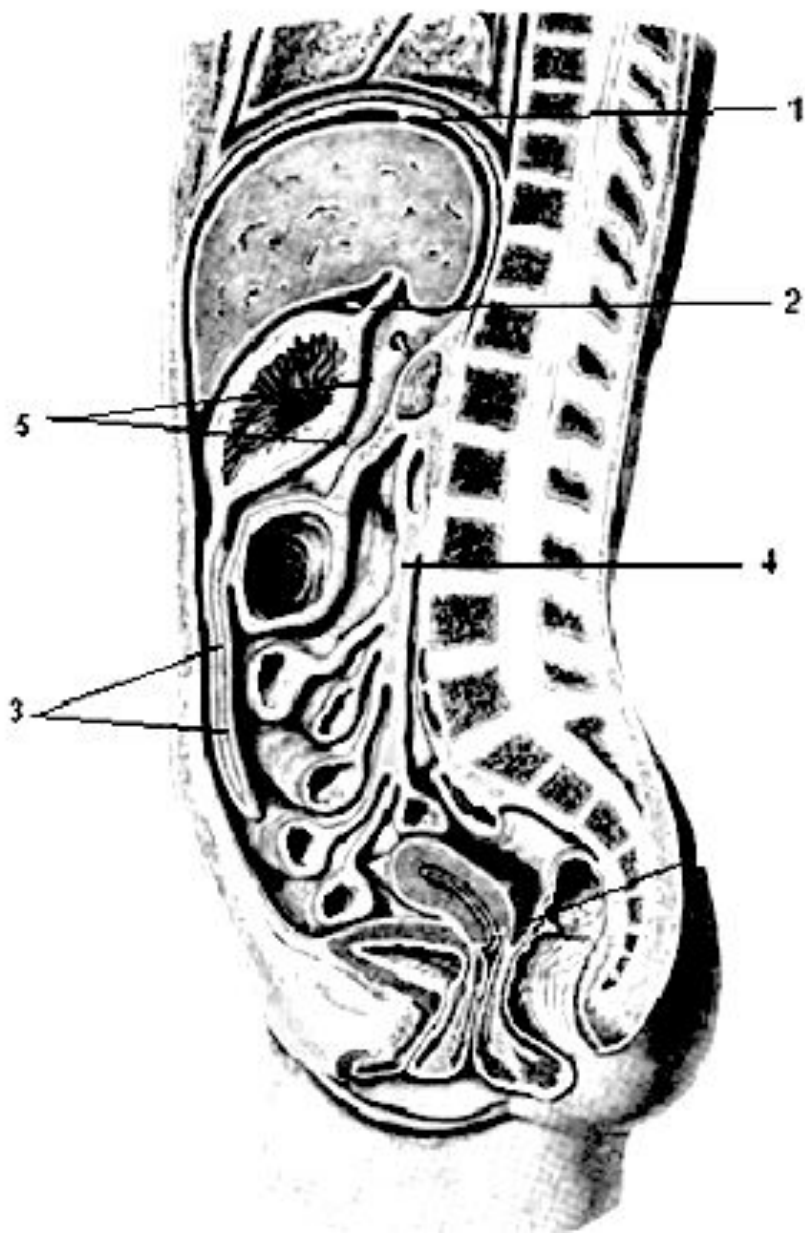
5.желудок



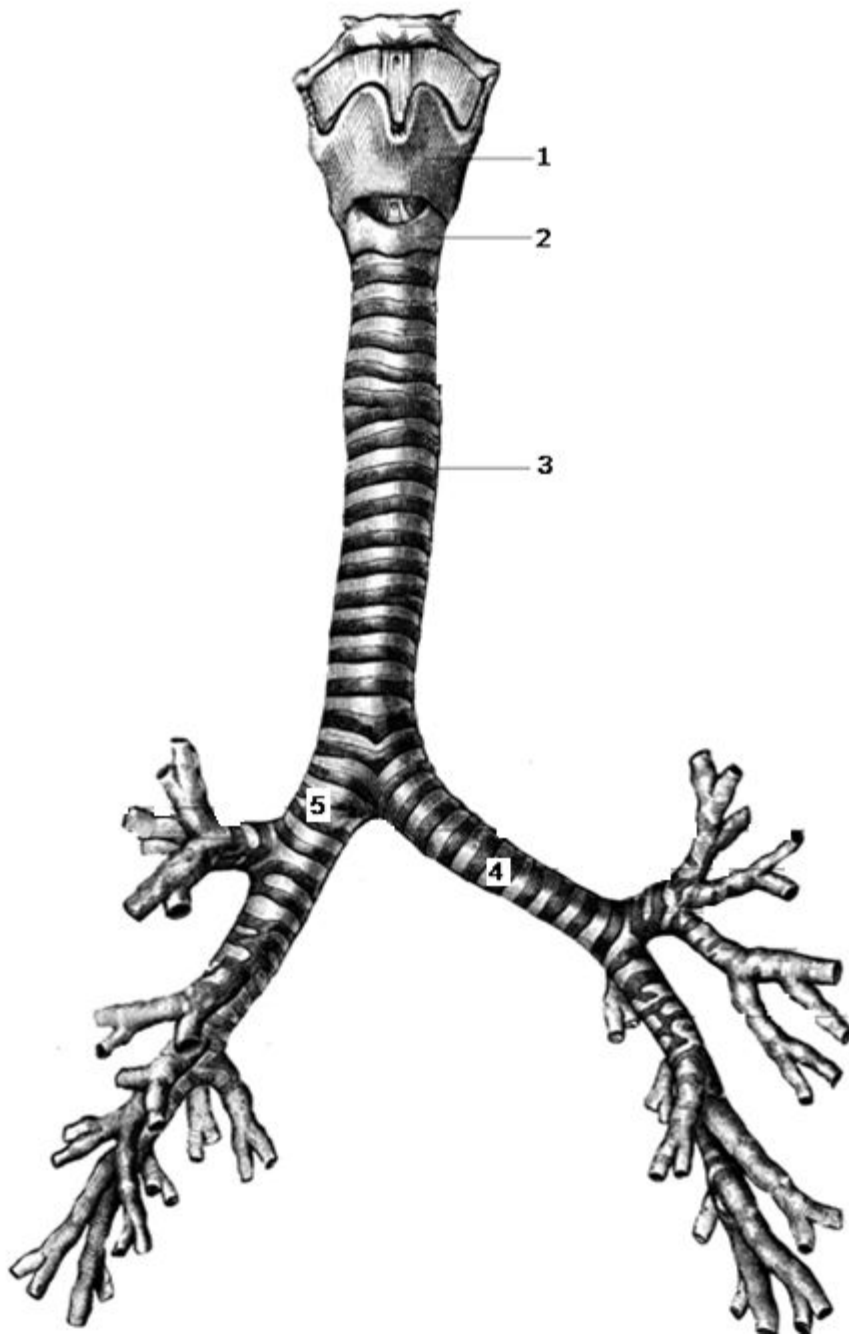
1. венечная связка печени
2. правая доля печени
3. серповидная связка печени
4. левая доля печени
5. круглая связка печени



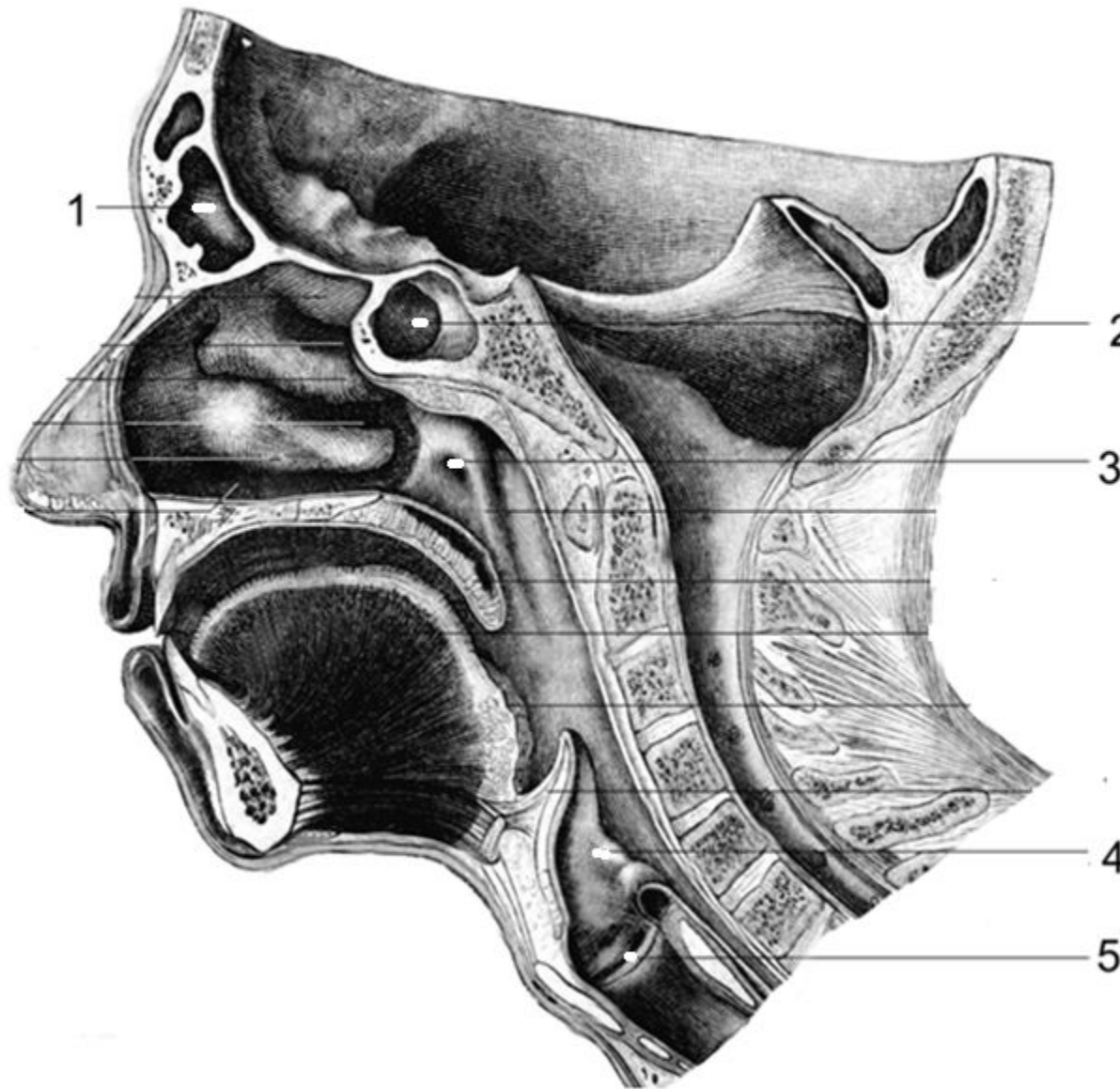
1. правая околоободочная борозда
2. левая околоободочная борозда
3. правый брыжеечный синус
4. левый брыжеечный синус
5. корень брыжейки



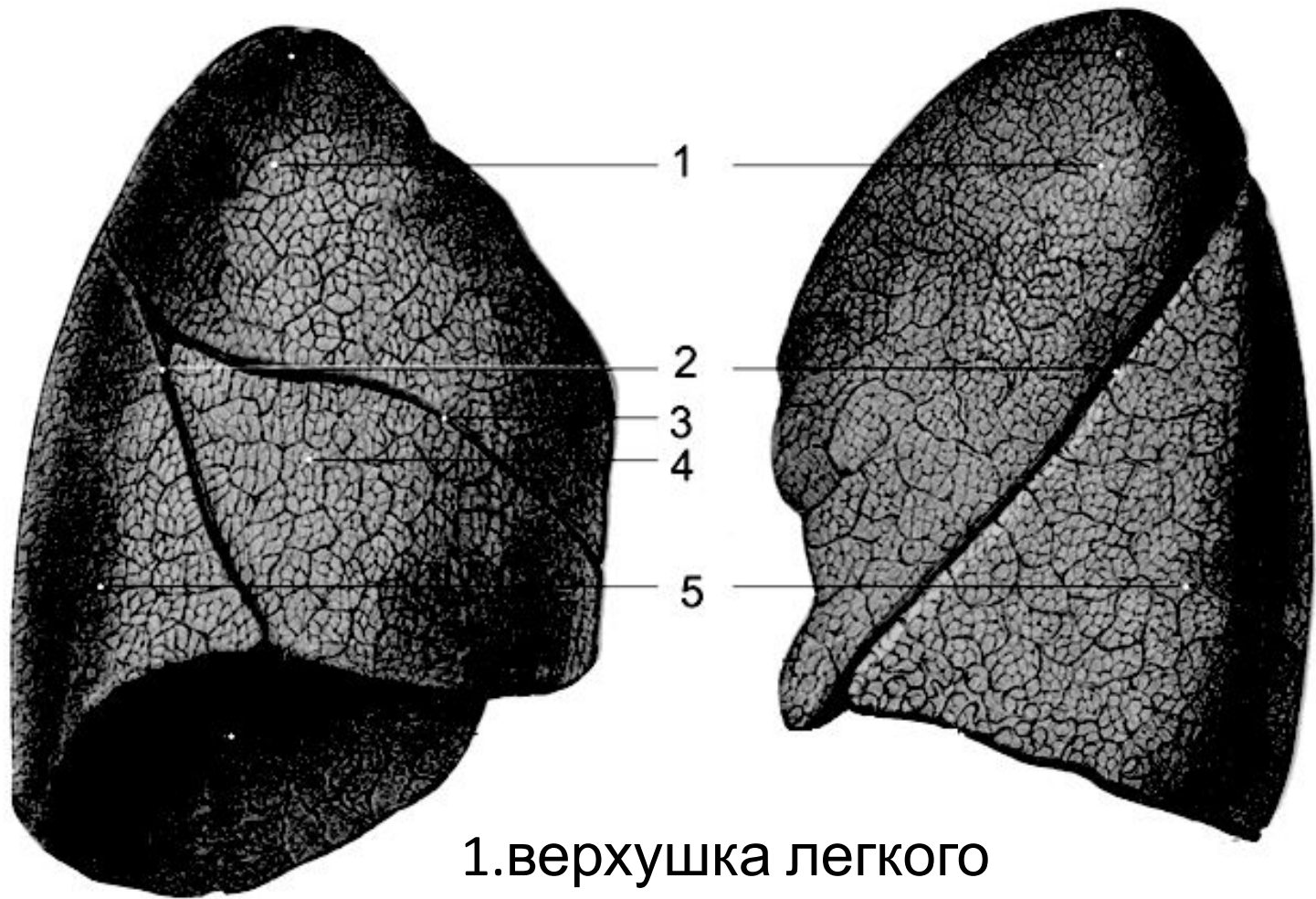
1. венечная
связка печени
2. малый сальник
3. большой
сальник
4. корень
брыжейки
5. сальниковая
сумка



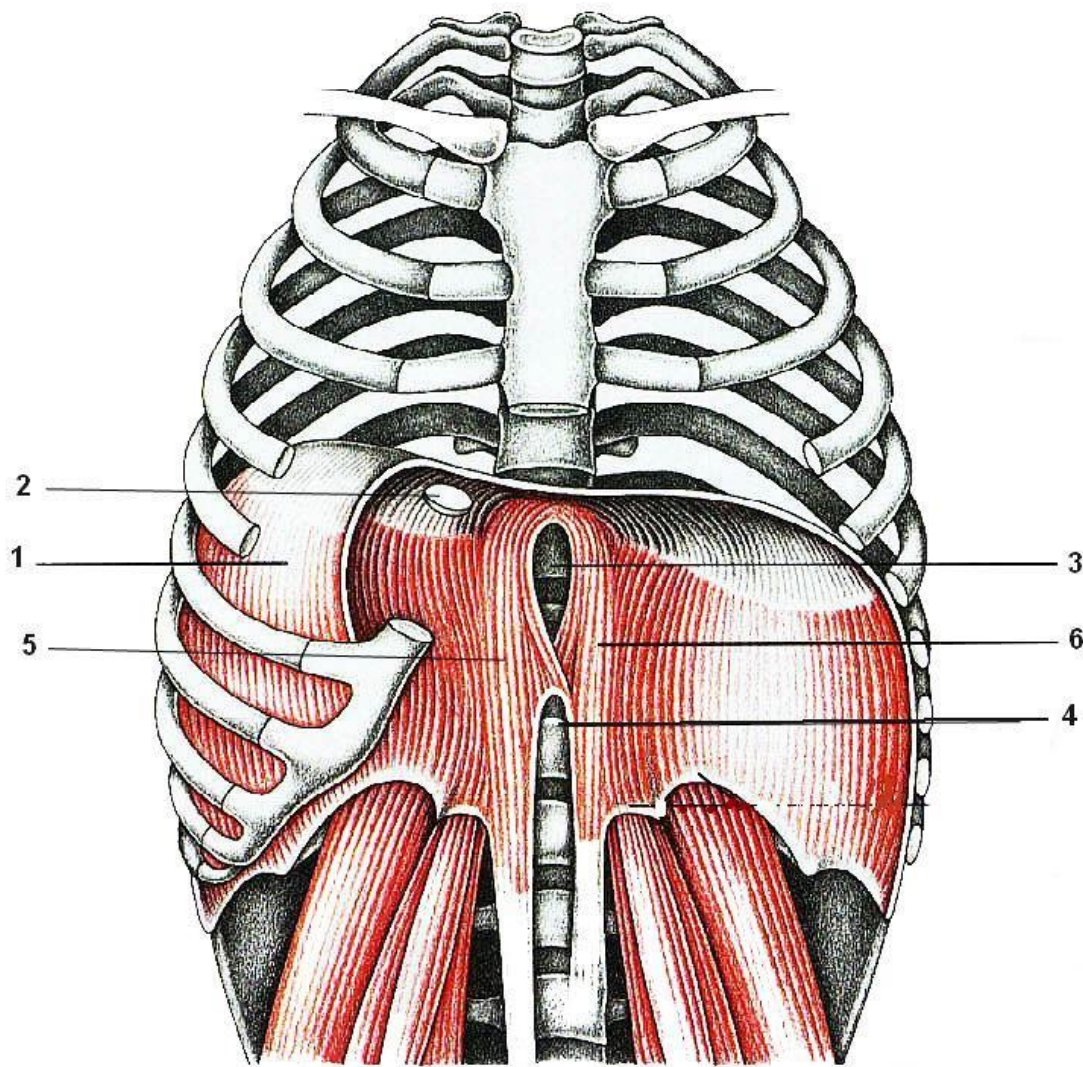
1. щитовидный хрящ
2. перстневидный хрящ
3. трахея
4. левый главный бронх
5. правый главный бронх



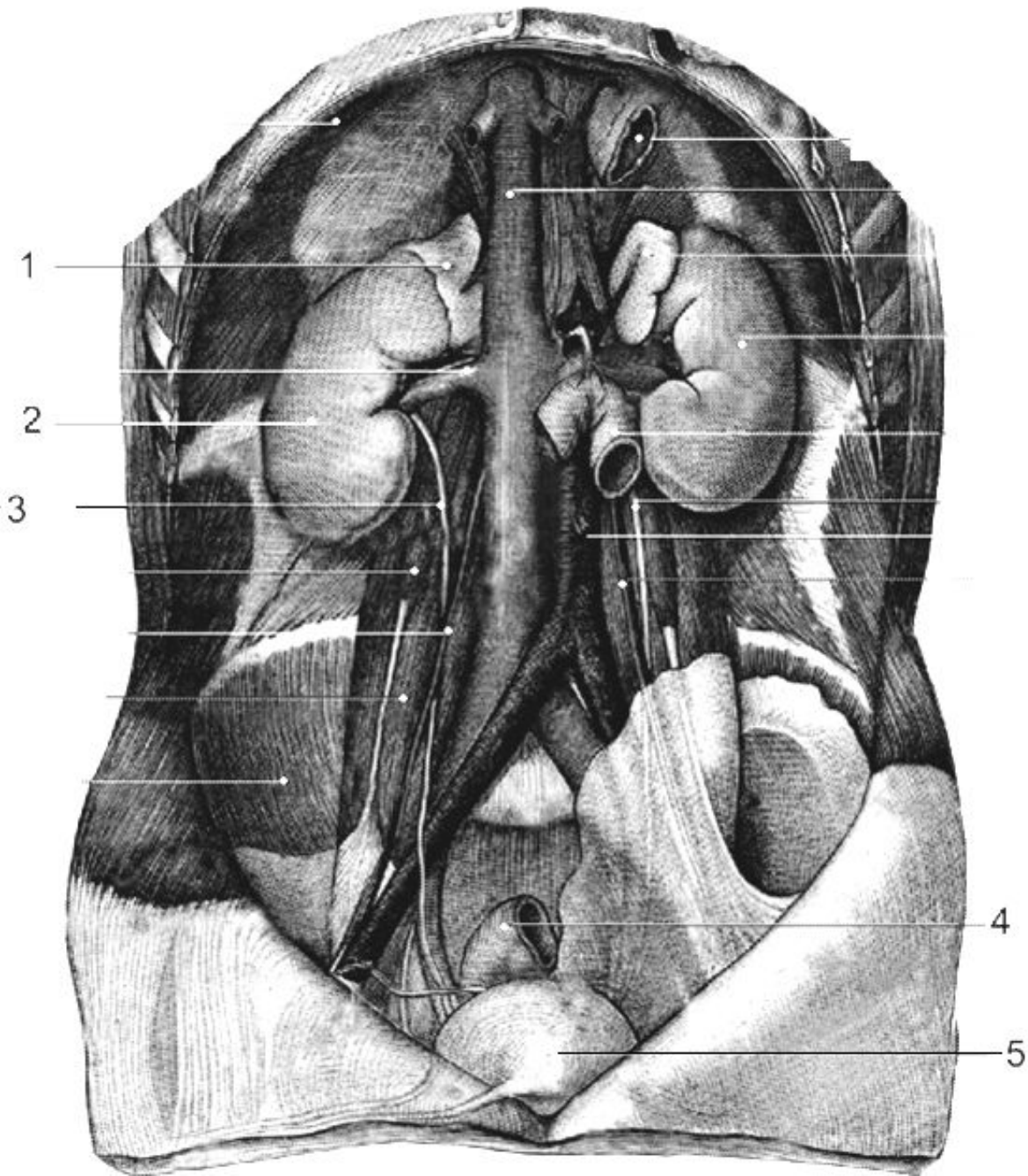
- 1. лобная пазуха
- 2. клиновидная пазуха
- 3. глочное отверстие слуховой трубы
- 4. черпало-надгортанная складка
- 5. желудочек гортани



- 1.верхушка легкого
- 2.косая щель
- 3.горизонтальная щель
- 4.средняя доля
- 5.нижняя доля

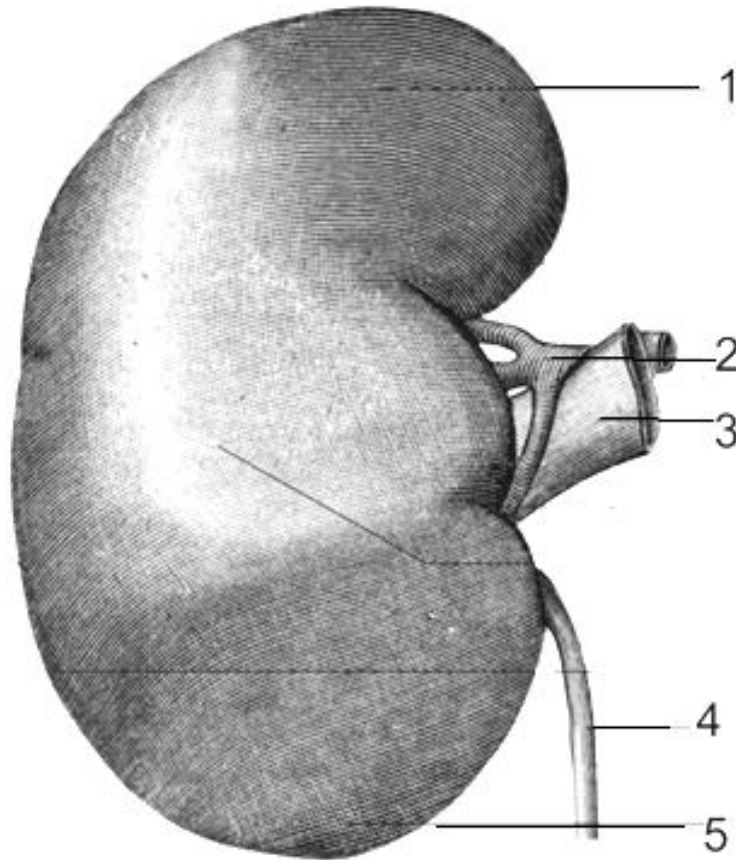


1. правый купол диафрагмы
2. отверстие нижней полой вены
3. пищеводное отверстие
4. аортальное отверстие
5. правая медиальная ножка
6. левая медиальная ножка

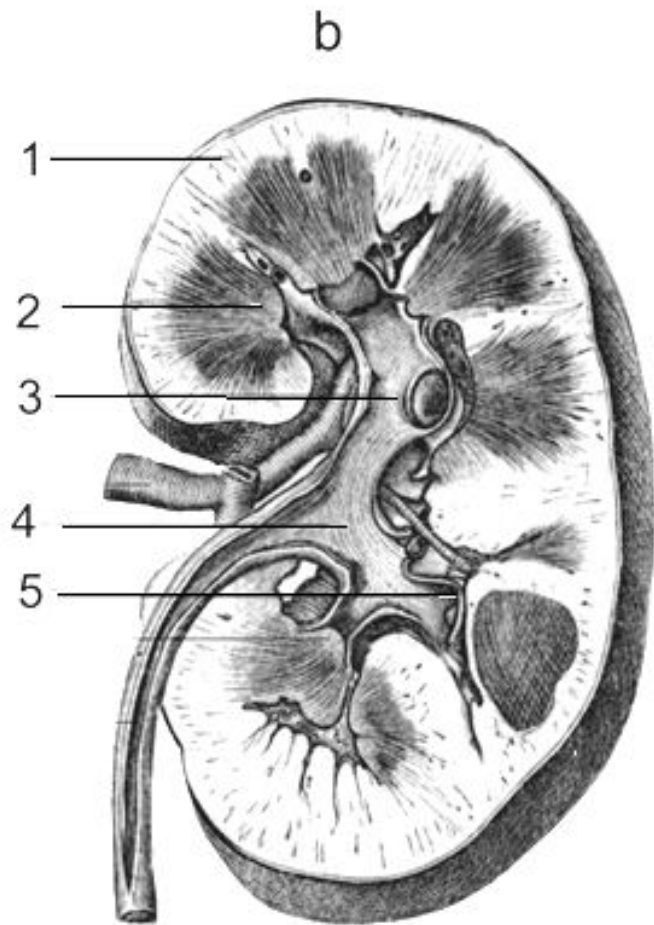


1. правый надпочечник
2. правая почка
3. правый мочеточник
4. прямая кишка
5. мочевого пузыря

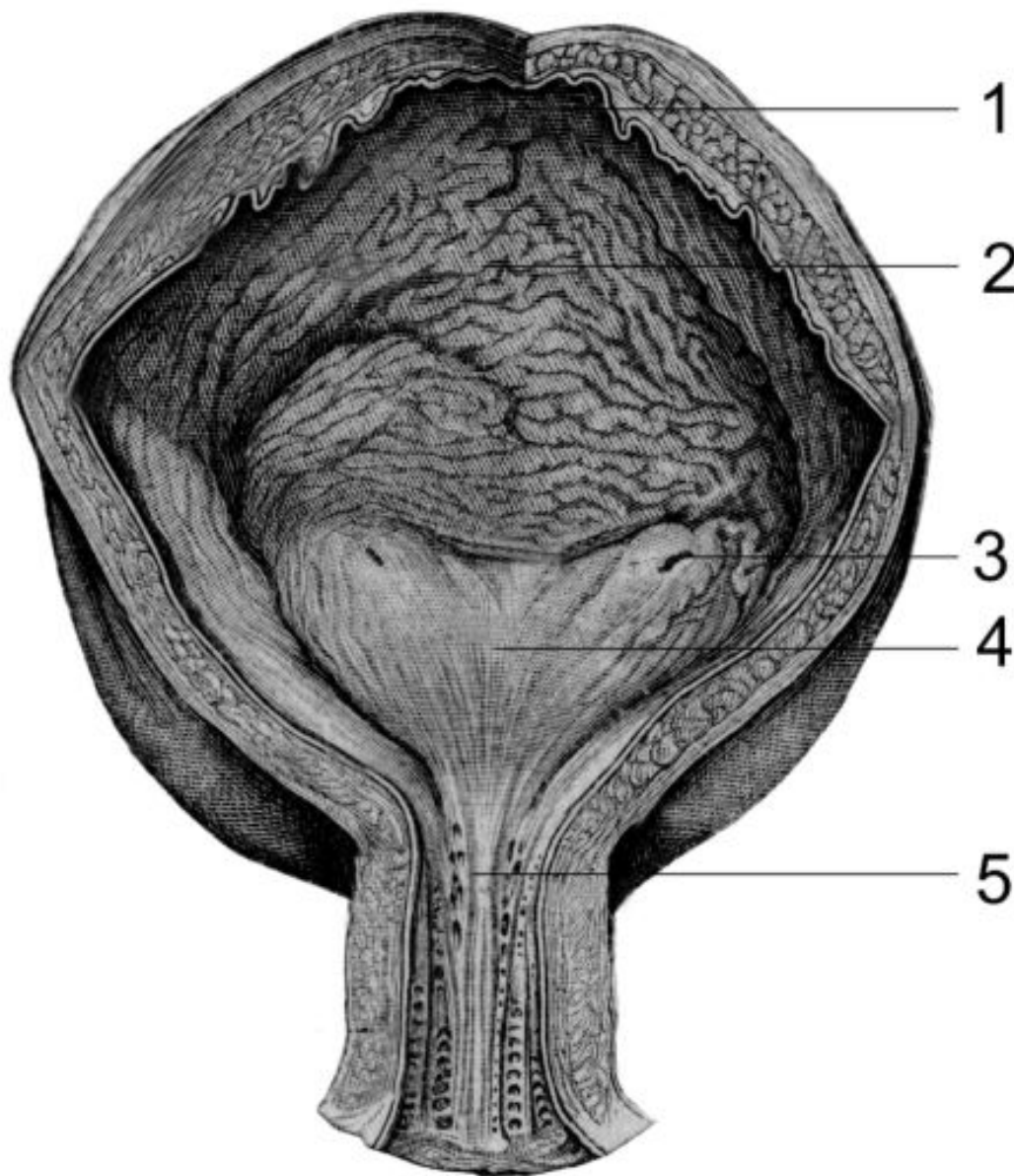
а



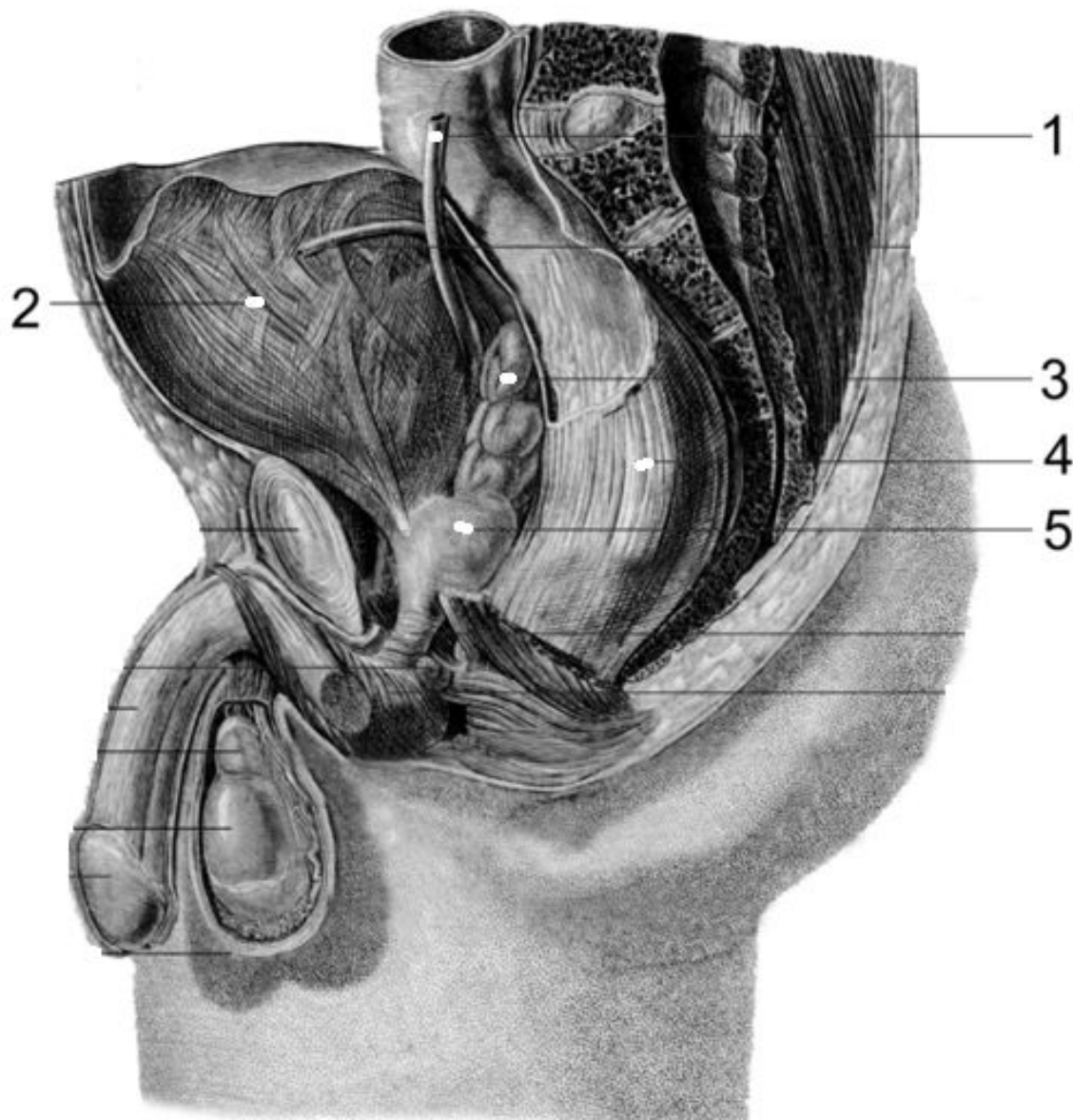
1. верхний полюс почки
2. почечная артерия
3. почечная вена
4. мочеточник
5. нижний полюс почки



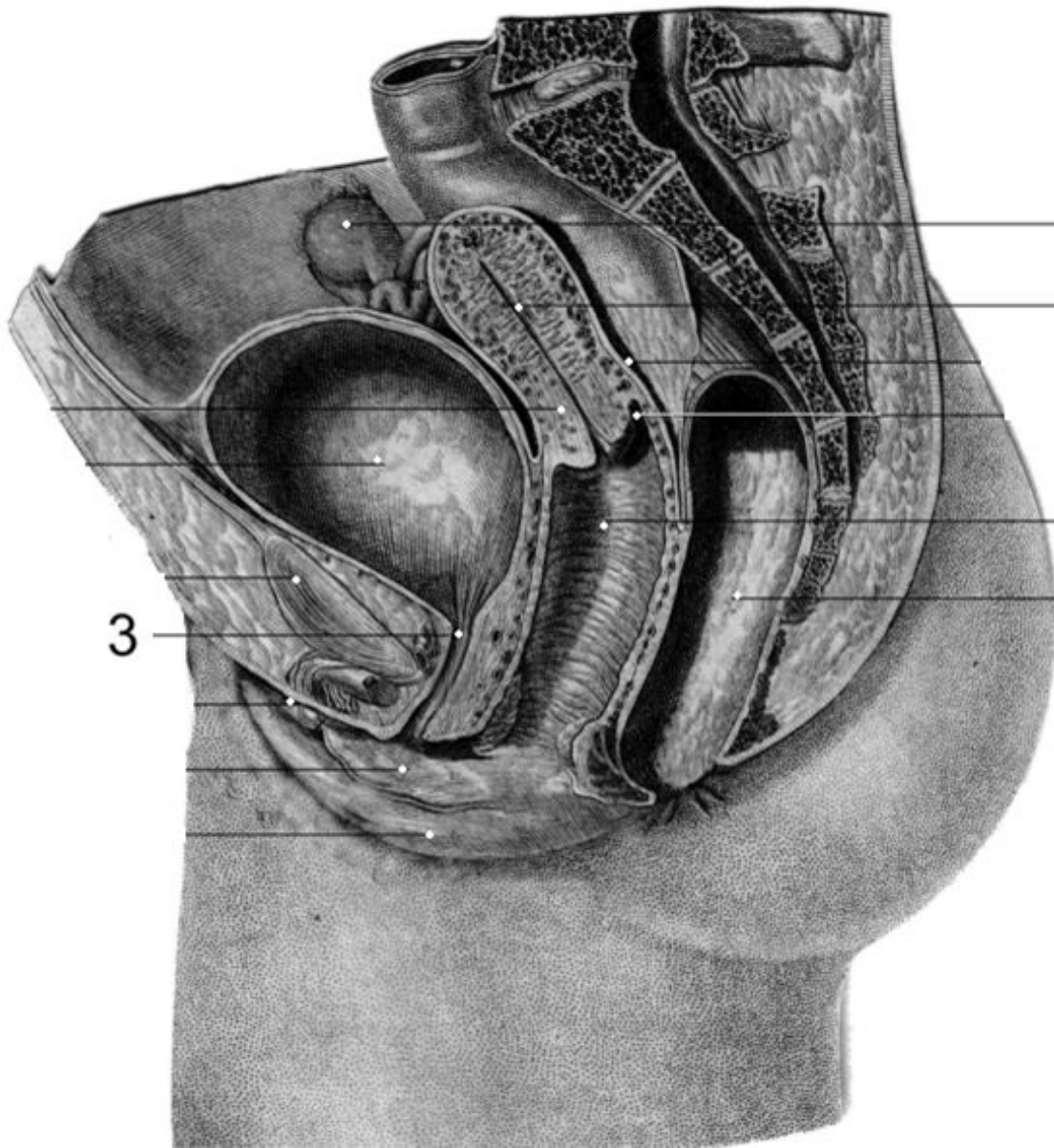
1. верхний полюс почки
2. мозговое вещество (пирамида)
3. большая почечная чашка
4. лоханка
5. малая почечная чашка



- 1.верхушка пузыря
- 2.тело пузыря
- 3.мочеточниковое отверстие
- 4.треугольник пузыря
- 5.мочеиспускательный канал



1. мочеточник
2. мочевой пузырь
3. семенной
пузырек
4. прямая кишка
5.
предстательная
железа



1

1.яичник

2

2.полость матки

3.

4

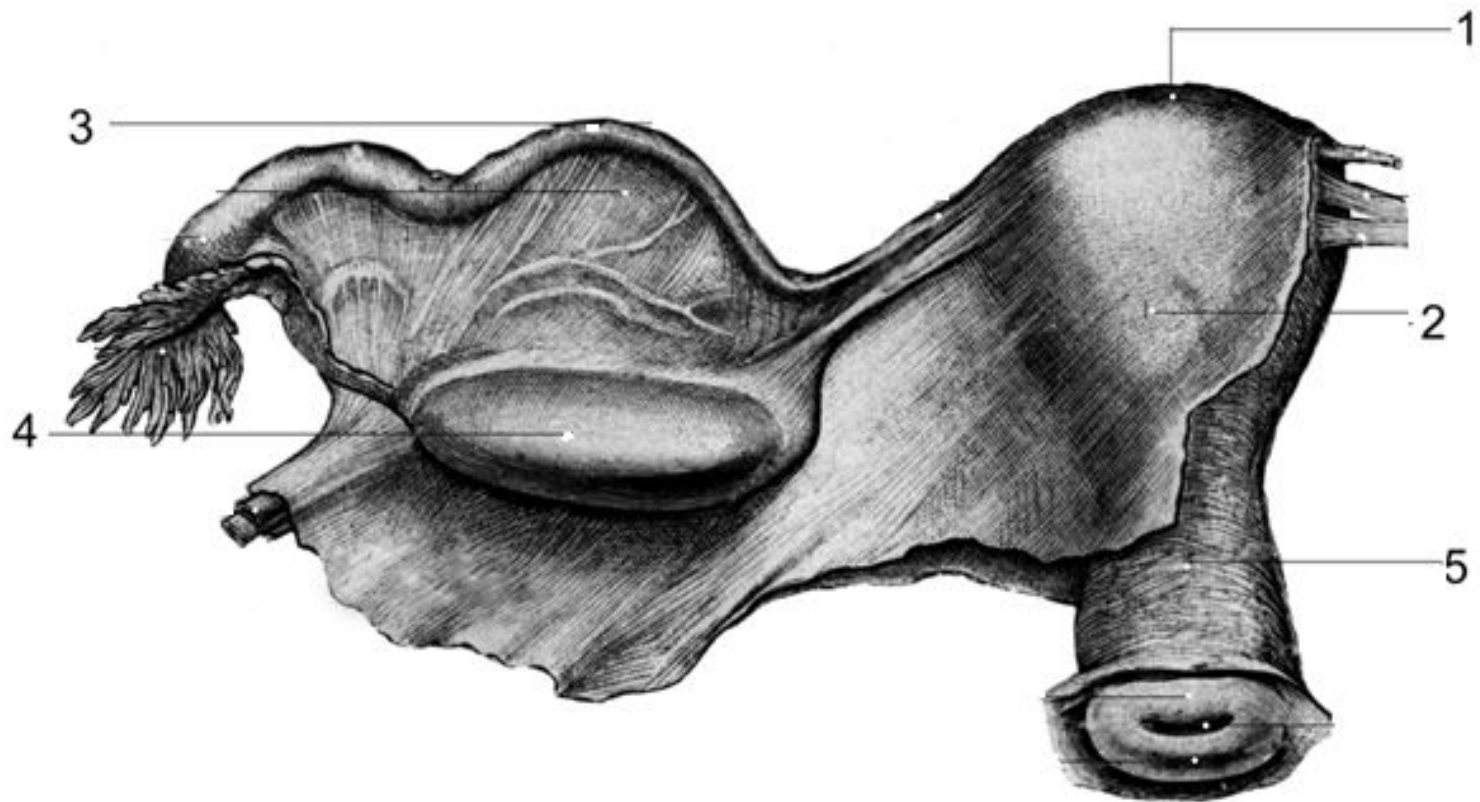
мочеиспускатель-
ный канал

5

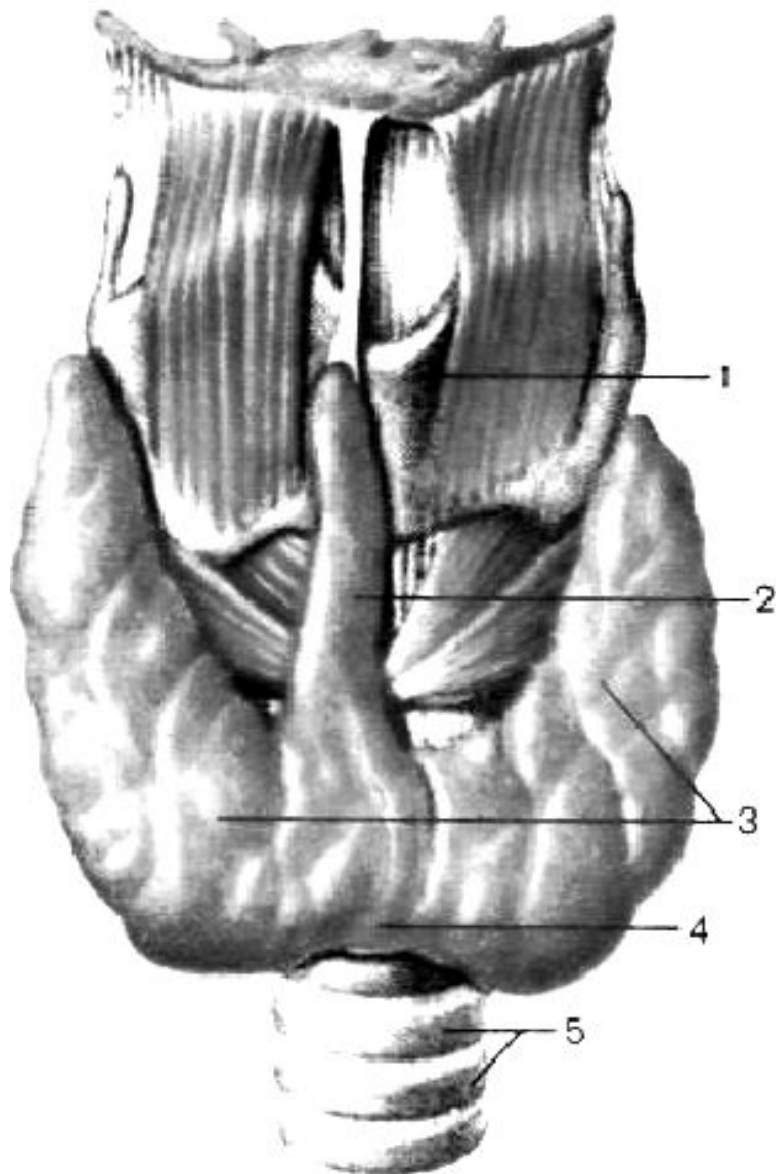
4.влагалище

3

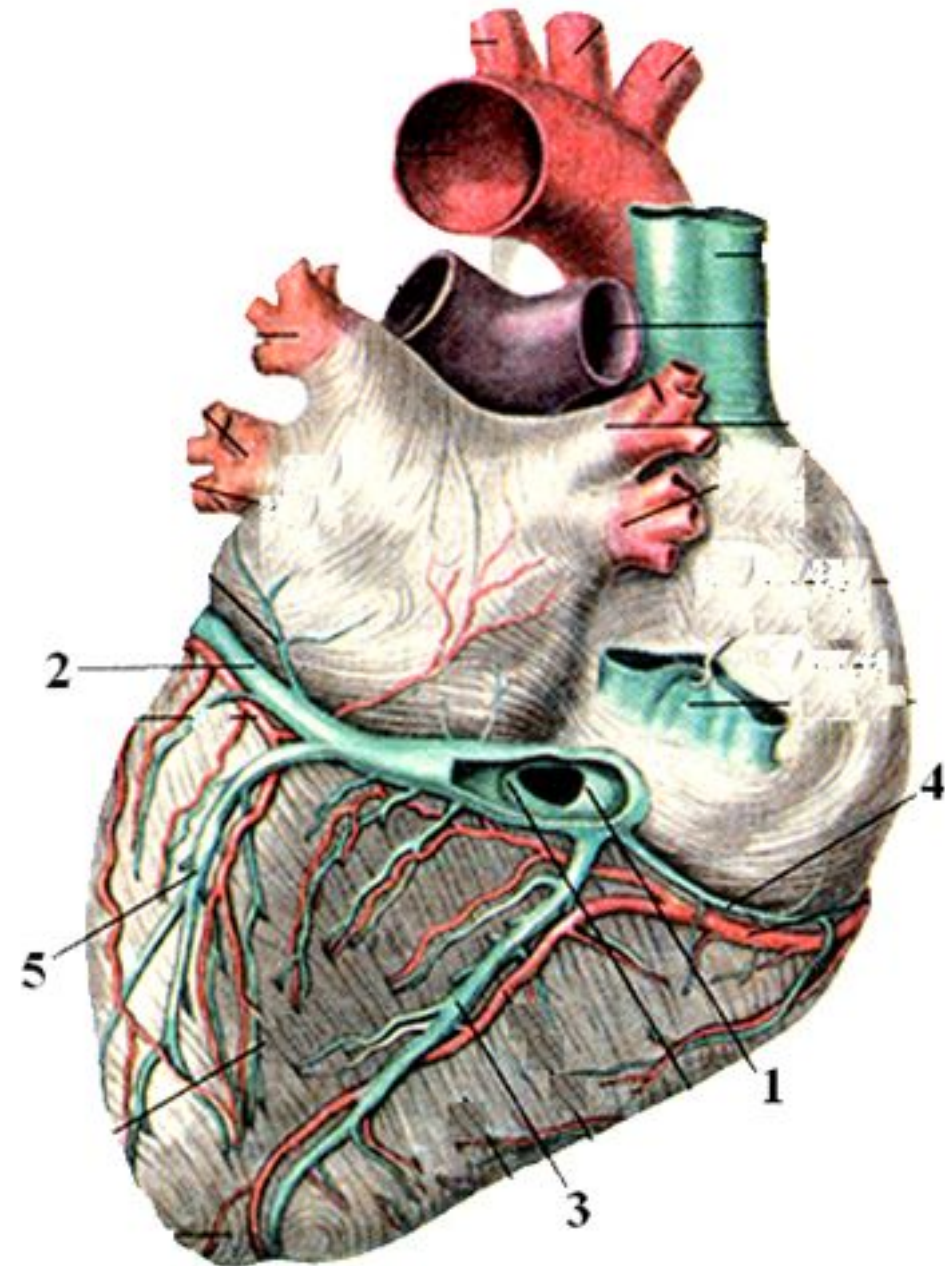
5.прямая кишка



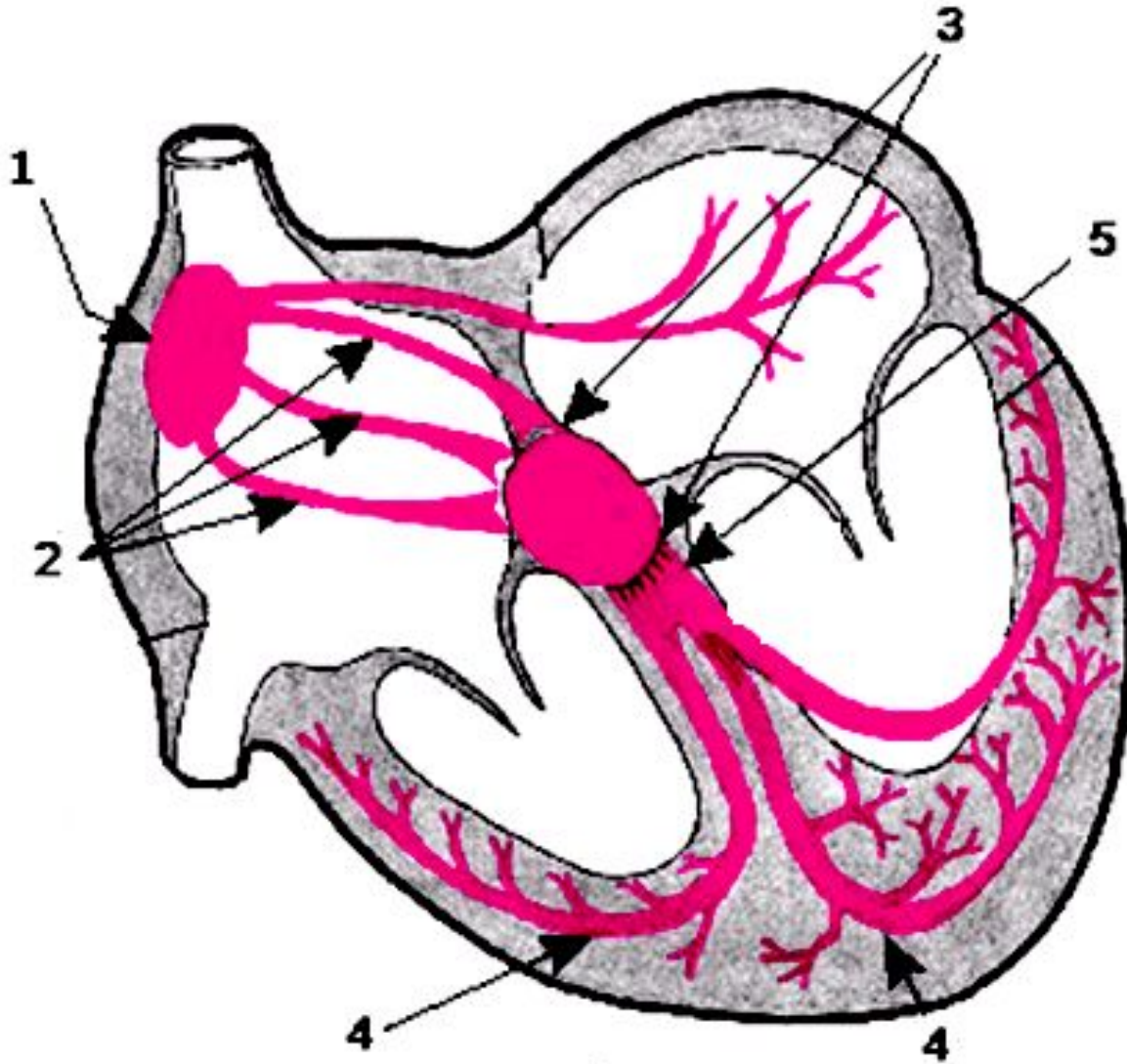
- 1.дно матки
- 2.тело матки
- 3.маточная труба
- 4.яичник
- 5.шейка матки



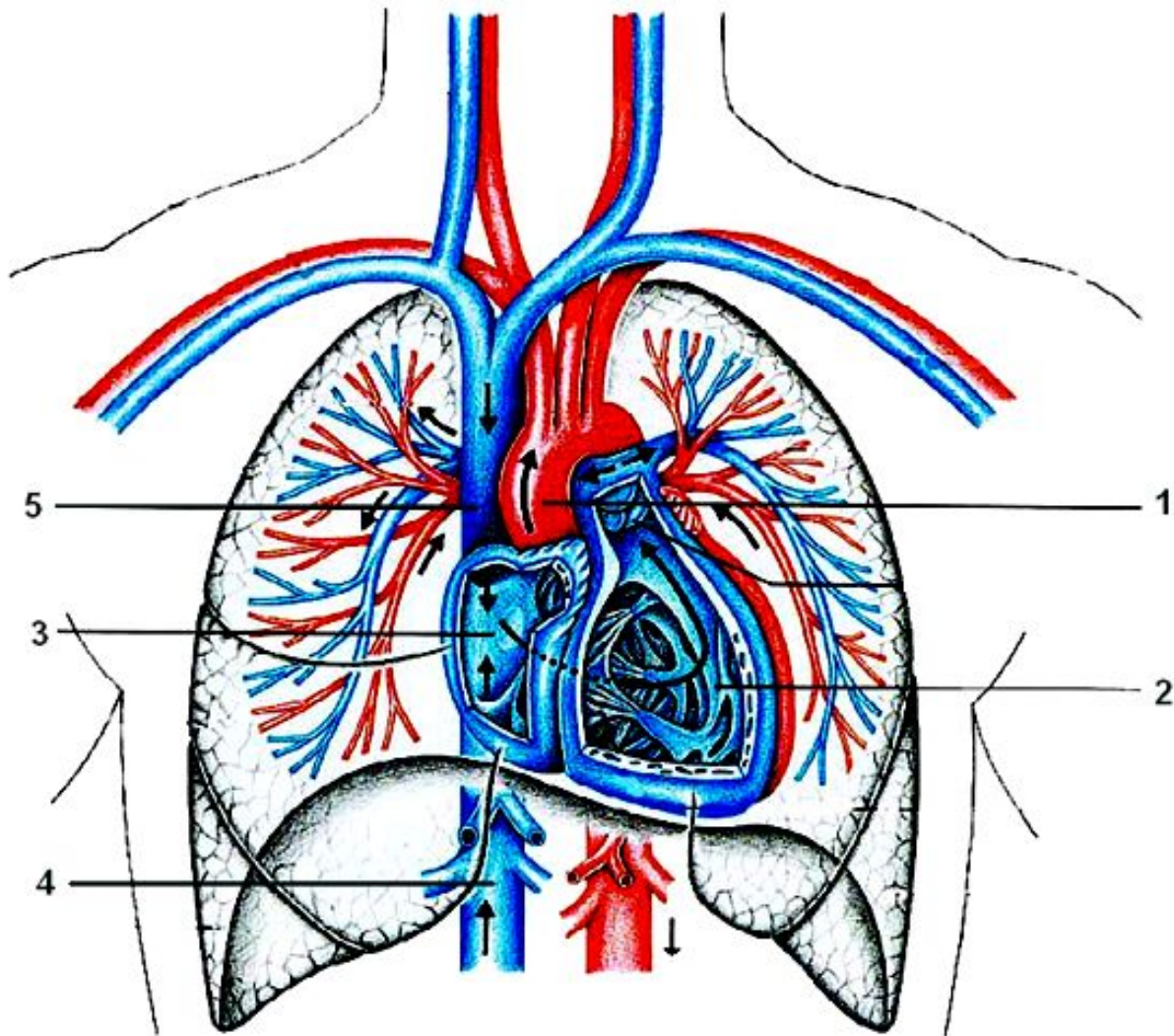
1. щитовидный хрящ
2. пирамидальная доля
3. правая и левая доли щитовидной железы
4. перешеек
5. трахея



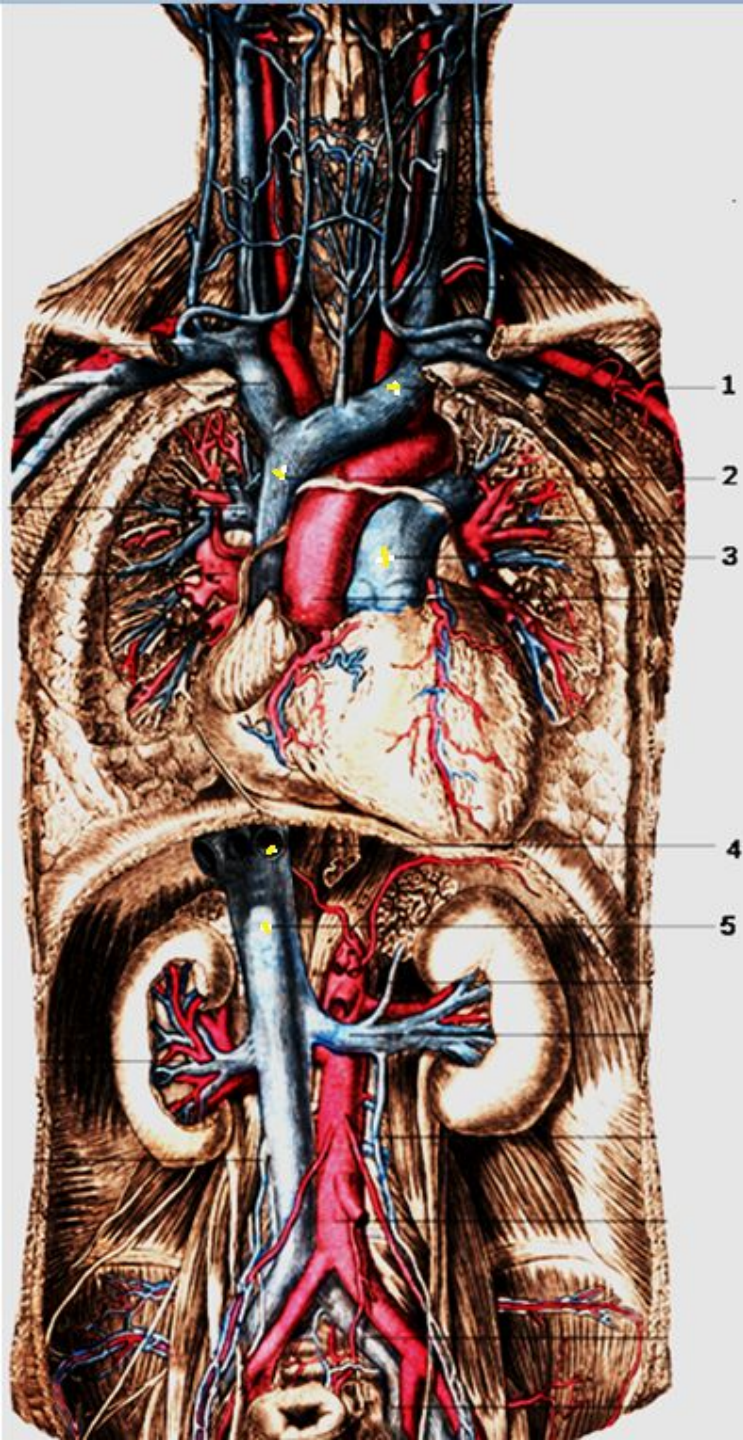
- 1.венечный синус
- 2.большая вена сердца
- 3.средняя вена сердца
- 4.малая вена сердца
- 5.задняя вена левого желудочка



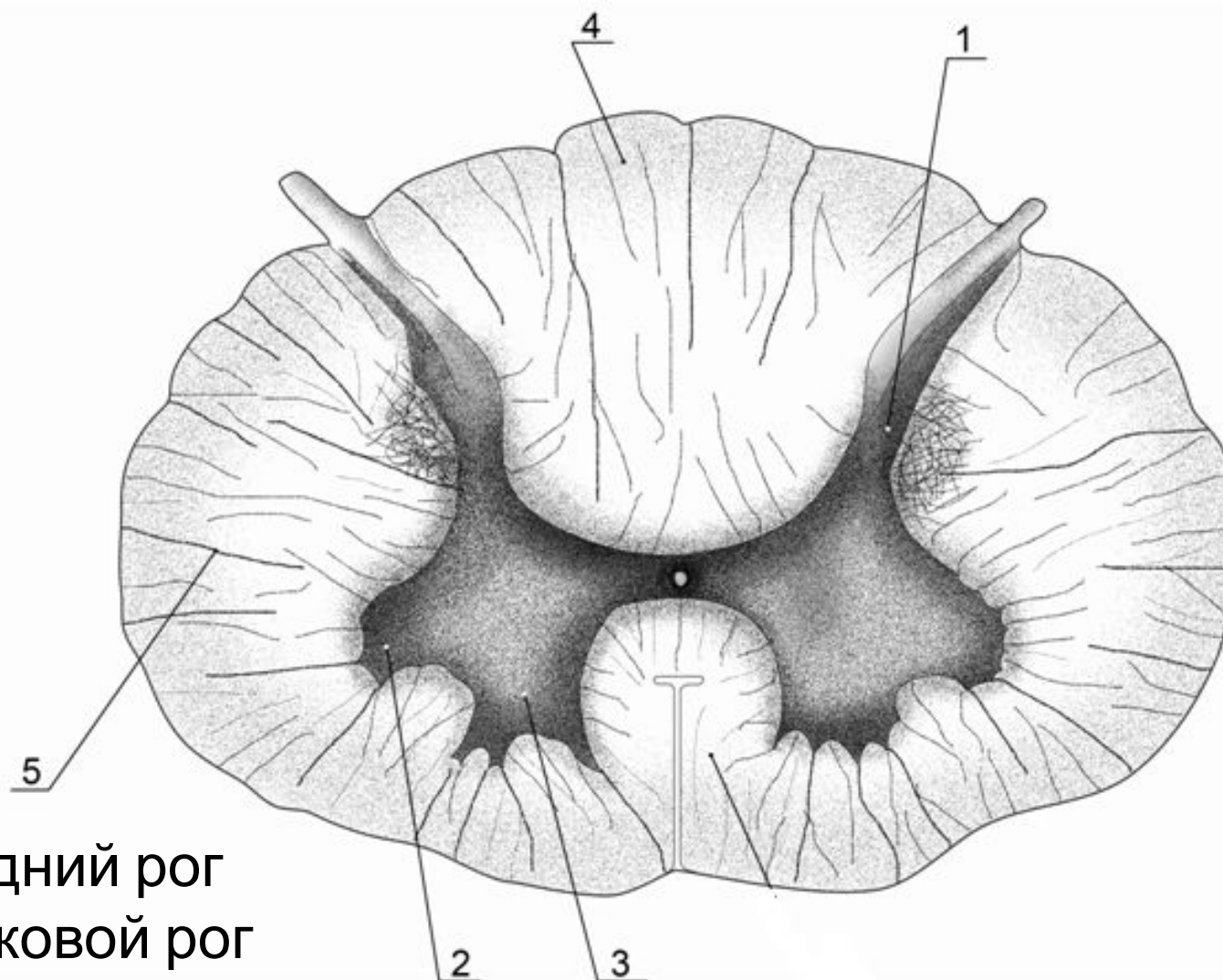
1. синусно-предсердный узел
2. межузловые проводящие тракты (Бахмана, Венкебаха, Тореля)
3. предсердно-желудочковый узел
4. ножки пучка Гиса
5. пучок Гиса



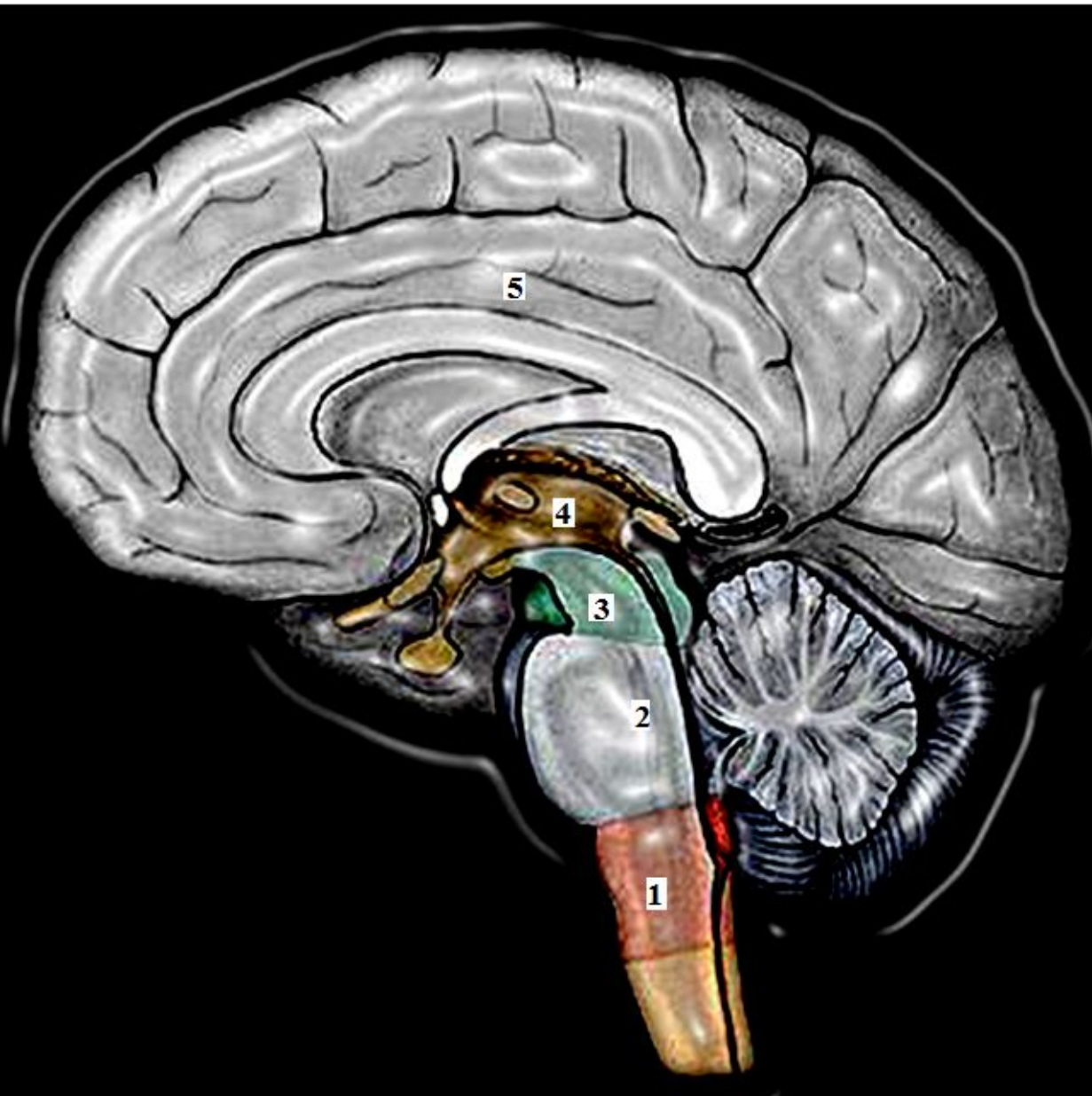
- 1. аорта
- 2. правый желудочек
- 3. правое предсердие
- 4. нижняя полая вена
- 5. верхняя полая вена



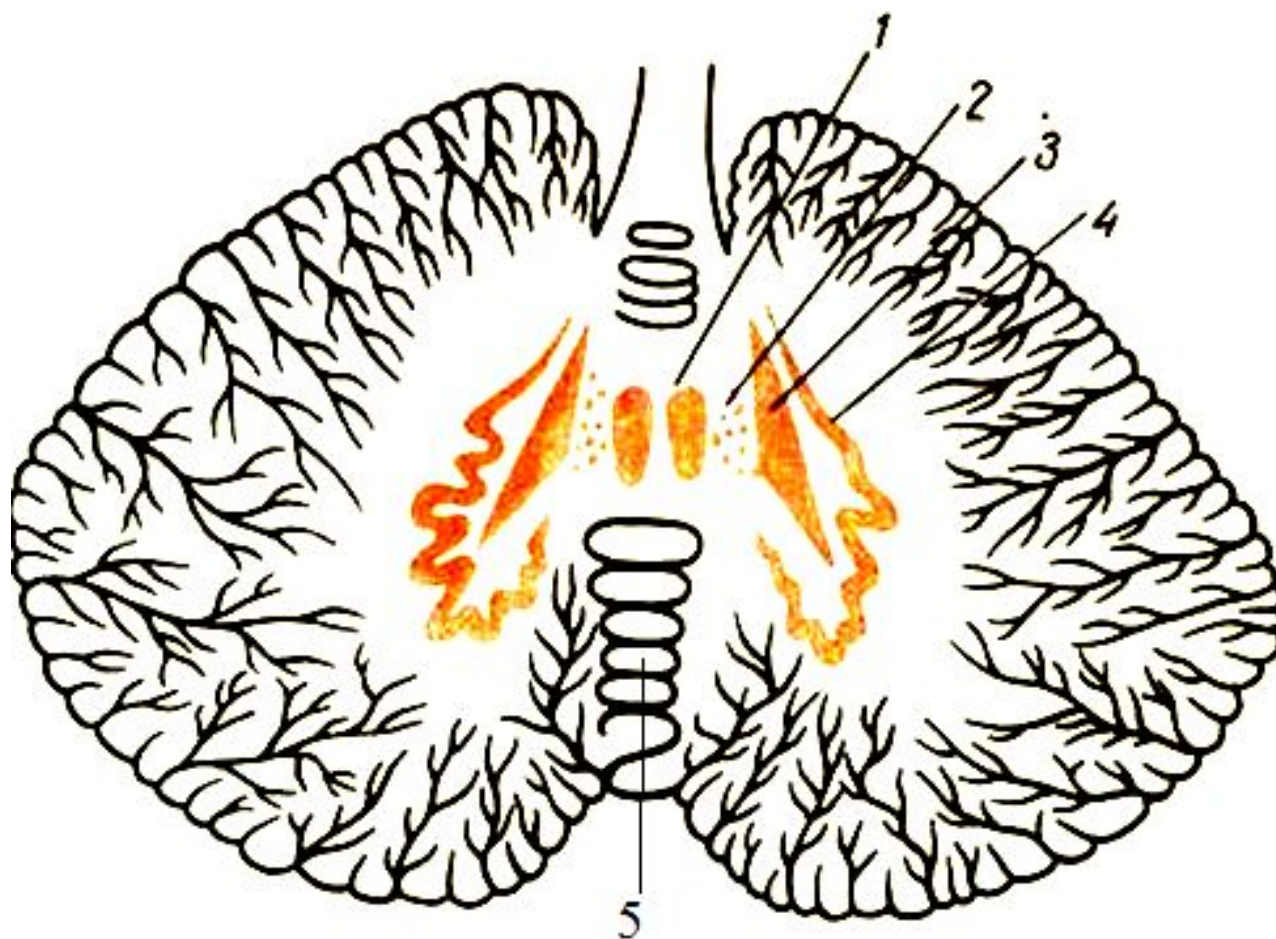
1. левая плечеголовная вена
2. верхняя полая вена
3. легочный ствол
4. печеночные вены
5. нижняя полая вена



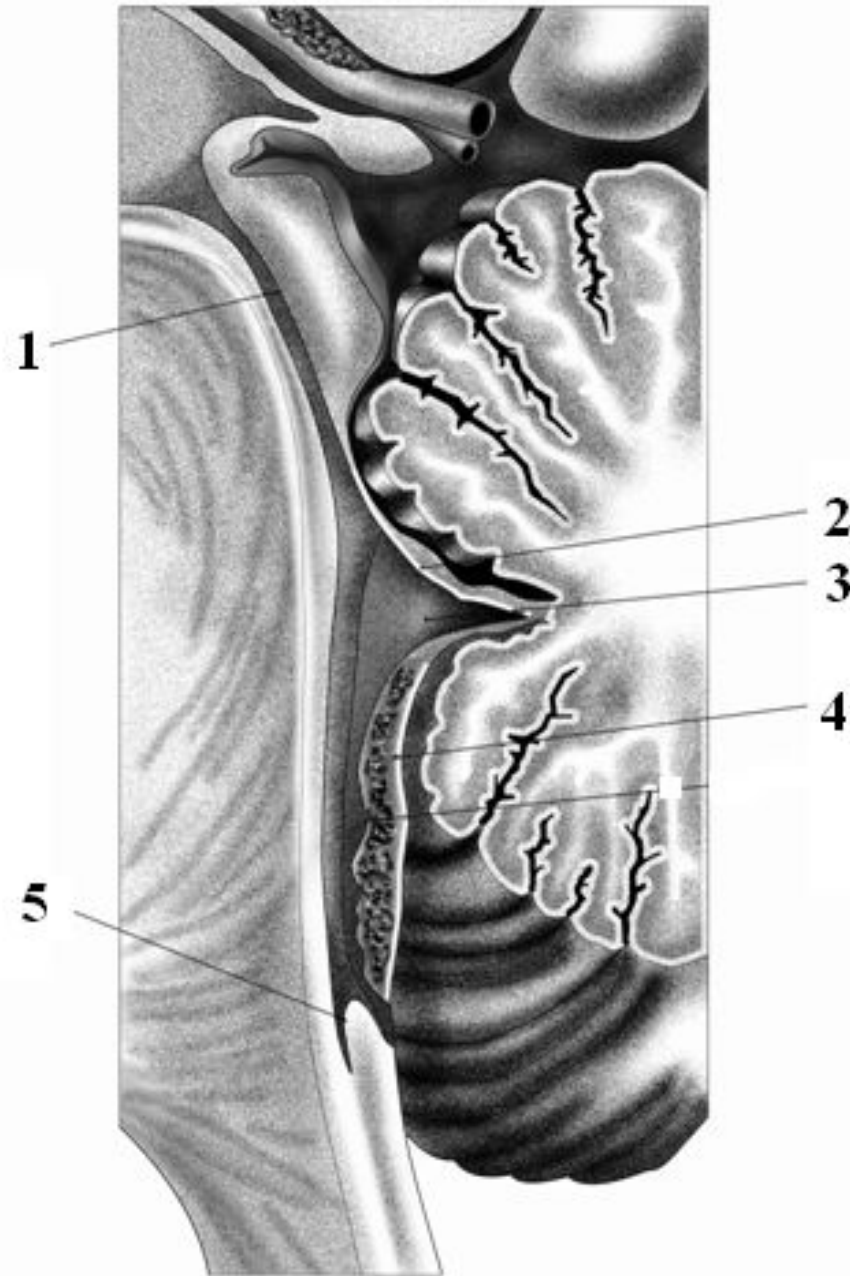
- 1. задний рог
- 2. боковой рог
- 3. передний рог
- 4. задний канатик
- 5. боковой канатик



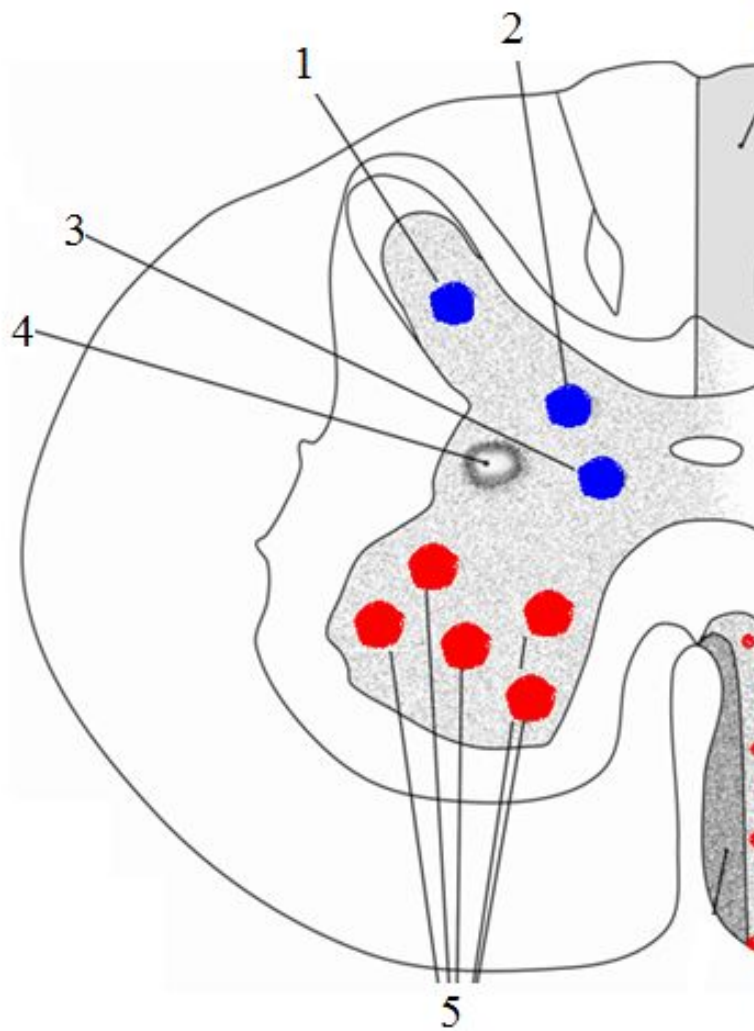
1. продолговатый
мозг
2. задний мозг
3. средний мозг
4. промежуточный
мозг
5. конечный мозг



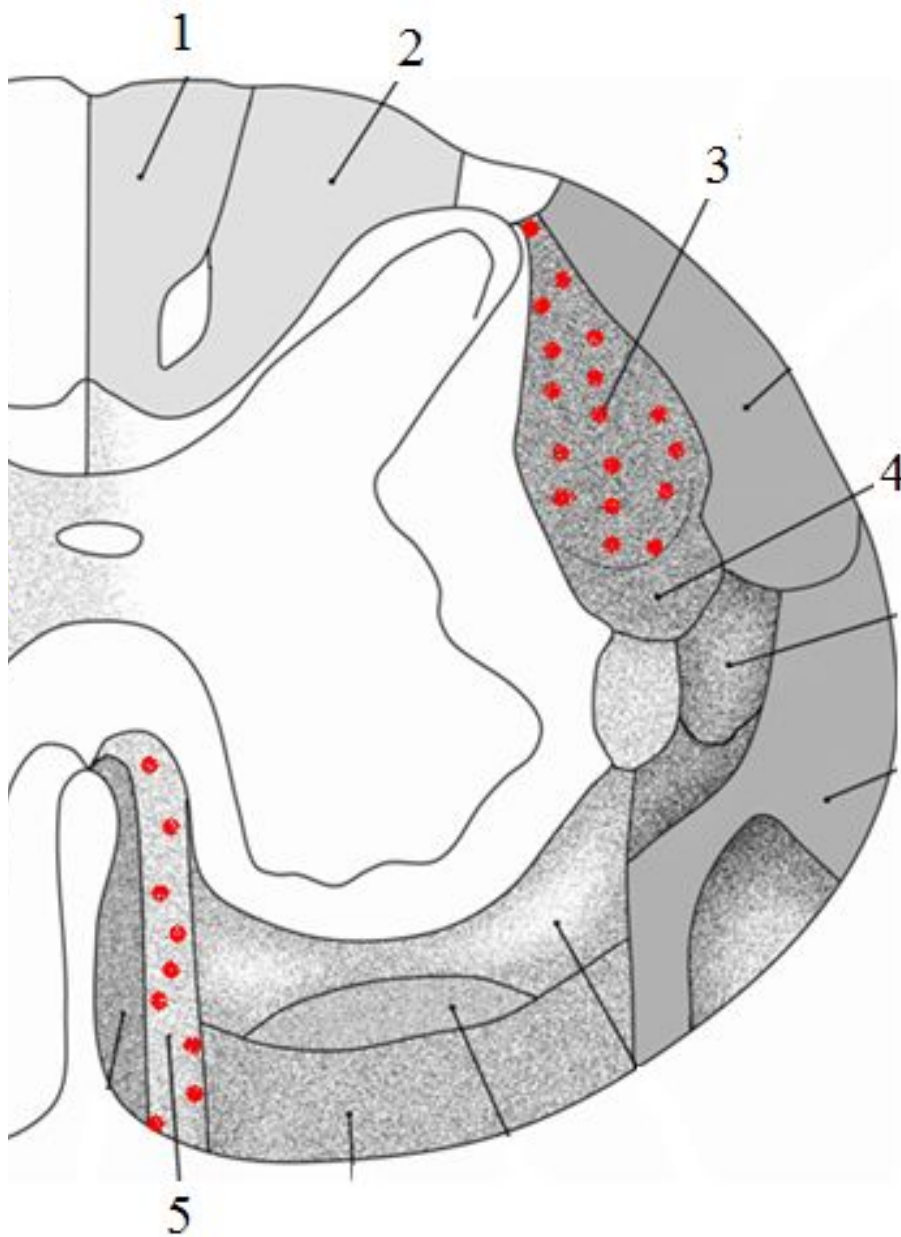
- 1.ядро шатра
- 2.шаровидное ядро
- 3.пробковидное ядро
- 4.зубчатое ядро
- 5.червь



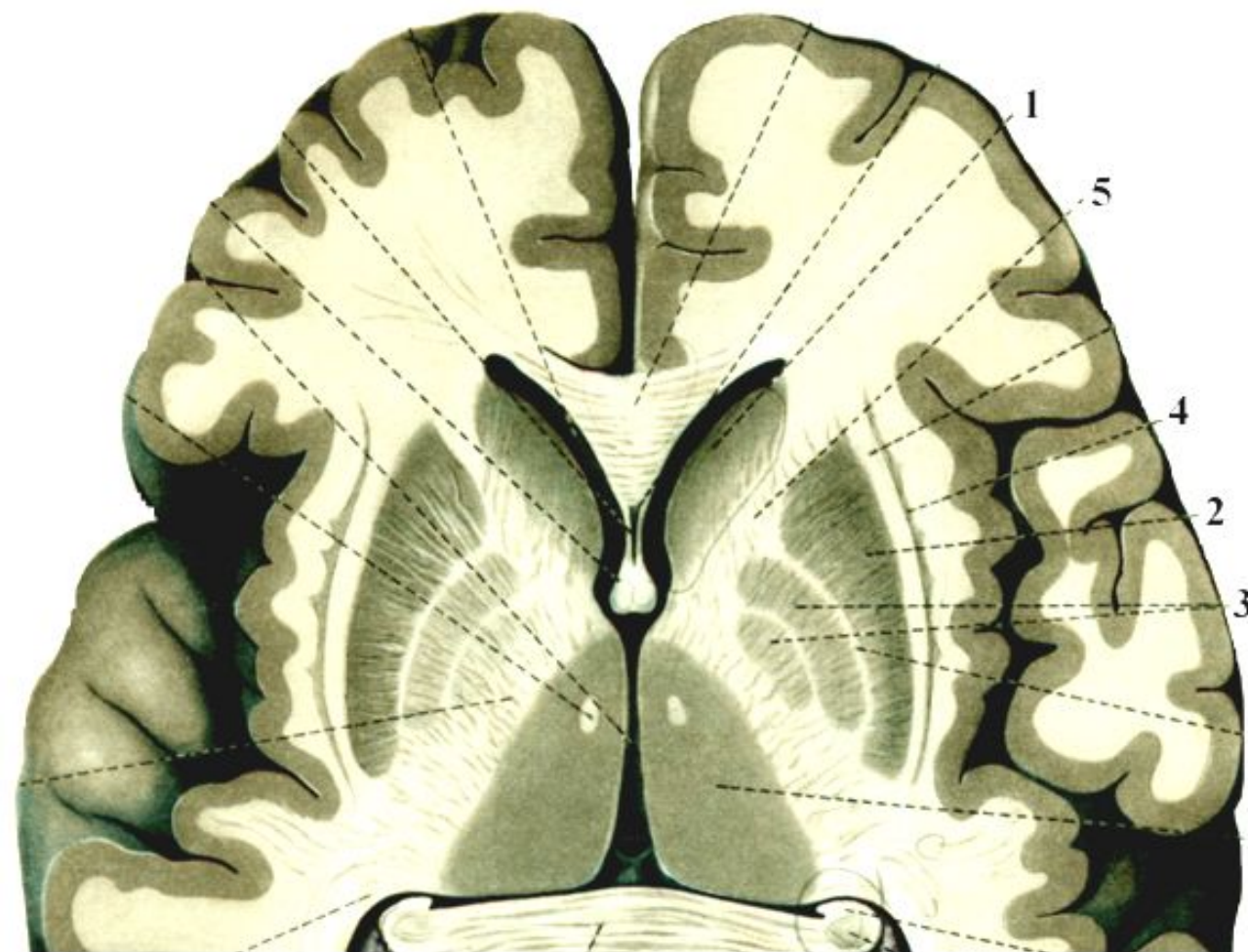
1. водопровод среднего мозга
2. верхний мозговой парус
3. IV желудочек
4. нижний мозговой парус
5. центральный канал



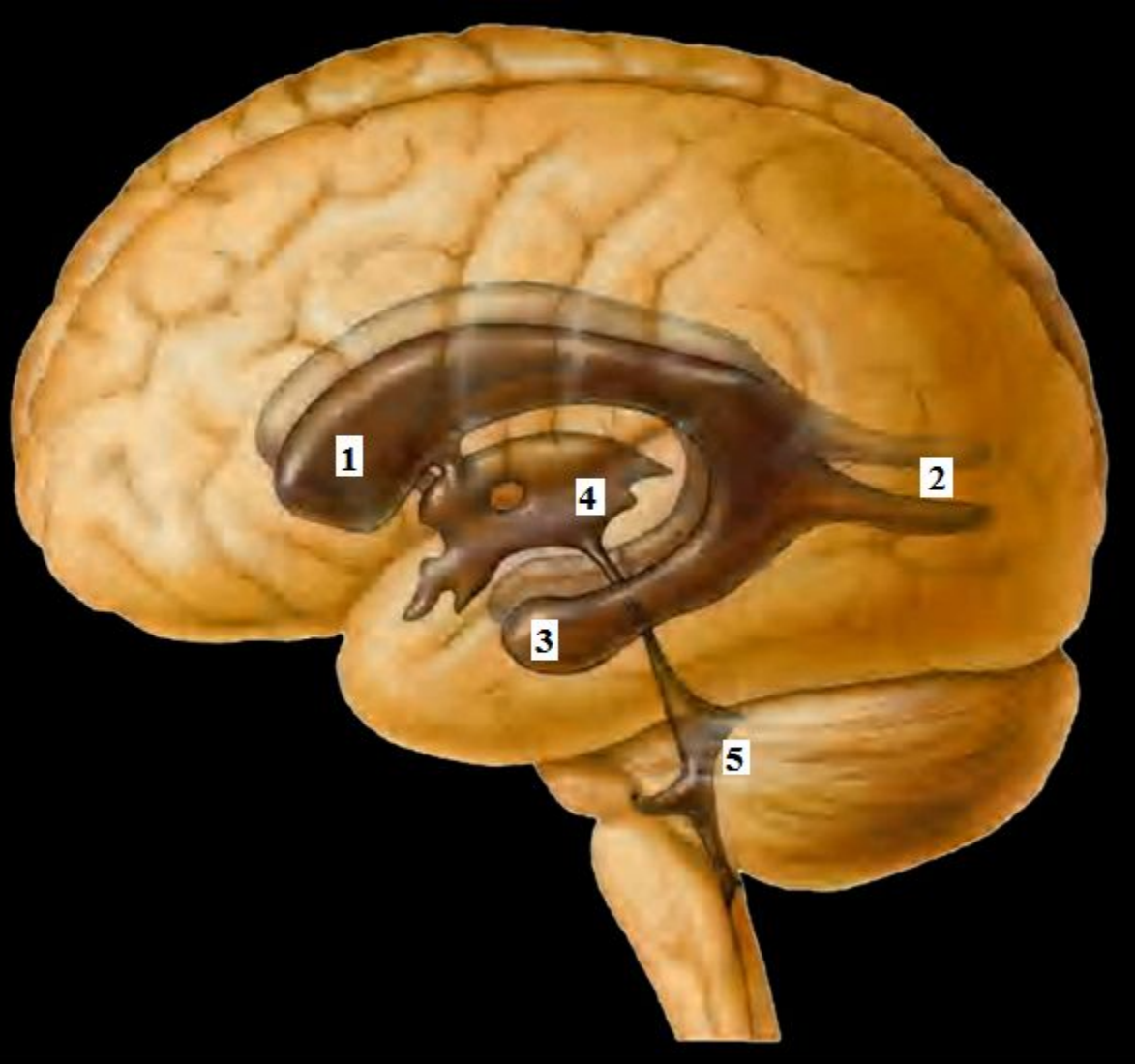
1. собственное ядро
2. грудное ядро
3. медиальное промежуточное ядро
4. латеральное промежуточное ядро
5. двигательные ядра переднего рога



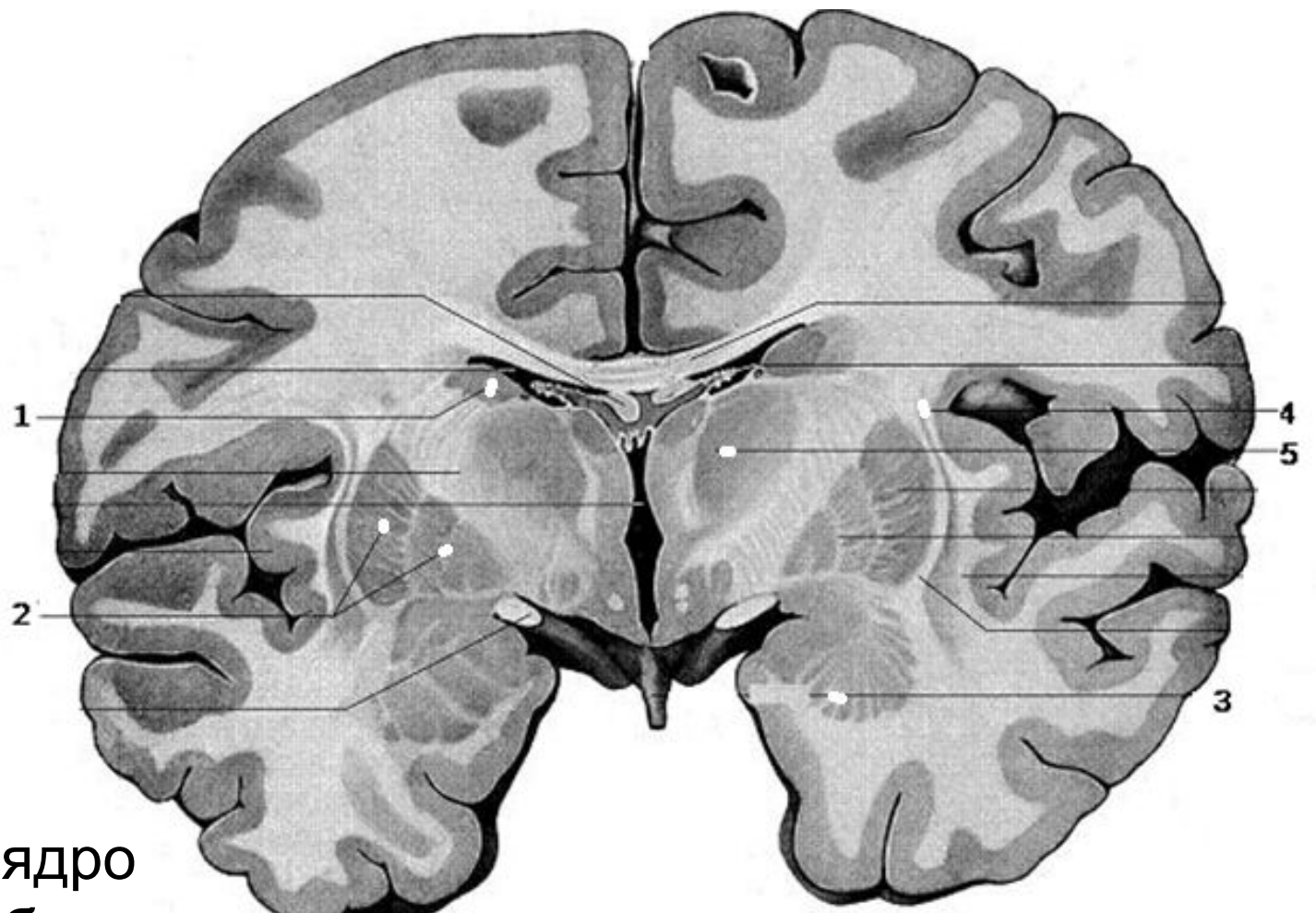
1. тонкий пучок
2. клиновидный пучок
3. латеральный корково-спинномозговой путь
4. красное ядро-спинномозговой путь
5. передний корково-спинномозговой путь



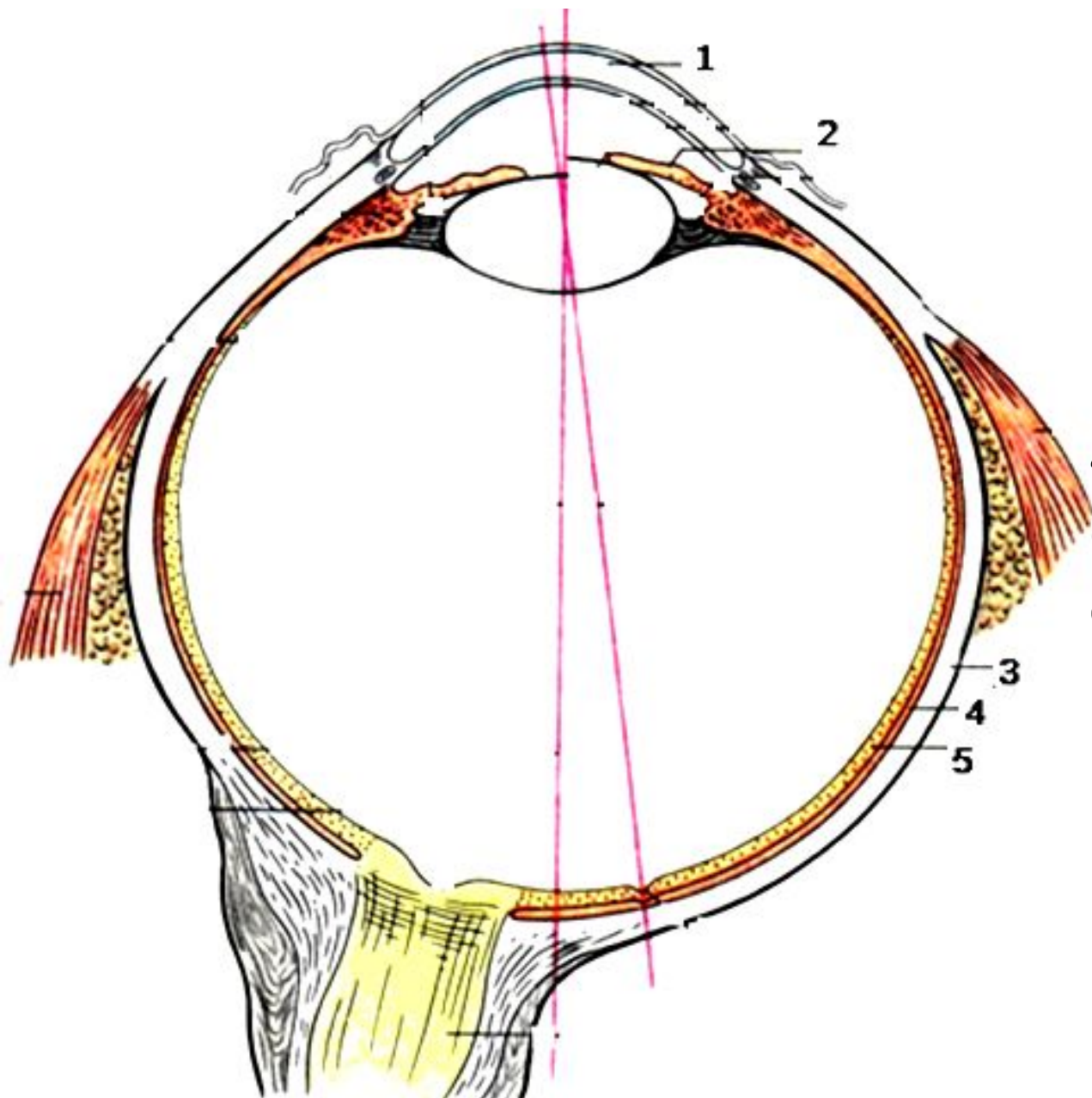
1. головка
хвостатого ядра
2. скорлупа
3. бледные
шары
4. ограда
5. внутренняя
капсула



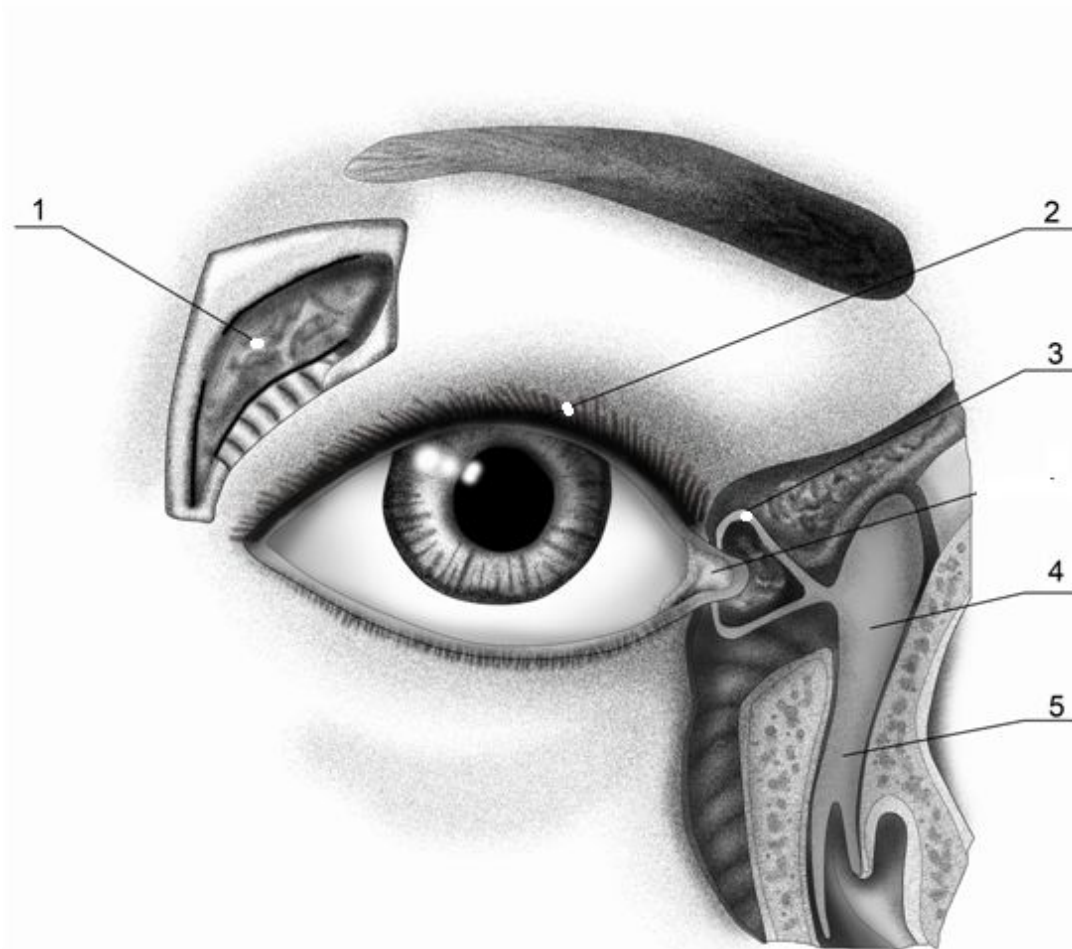
1. передний рог бокового желудочка
2. задний рог бокового желудочка
3. нижний рог бокового желудочка
4. III желудочек
5. IV желудочек



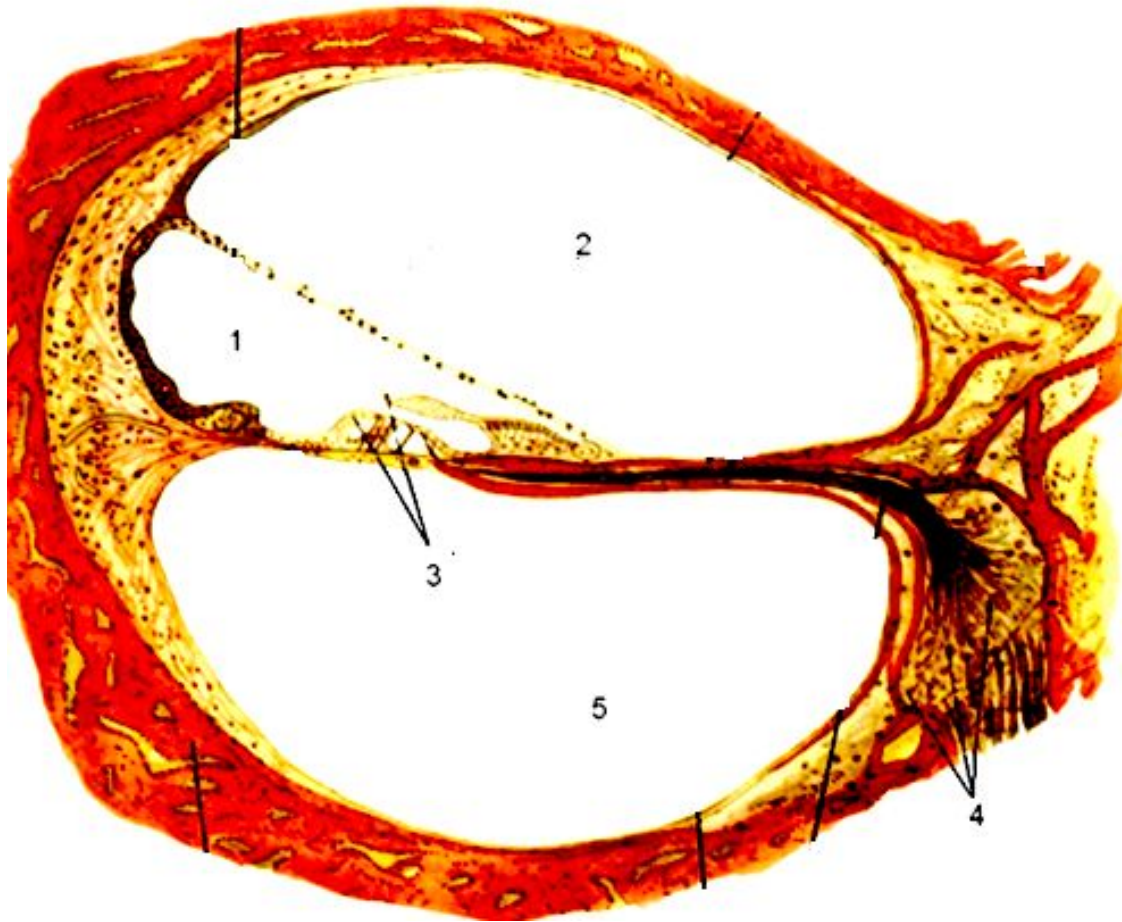
1. хвостатое ядро
2. чечевицеобразное ядро
3. миндалевидное ядро
4. ограда
5. таламус



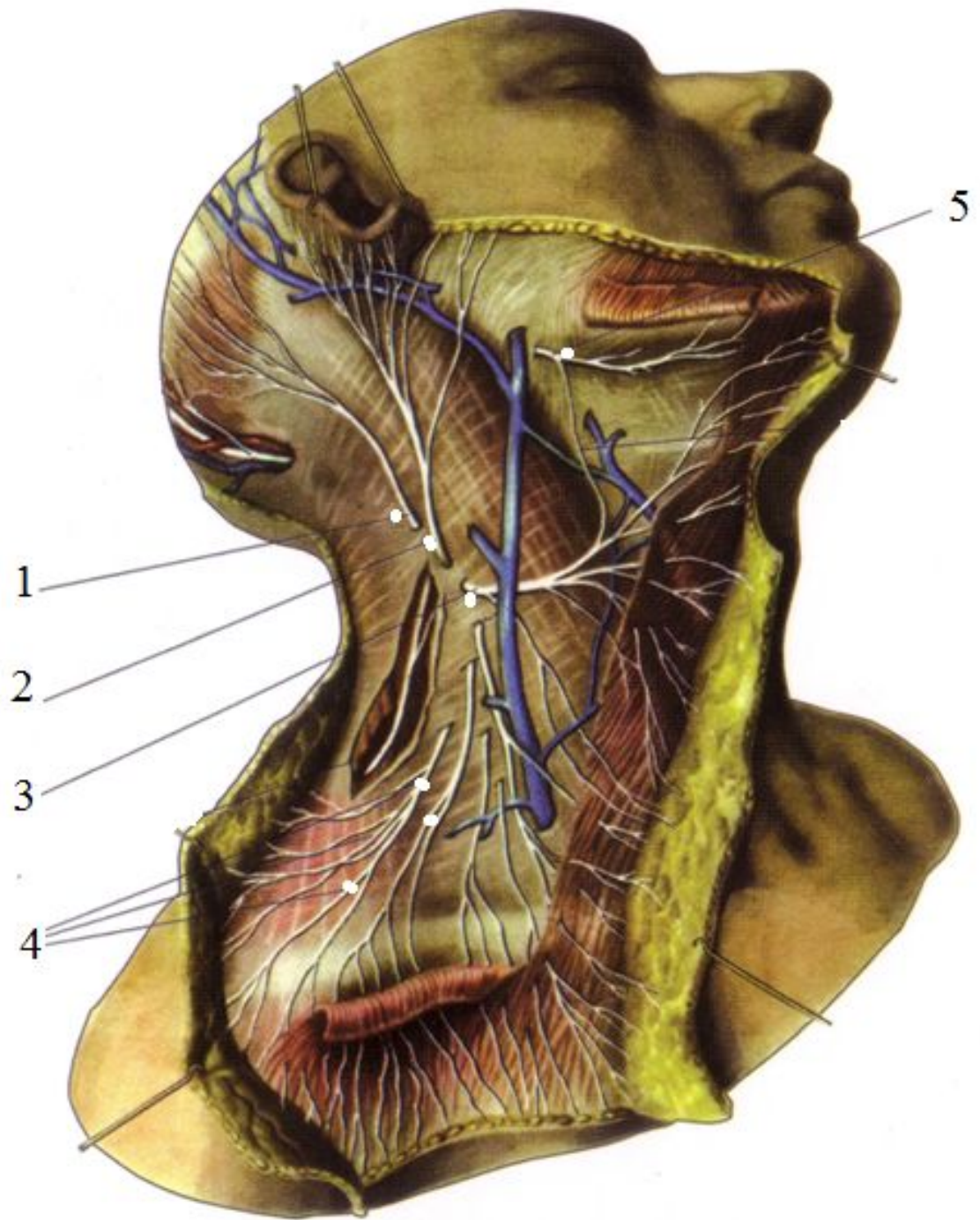
- 1.роговица
- 2.радужка
- 3.склера
- 4.собственно
сосудистая
оболочка
- 5.сетчатка



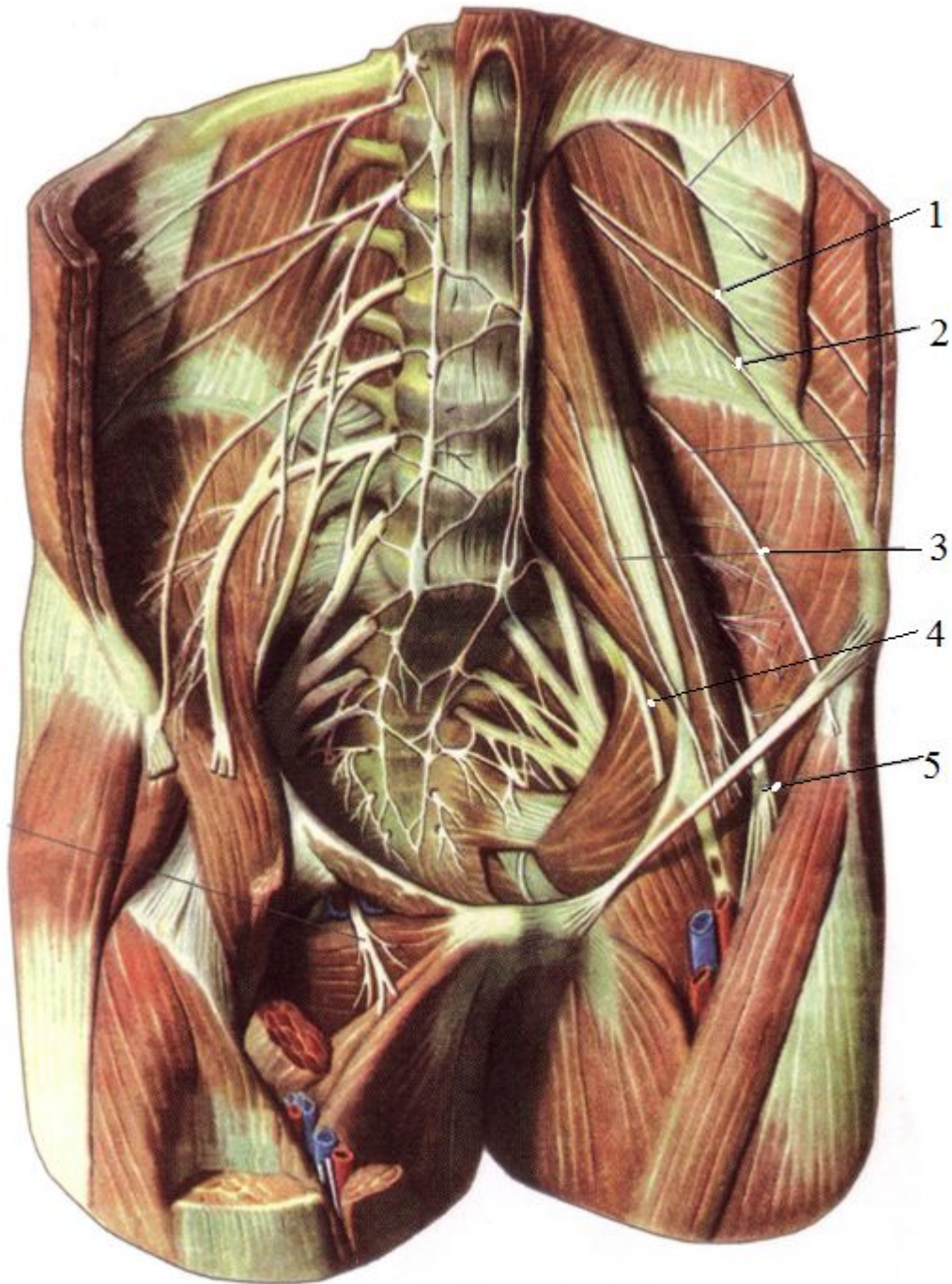
1. слезная железа
2. верхнее веко
3. верхний слезный каналец
4. слезный мешок
5. носослезный проток



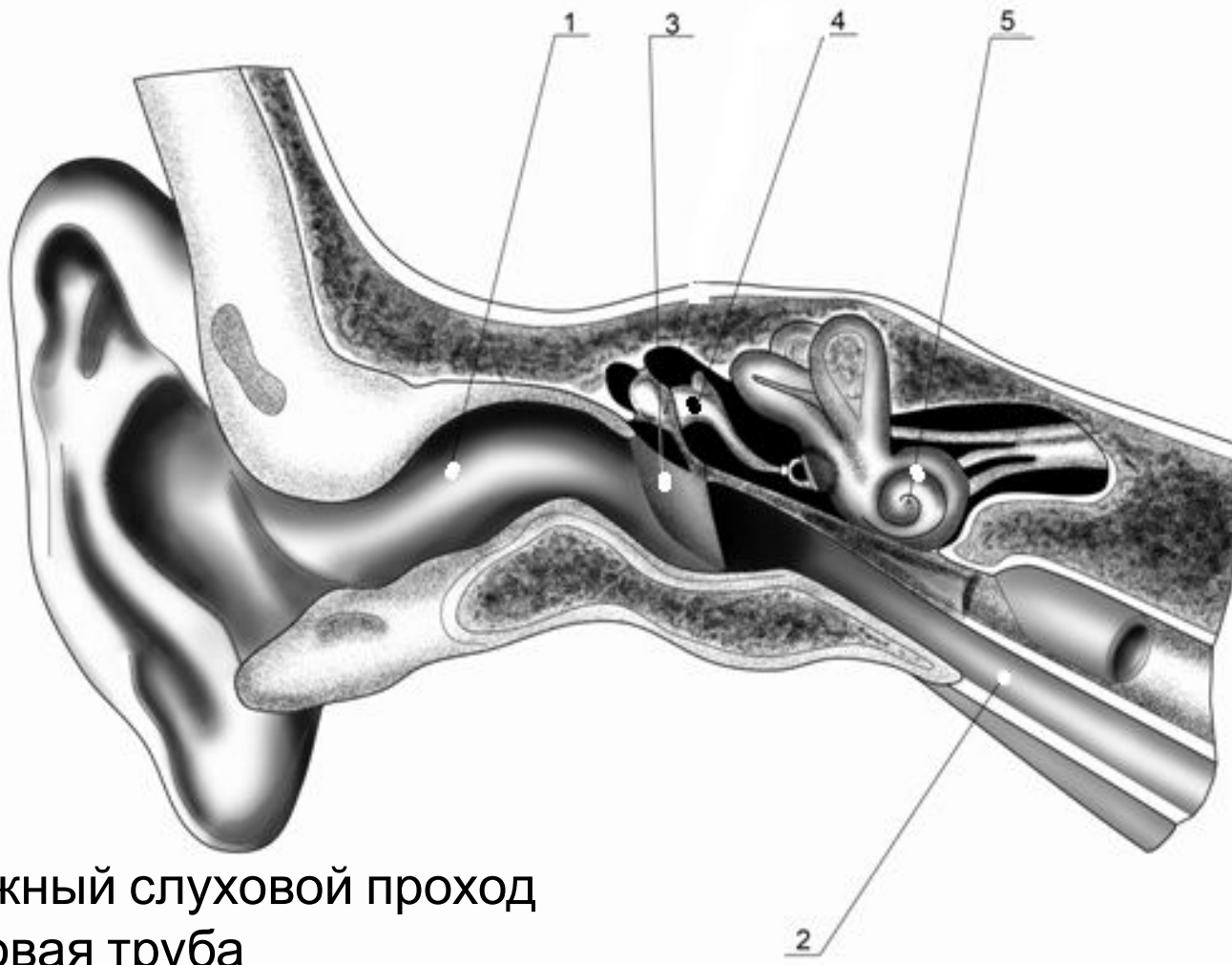
- 1.улитковый проток
- 2.лестница преддверия
- 3.Кортиев орган
- 4.спиральный узел
- 5.барабанная лестница



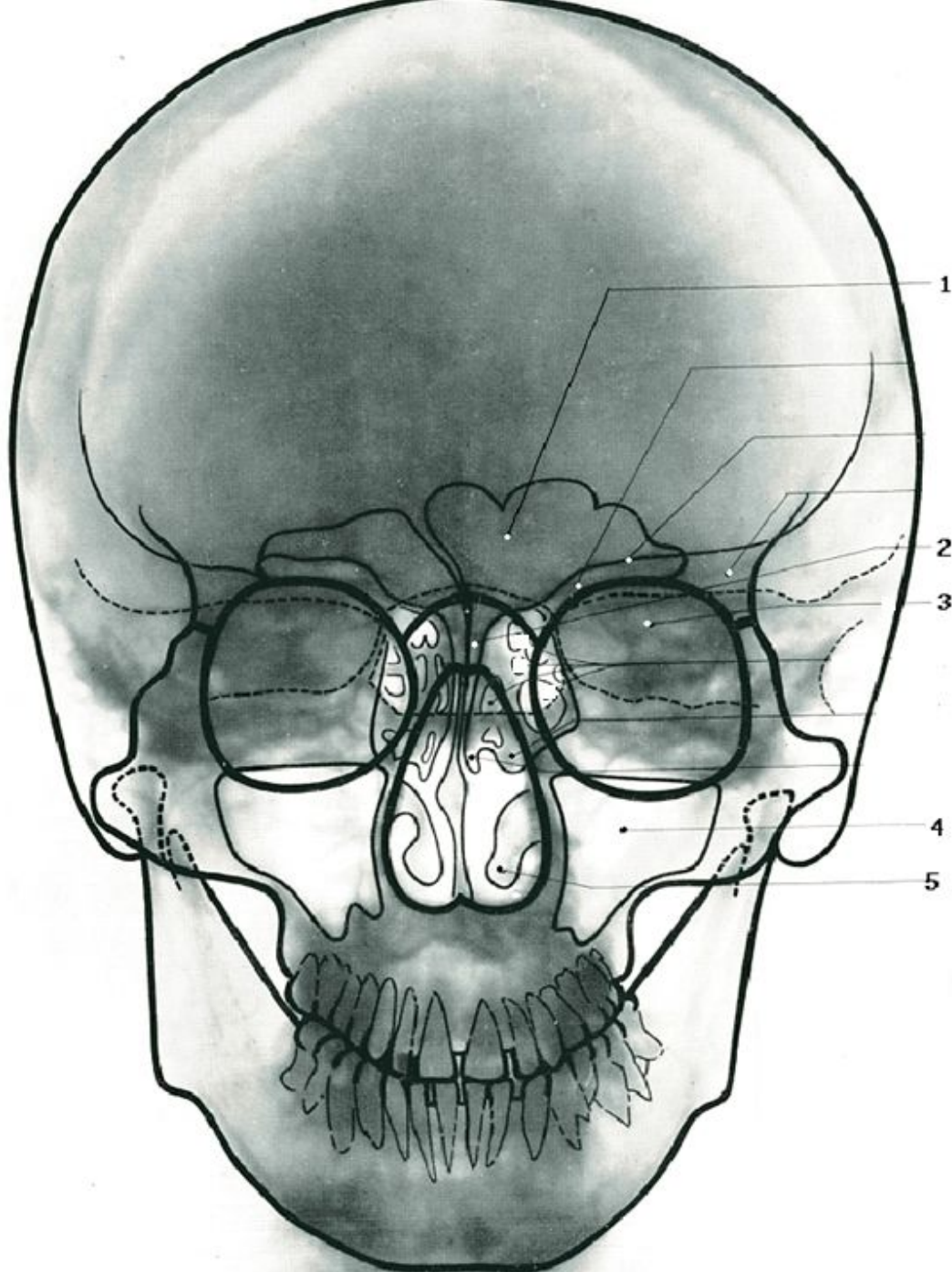
- 1.малый затылочный нерв
- 2.большой ушной нерв
- 3.поперечный нерв шеи
- 4.надключичные нервы
- 5.шейная ветвь лицевого нерва



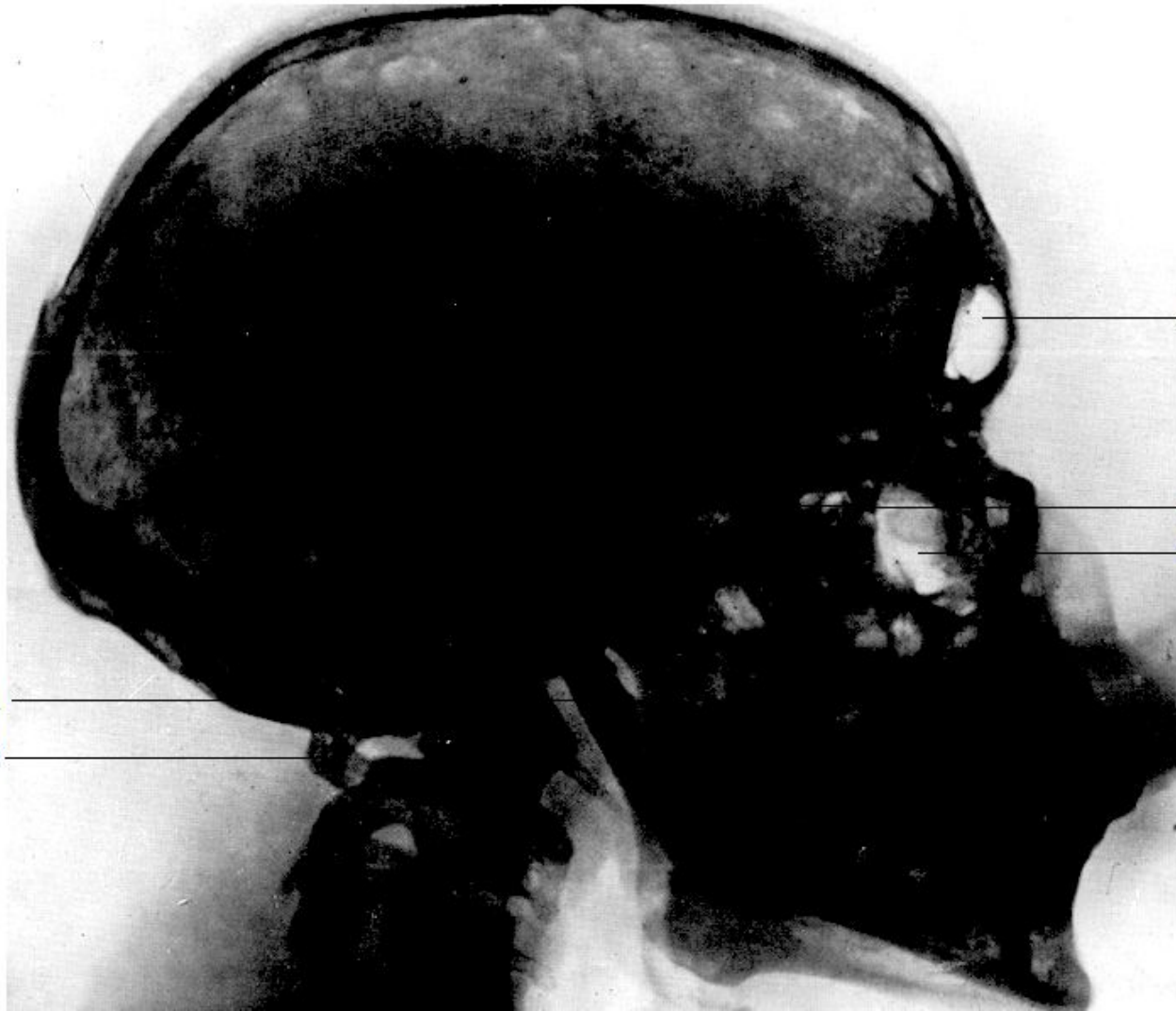- 1.подвздошно-
подчревнойй нерв
- 2.подвздошно-
паховойй нерв
- 3.латеральный
кожныйй нерв
бедрра
- 4.запирательный
нерв
- 5.бедренный
нерв



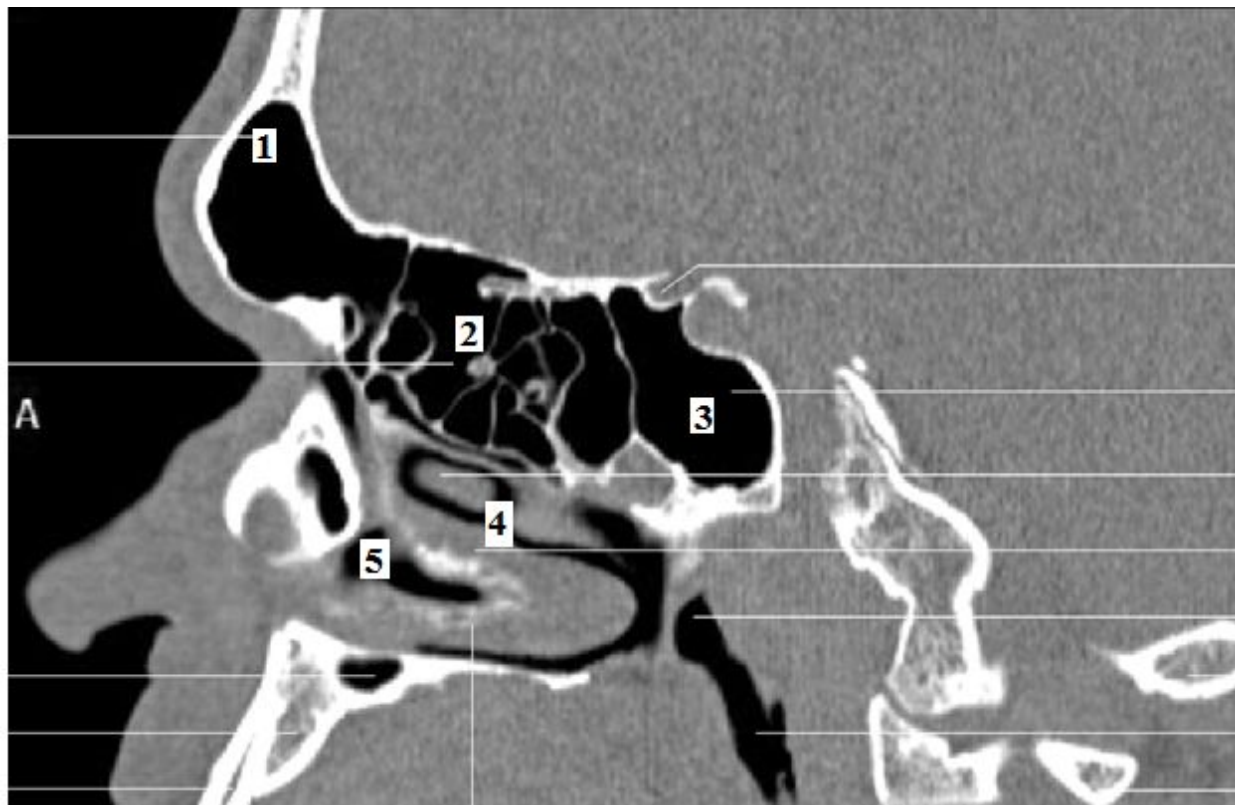
1. наружный слуховой проход
2. слуховая труба
3. барабанная перепонка
4. наковальня
5. улитка



1. лобная пазуха
2. клиновидная пазуха
3. пирамида височной кости
4. верхнечелюстная пазуха
5. нижняя носовая раковина

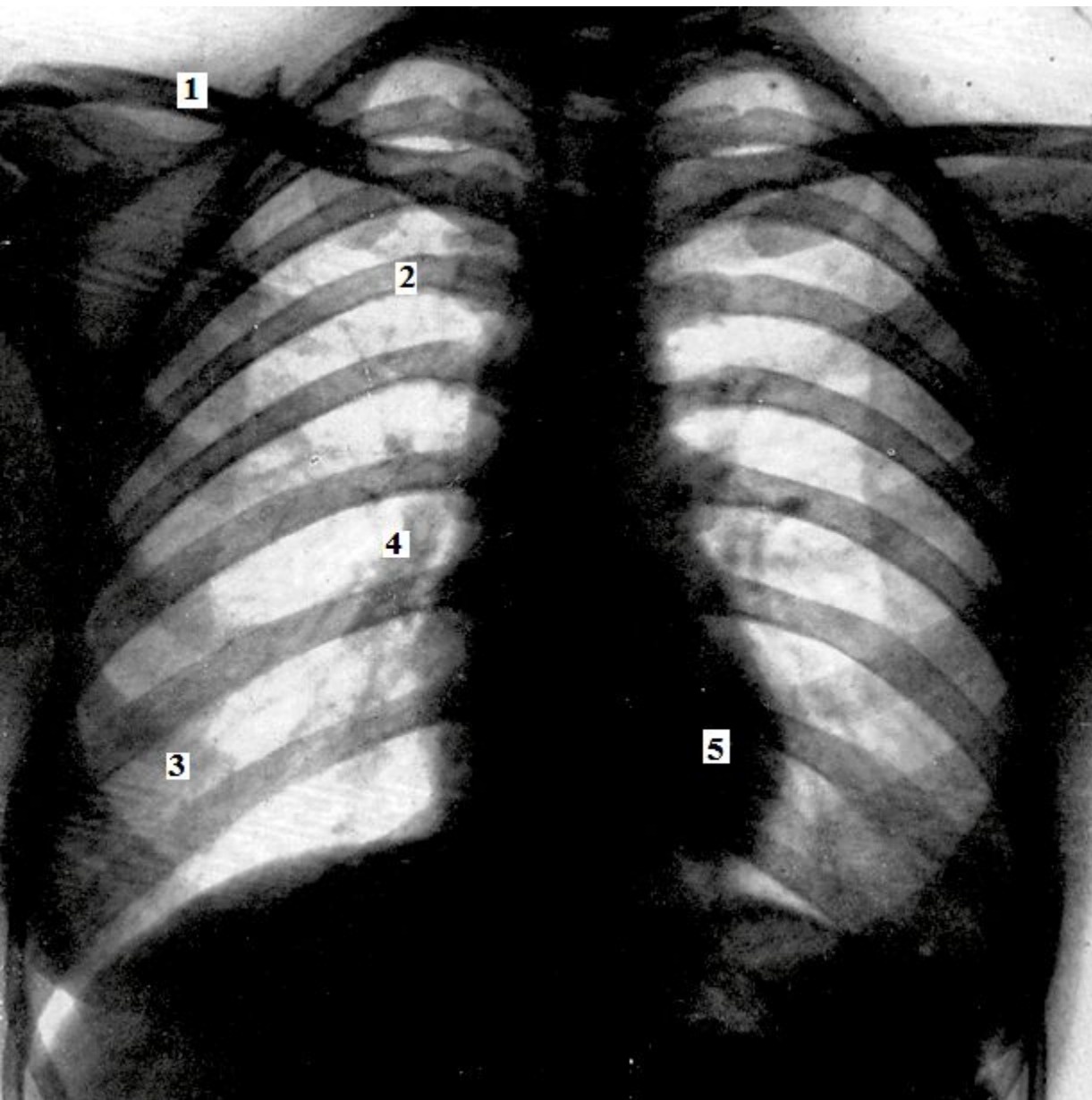


1. мышечковый отросток нижней челюсти
2. задняя дуга атланта
3. лобная пазуха
4. клиновидная пазуха
5. верхнечелюстная пазуха

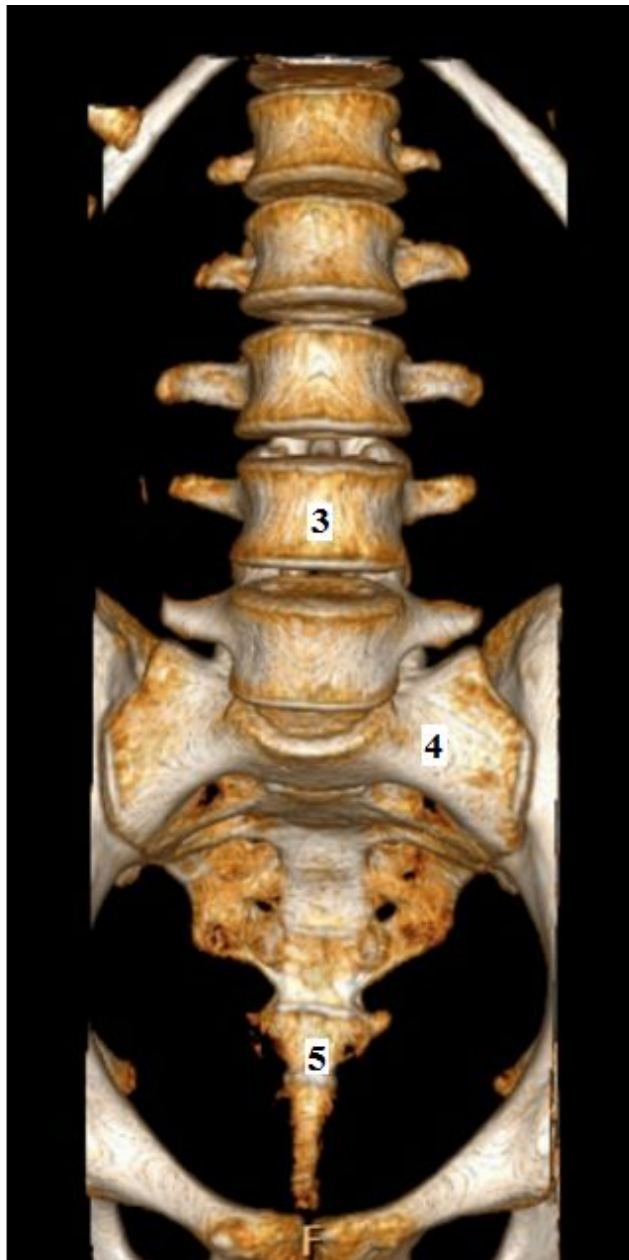
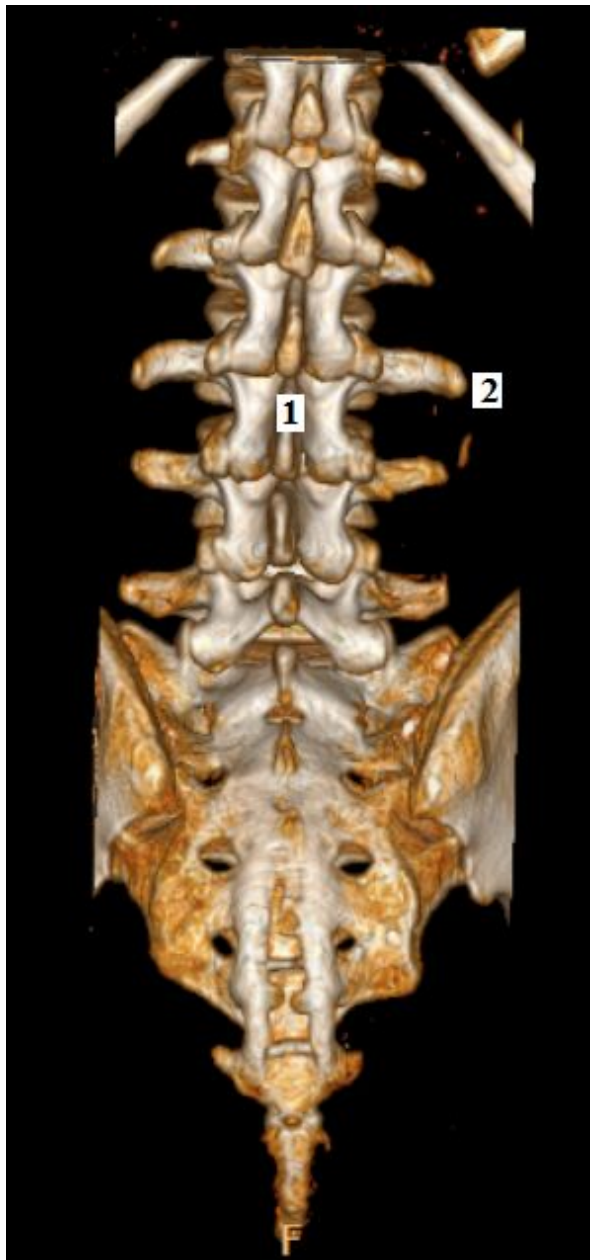

1. лобная пазуха
2. решетчатый лабиринт
3. клиновидная пазуха
4. верхний носовой ход
5. средний носовой ход

СКТ головы, сагиттальный срез

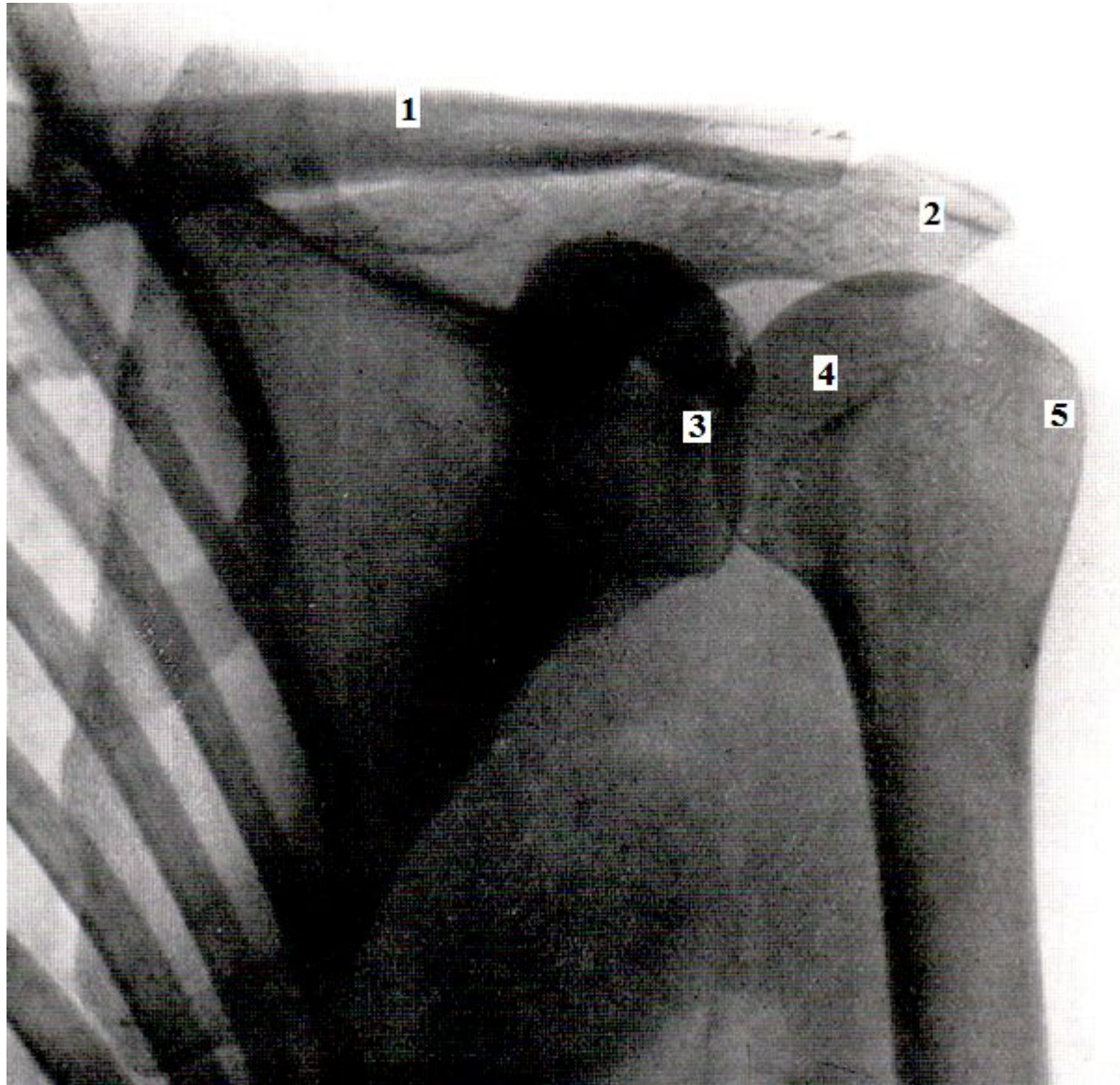


- 1.ключица
- 2.шейка ребра
- 3.грудинный
конец ребра
- 4.тень корня
легкого
- 5.левый
желудочек
сердца

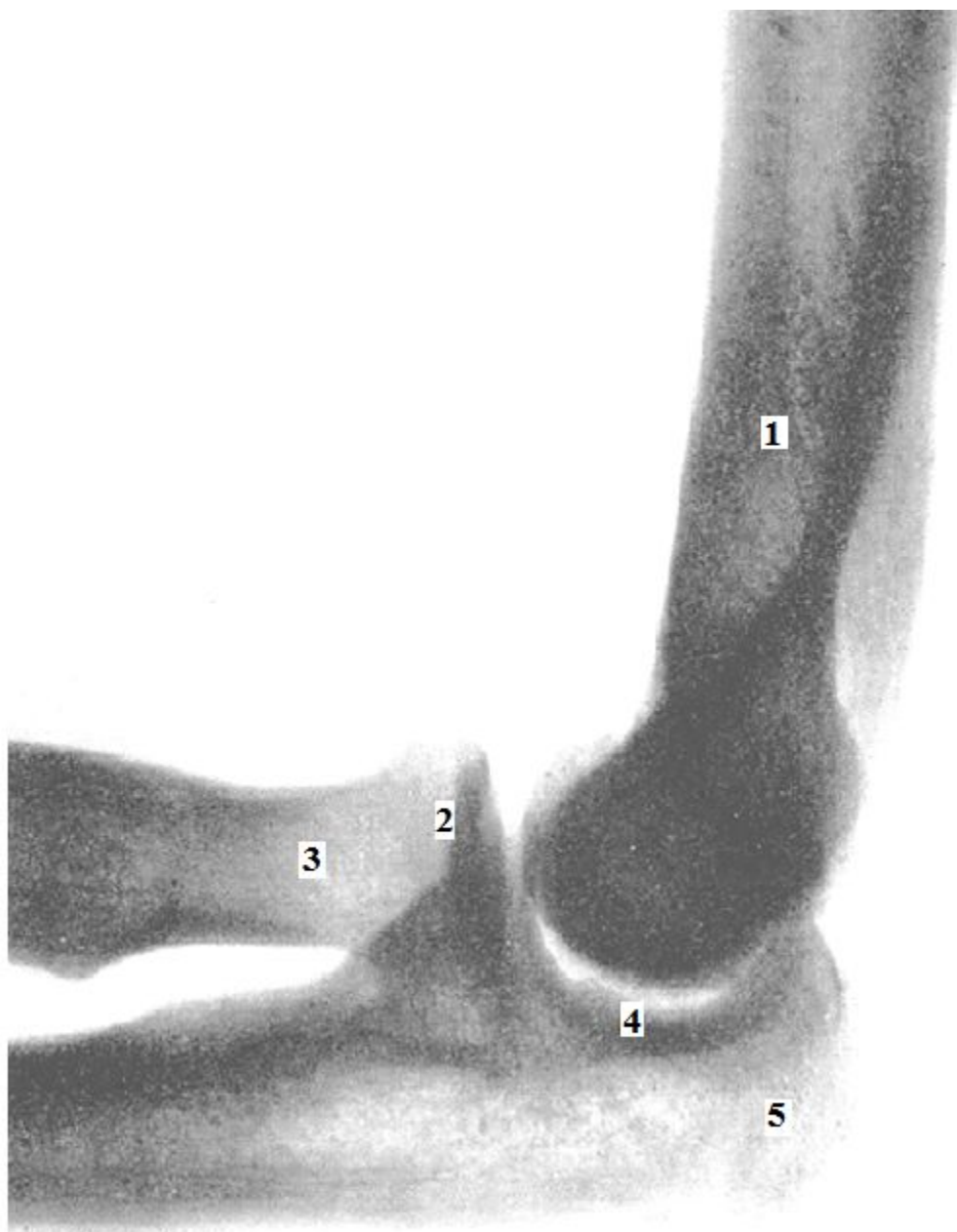


- 1.остистый отросток
- 2.поперечный отросток
- 3.тело поясничного позвонка
- 4.крестец
- 5.копчик

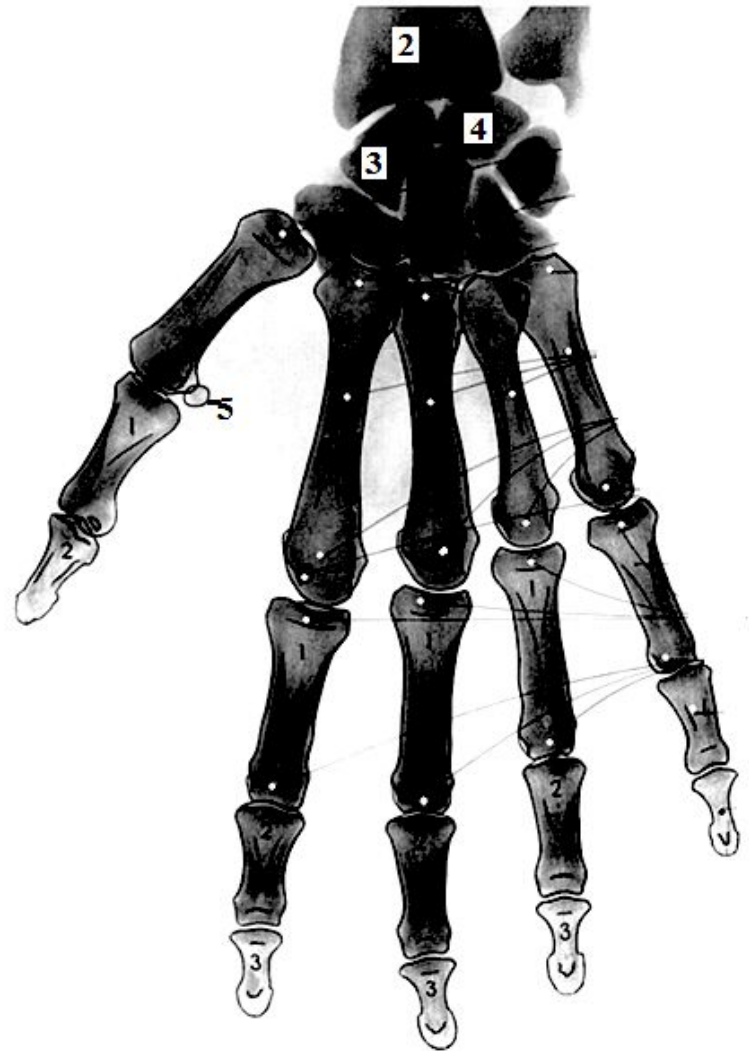
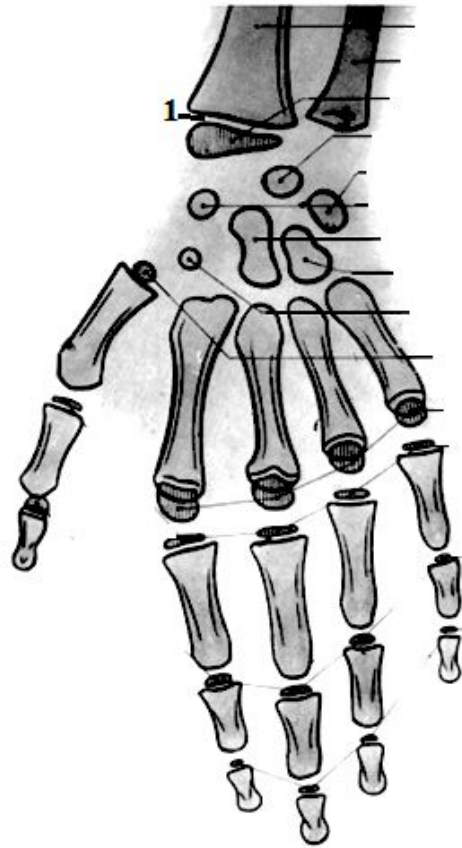
СКТ
позвоночника



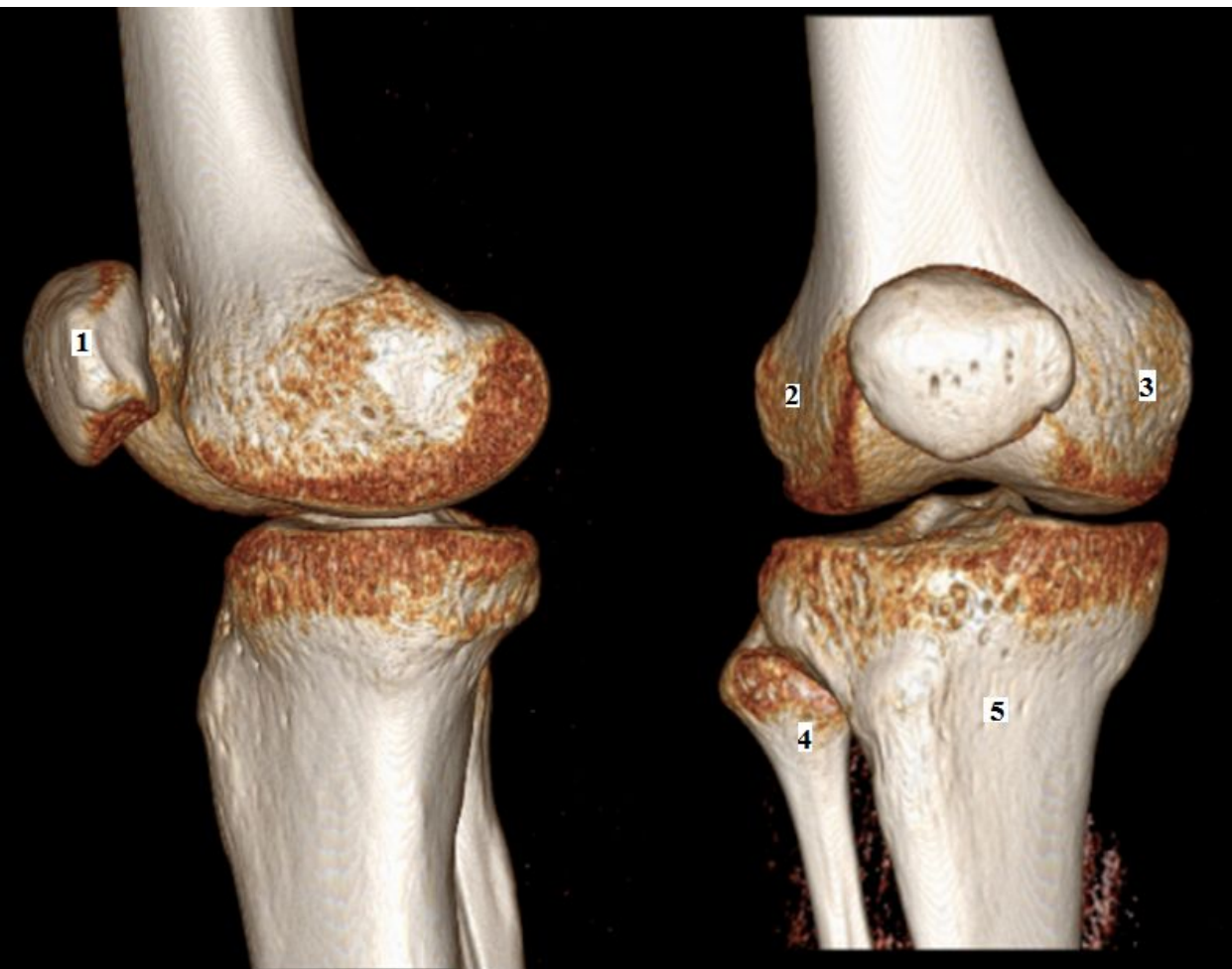
- 1.ключица
- 2.акромион
- 3.суставная
впадина
- 4.головка
плечевой кости
- 5.большой
бугорок



- 1.плечевая кость
- 2.головка
лучевой кости
- 3.шейка лучевой
кости
- 4.локтевой
сустав
- 5.локтевой
отросток

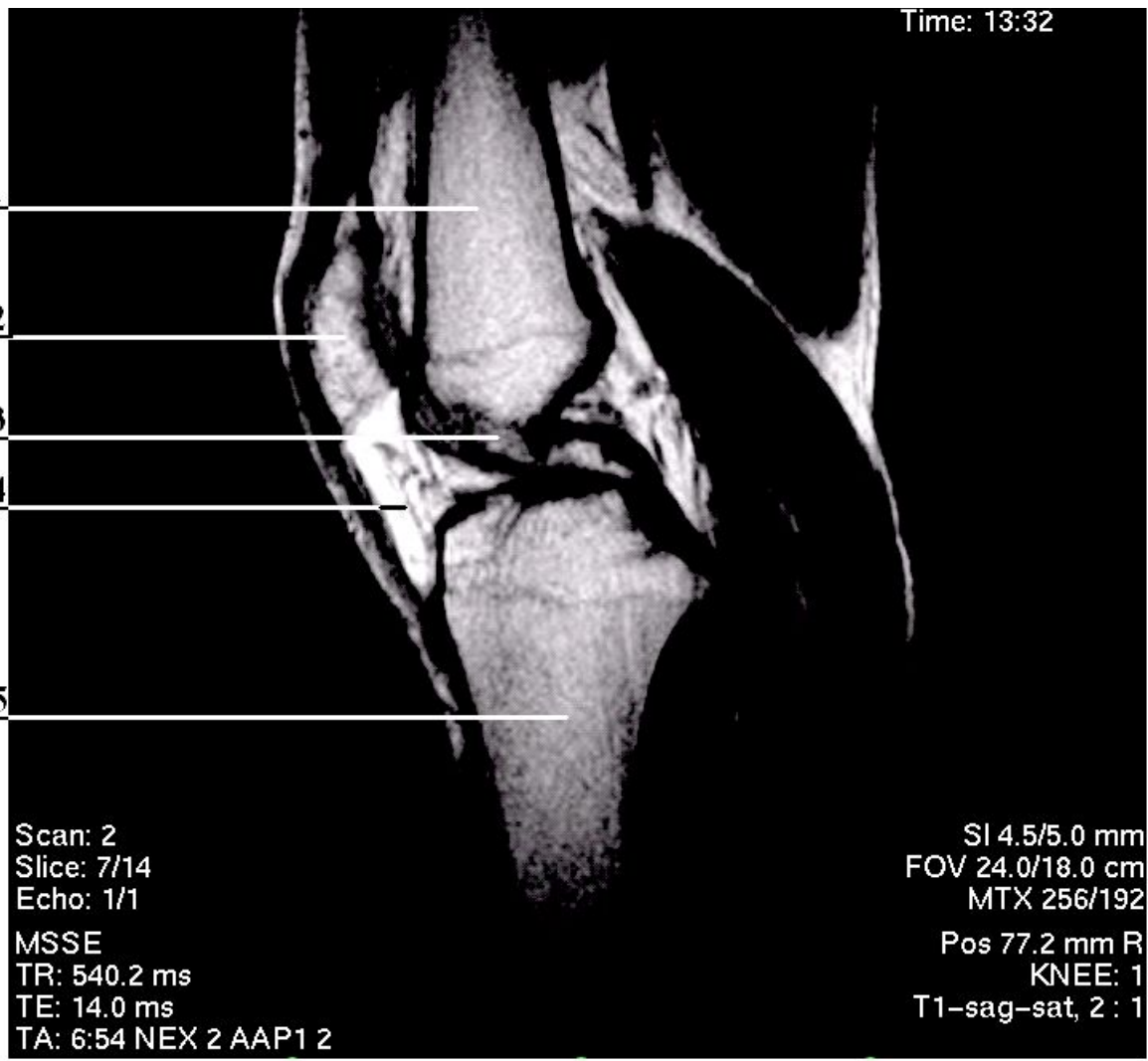


- 1.эпифиз лучевой кости
- 2.лучевая кость
- 3.полулунная кость
- 4.ладьевидная кость
- 5.сесамовидная кость



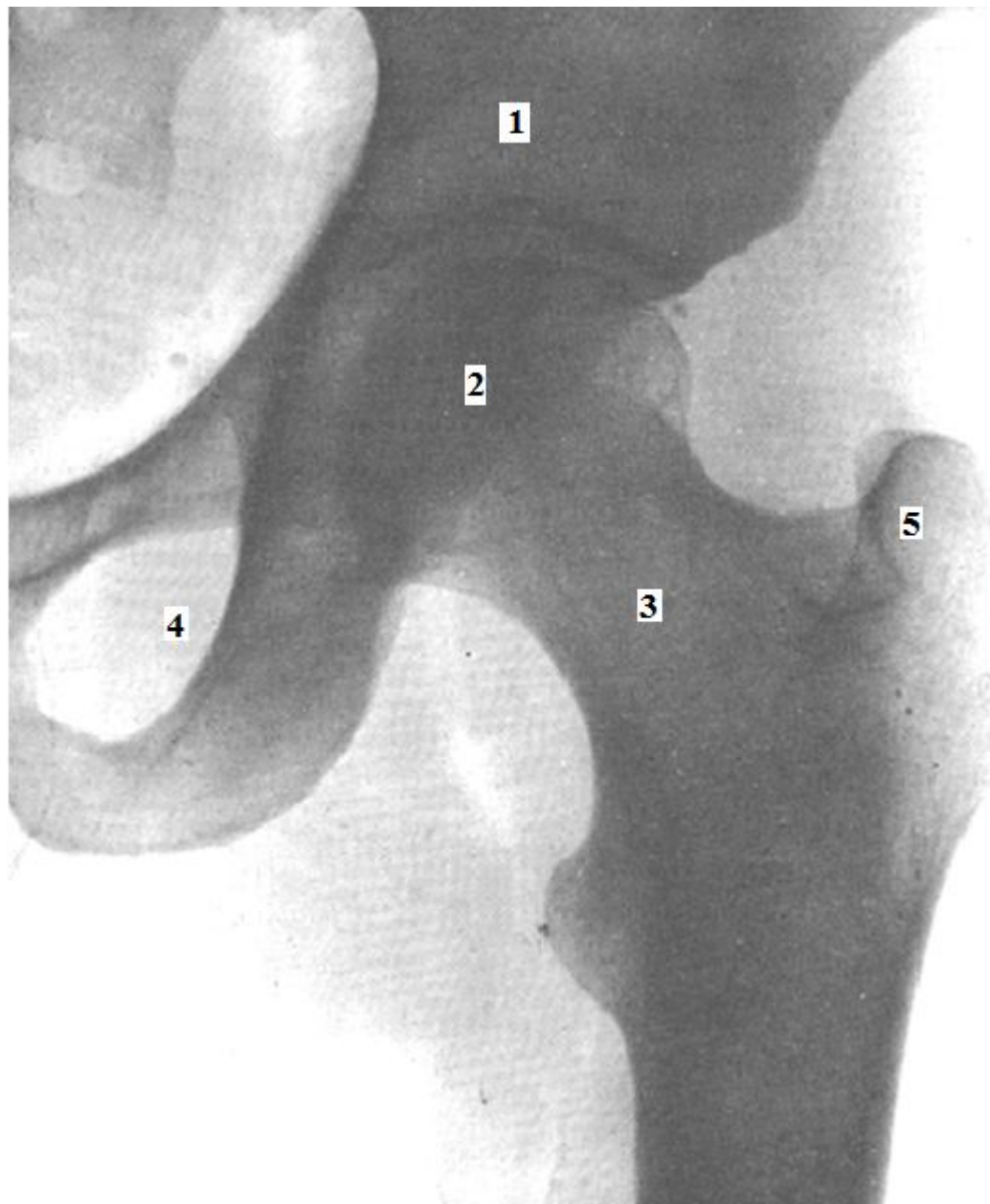
- 1.надколенник
- 2.латеральный мышцелок бедренной кости
- 3.медиальный мышцелок бедренной кости
- 4.головка малоберцовой кости
- 5.большеберцовая кость

СКТ коленного сустава

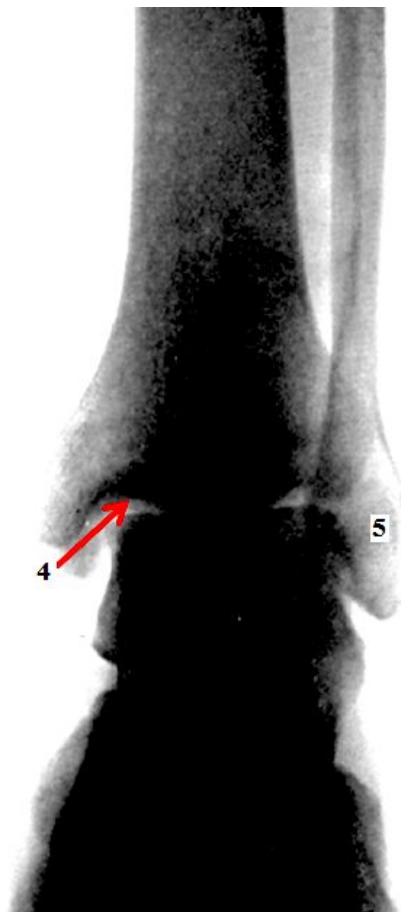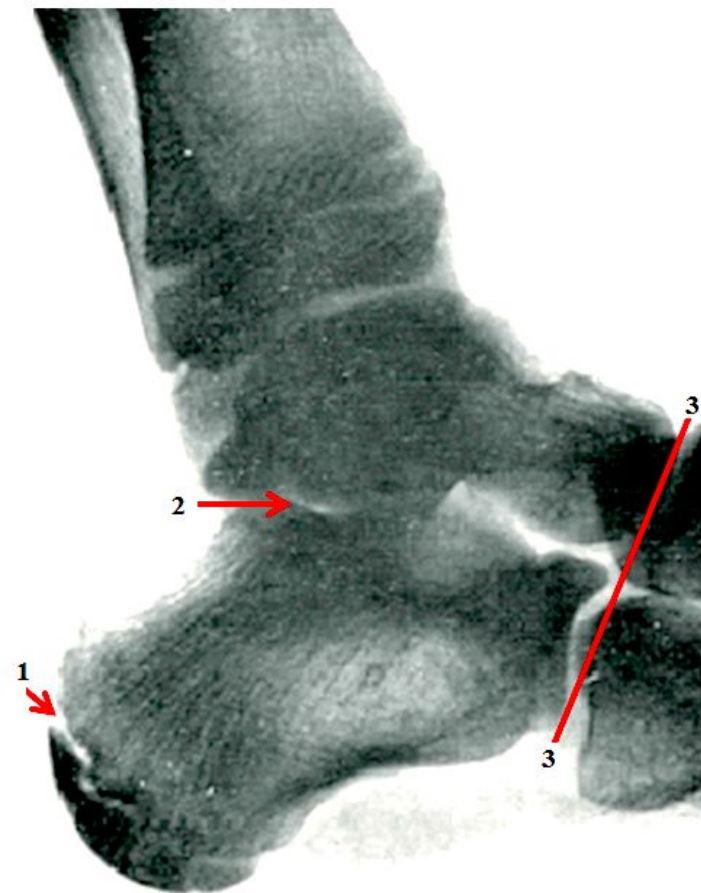


- 1. бедренная кость
- 2. надколенник
- 3. крестообразная связка
- 4. связка надколенника
- 5. большеберцовая кость

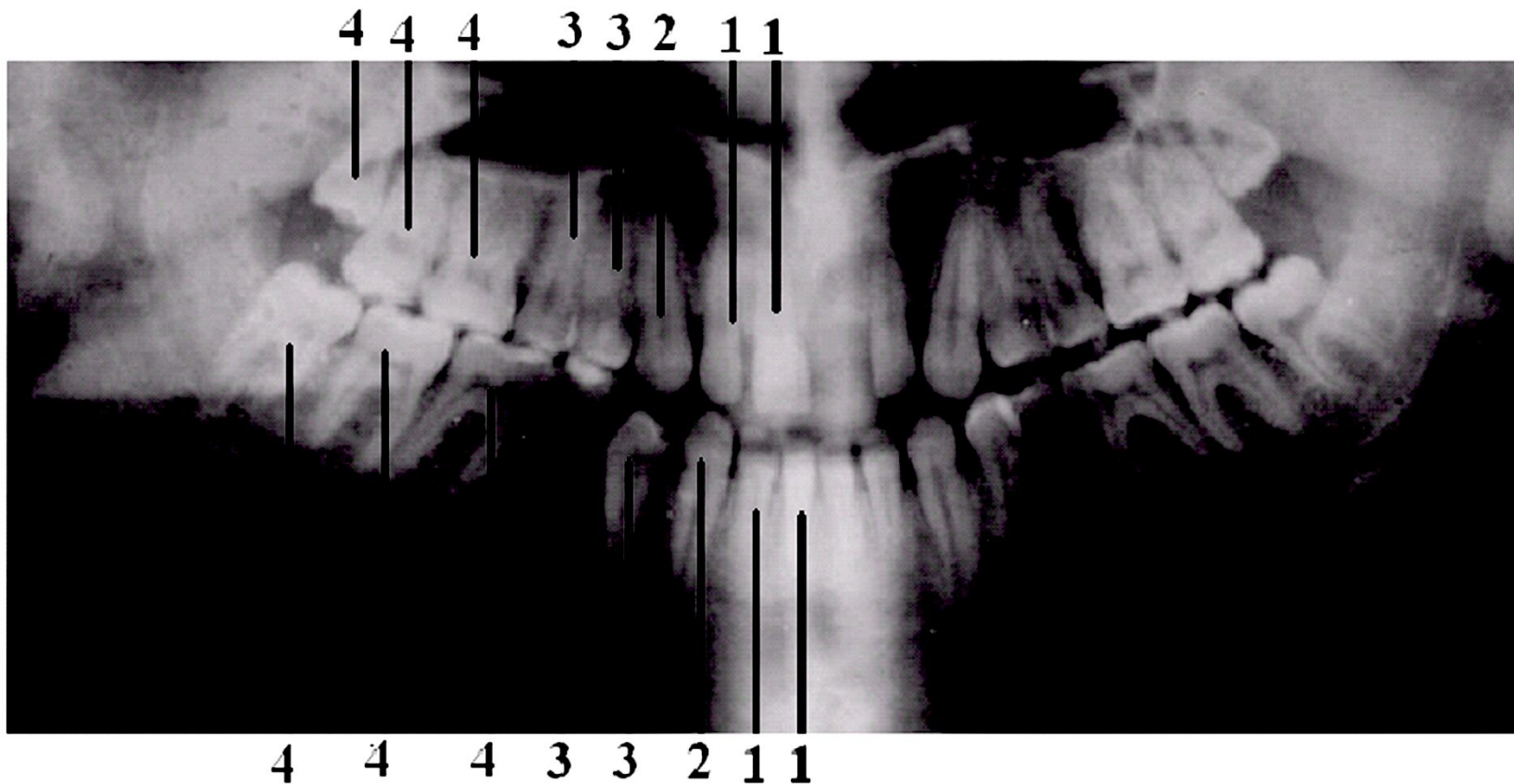
МРТ коленного сустава



- 1.подвздошная
кость
- 2.головка
бедренной кости
- 3.шейка
бедренной кости
- 4.запирательное
отверстие
- 5.большой
вертел



1. метаэпифизарный хрящ
2. подтаранный сустав
3. сустав Шопара
4. щель голеностопного сустава
5. латеральная лодыжка малоберцовой кости



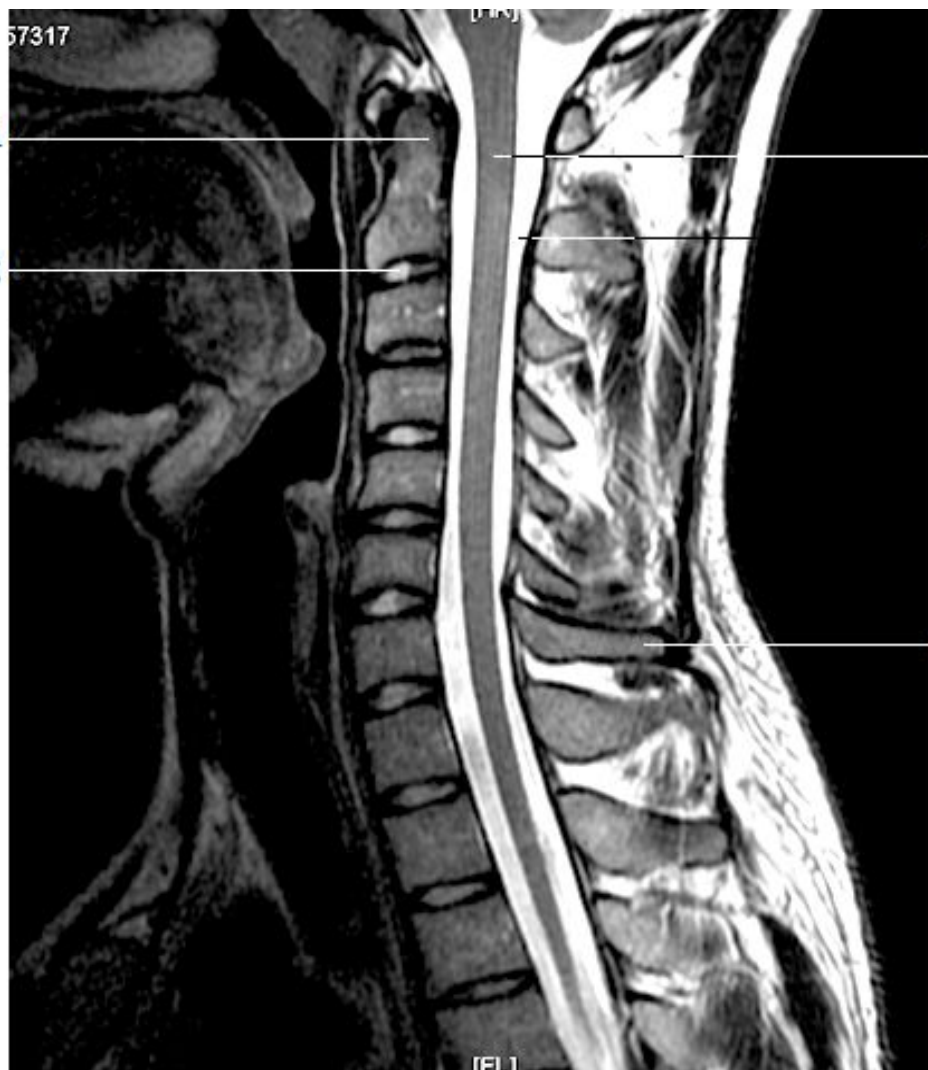1.резцы

2.клыки

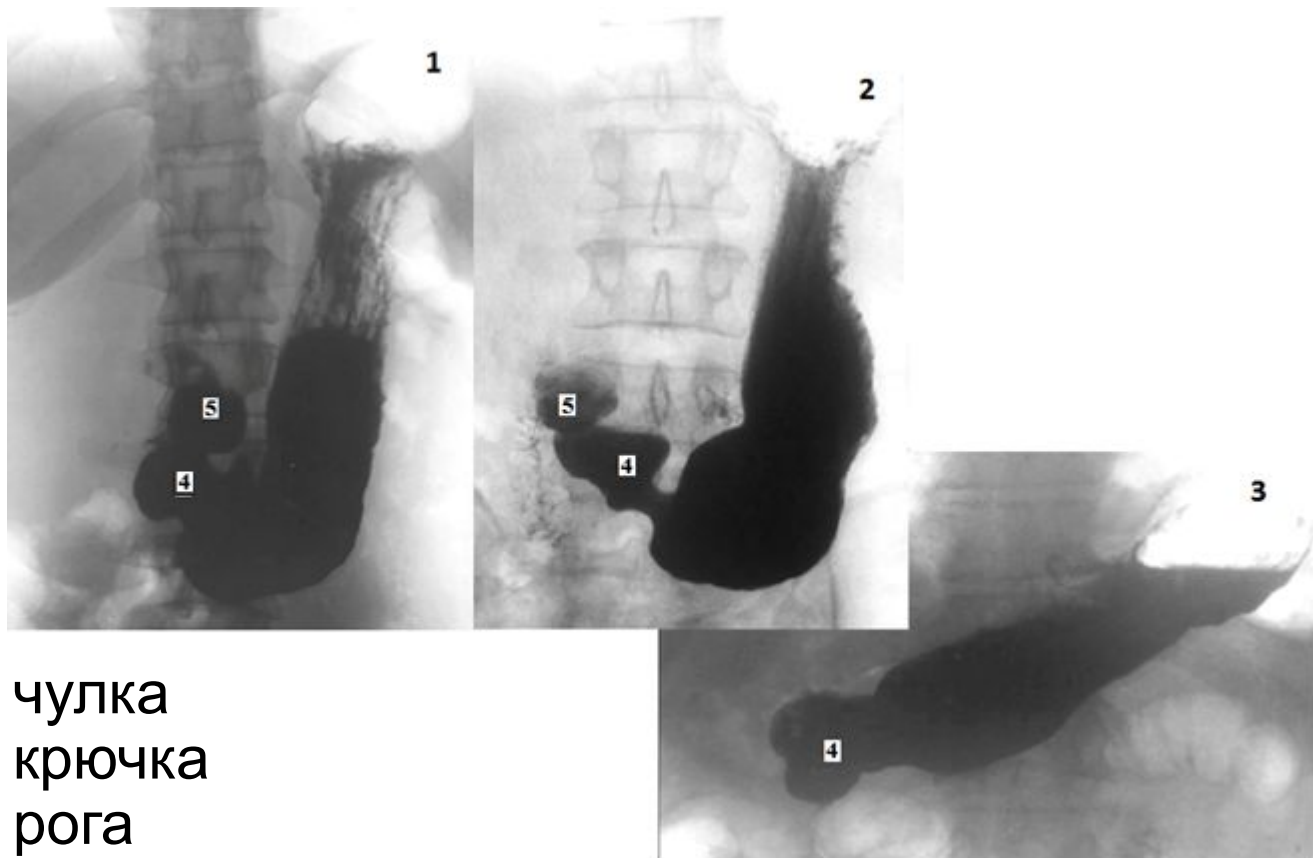
3.малые коренные зубы

4.большие коренные зубы

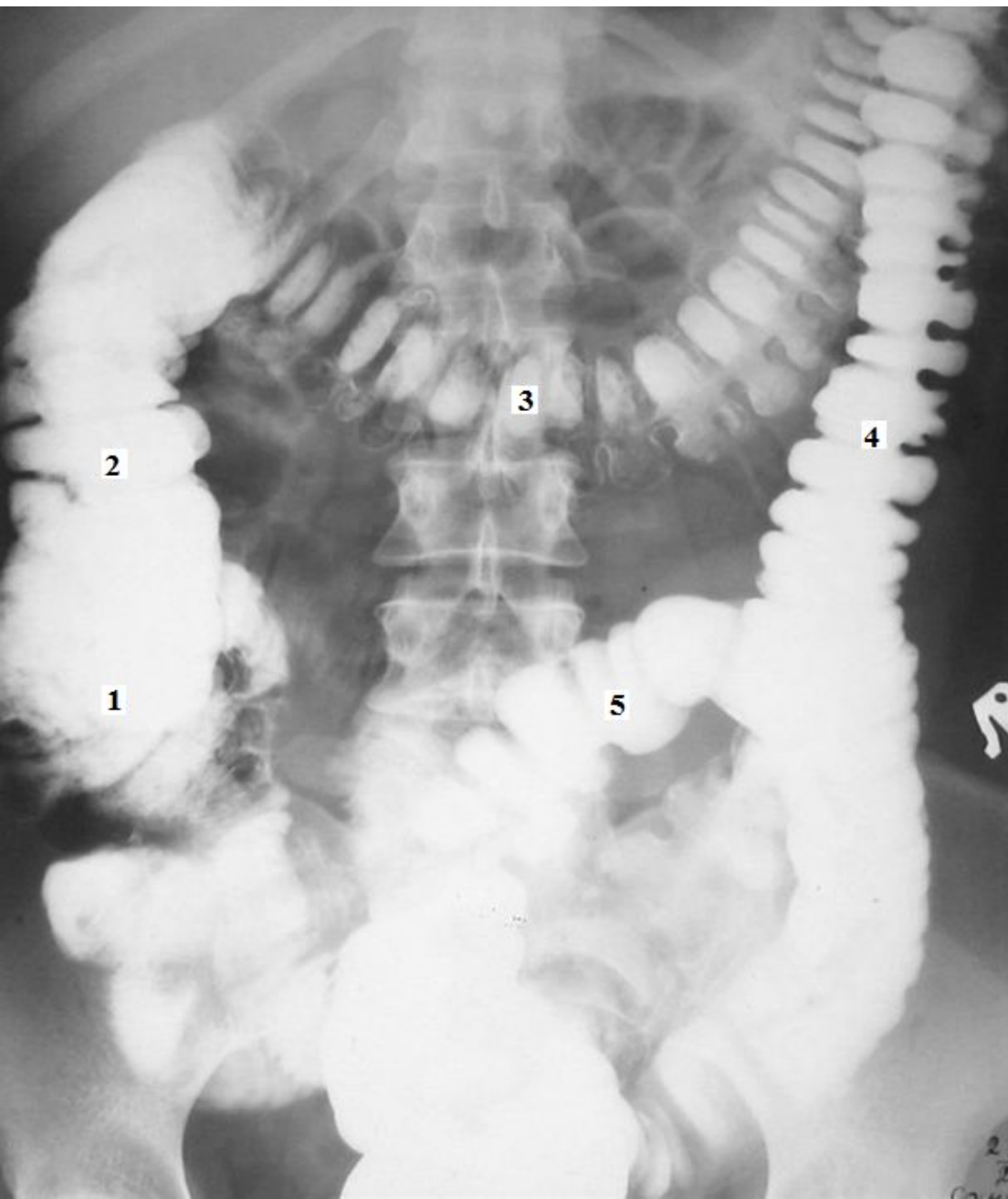
Ортопантомограмма



- 1.зуб осевого позвонка
- 2.межпозвоночный диск
- 3.спинной мозг
- 4.спинномозговая жидкость
- 5.остистый отросток VII шейного позвонка

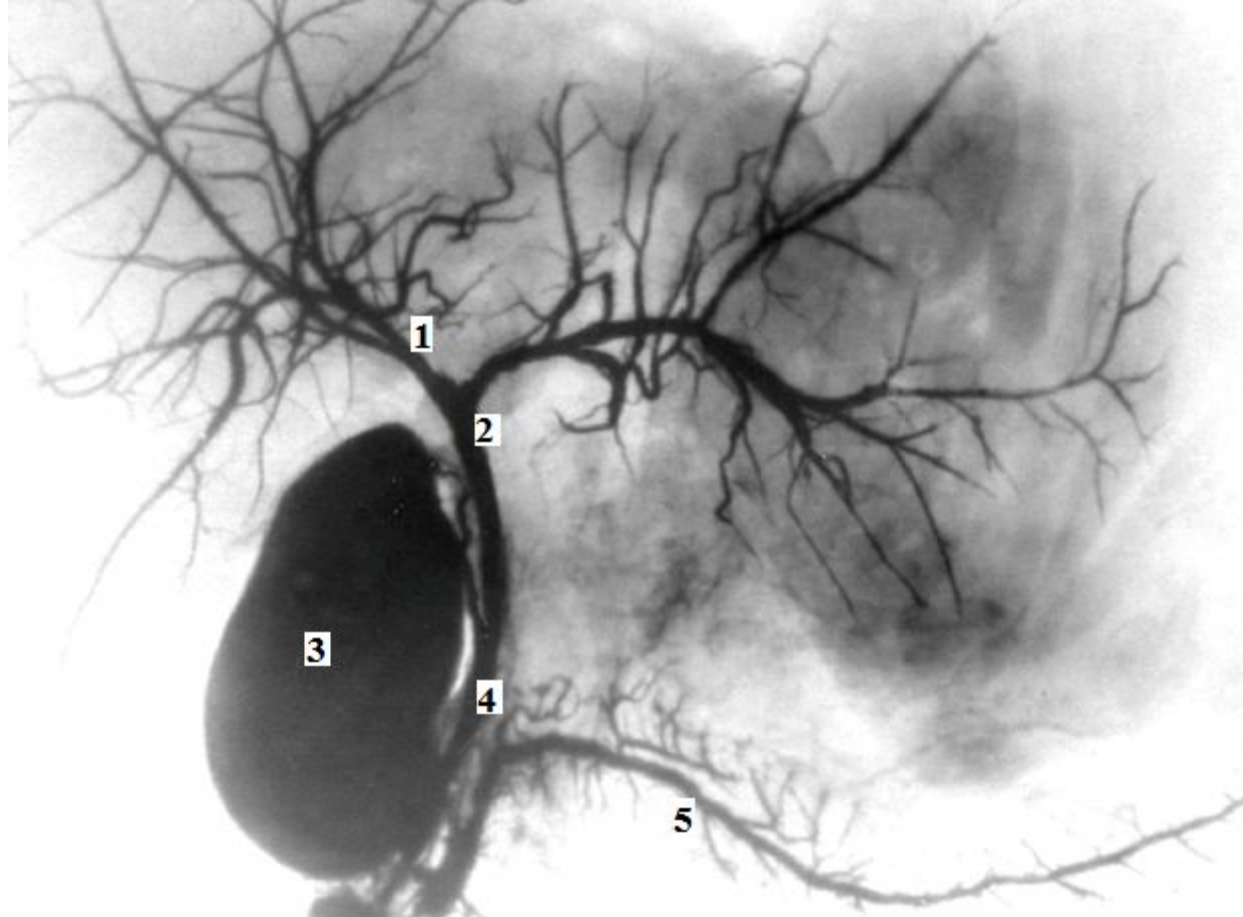


- 1.форма чулка
- 2.форма крючка
- 3.форма рога
- 4.привратниковая часть
- 5.ампула двенадцатиперстной кишки



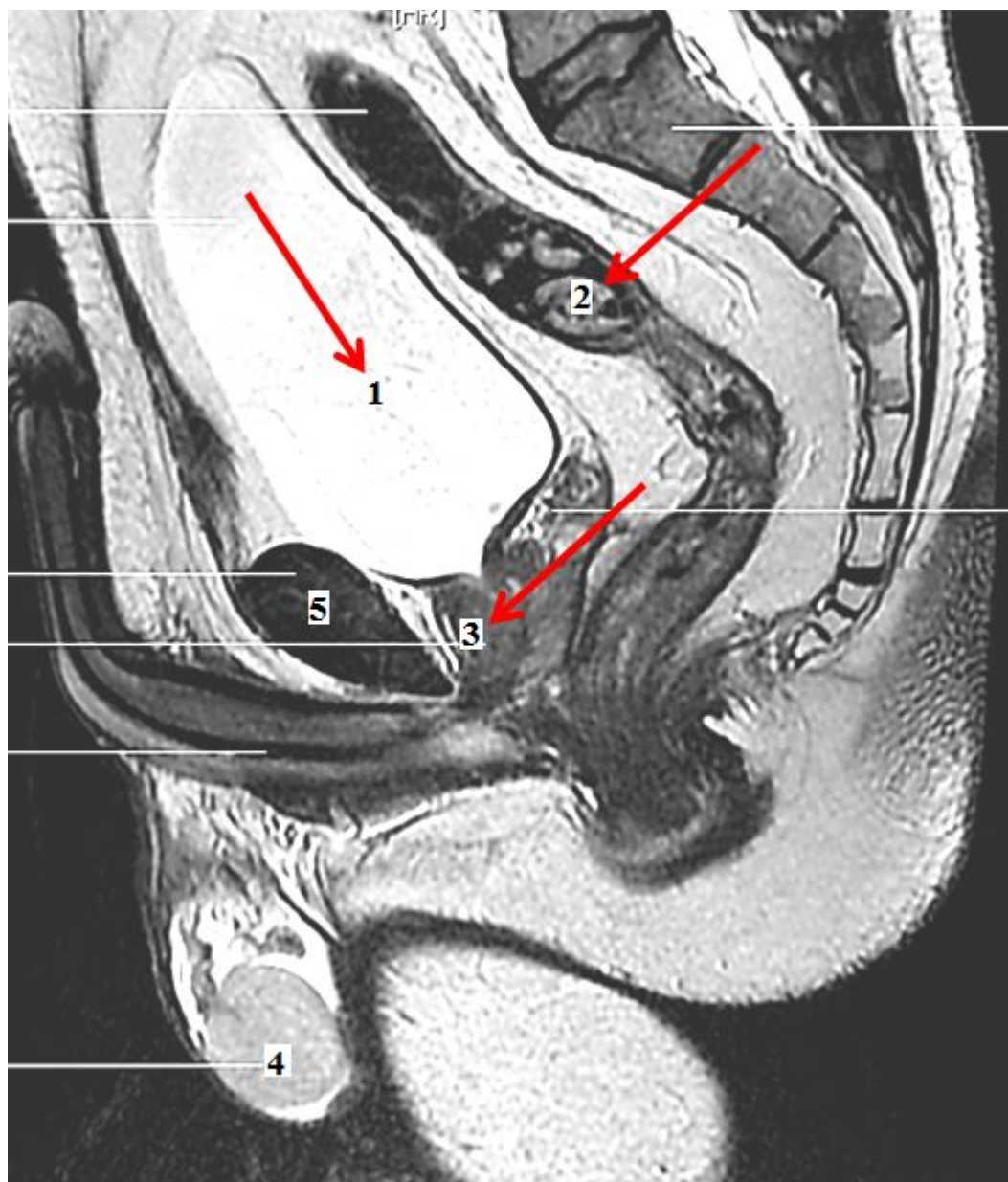
- 1.слепая кишка
- 2.восходящая ободочная кишка
- 3.поперечная ободочная кишка
- 4.нисходящая ободочная кишка
- 5.сигмовидная ободочная кишка

Ирригограмма



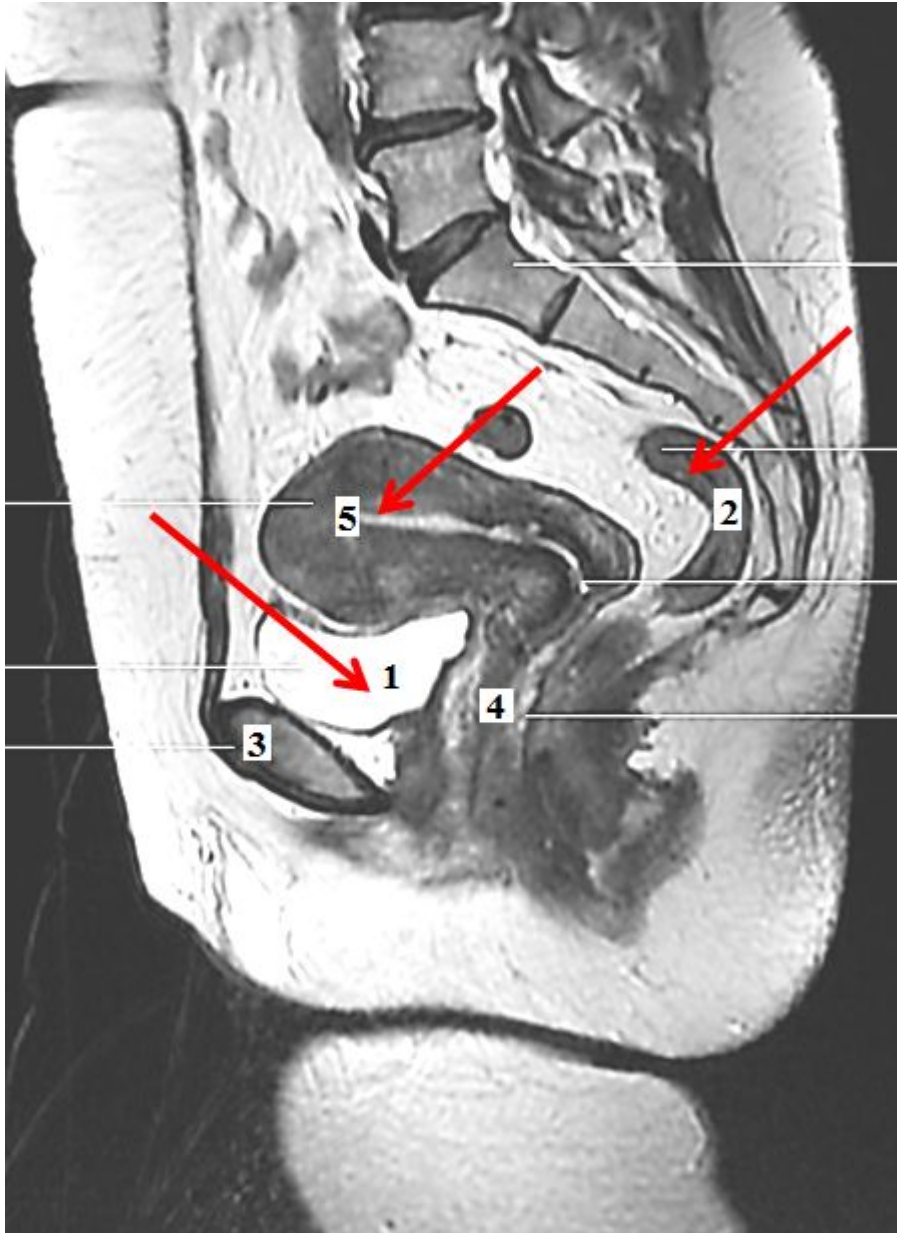
1. правый печеночный проток
2. общий печеночный проток
3. желчный пузырь
4. общий желчный проток
5. проток поджелудочной железы

Холецистопанкреатограмма



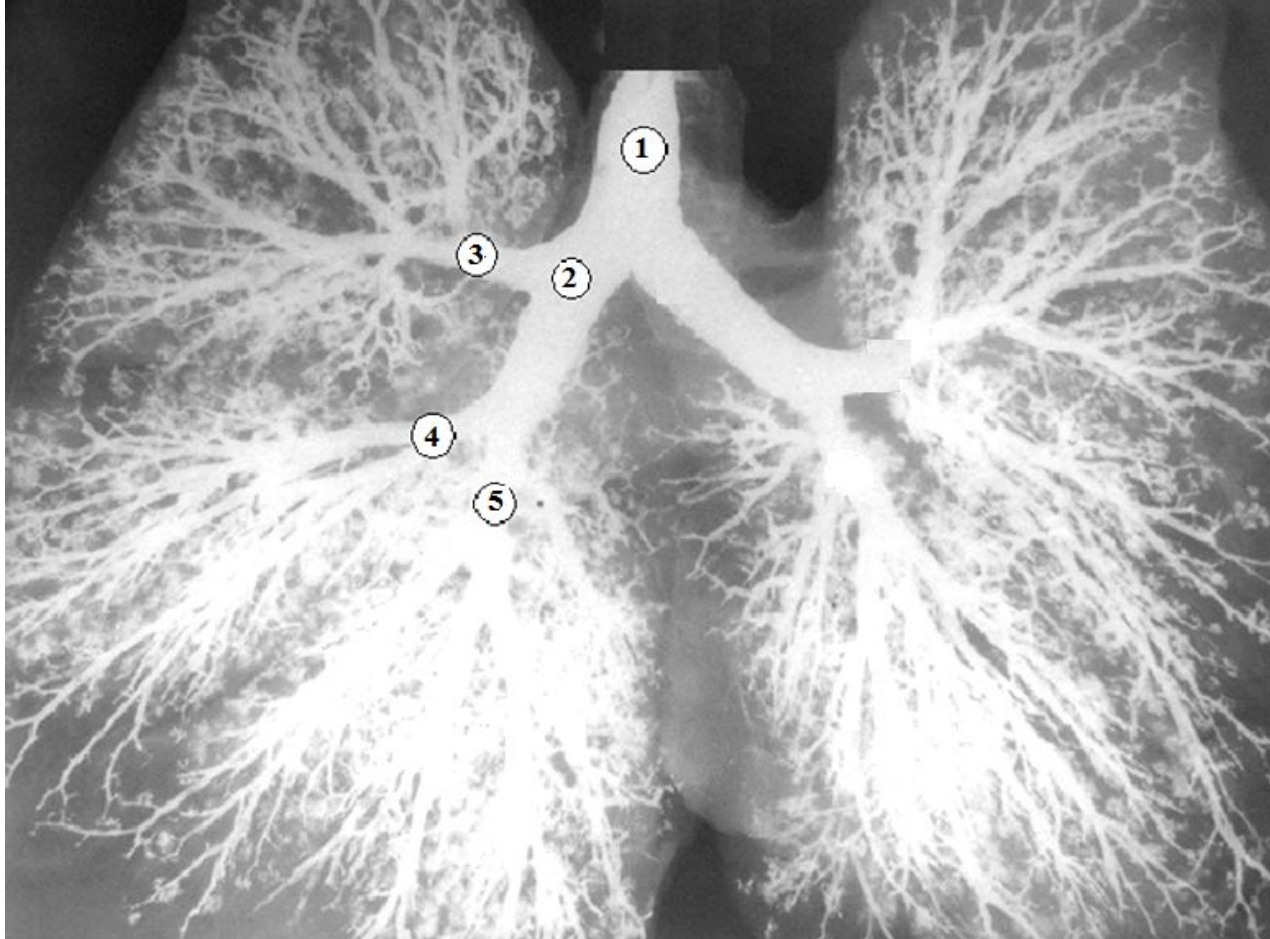
- 1.мочевой пузырь
- 2.прямая кишка
- 3.предстательная железа
- 4.яичко
- 5.лобковый симфиз

СКТ органов
малого таза
мужчины,
сагиттальный срез



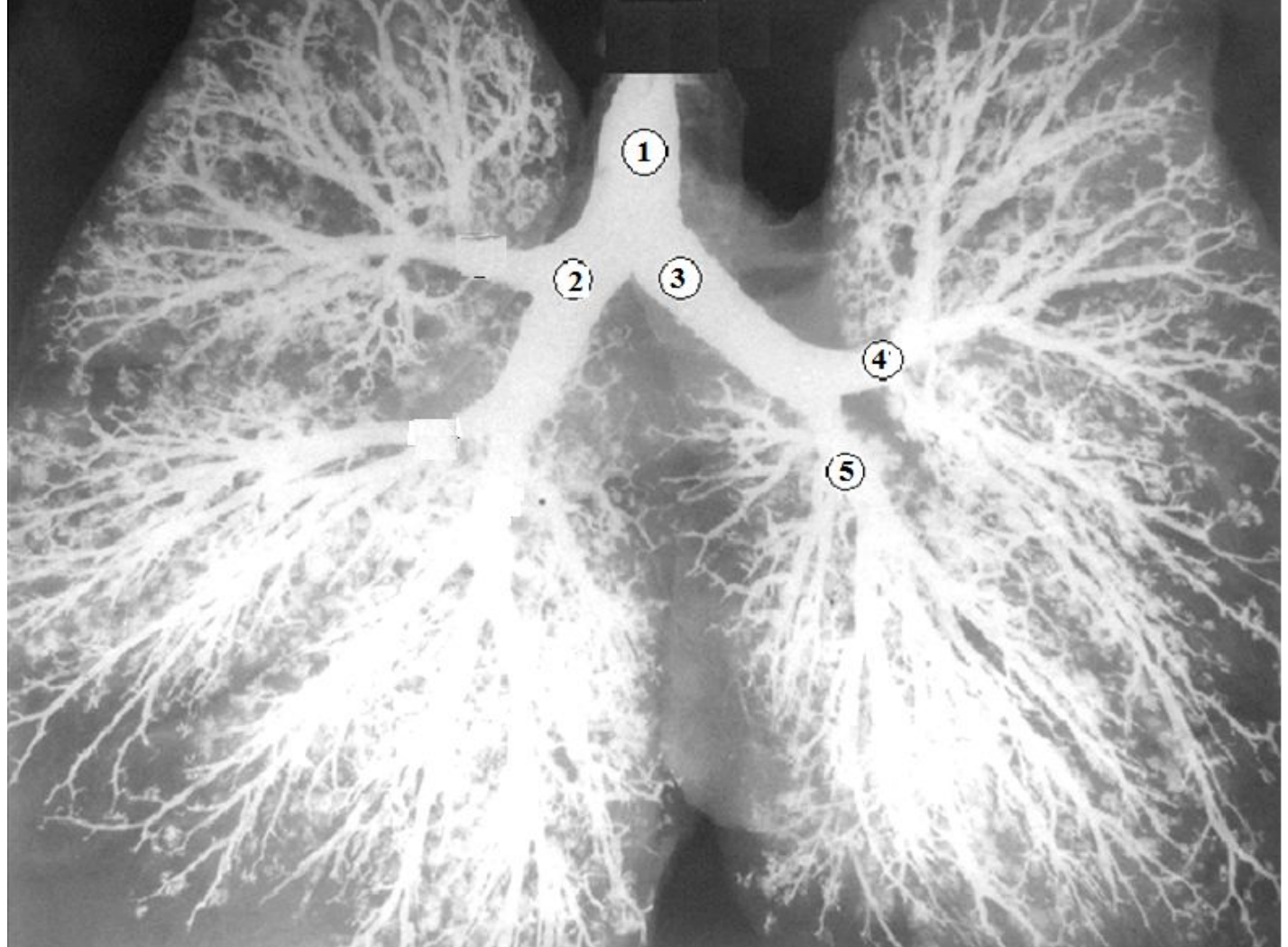
- 1.мочевой пузырь
- 2.прямая кишка
3. лобковый симфиз
- 4.влагалище
- 5.матка

СКТ органов
малого таза
женщины,
сагиттальный срез

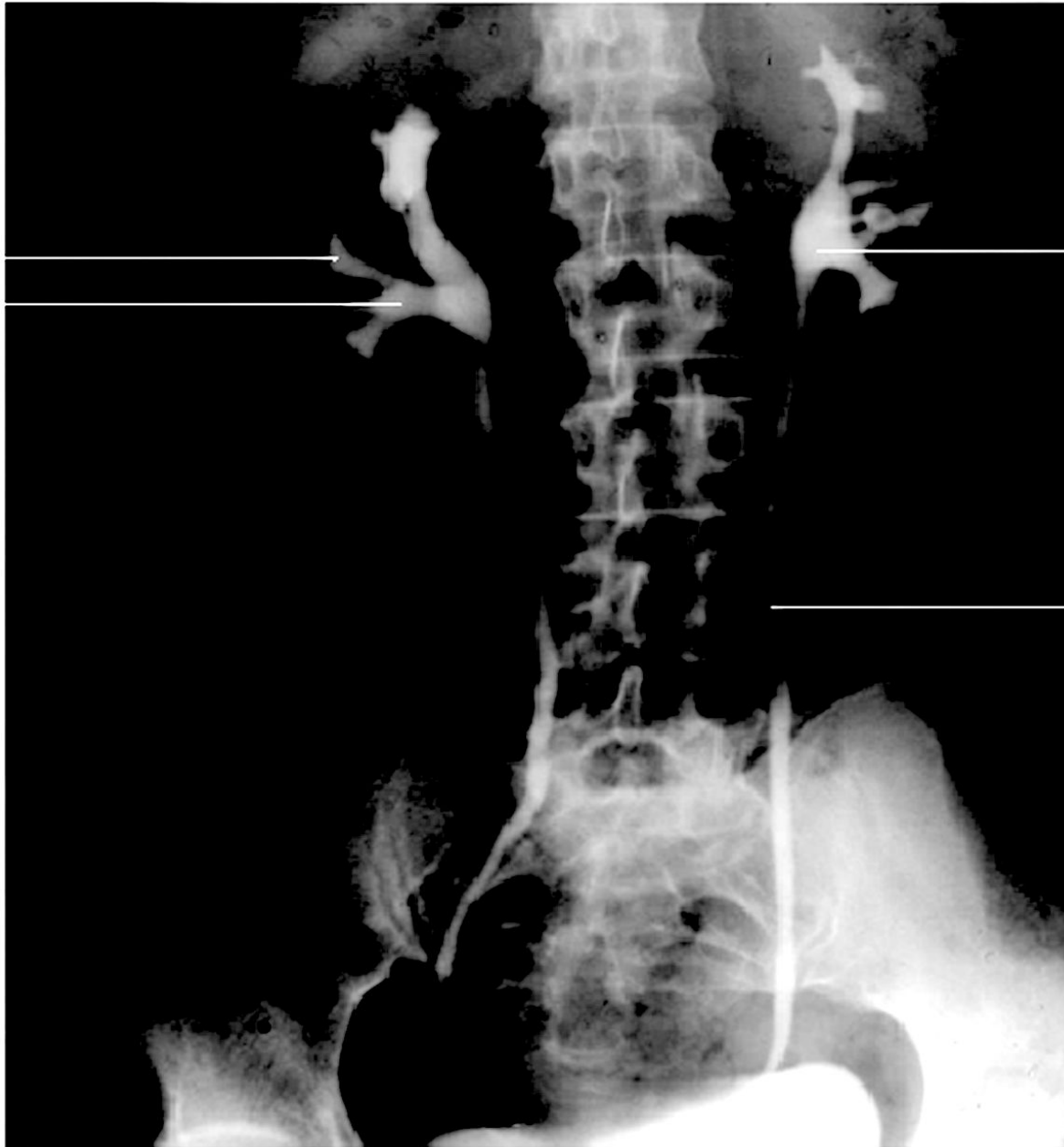


- 1.трахея
- 2.правый главный бронх
- 3.правый верхний долевого бронх
- 4.среднедолевого бронх
- 5.правый нижний долевого бронх

Бронхограмма

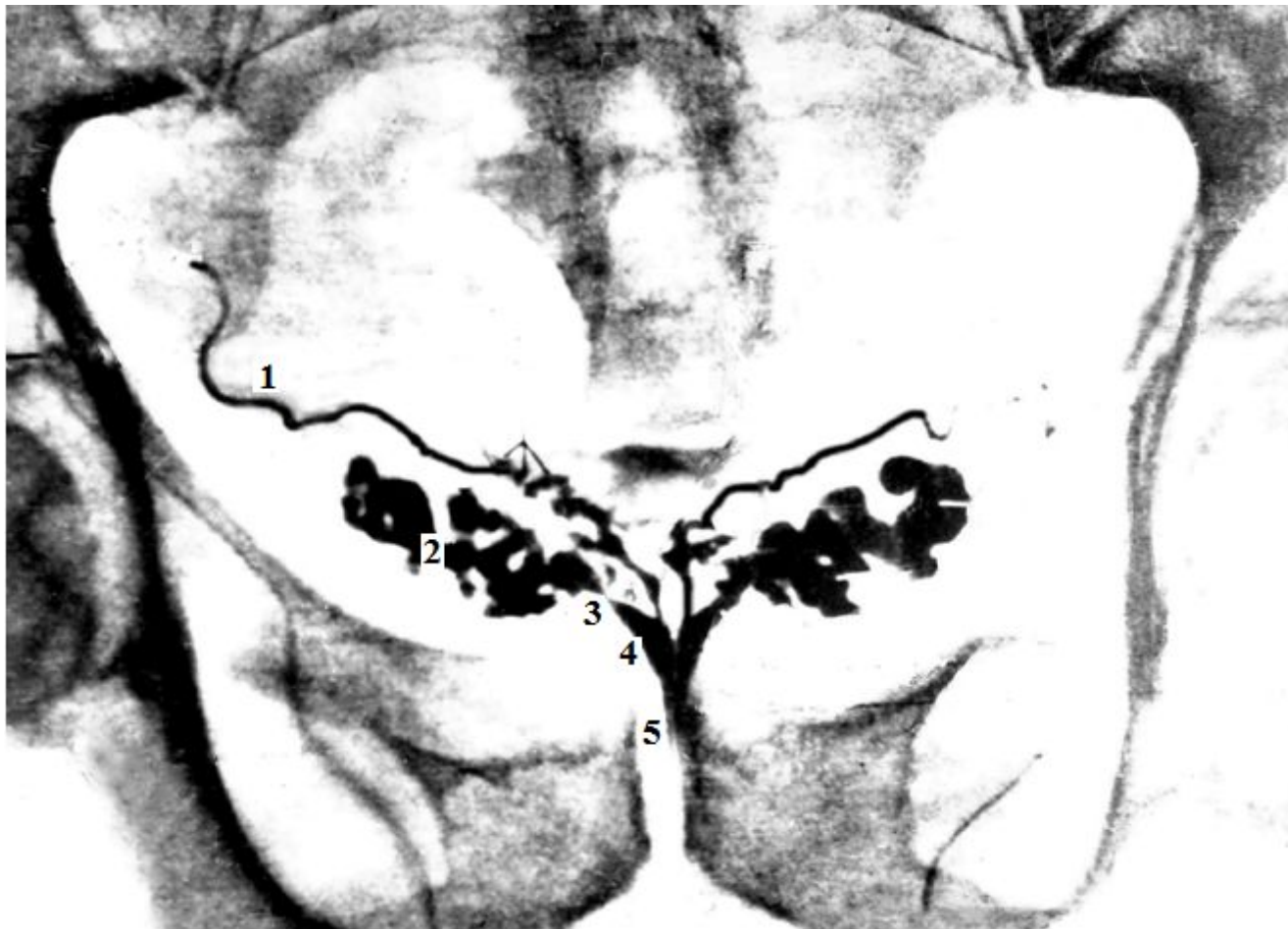

- 1.трахея
 - 2.правый главный бронх
 - 3.левый главный бронх
 - 4.левый верхний долеой бронх
 - 5.левый нижний долеой бронх
- Бронхограмма



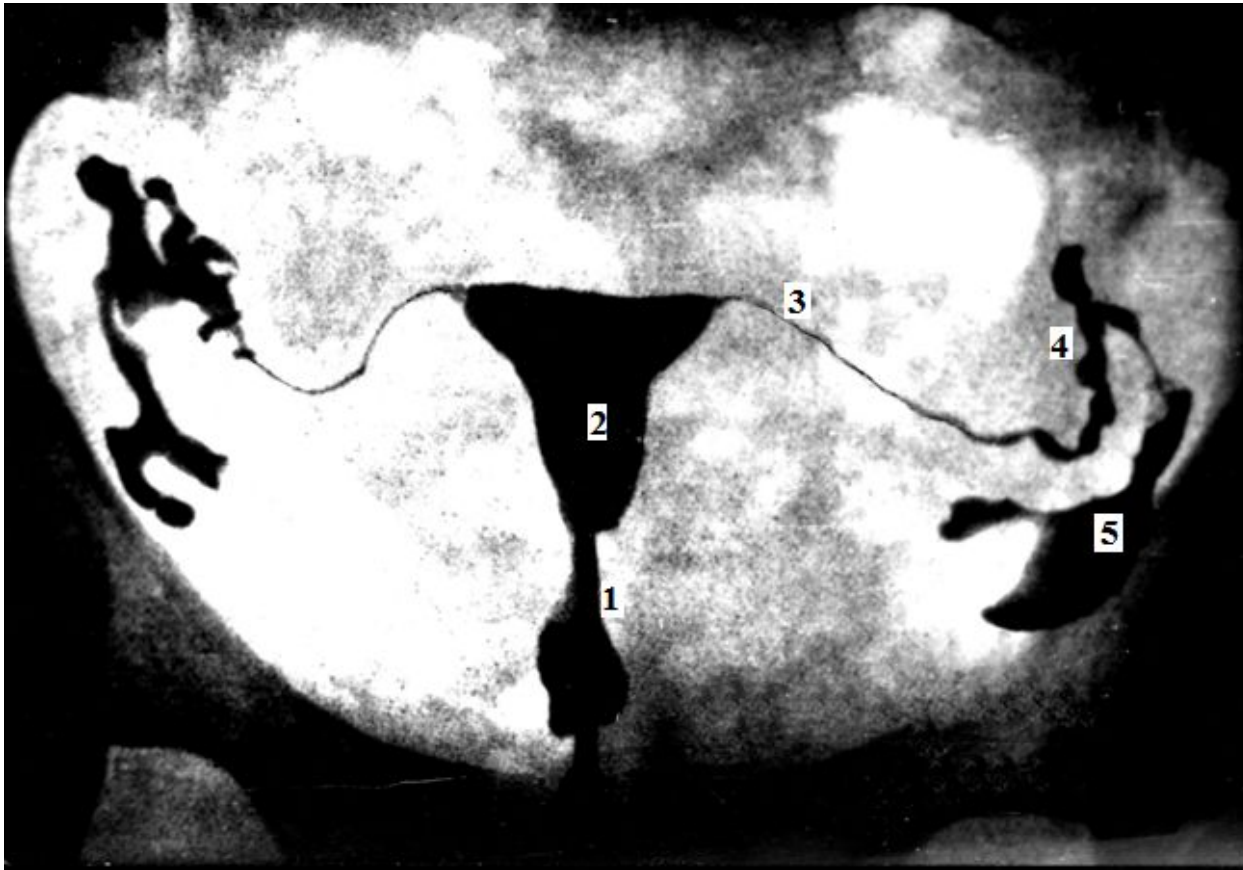
1. малые чашки
2. большие чашки
3. лоханка
4. мочеточник

Внутривенная
(экскреторная)
урограмма



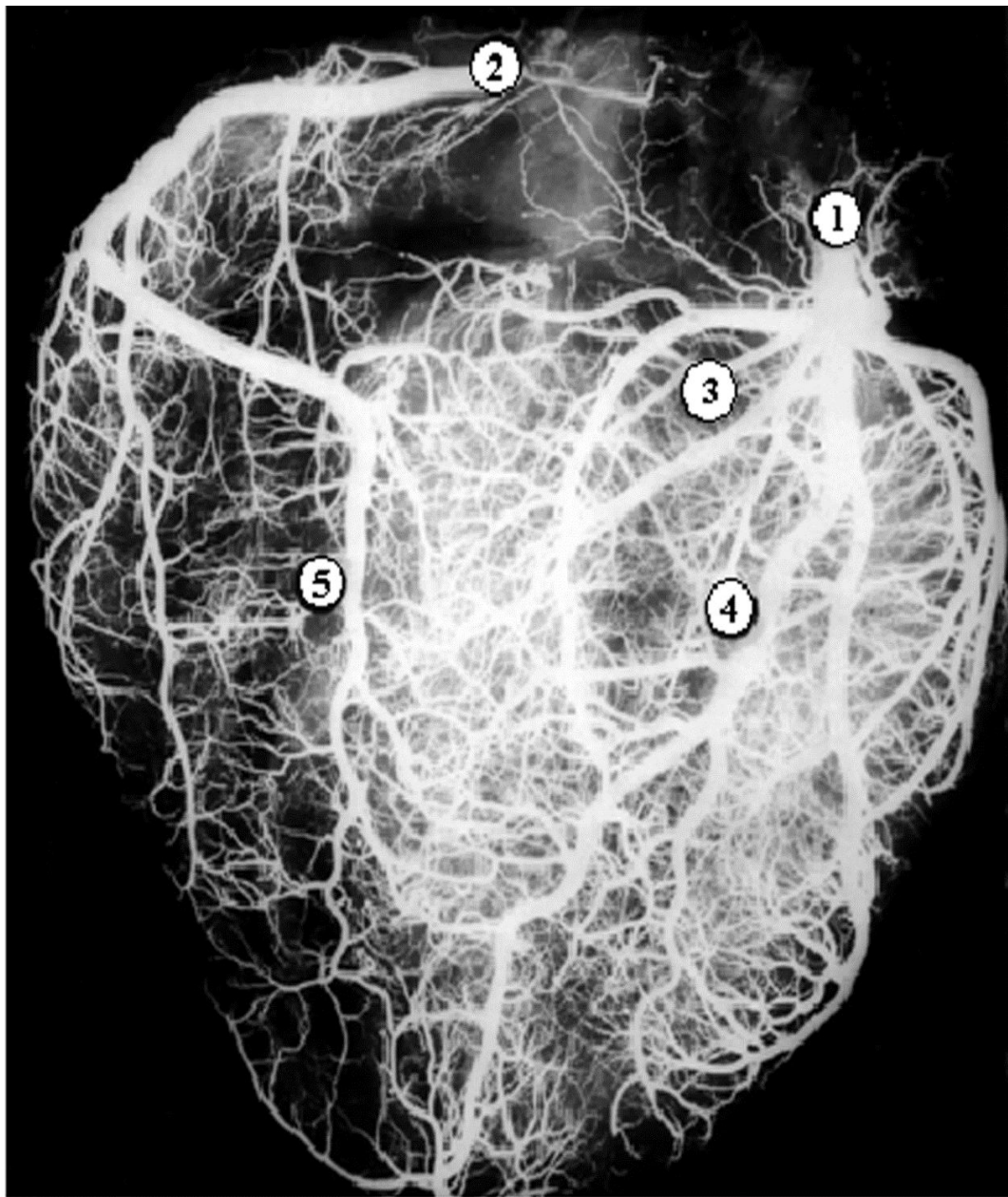
- 1.семявыносящй проток
- 2.семенной пузырьек
- 3.выделительный проток
- 4.семявыбрасывающй проток
- 5.мочеиспускательный канал

Везикулограмма



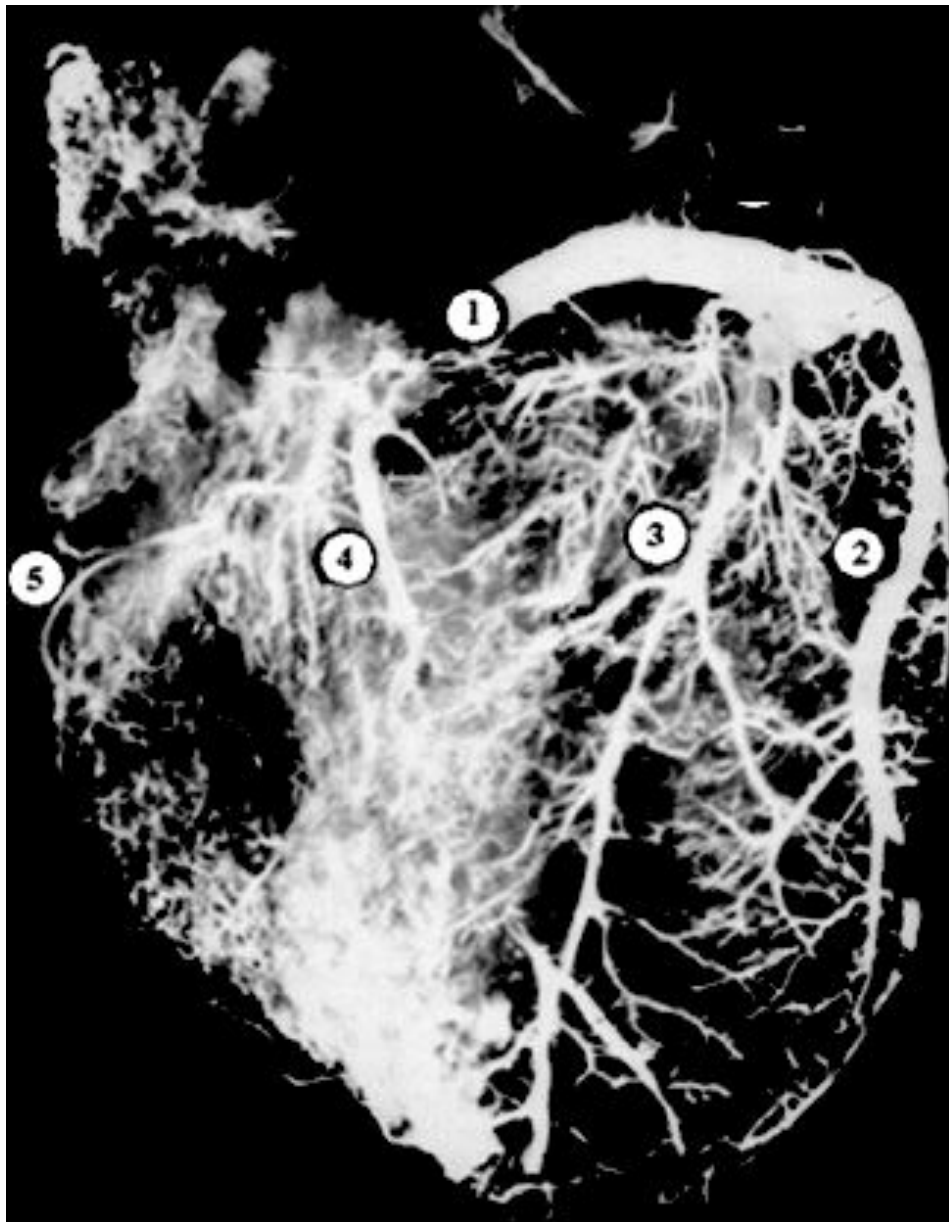
- 1.канал шейки матки
- 2.полость матки
- 3.маточная часть маточной трубы
- 4.ампула маточной трубы
- 5.воронка маточной трубы

Гистеросальпингограмма



1. правая венечная артерия
2. левая венечная артерия
3. огибающая ветвь
4. передняя межжелудочковая ветвь
5. задняя межжелудочковая ветвь

Артериальные
сосуды сердца



1.венечный синус
сердца

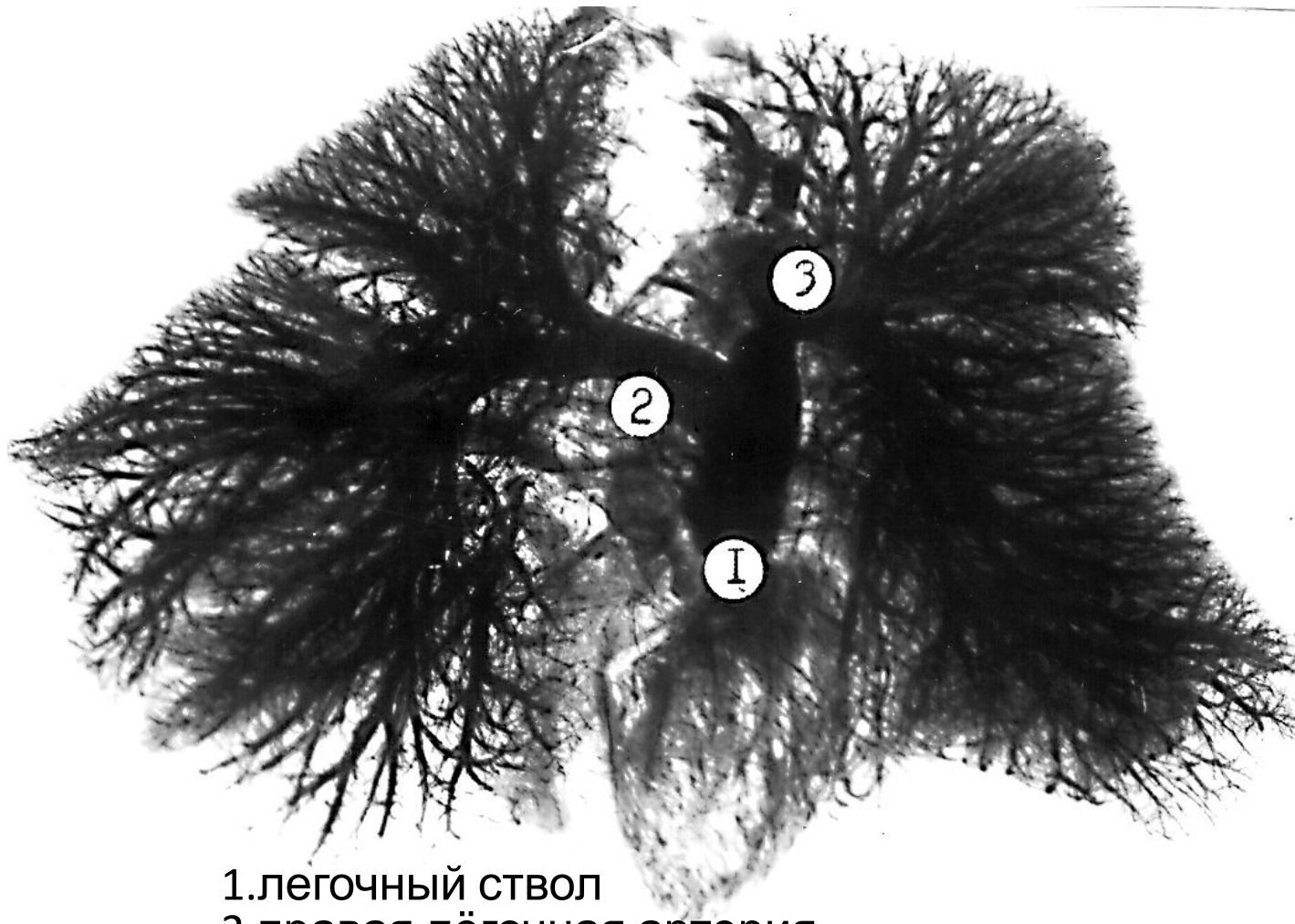
2.большая вена
сердца

3.задняя вена
левого желудочка

4.средняя вена
сердца

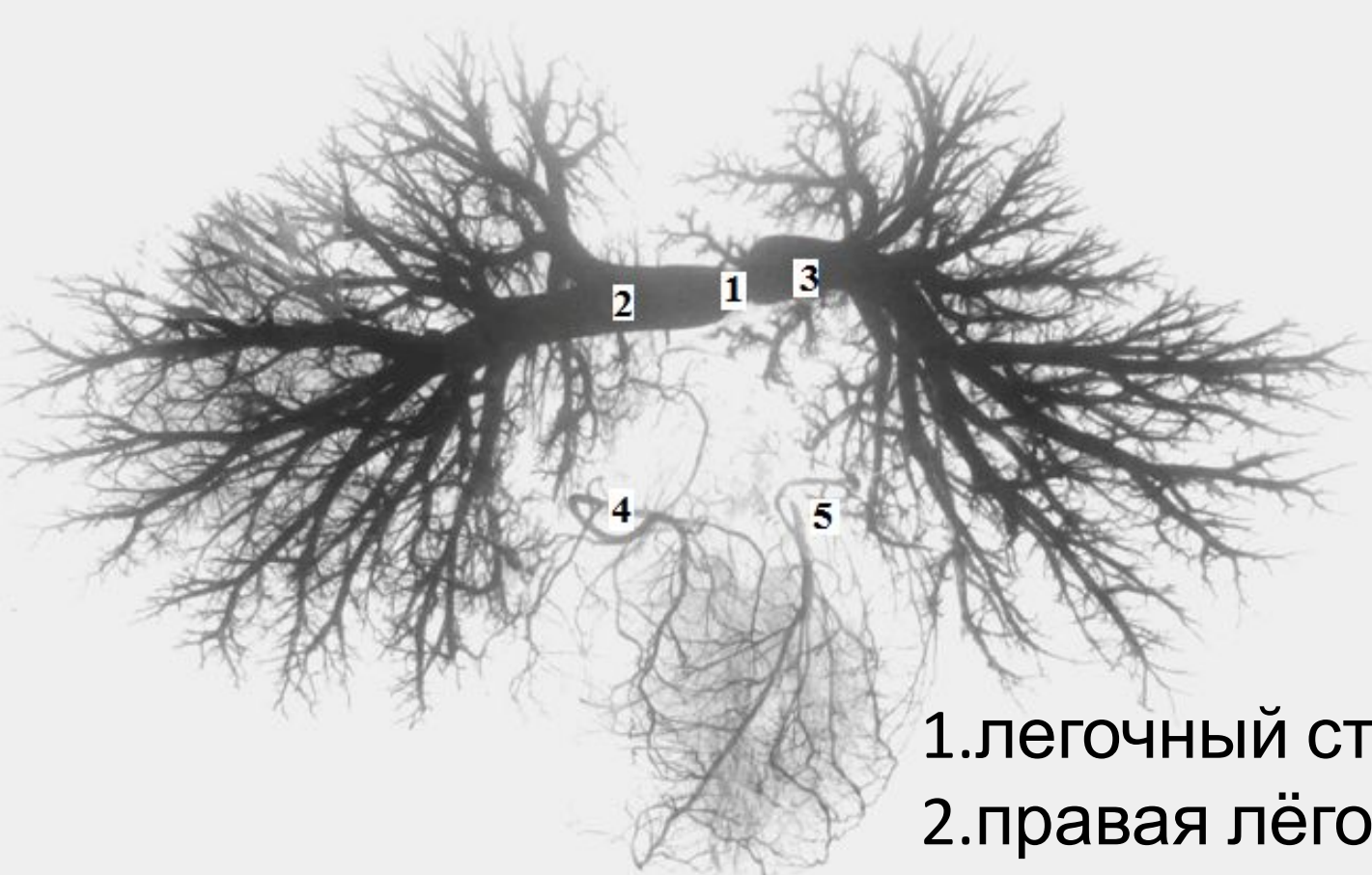
5.малая вена
сердца

Вены сердца

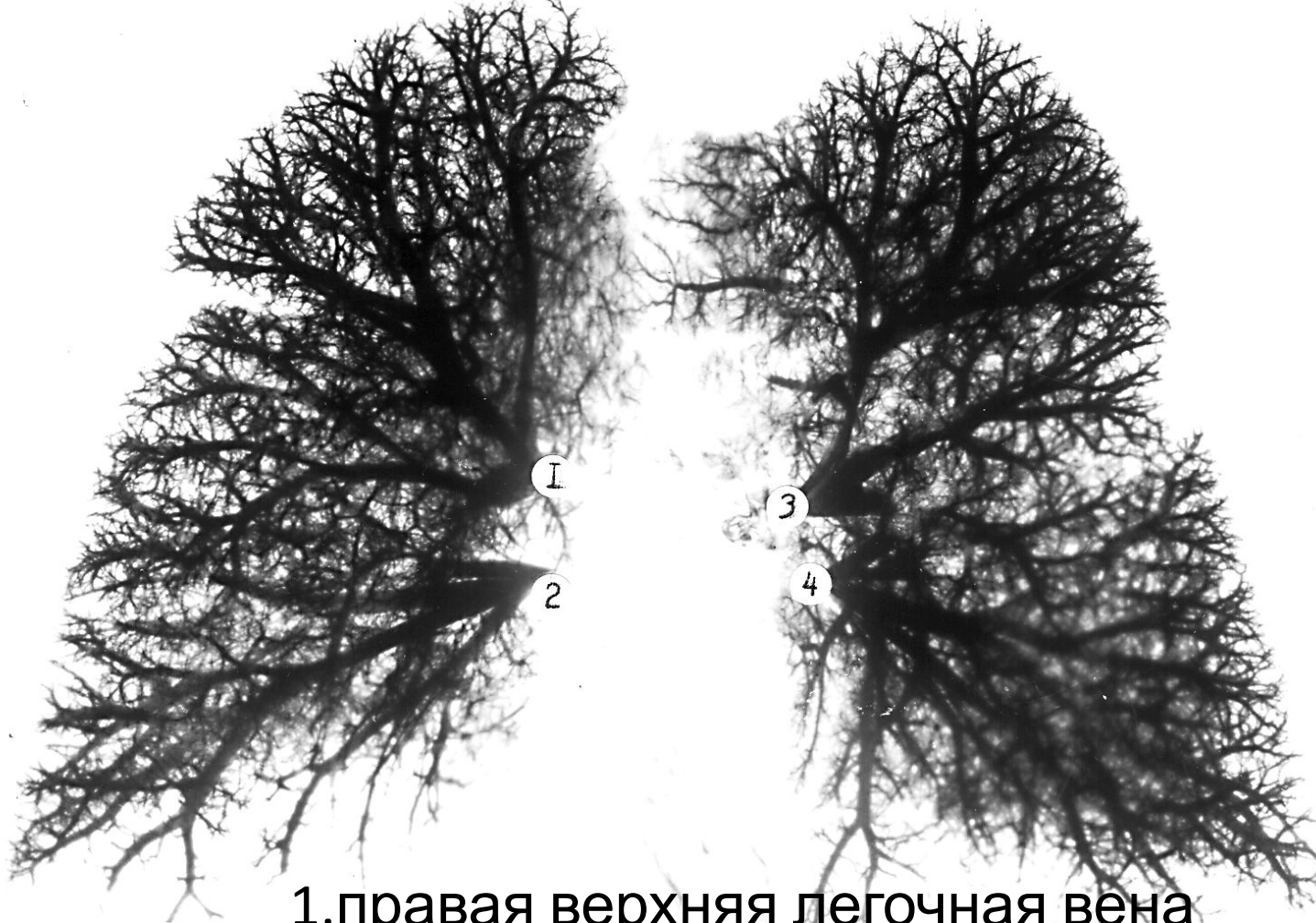

- 1.легочный ствол
- 2.правая лёгочная артерия
- 3.левая лёгочная артерия
- 4.верхняя доленая артерия
- 5.средняя доленая артерия

Артериальные сосуды легких



- 1.легочный ствол
- 2.правая лёгочная артерия
- 3.левая лёгочная артерия
- 4.правая венечная артерия
- 5.левая венечная артерия



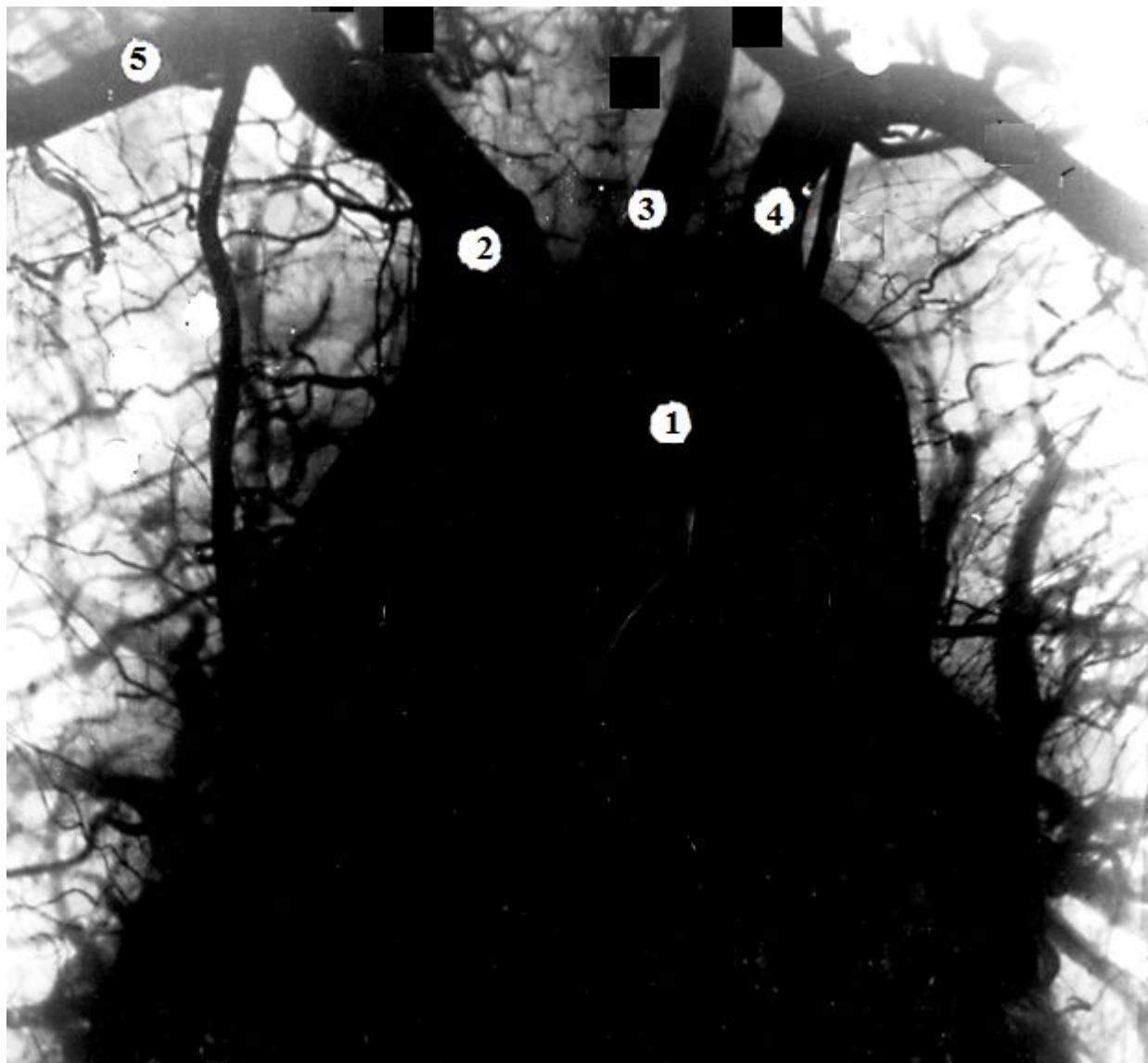1.правая верхняя легочная вена

2.правая нижняя легочная вена

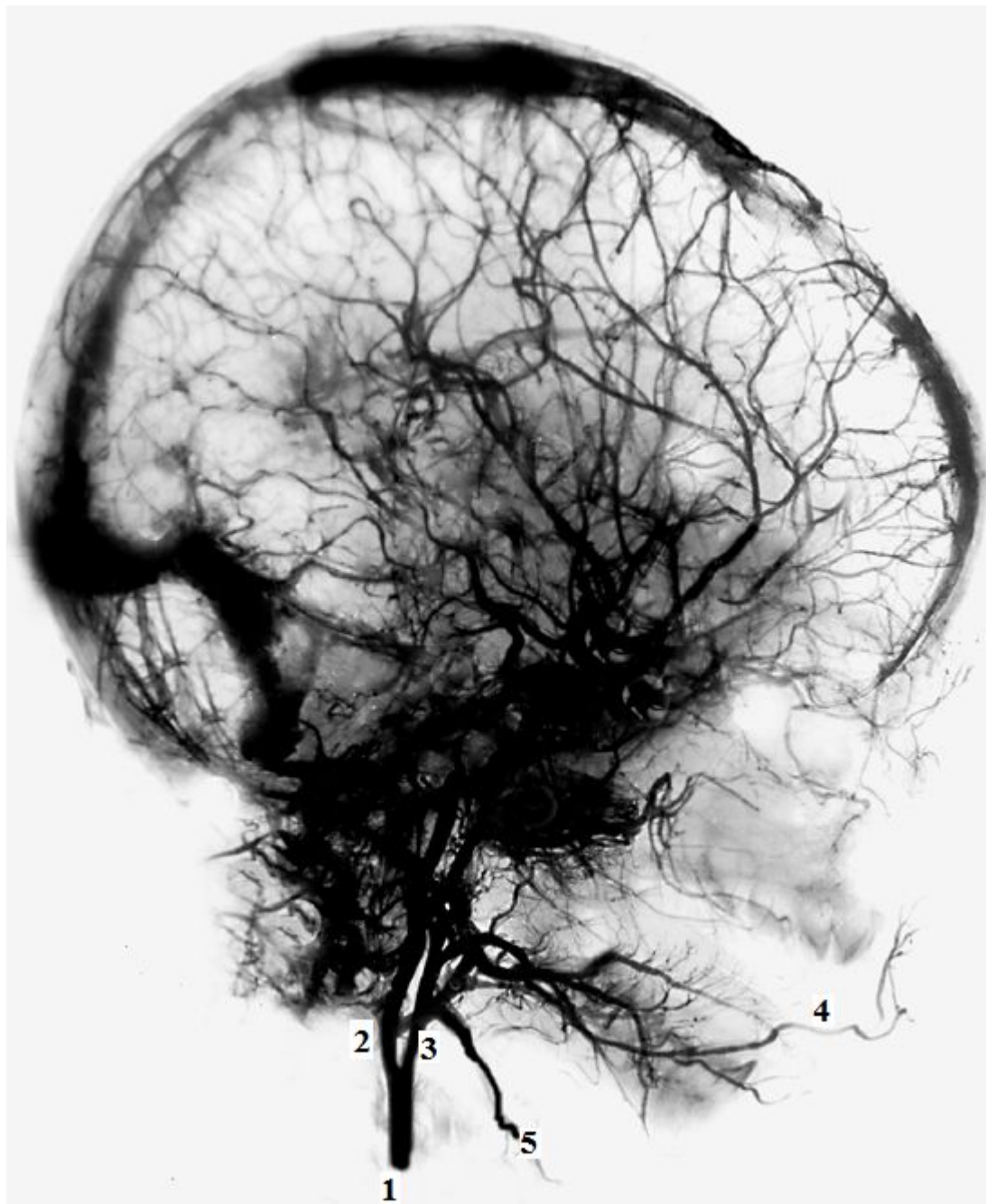
3.левая верхняя легочная вена

4.левая нижняя легочная вена

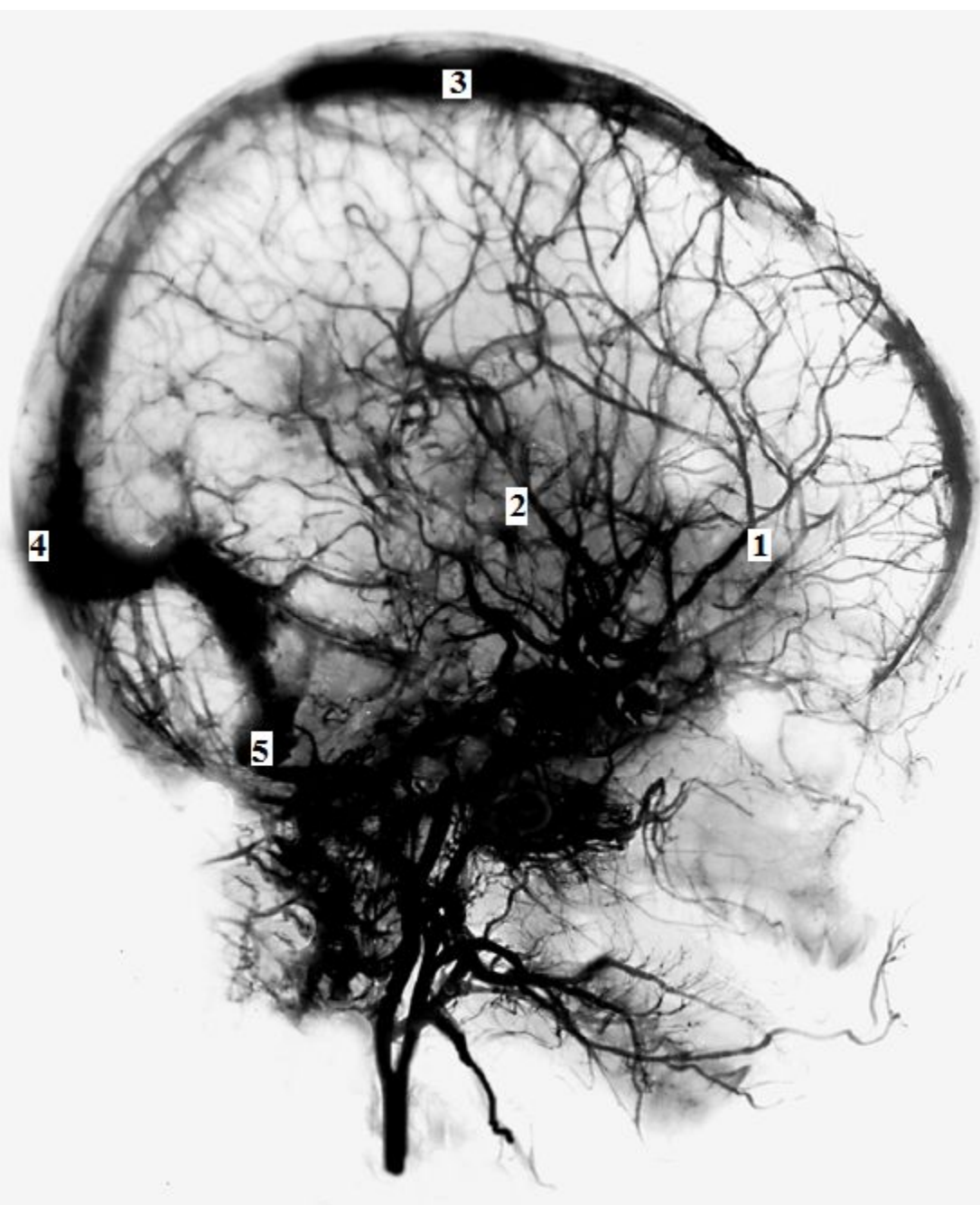
Легочные вены.



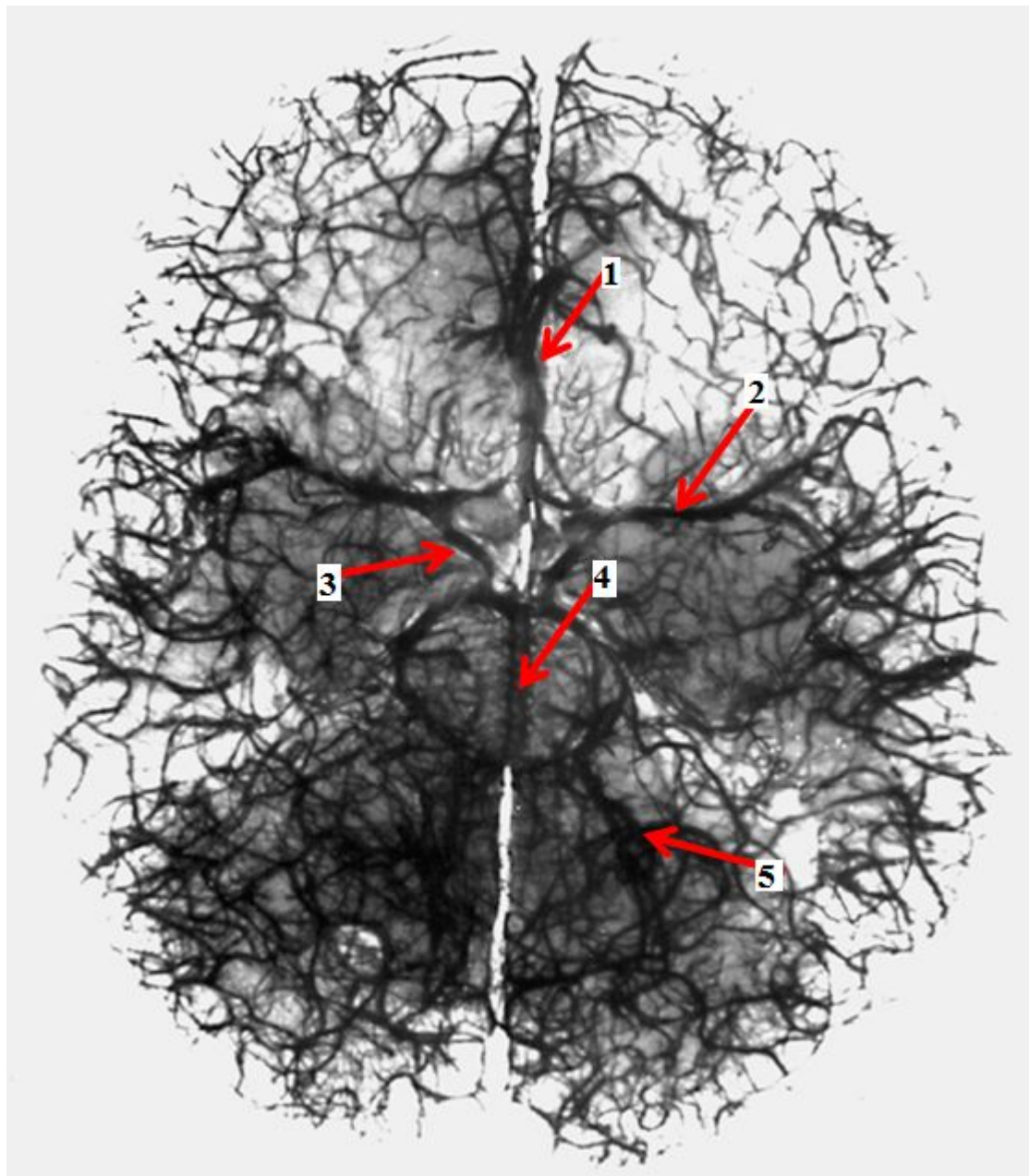
1. дуга аорты
2. плечеголовной ствол
3. левая общая сонная артерия
4. левая подключичная артерия
5. правая подключичная артерия



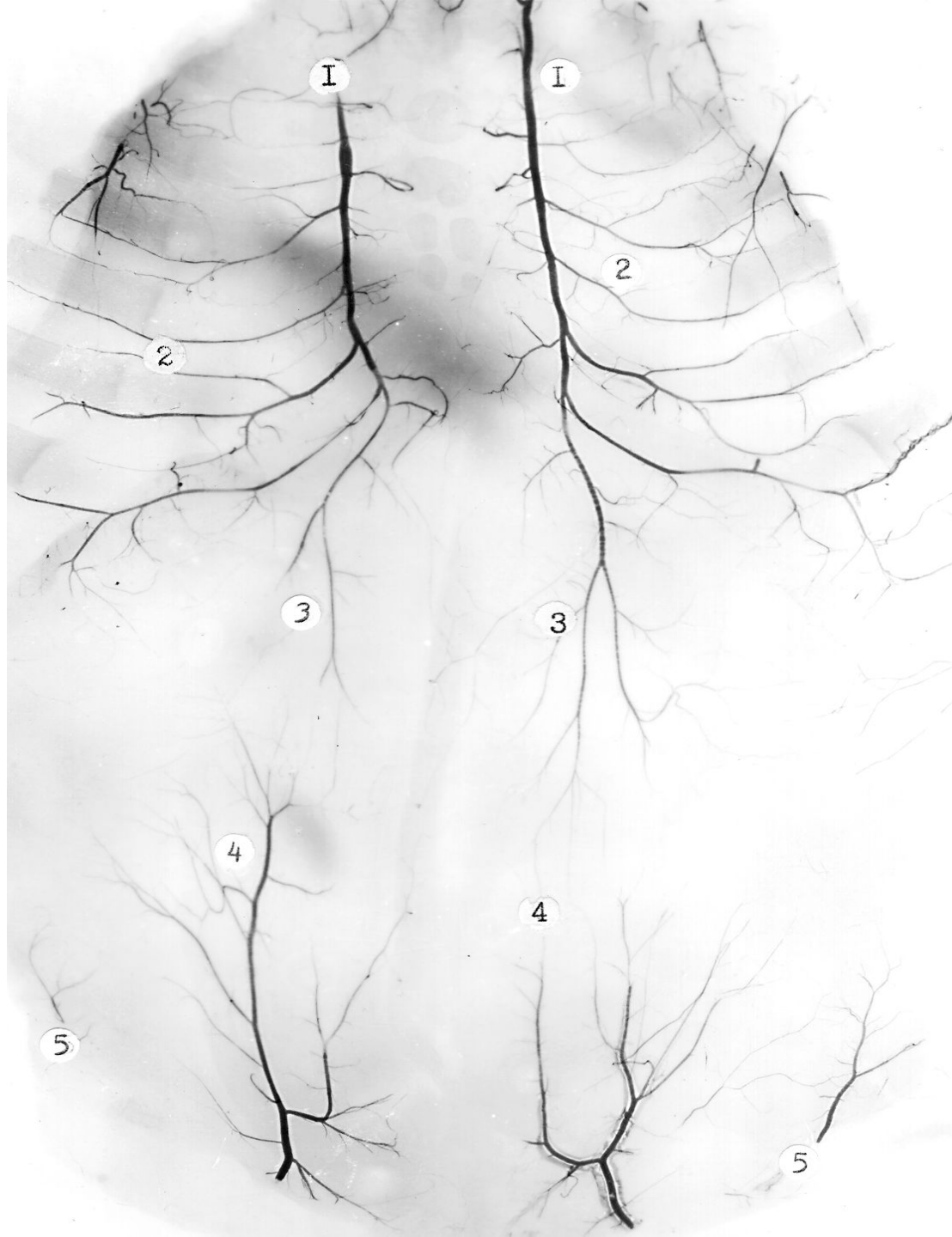- 1.общая сонная артерия
- 2.внутренняя сонная артерия
- 3.наружная сонная артерия
- 4.лицевая артерия
- 5.верхняя щитовидная артерия



1. передняя мозговая артерия
2. средняя мозговая артерия
3. верхний сагиттальный синус
4. синусный сток
5. сигмовидный синус

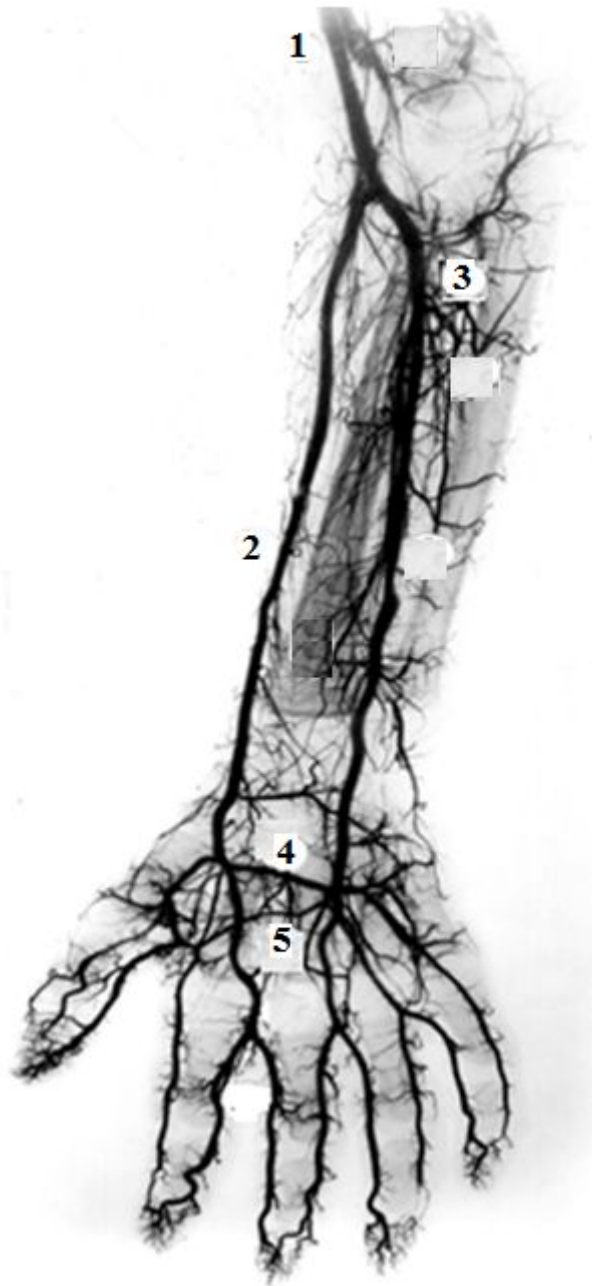


1. передняя мозговая артерия
2. средняя мозговая артерия
3. задняя соединительная артерия
4. базилярная артерия
5. задняя мозговая артерия

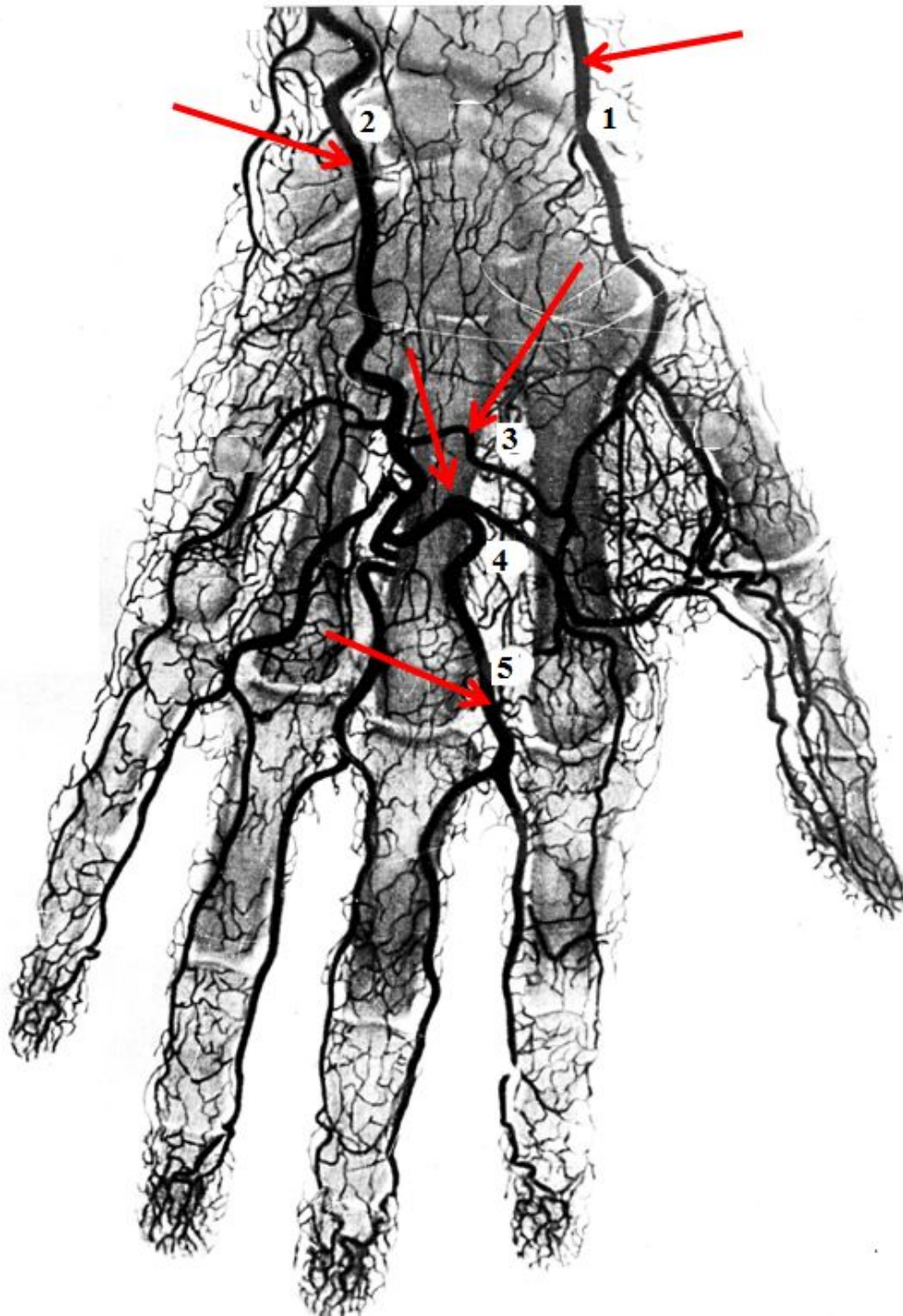


- 1.внутренняя грудная артерия
- 2.передние межреберные артерии
- 3.верхняя надчревная артерия
- 4.нижняя надчревная артерия
- 5.поверхностная надчревная артерия

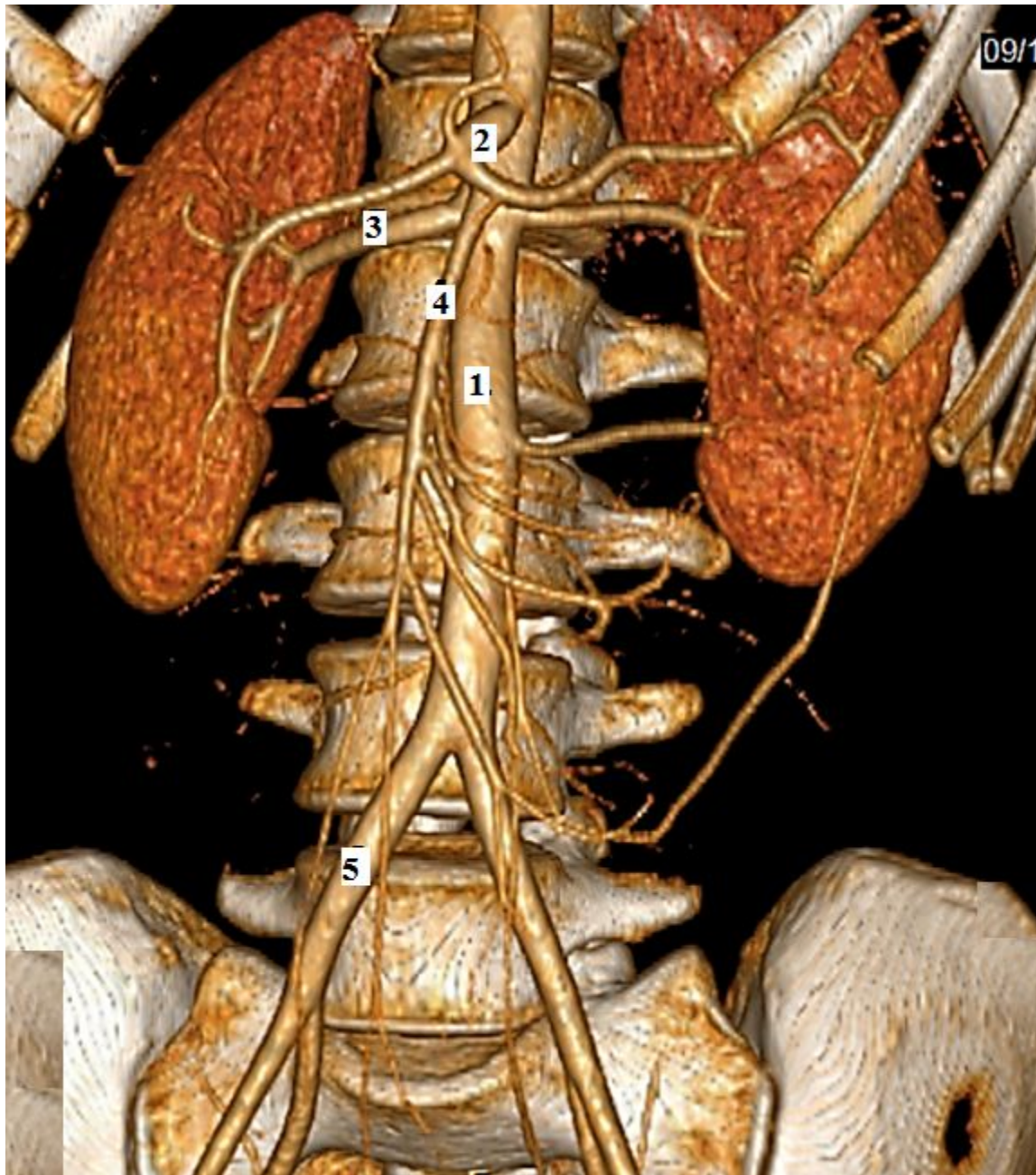
Артериальные сосуды передней грудной и брюшной стенок



1. плечевая артерия
2. лучевая артерия
3. локтевая артерия
4. глубокая ладонная дуга
5. поверхностная ладонная дуга

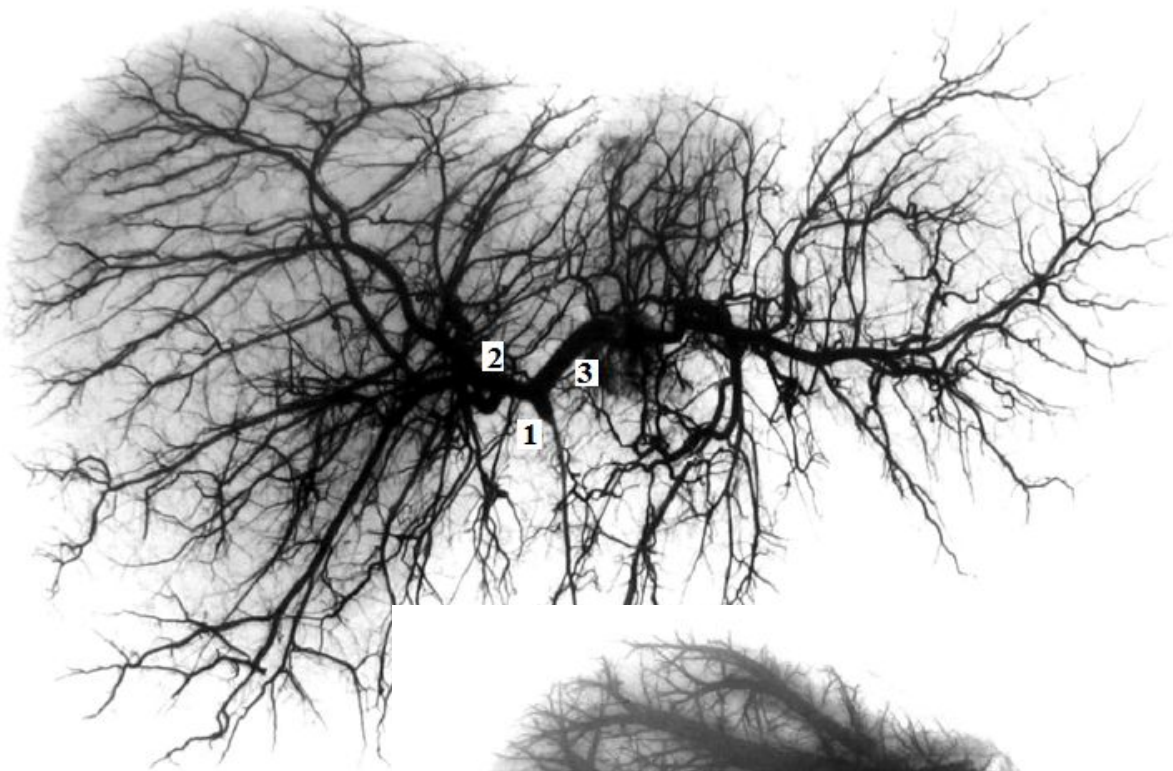


1. лучевая артерия
2. локтевая артерия
3. глубокая ладонная дуга
4. поверхностная ладонная дуга
5. общие ладонные пальцевые артерии

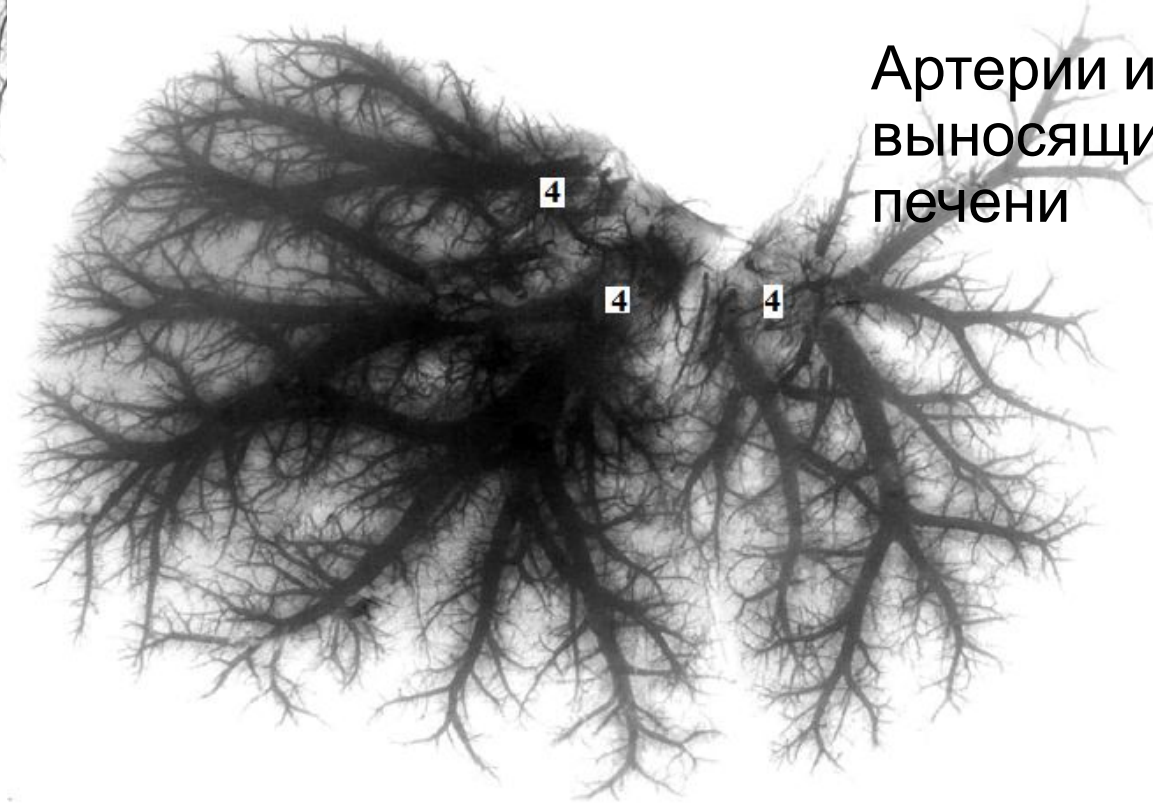


- 1.брюшная аорта
- 2.чревной ствол
- 3.правая почечная артерия
- 4.верхняя брыжеечная артерия
5. правая общая подвздошная артерия

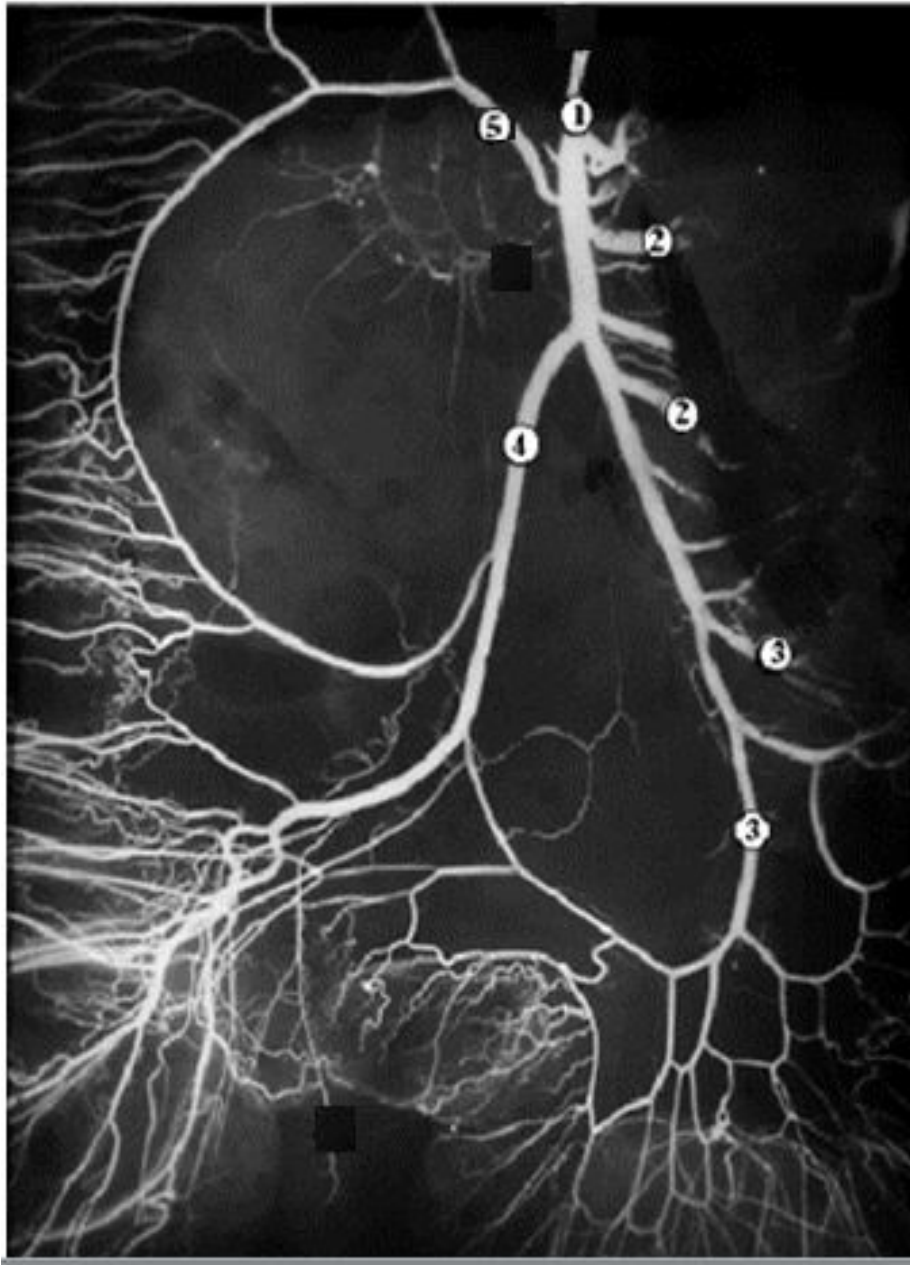
СКТ с контрастированием
брюшной полости



- 1.собственная печеночная артерия
- 2.правая ветвь собственной печеночной артерии
- 3.левая ветвь собственной печеночной артерии
- 4.печеночные вены

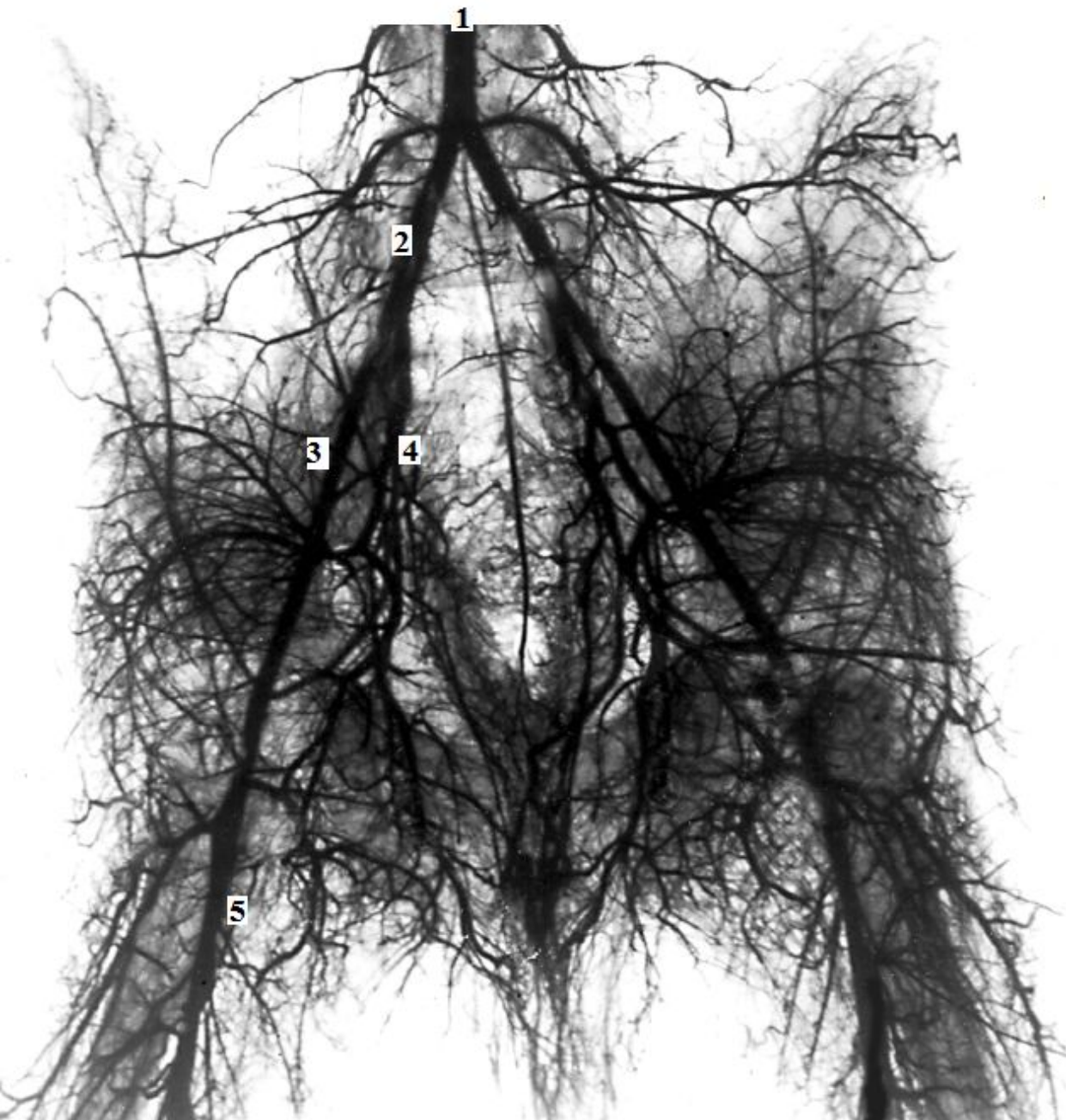


Артерии и выносящие вены печени

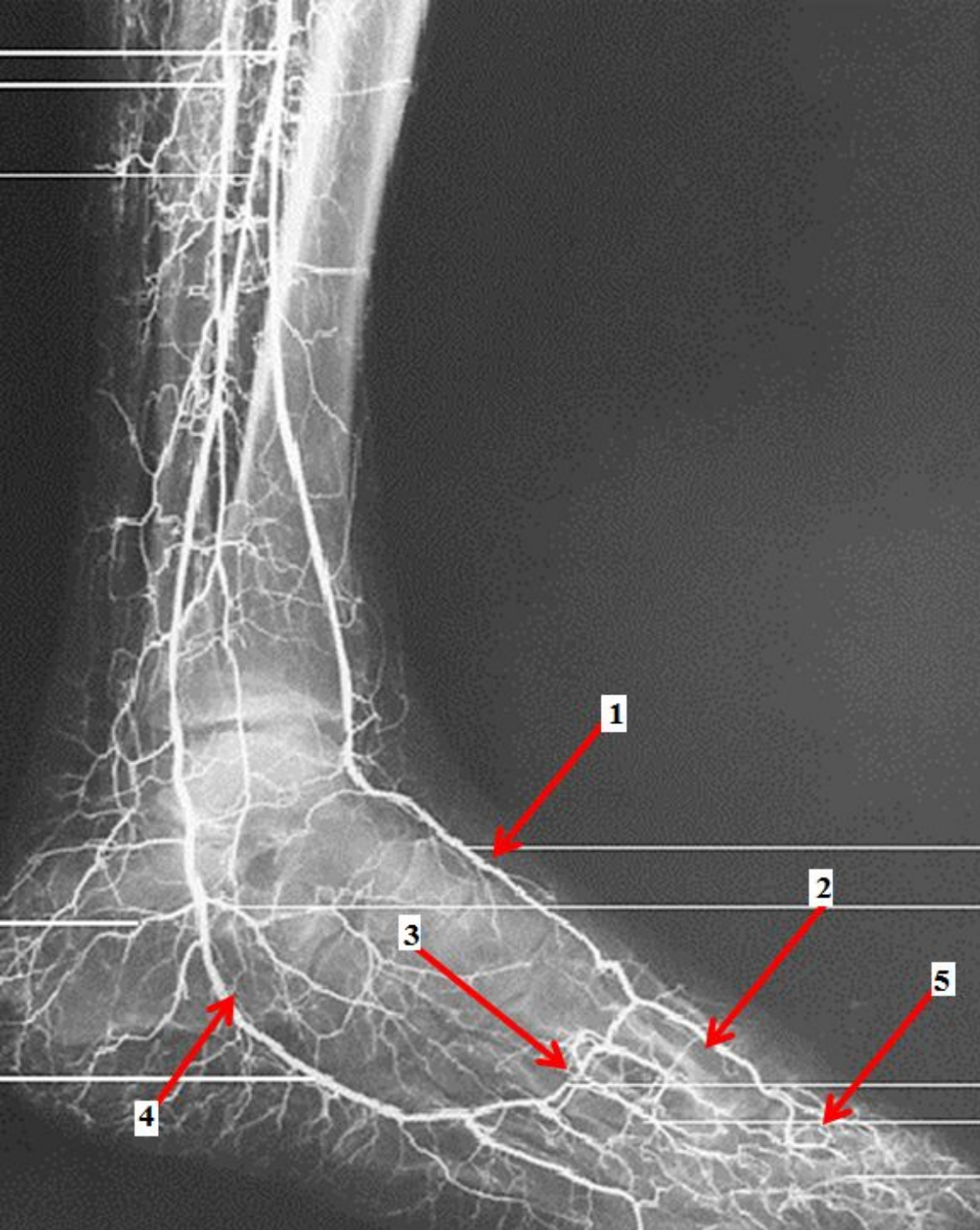


- 1.верхняя брыжеечная артерия
- 2.тощекишечные артерии
- 3.подвздошно-кишечные артерии
- 4.подвздошно-ободочная артерия
- 5.правая ободочная артерия

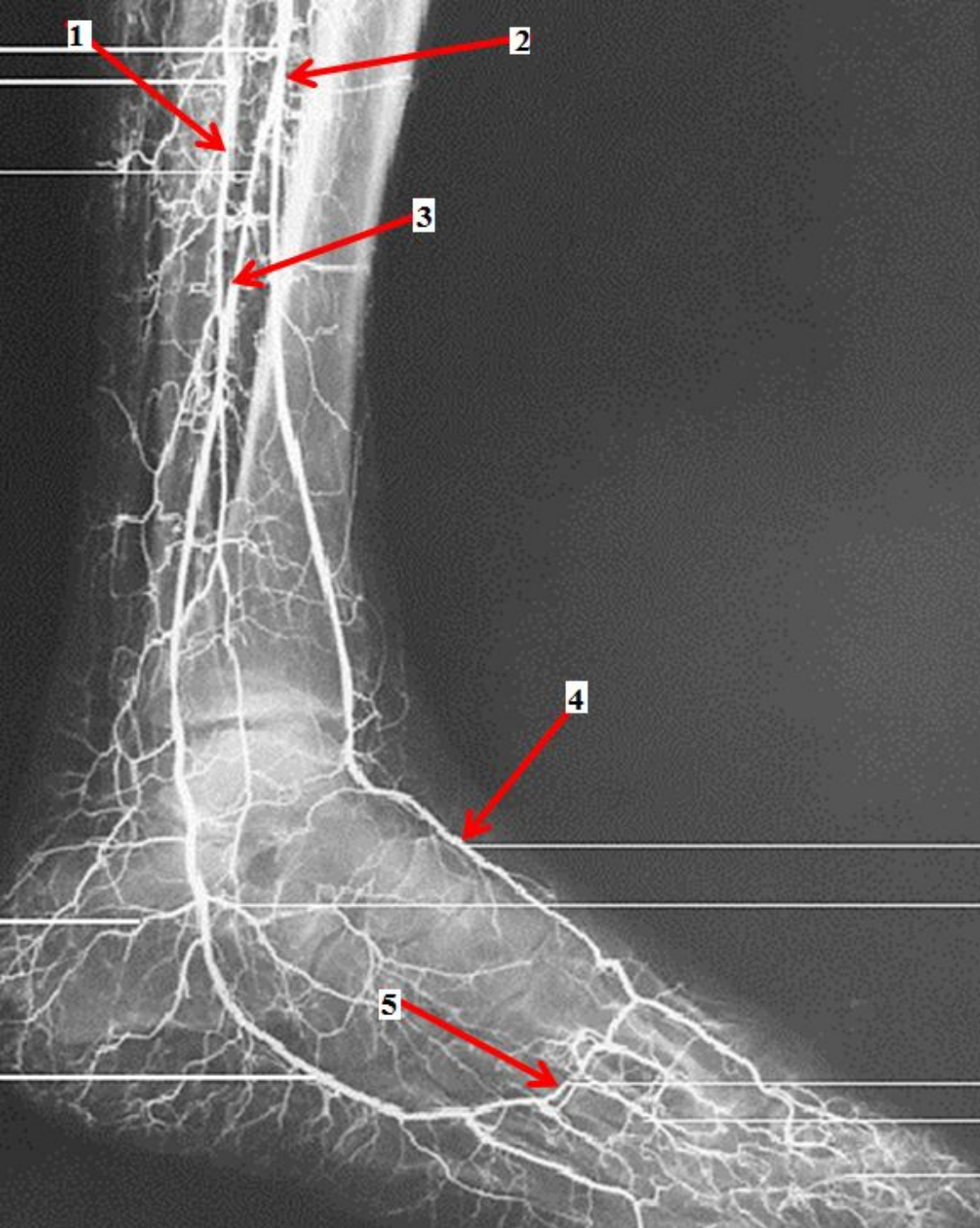
Ветви верхней брыжеечной артерии



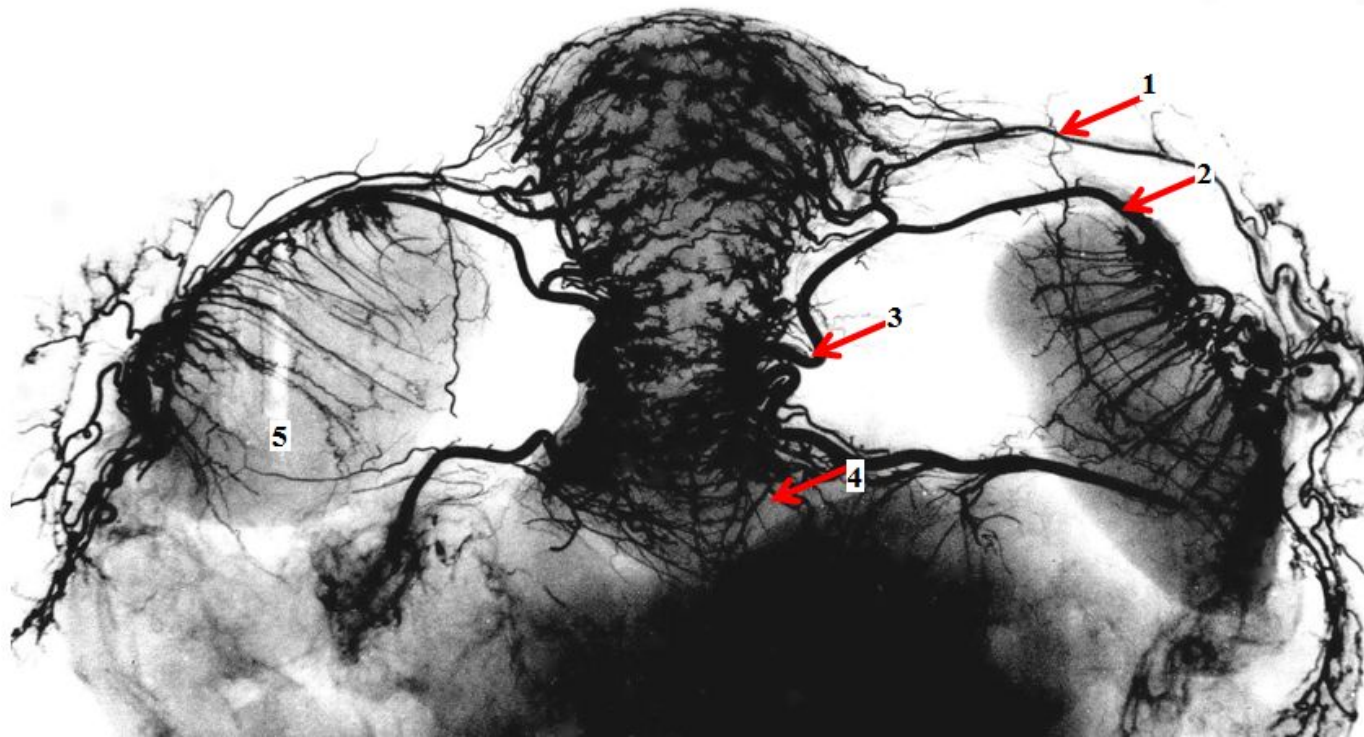
- 1.брюшная аорта
- 2.правая общая подвздошная артерия
- 3.правая наружная подвздошная артерия
- 4.правая внутренняя подвздошная артерия
- 5.бедренная артерия



1. тыльная артерия стопы
2. тыльная плюсневая артерия
3. дугообразная артерия
4. латеральная подошвенная артерия
5. тыльная пальцевая артерия

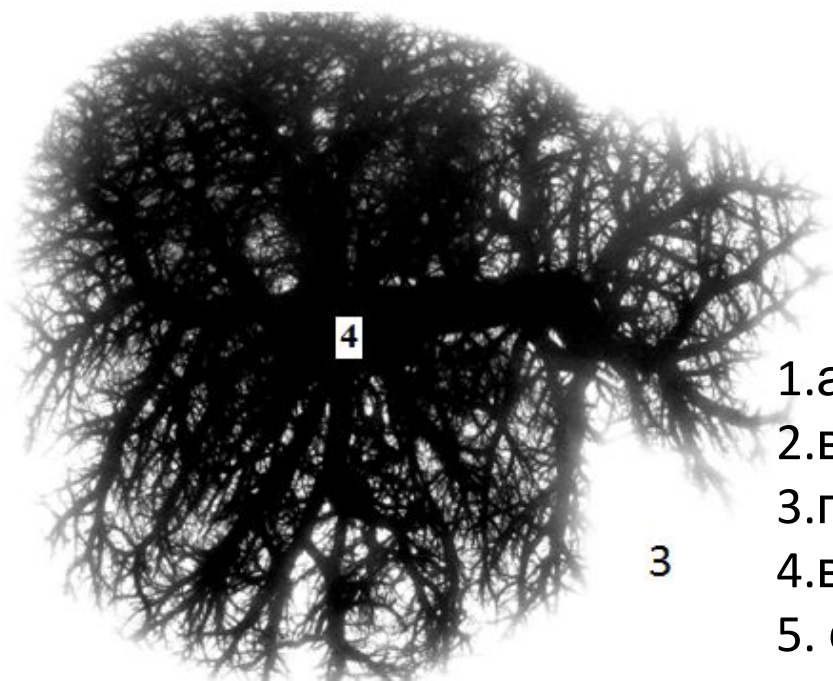
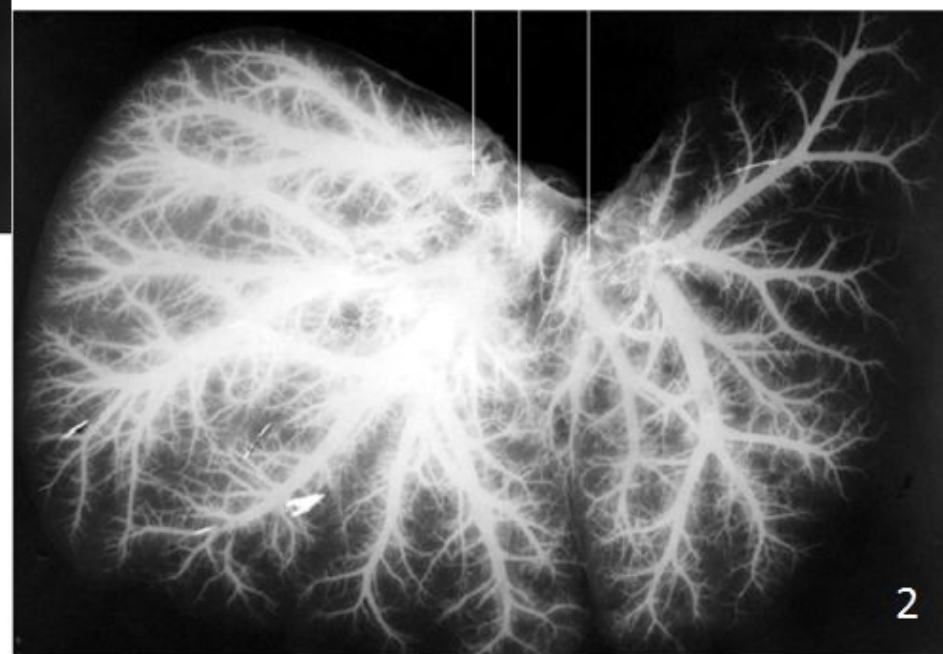
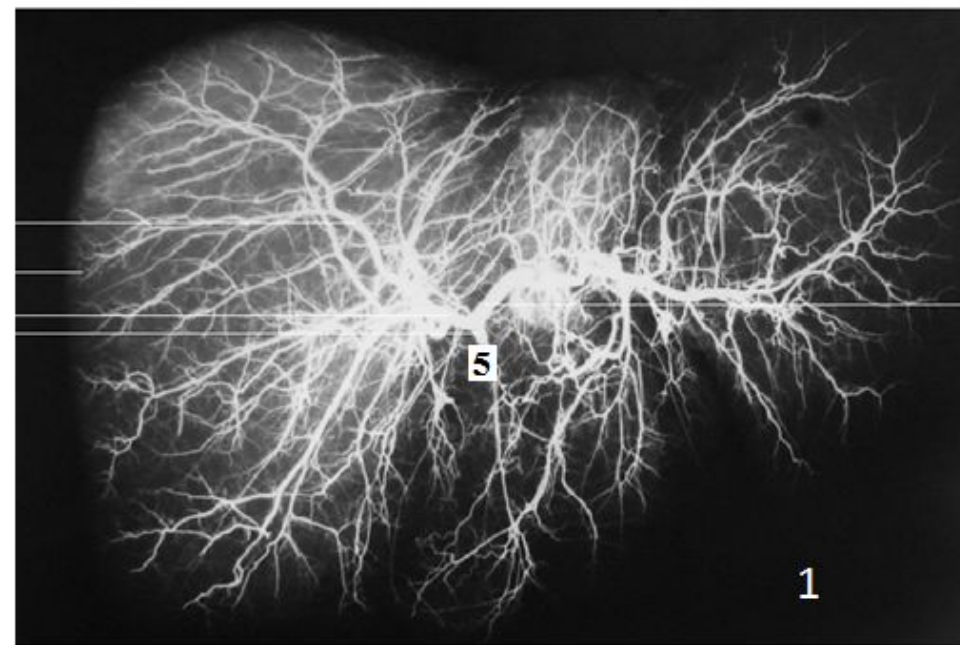


1. задняя большеберцовая артерия
2. передняя большеберцовая артерия
3. малоберцовая артерия
4. тыльная артерия стопы
5. дугообразная артерия

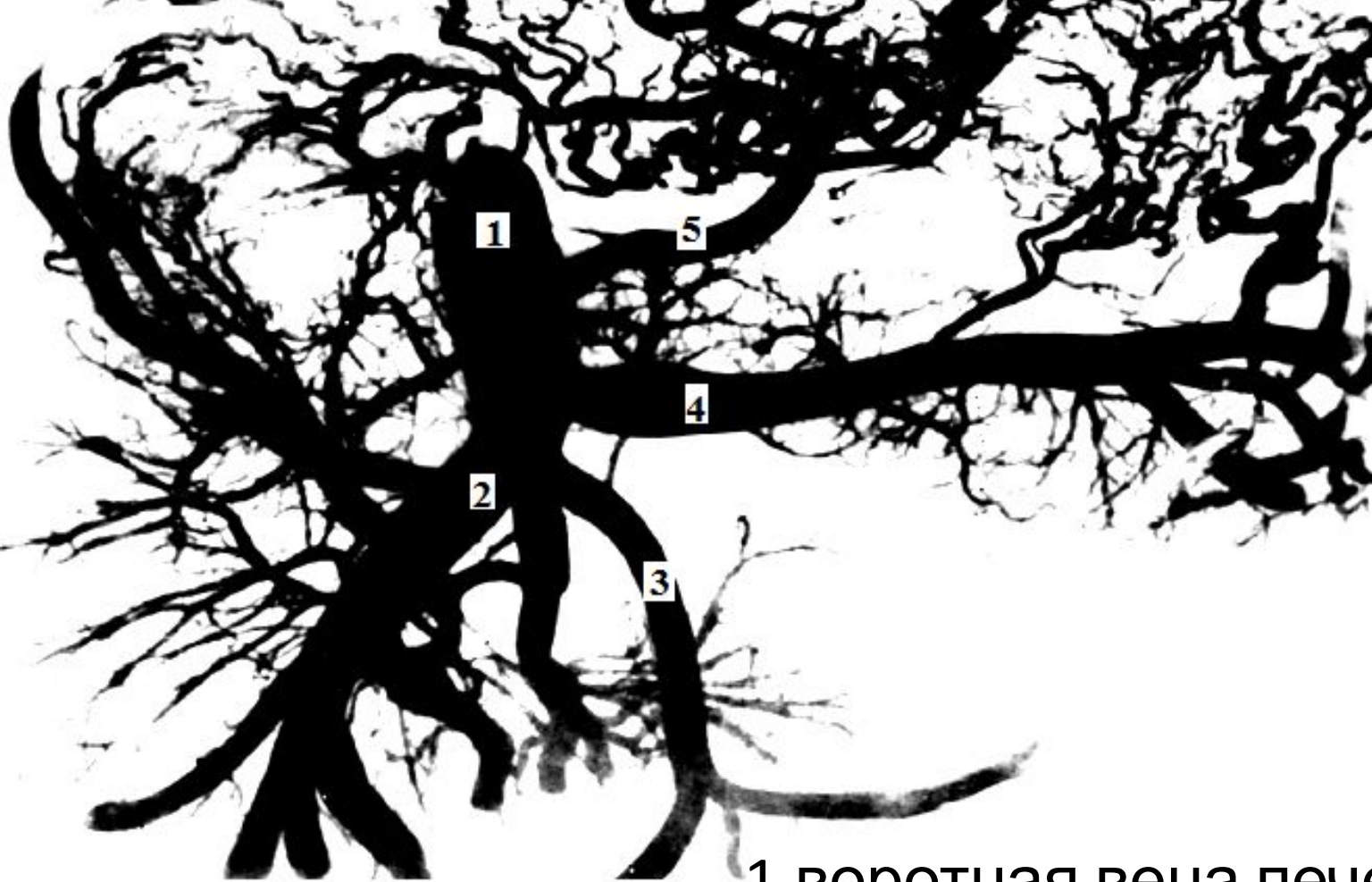

1. трубная ветвь маточной артерии
2. яичниковая ветвь маточной артерии
3. маточная артерия
4. влагалищная ветвь маточной артерии

Артериальные сосуды матки
нерожавшей женщины




- 1.артерии печени
- 2.выносящие вены печени
- 3.приносящие вены печени
- 4.воротная вена печени
5. собственная печеночная артерия



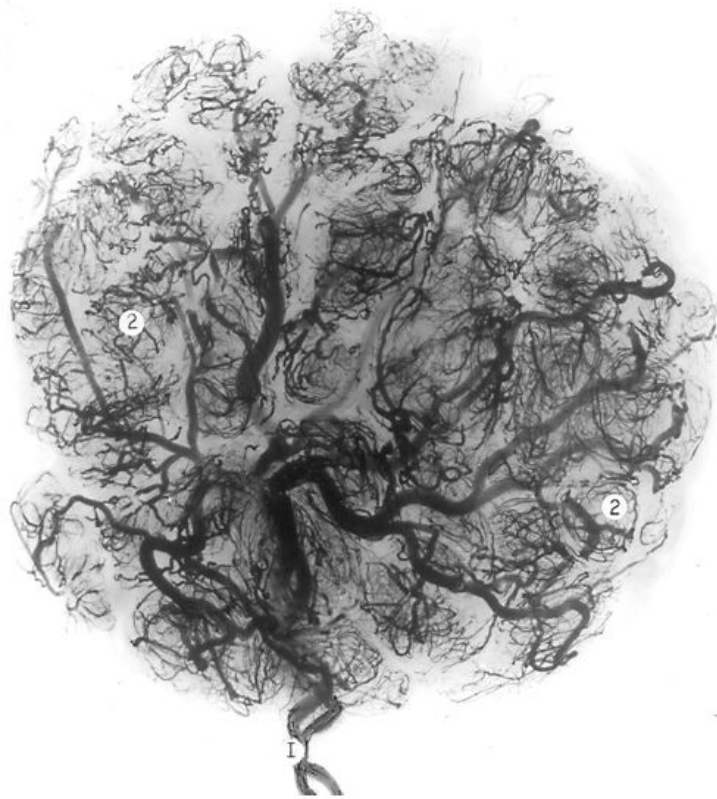- 1.воротная вена печени
- 2.верхняя брыжеечная вена
- 3.нижняя брыжеечная вена
- 4.селезеночная вена
- 5.левая желудочная вена



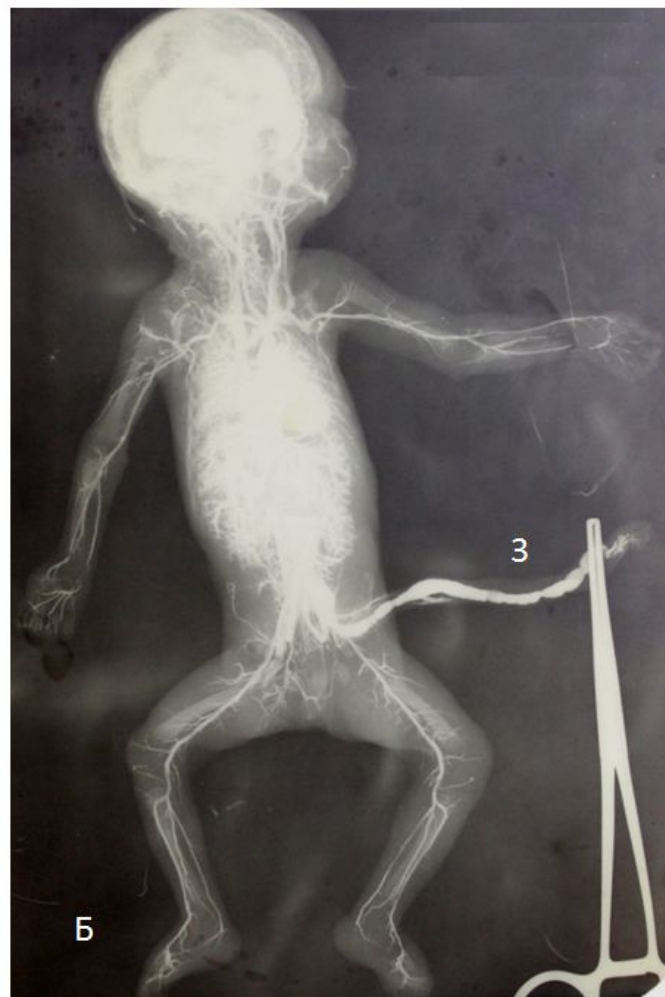- 1.верхняя полая вена
- 2.правая плечеголовная вена
- 3.левая плечеголовная вена
- 4.левая подключичная вена
- 5.левая внутренняя яремная вена



- 1.нижняя полая вена
- 2.левая общая подвздошная вена
- 3.правая почечная вена
- 4.левая почечная вена
- 5.правая печеночная вена

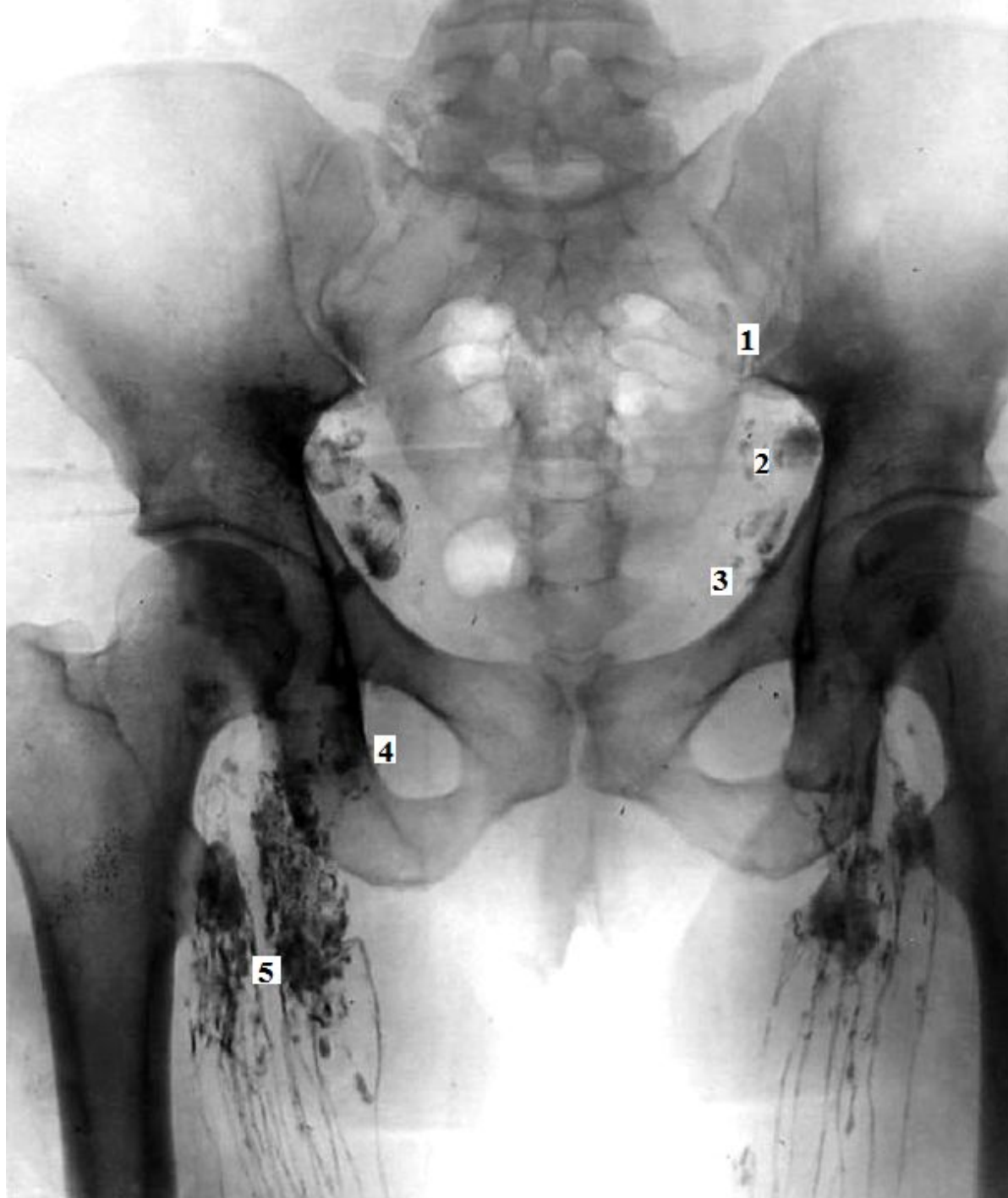


А



Б

- А.артерии плаценты
Б.артериальные сосуды плода
1.пупочные артерии
2.котиледоны
3.пупочная вена



1. общие
подвздошные
лимфатические узлы
2. внутренние
подвздошные
лимфатические узлы
3. наружные
подвздошные
лимфатические узлы
4. поверхностные
паховые
лимфатические узлы
5. глубокие паховые
лимфатические узлы