ФГБОУ ВПО РНИМУ ИМ.Н.И.ПИРОГОВА

СНК кафедры неврологии, нейрохирургии и медицинской генетики ПФ

МРТ в педиатрической практике.

Возрастные особенности, миелинизация. Основные пороки развития.

Подготовила:
Адалимова
Надежда
гр. 2.4.11

Миелинизация

Миелинизация

- с 5 месяца внутриутробного развития и продолжается после рождения
- от каудальной поверхности к краниальной, от дорсальной к вентральной
- закономерность?

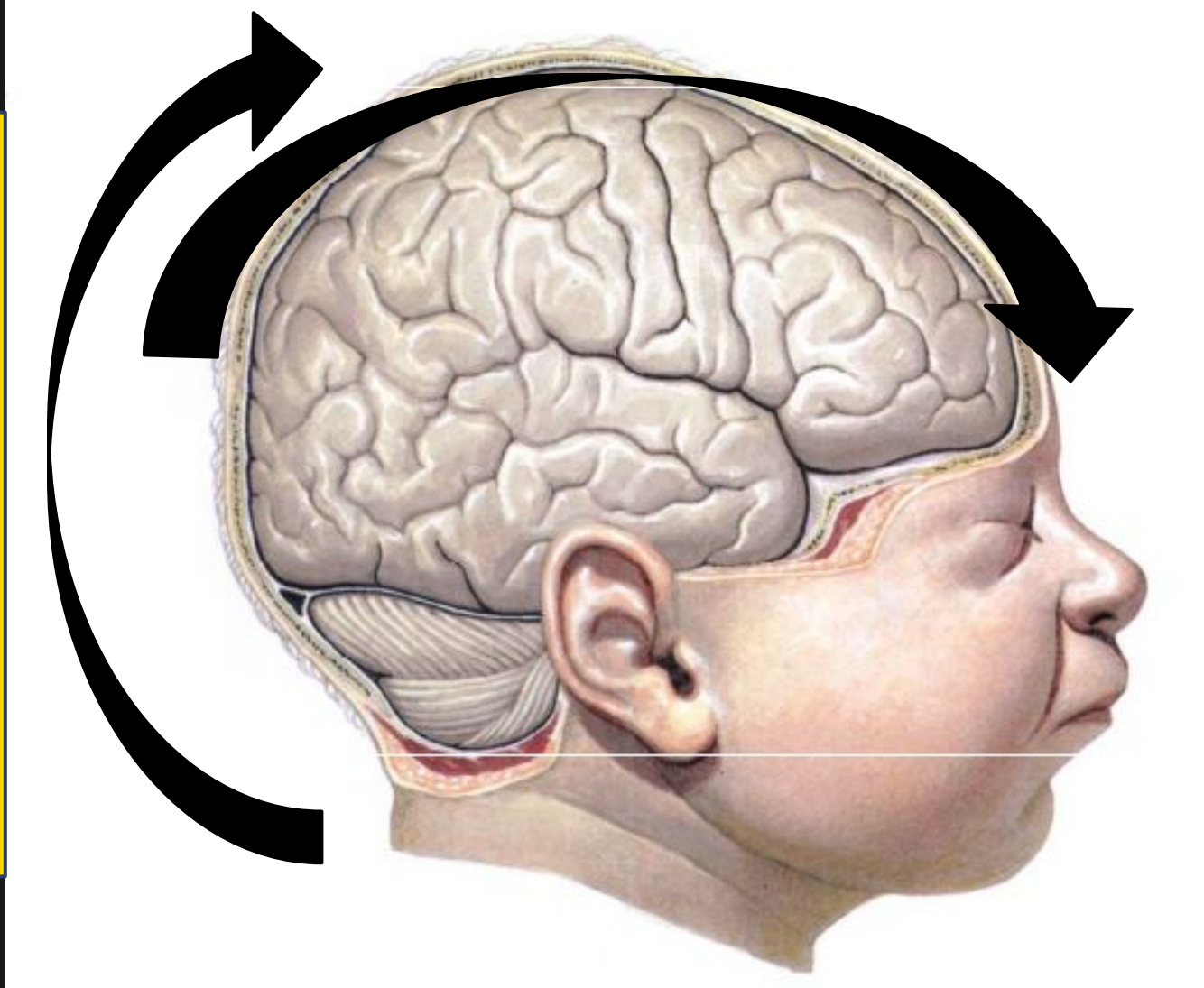

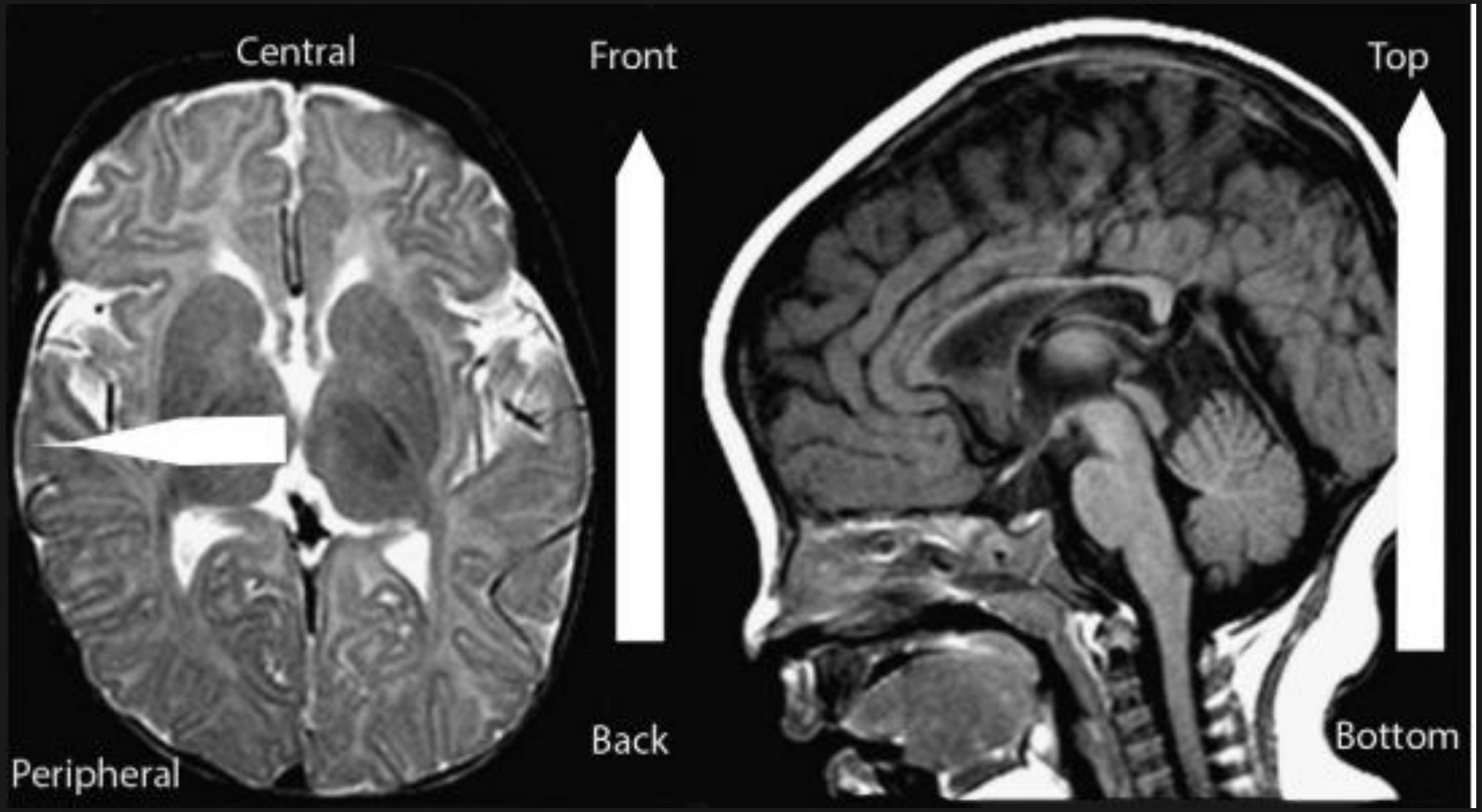
Central
Front
Top
Back
Bottom
Peripheral

Возраст (месяцы)	Интенсивность на Т1-ВИ	Интенсивность на Т2-ВИ	Интенсивность на FLAIR	DTI (анизотропия)
Момент рождения	↑ продолговатый мозг ↑ дорсальная часть моста ↑ средние ножки мозжечка ↑ нижние и верхние ножки мозжечка ↑ средний мозг ↑ вентролатеральная часть таламуса ↑ задняя ножка внутренней капсулы ↑ семиовальный центр ↑ зрительные нервы, тракты и лучистость	↓ продолговатый мозг ↓ дорсальная часть моста ↓ средний мозг ↓ перироландова извилина ↓ верхние и нижние ножки мозжечка ↓ вентролатеральная часть таламуса	↓ глубокие затылочное, лобное, височное БВ	↑ тракты центрального БВ ↓ периферическое БВ ↑ все мозжечковые ножки ↑ медиальная петля и медиальный продольный пучок ↑ кортикоспинальные тракты ↑ ножки мозга ↑ внутренняя капсула и лучистый венец ↑ поясок и свод ↑ мозолистое тело ↑ передняя комиссура ↑ U-волокна
2	↑ глубокое БВ ↑ передняя ножка внутренней капсулы	↓ средние ножки мозга ↓ задняя ножка внутренней капсулы ↓ семиовальный центр ↓ зрительные тракты	↑ глубокие затылочное, лобное, височное БВ	Фракционная анизотропия периферического белого вещества сильно повышена
4	↑ весь мозжечок ↑ валик мозолистого тела	↓ зрительная лучистость ↓ шпорная борозда	↓ дорсальная часть моста ↓ средние ножки мозжечка ↓ задняя ножка внутренней капсулы	↑ периферическое БВ ↑ нижний лобно-затылочный пучок ↑ нижний продольный пучок ↑ субкортикальные U-волокна ↑ большие и малые щипцы (инвертированная V-форма)

6	↑ все мозолистое тело	↓ валик мозолистого тела ↓ вентральная часть моста	↓ зрительная лучистость ↓ семиовальный центр ↓ мозолистое тело	Определяется сильное выделение малых и больших щипцов
8	↑ субкортикальные U-волокна	↓ передняя ножка внутренней капсулы ↓ все мозолистое тело	↓ передняя ножка внутренней капсулы	Большие щипцы приобретает перевернутую U-форму
12	↑ лобные и височные субкортикальные U-волокна Головной мозг приобретает картину взрослого мозга на Т1-ВИ	↓ глубокое БВ мозжечка ↓ ранние затылочные субкортикальные U-волокна ↓ височное центральное БВ	↓ глубокое затылочное БВ	↑ верхний продольный пучок ↑ области пересечения волокон
18	Минимальные изменения	↓ субкортикальные U-волокна затылочных полюсов ↓ вся задняя черепная ямка	↓ глубокое лобное БВ ↓ субкортикальное затылочное БВ	Повышение ФА и утолщение трактов по всему мозгу
24	Минимальные изменения	↓ субкортикальные U-волокна лобных и височных полюсов	↓ глубокое височное БВ ↓ субкортикальное лобное БВ	Повышение ФА и утолщение трактов по всему мозгу
Другое	Т1-ВИ дают мало информации после 1-го года жизни	Периатрильные терминальные зоны могут оставаться гиперинтесивными в течение второй декады	Субкортикальные U-волокна в височных полюсах остаются гиперинтенсивными после 24 месяца жизни	Карта ФА приобретает картину взрослого мозга к 48 месяцу

↓ - снижение интенсивности сигнала относительно коры,↑ - повышение интенсивности сигнала относительно коры, ФА – фракционная анизотропия

T1

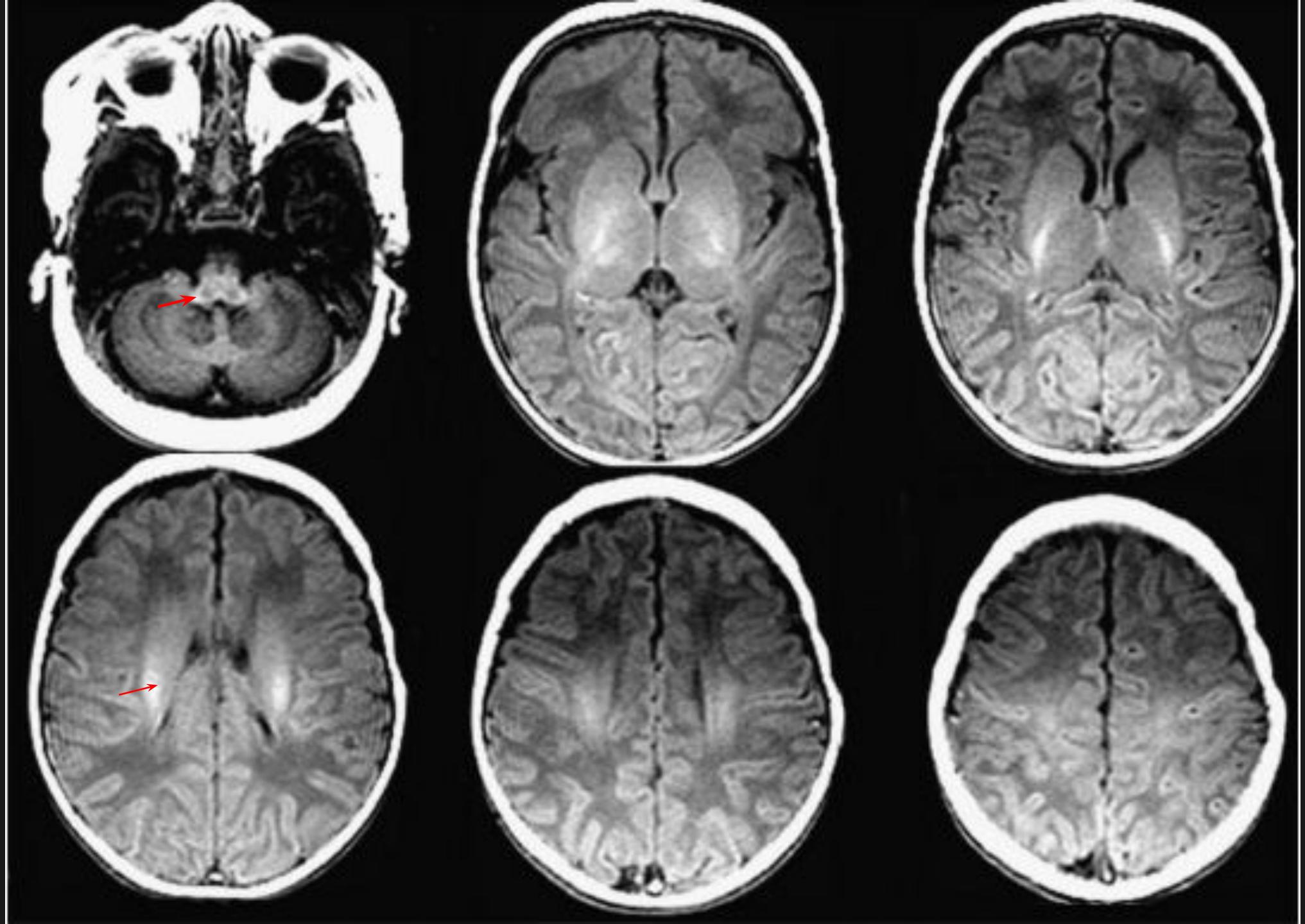

T 2

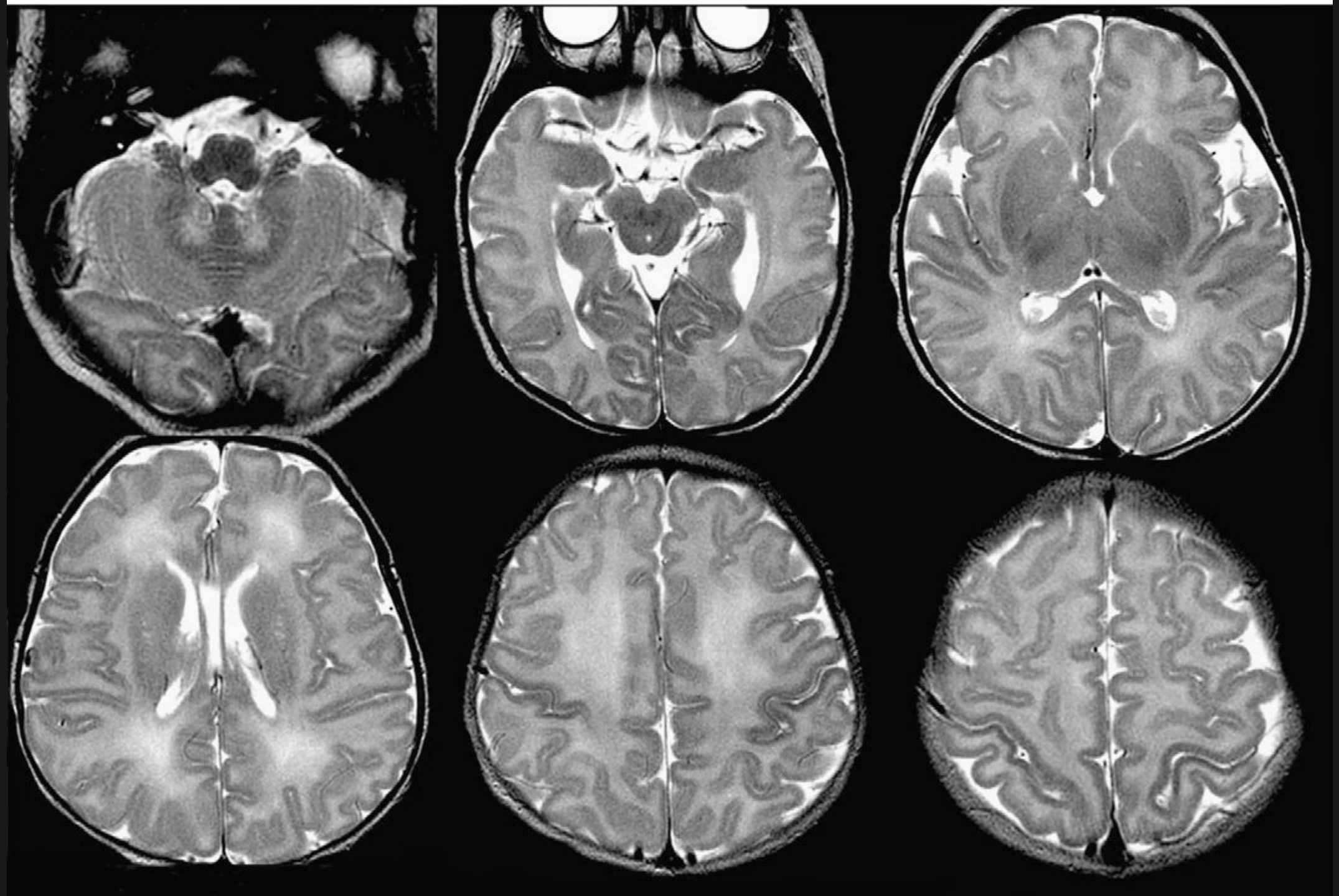

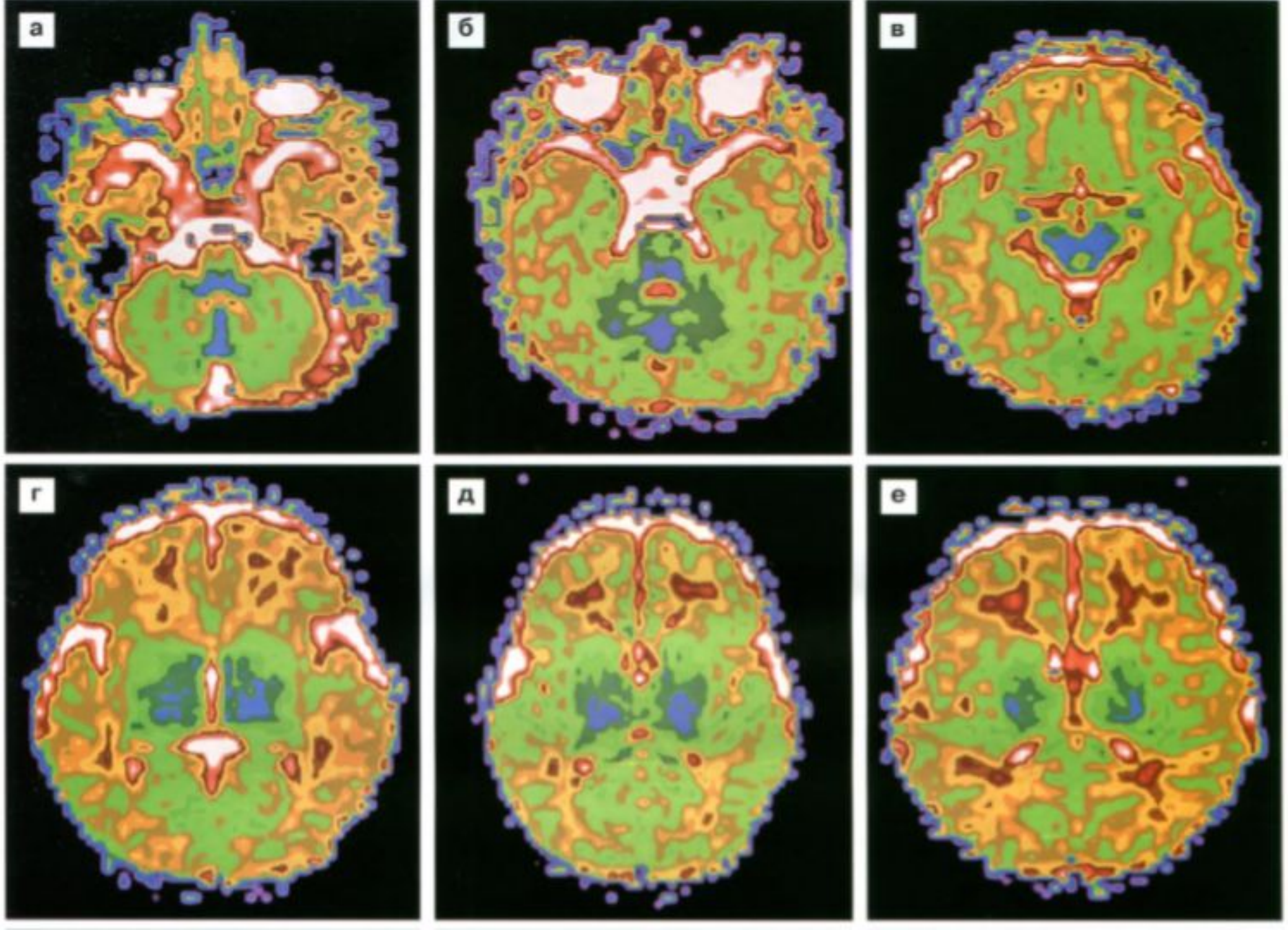
а
б
в
г
д
е

4 мес

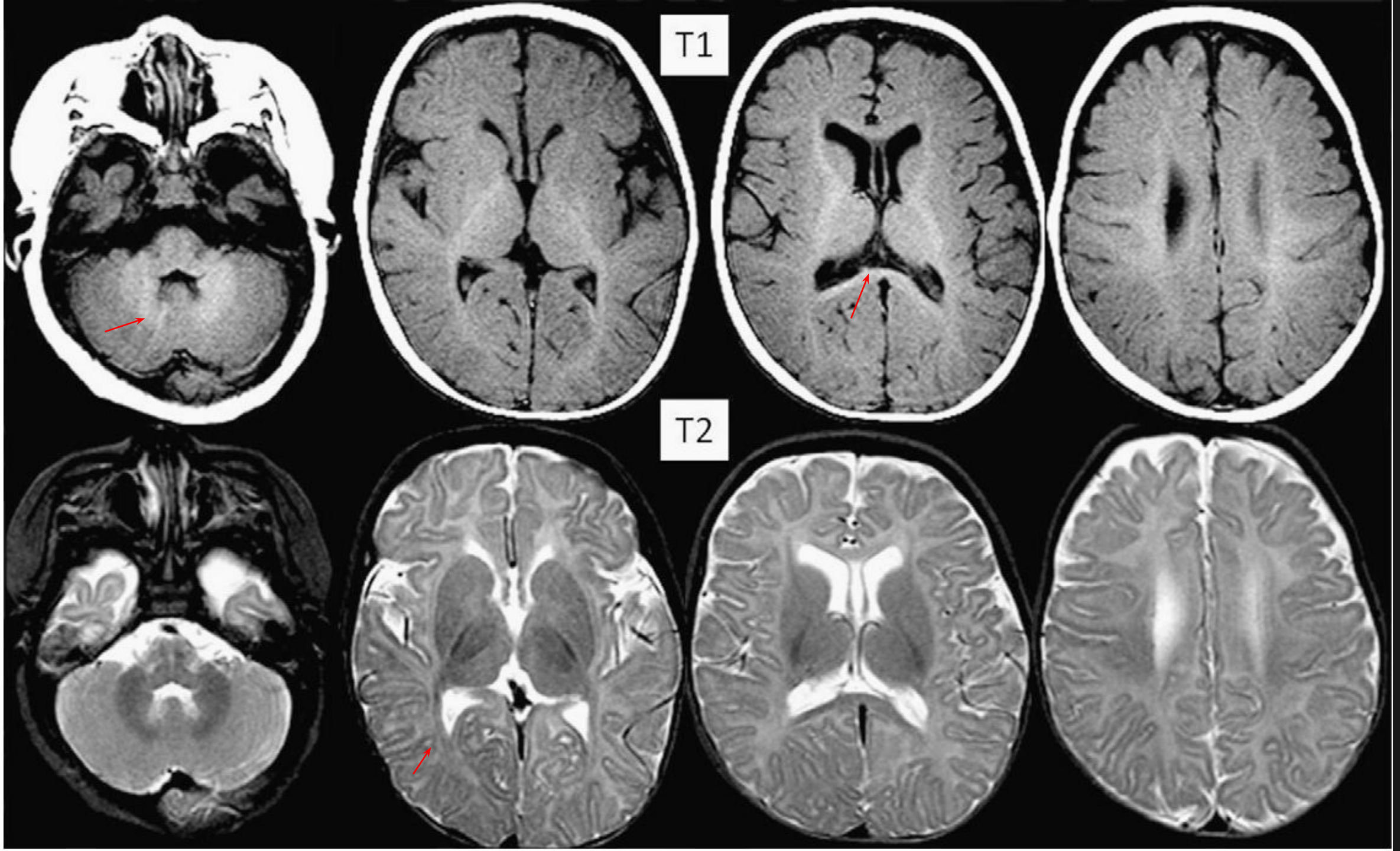

6 мес.

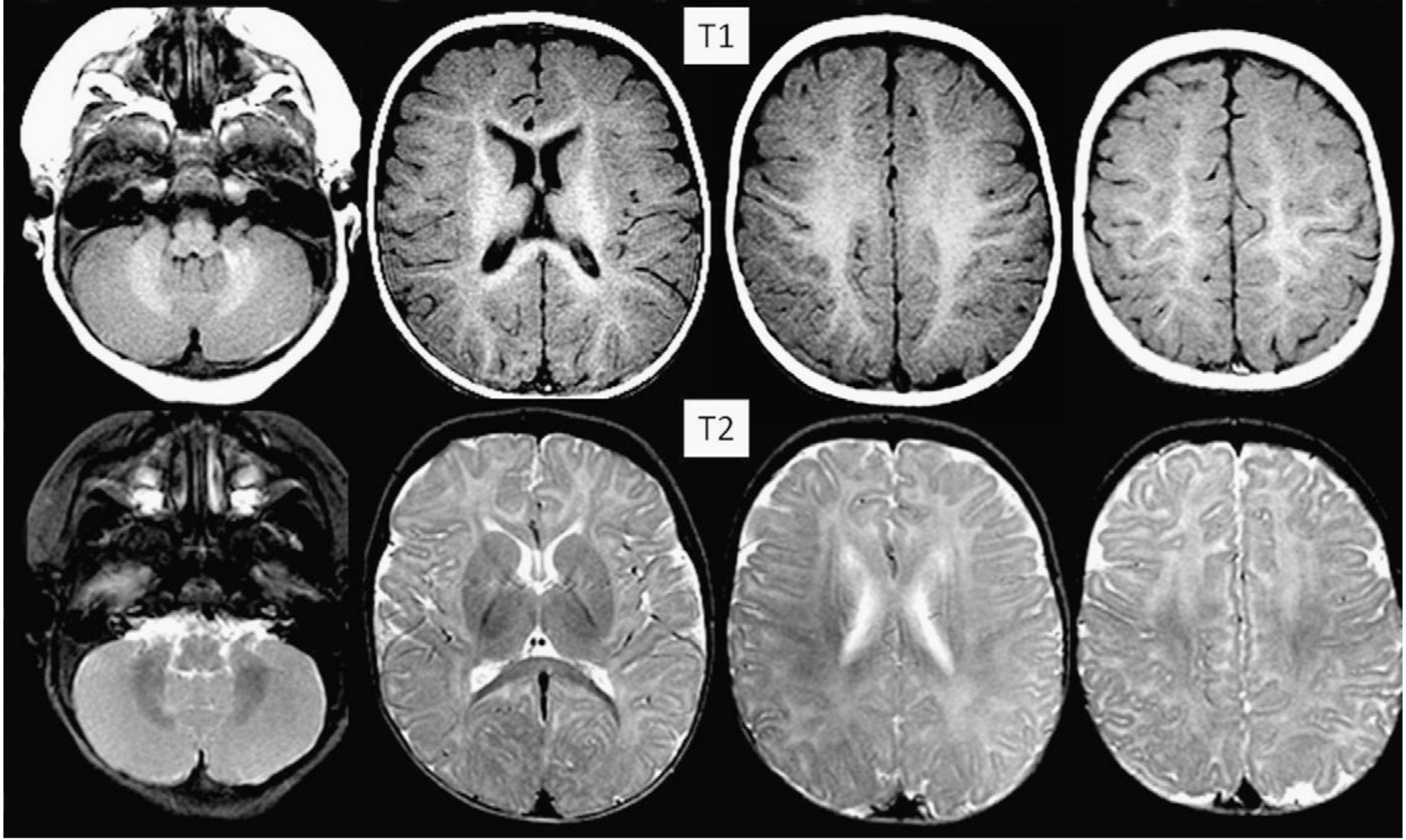

Fig. 5. Imaging of myelination. By 6 months, there is bulking up of myelin in the central white matter specifically

12 мес.

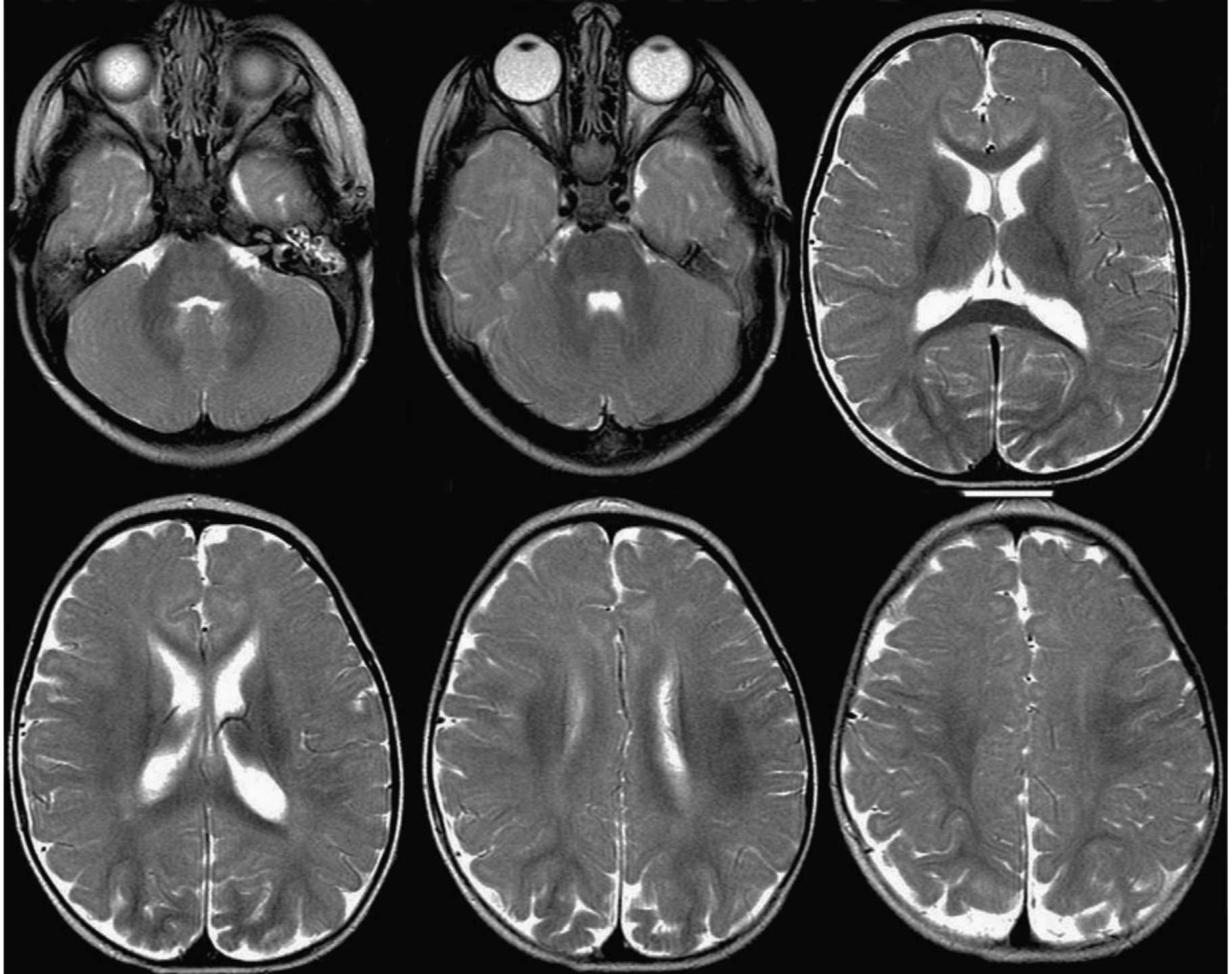

18 мес.

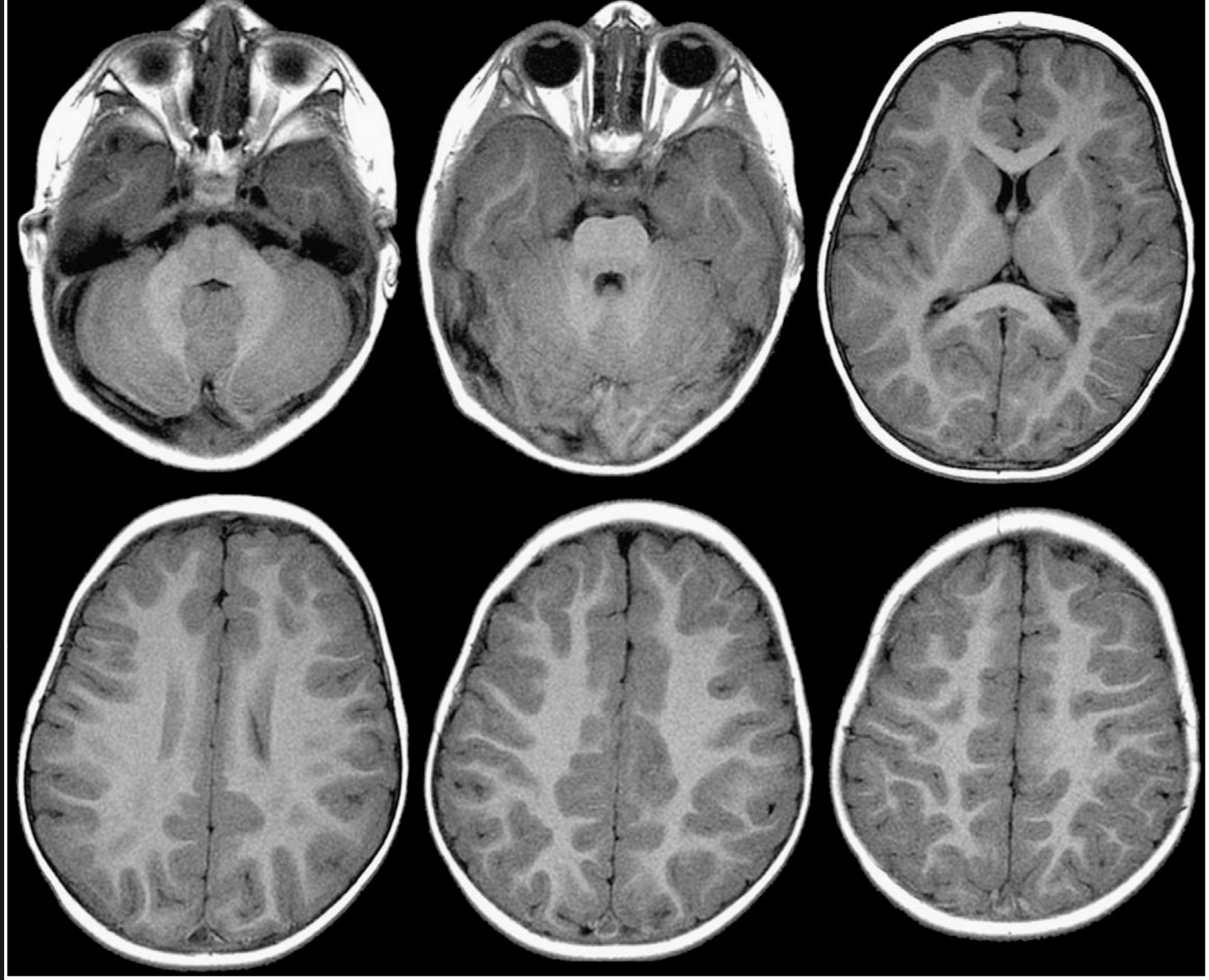

2 года

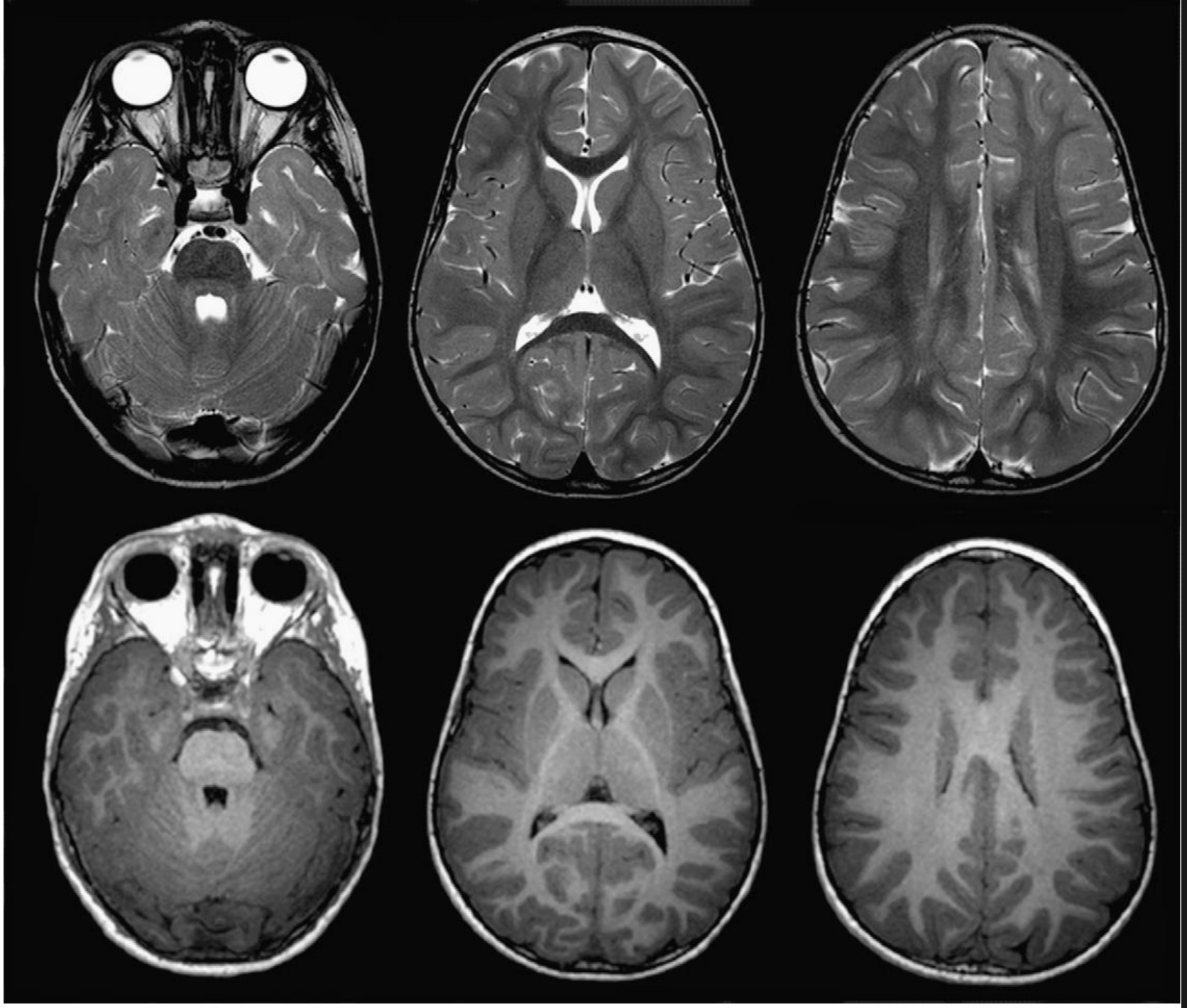

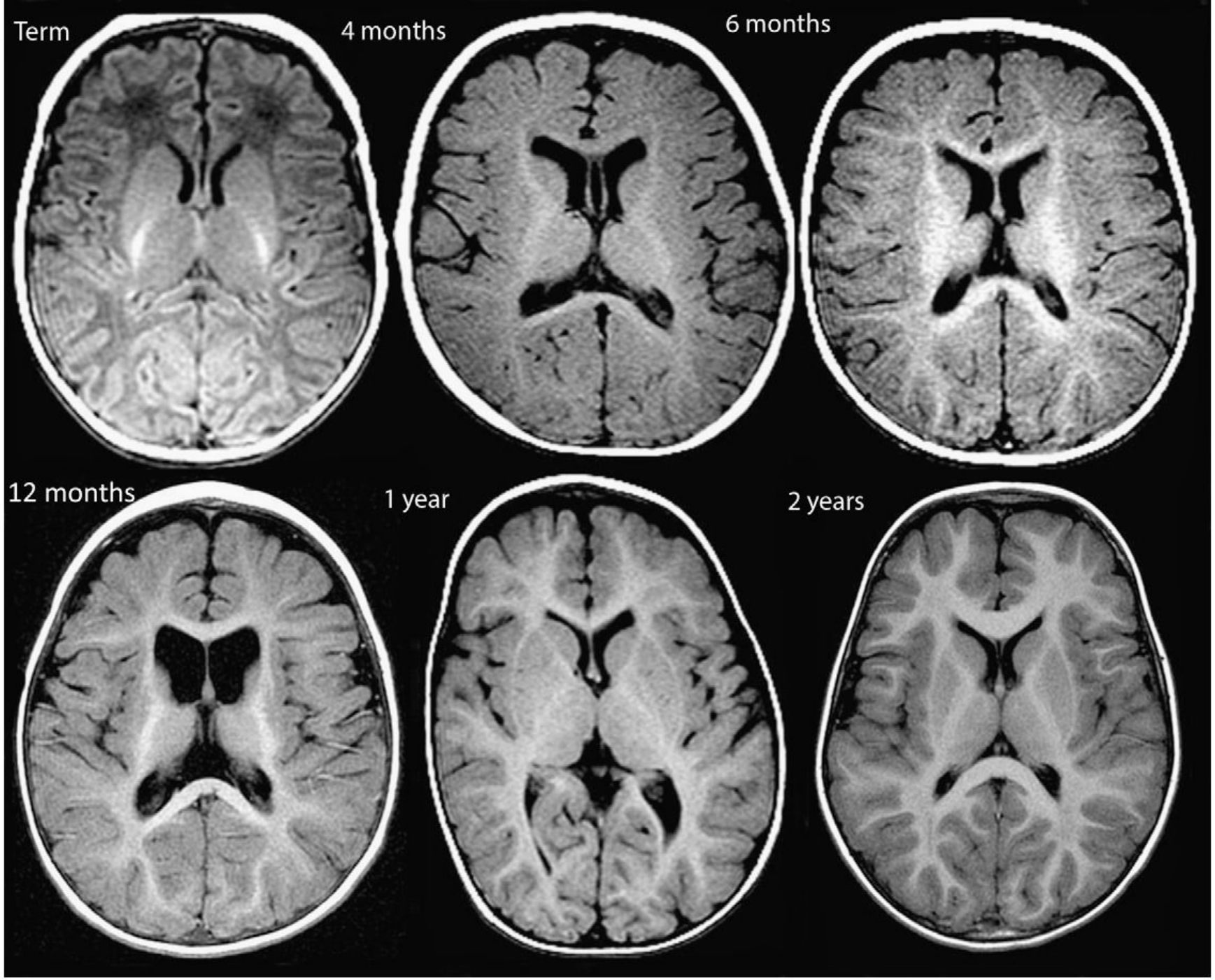

Fig. 13. Summary slide of progression of normal myelination. Progression of normal myelination on MR imaging

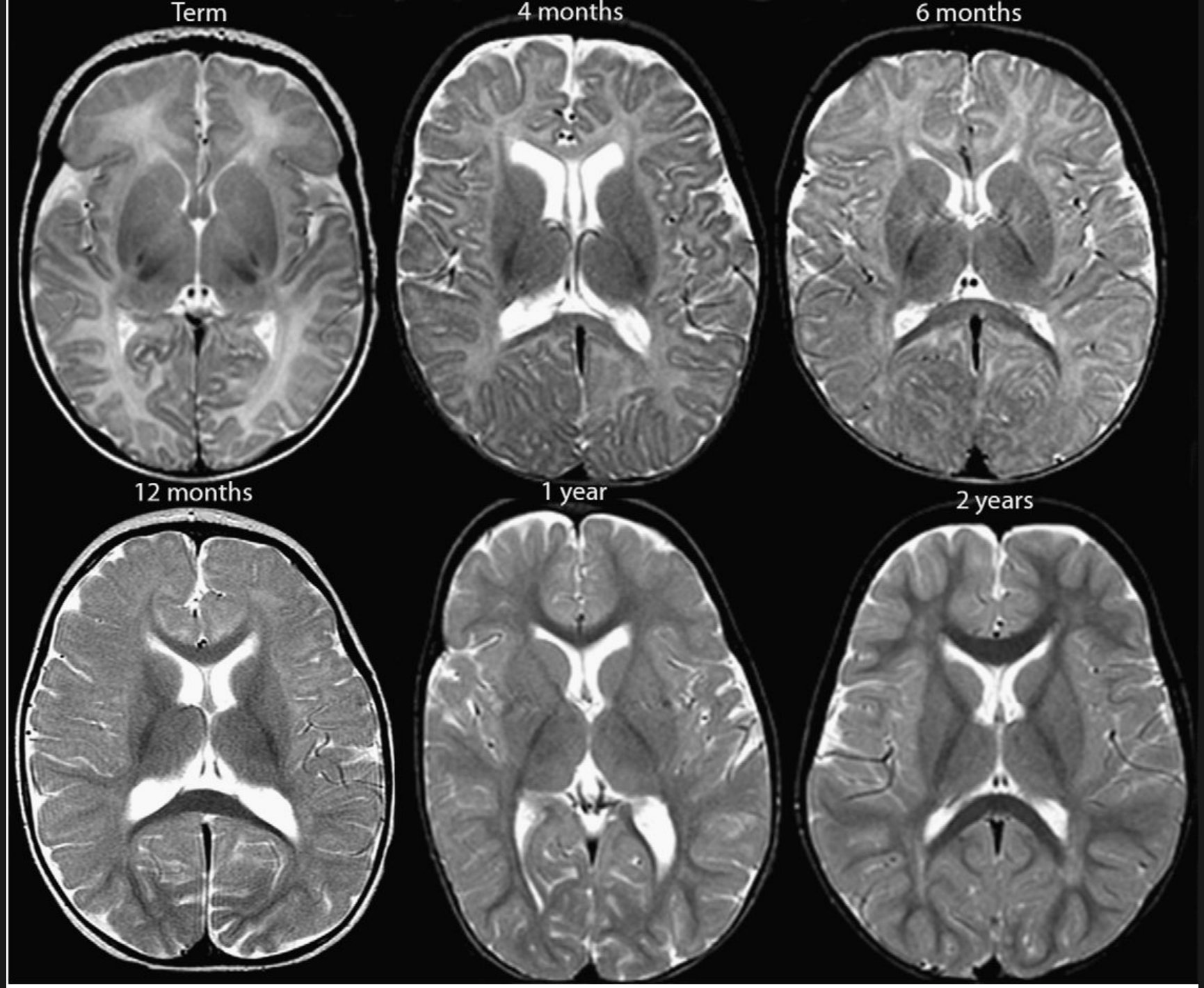
Term
4 months
6 months
12 months
1 year
2 years

3 мес

8 мес.

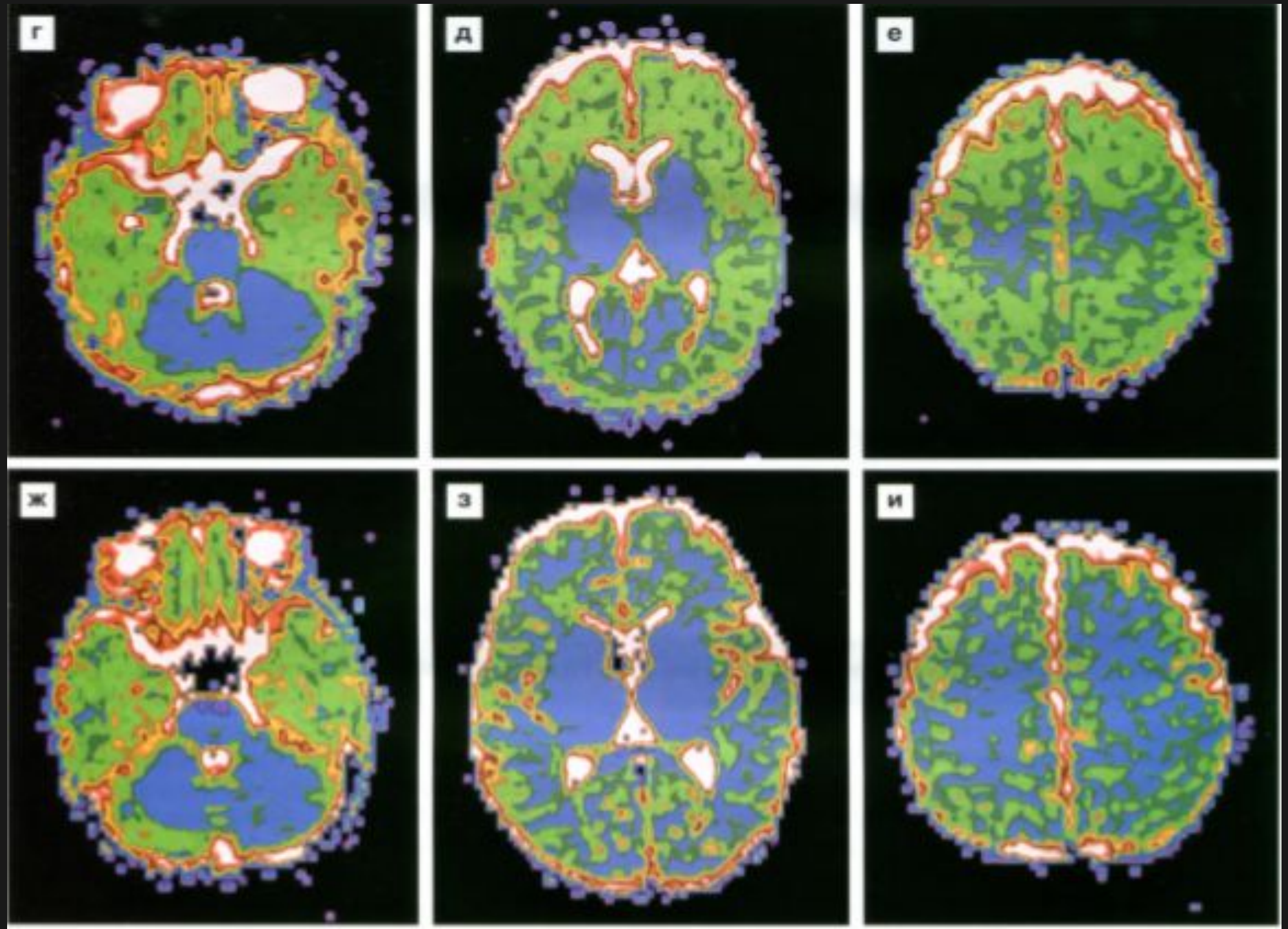

12 мес

2 года

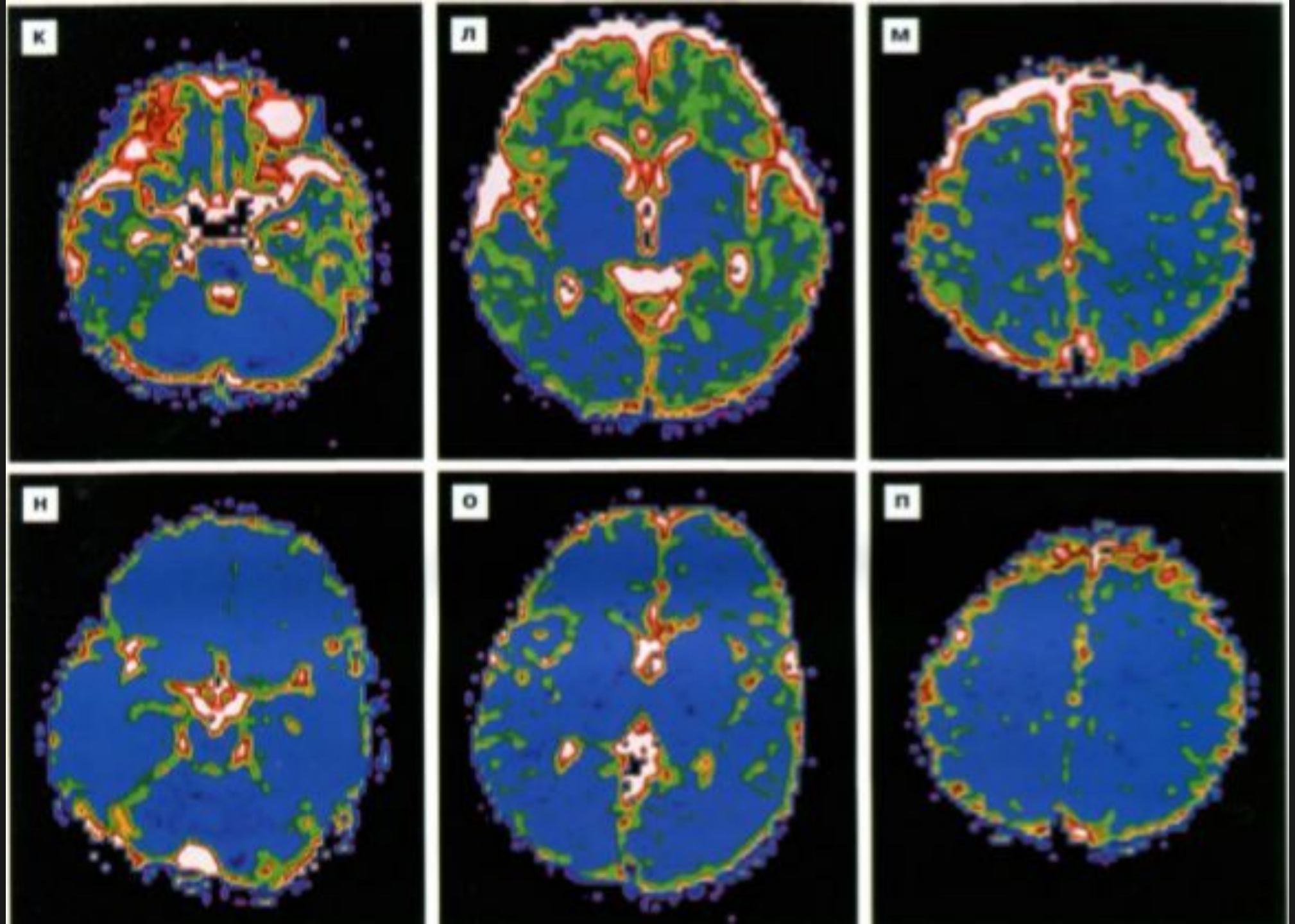

Пороки развития

Table 2.1. Classification of congenital brain anomalies

Gestational age	Stage/etiology	Malformation
3–4 weeks	Dorsal induction	Anencephaly Cephalocele Chiari II
5–8 weeks	Ventral induction	Porencephalies Septo-optic dysplasia Pituitary maldevelopment Posterior fossa malformations
2–5 months	Neuronal proliferation	Microcephaly Megalencephaly Hemimegalencephaly Neurocutaneous syndromes
2–5 months	Neuronal migration	Schizencephaly Lissencephaly Heterotopias Polymicrogyria
6 months to postnatal and adult		Maturation and dysmyelinating disorders Metabolic disorders Toxic effects Encephaloclastic disorders

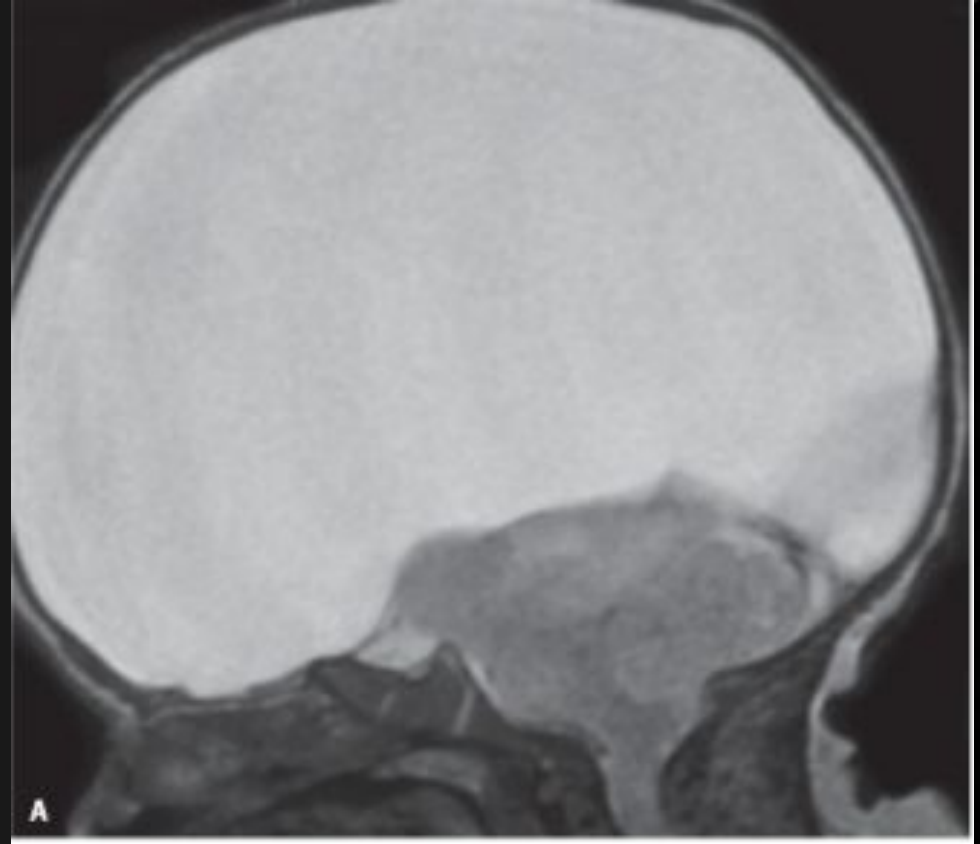
A

B

C

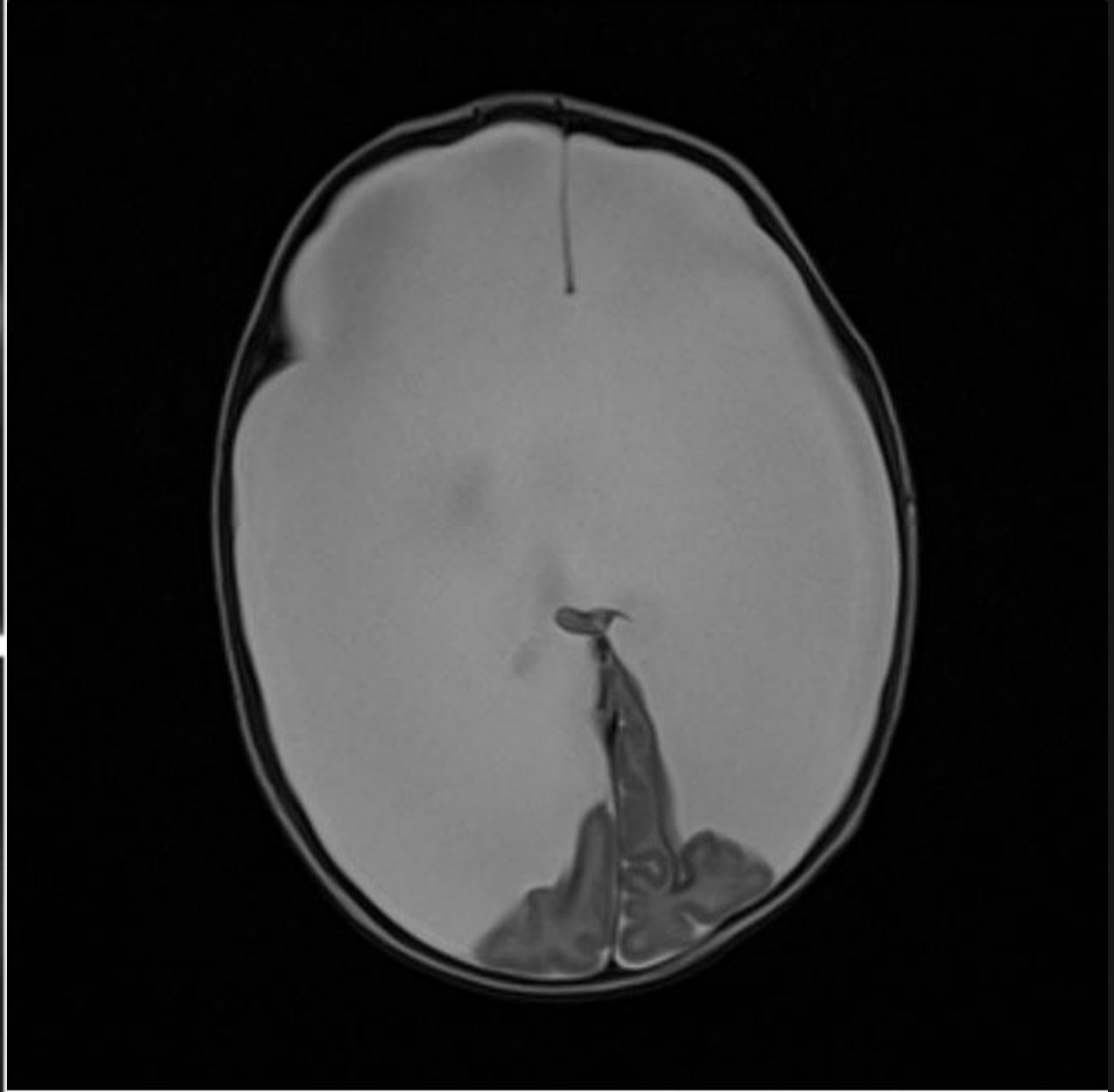

Алгоритм анализа структур

- Срединные структуры(межполушарную борозду, мозговые комиссуры, прозрачную перегородку, гипофиз, гипоталамус)
- Кора ГМ(толщина коры, конфигурация извилин, переход между корой и белым веществом)
- Белое вещество ГМ(миелинизация, наличие узелков или щелей)
- Желудочковая система
- Структуры среднего и заднего мозга(ствол головного мозга, мозжечок)

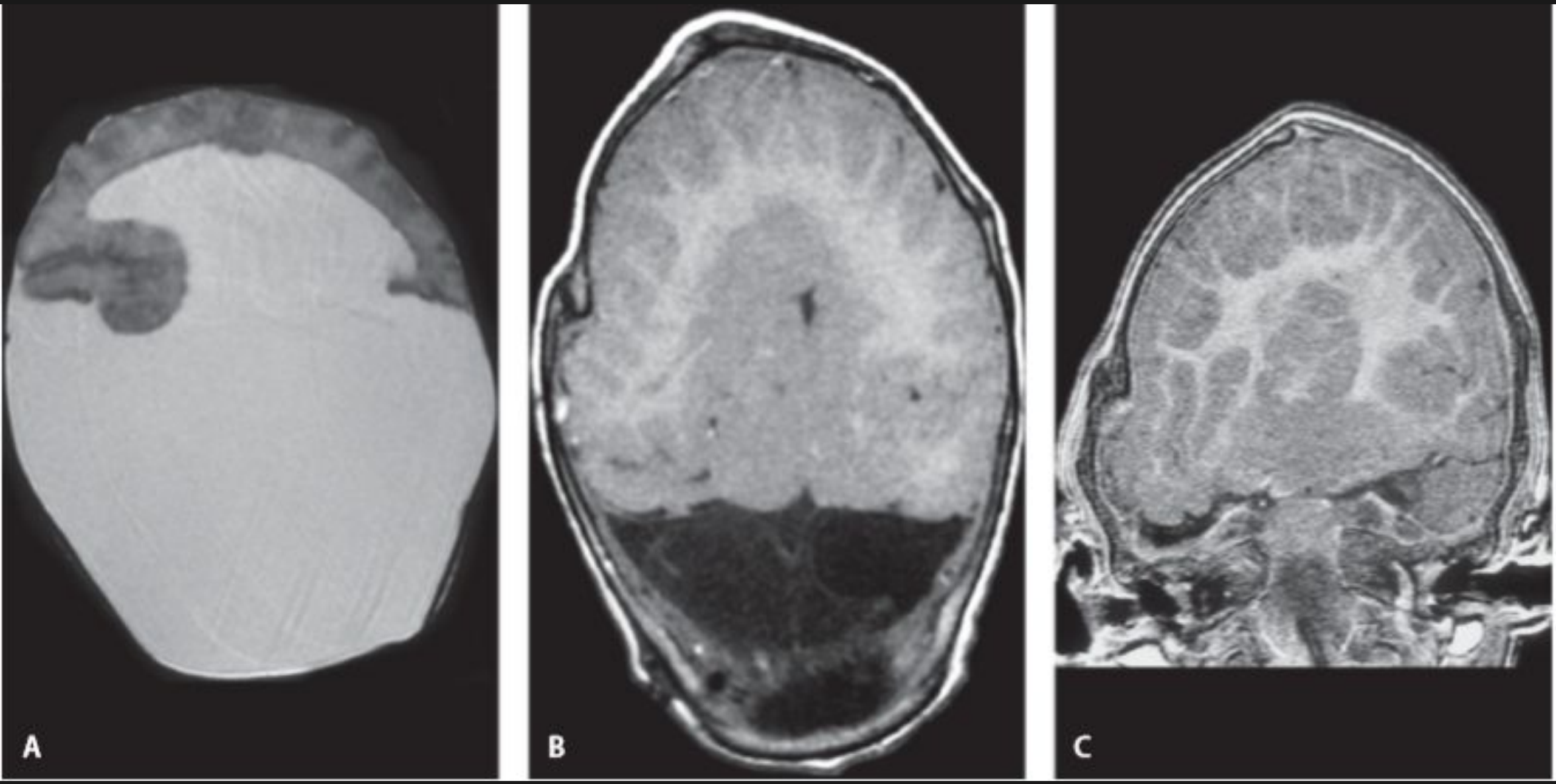

Алобарная голопрозэнцефалия

Голопрозэнцефалия

- Неполное разделение полушарий головного мозга
- Визуализация: -единственный желудочек
  -отсутствие или частичное базальное и полушарное расщепление в сочетании с отсутствием/неполным развитием межполушарной борозды/серпа мозга
  -непарная передняя мозговая артерия

Выраженность и тяжесть аномалии определяется степенью расщепления переднего мозга

- алобарная ГПЭ
- семилобарная ГПЭ
- лобарная ГПЭ

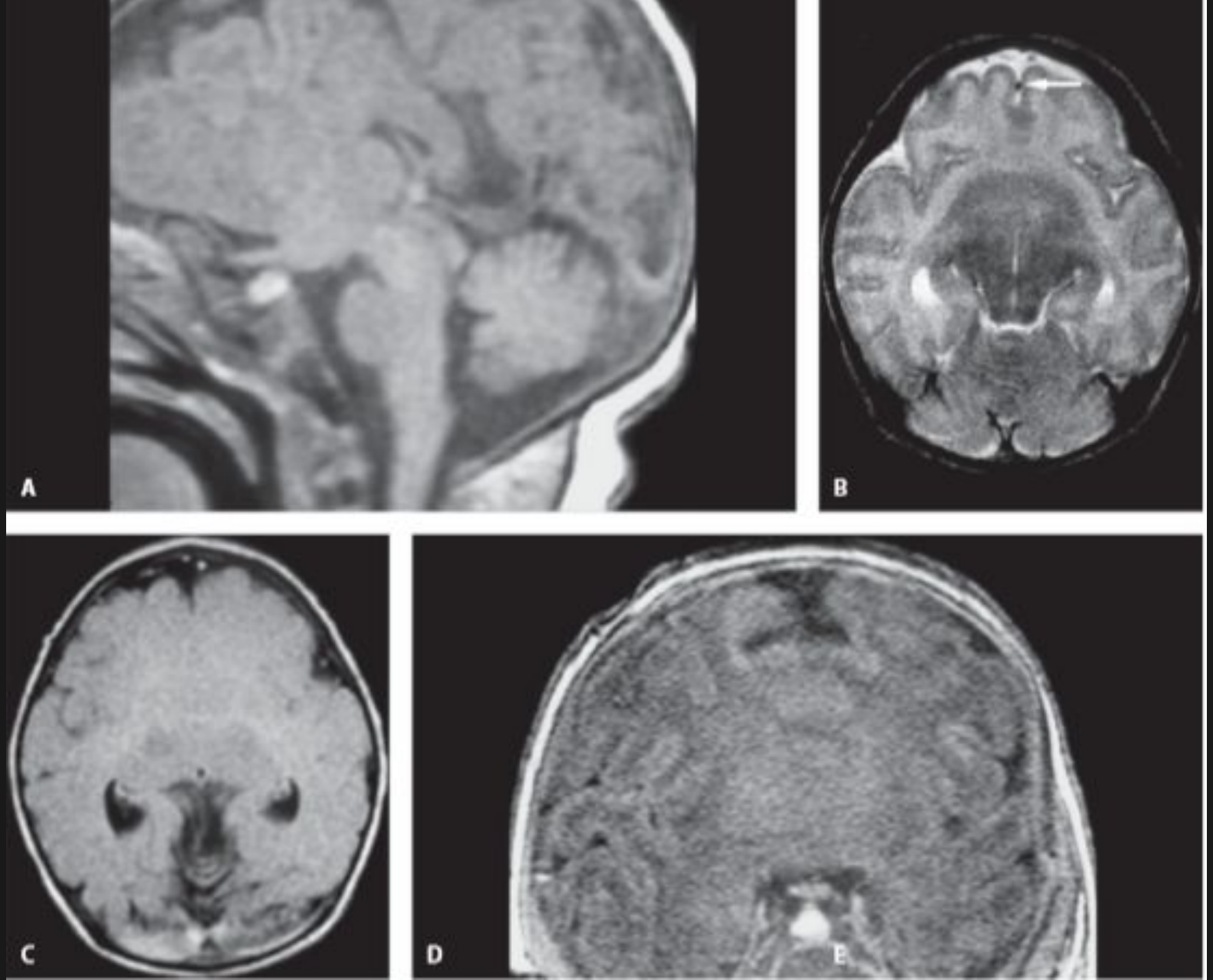
A
B
C
D
E

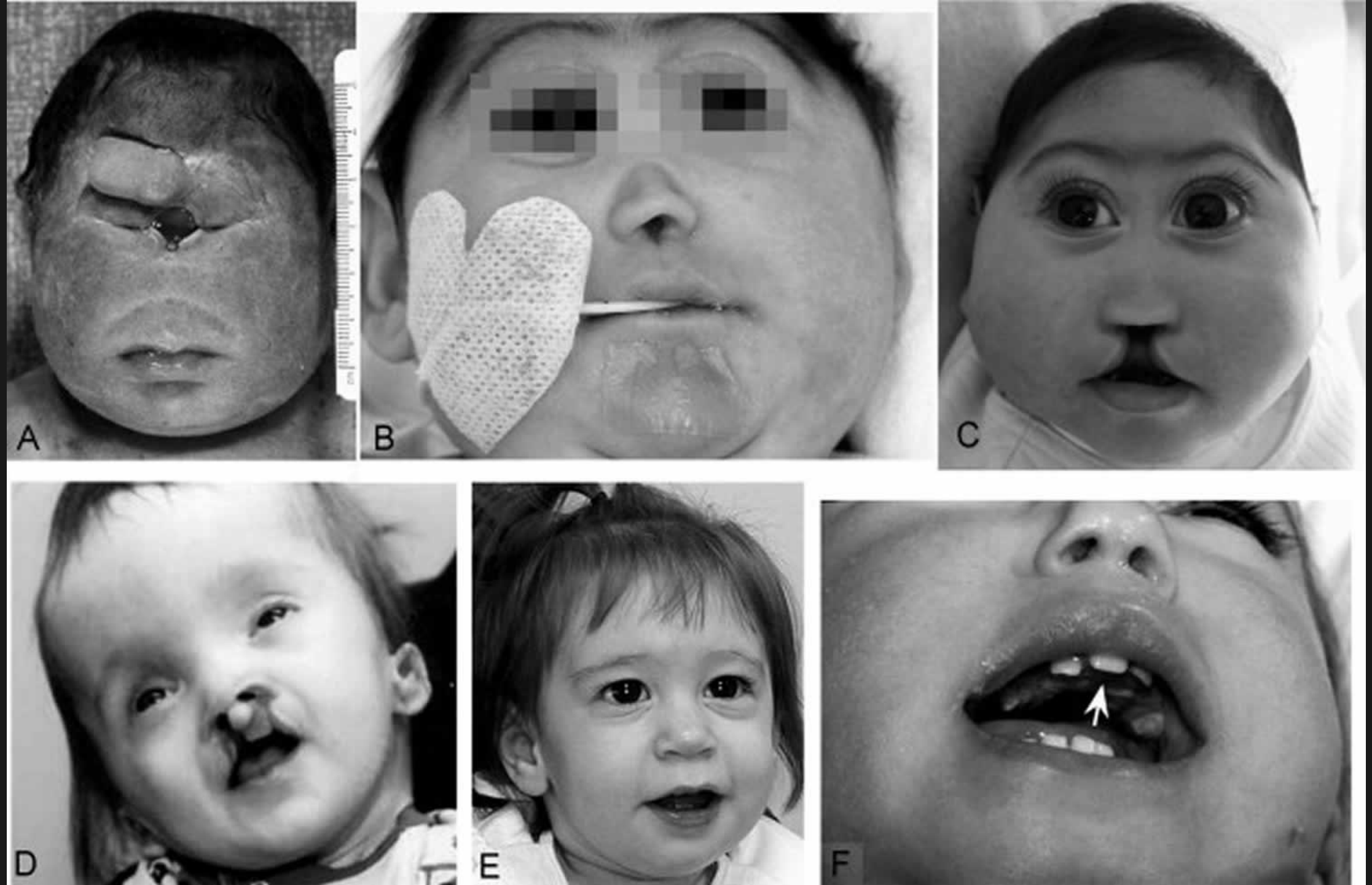
A
B
C
D
E
F

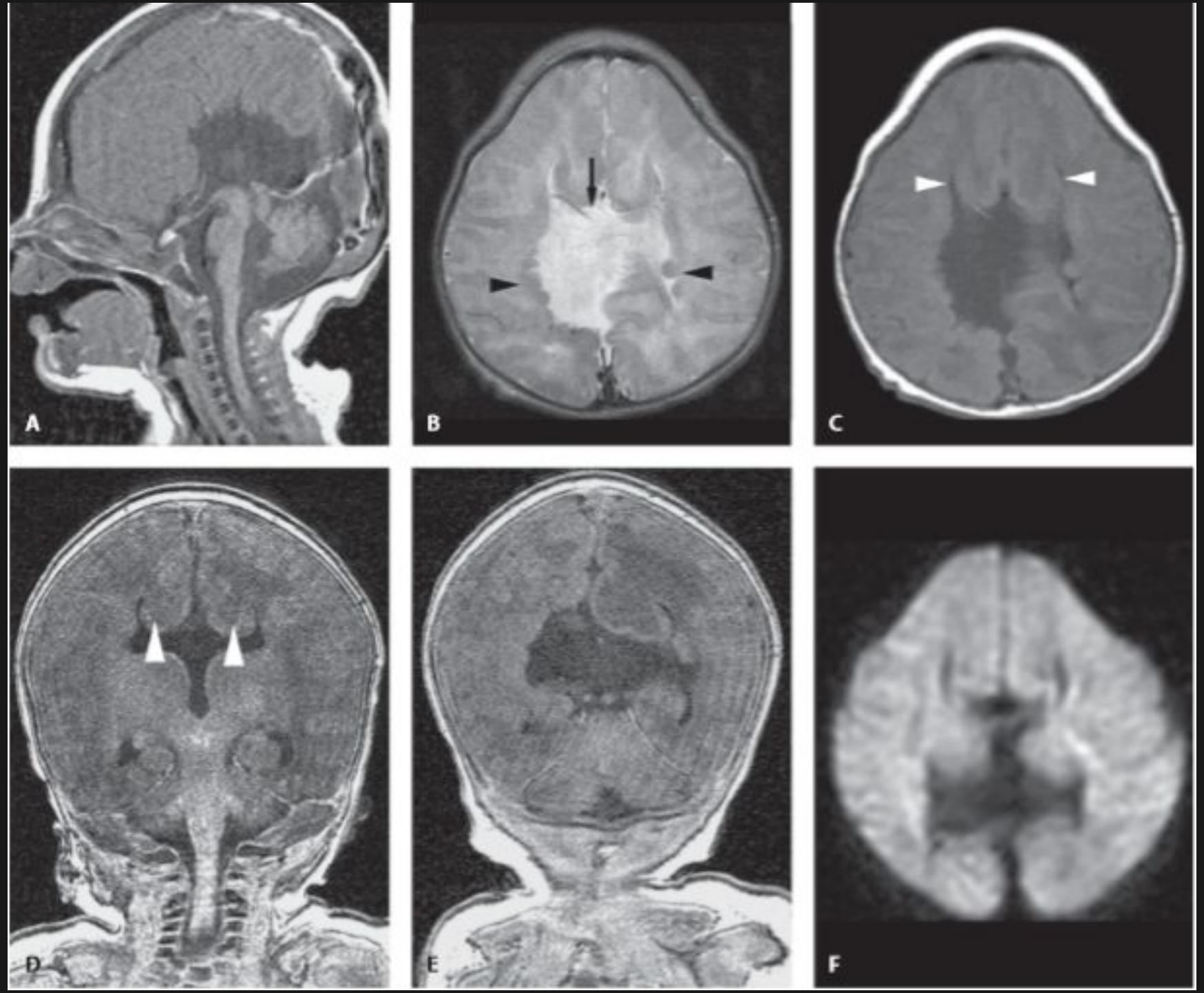
A
B
C
D
E
F

Дисгенезии мозолистого тела

Визуализация:

- Отсутствие мозолистого тела на саггитальных, корональных срезах
- На месте отсутствующего мозолистого тела тракты вместо перекреста образуют пучки Пробста(DTI)
- Боковые желудочки разделены и параллельны
- Преддверие/затылочный рог бокового желудочка часто расширены (кольпоцефалия)

Спектр врожденных структурных аномалий МТ

-тотальная агенезия

-частичная агенезия

-гипоплазия

-гиперплазия

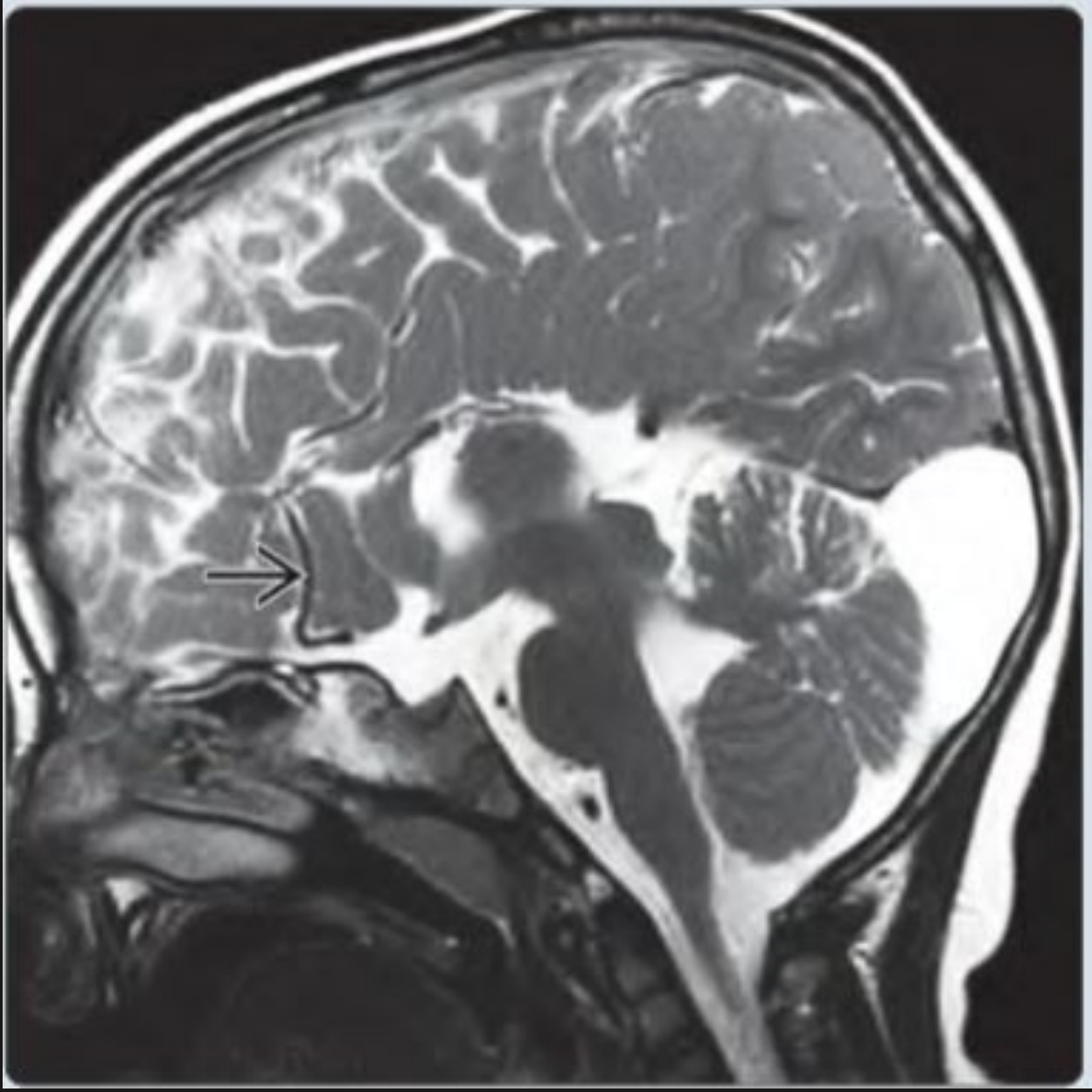

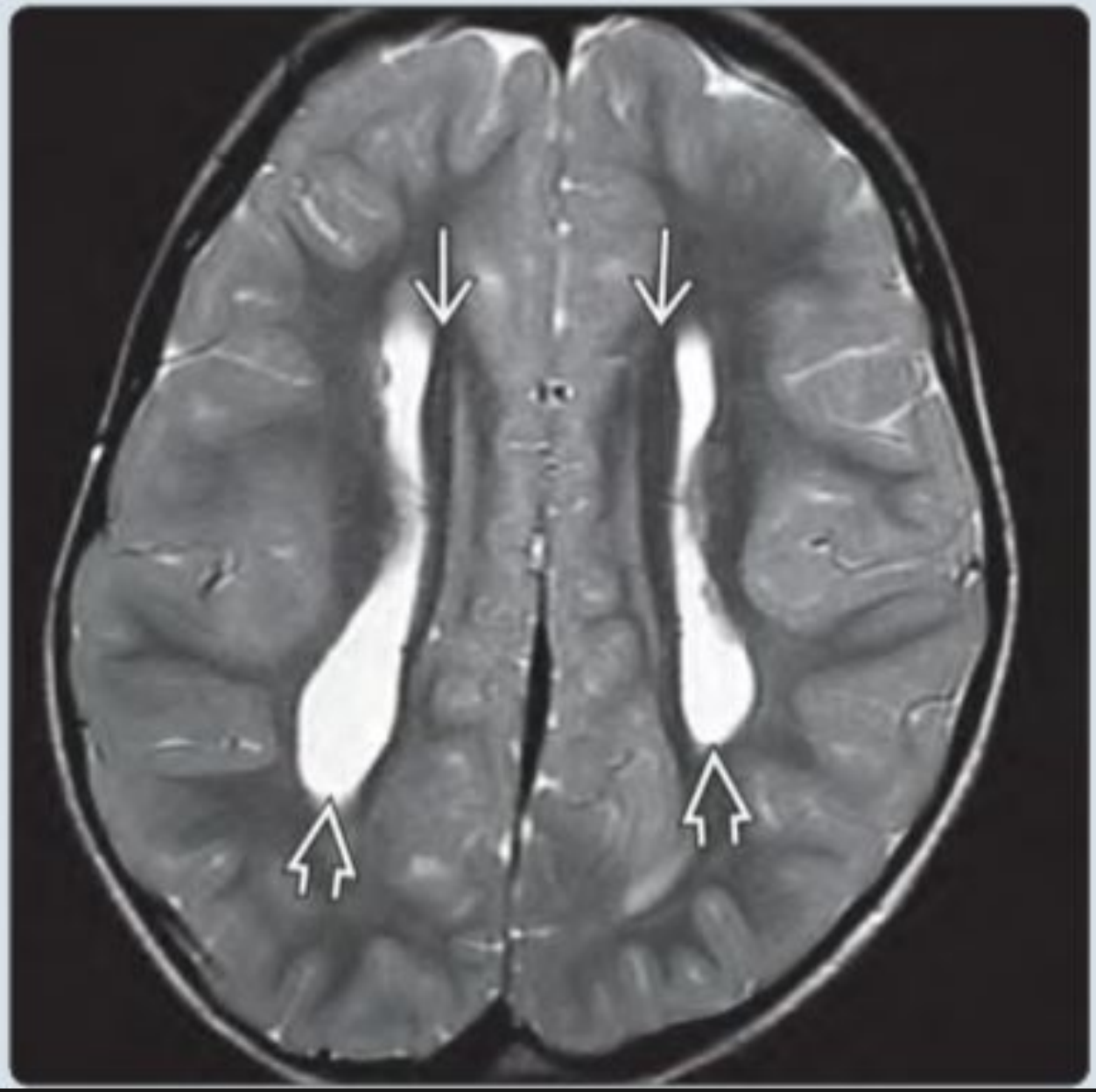

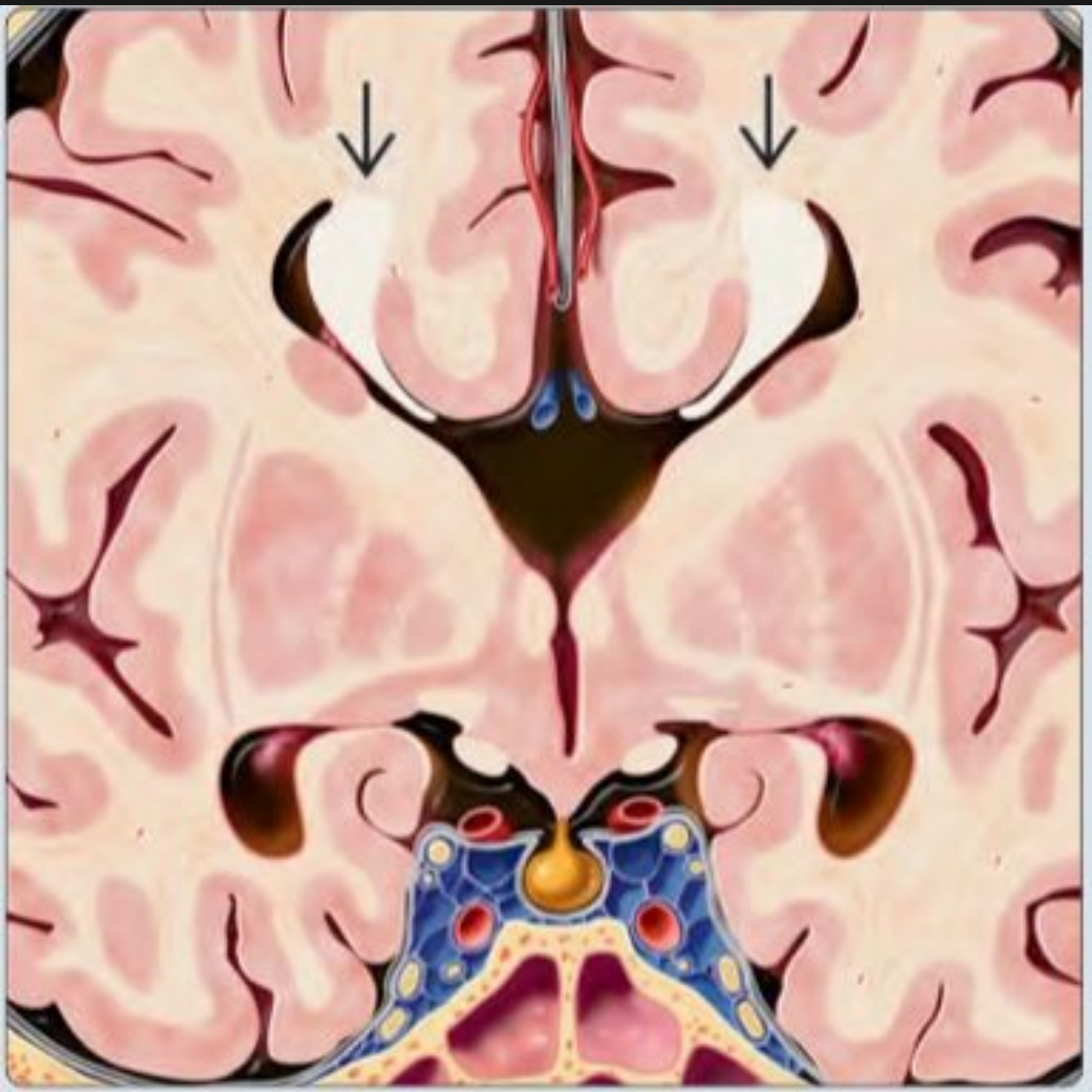

Полимикрогирия

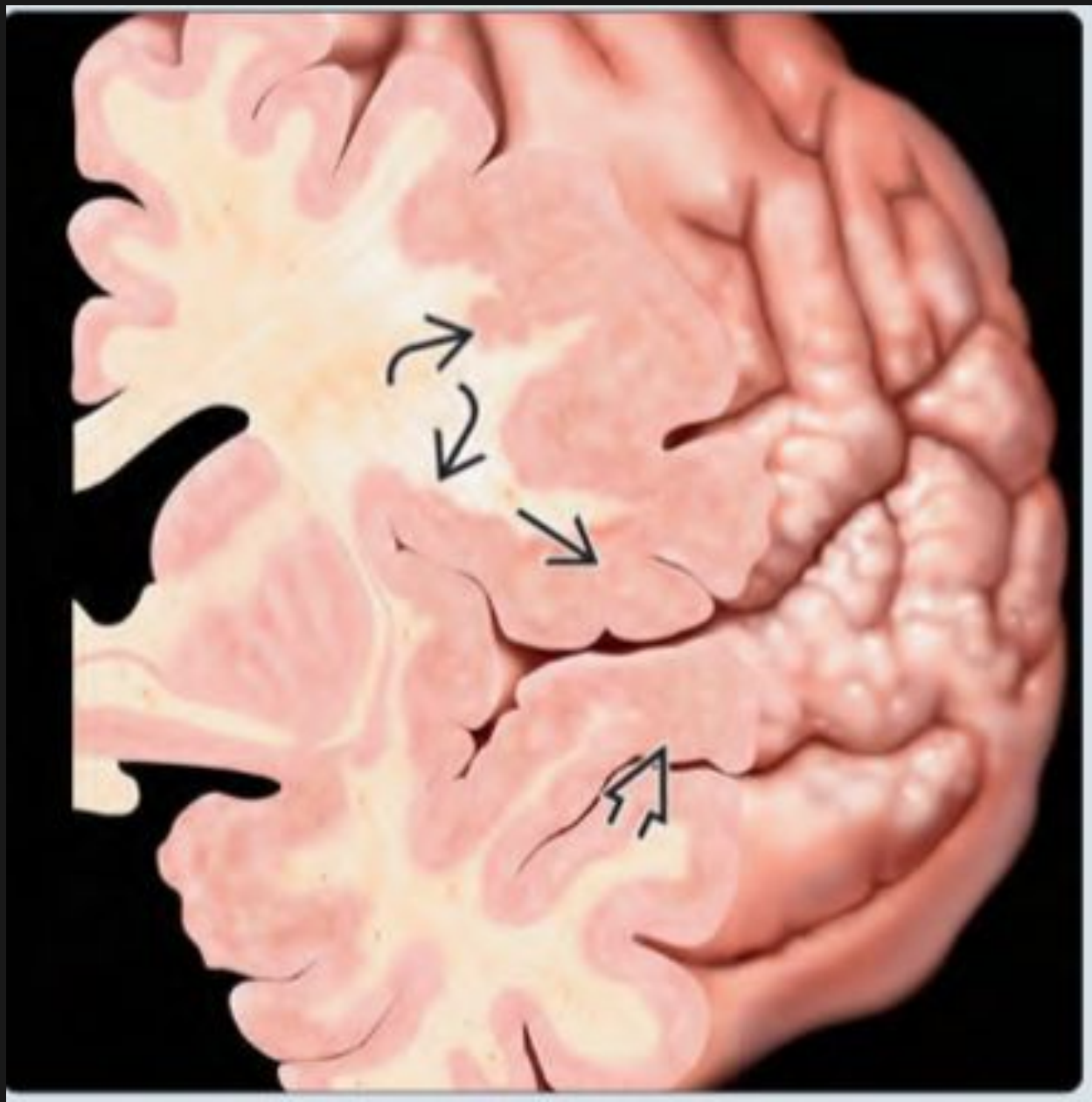

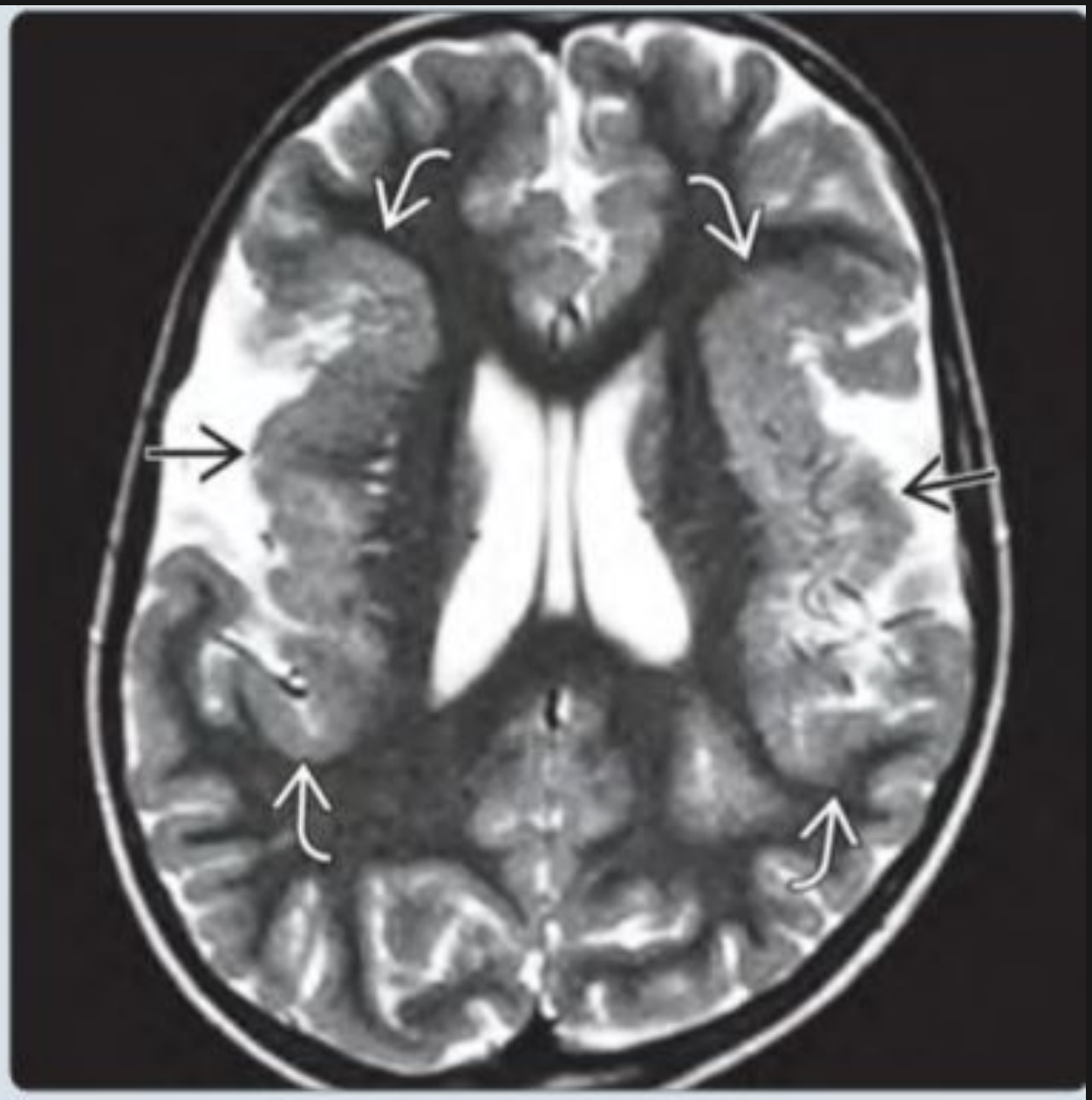

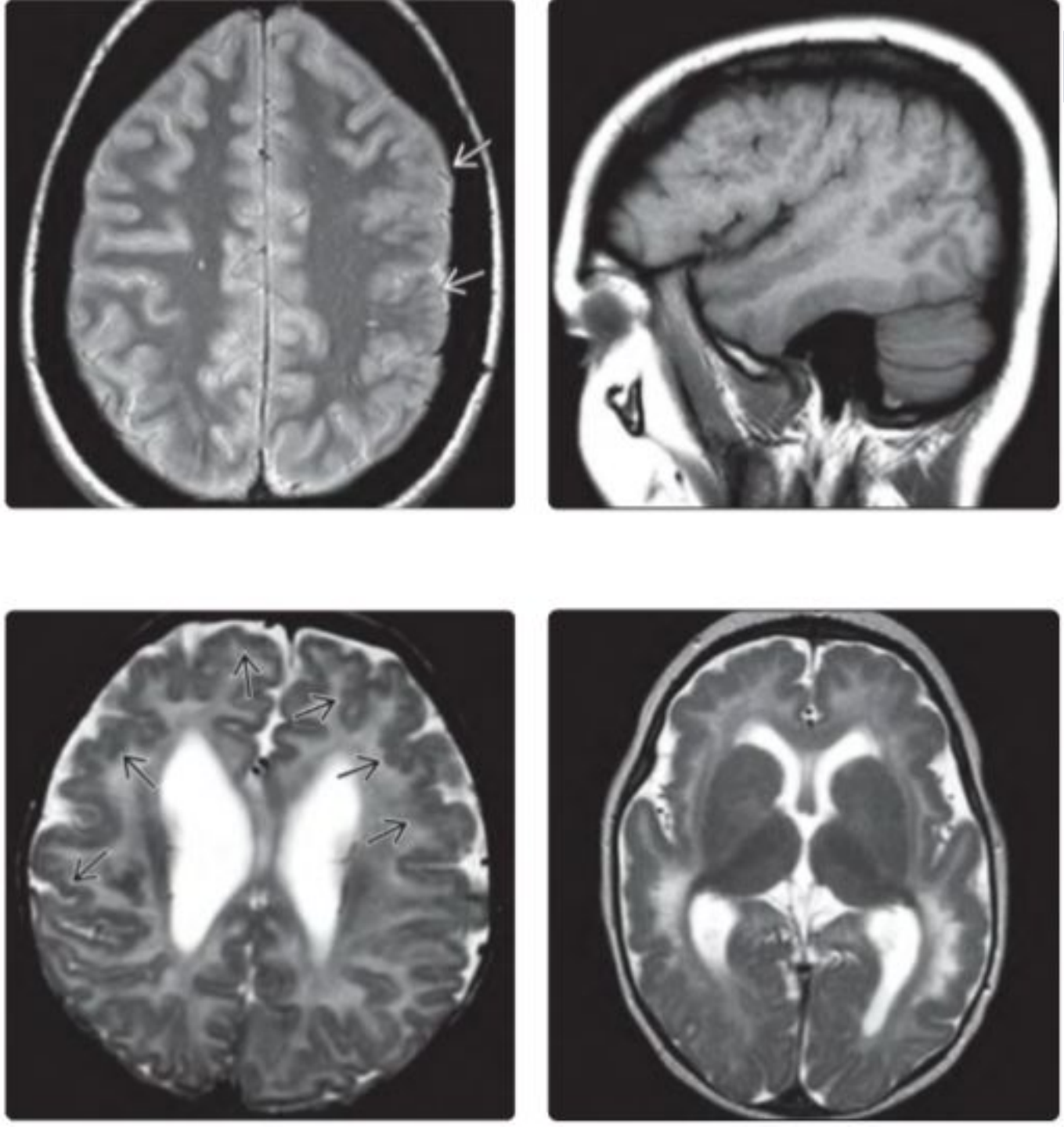

Полимикрогирия

- Проявления кортикальной дисплазии на МРТ различны: неровная, неправильно сформированная поверхность или наоборот, совершенно гладкая из-за спаянности наружного листка коры (молекулярного слоя) на микрощелях.
- характерна изоинтенсивность
- Т2:Полимикрогирия (два паттерна визуализации)
- <12 месяцев: слабо волнистый слой коры нормальной толщины(3-4 мм)
- >18 мес. - толстая бугристая кора(6-8 мм), +-расширение периваскулярных пространств+-складчатость коры.

Шизэнцефалия

- При I типе края расщелины широко отстоят друг от друга, пространство между ними заполнено ликвором.

- При шизэнцефалии II типа края расщелины сомкнуты, плотно прилежат друг к другу, разделяясь глубокой узкой бороздой, выстланной эпендимой и паутинной оболочкой.

- Деструкция коры мозга при шизэнцефалии сопровождается гетеротопией серого вещества по краям расщелины.

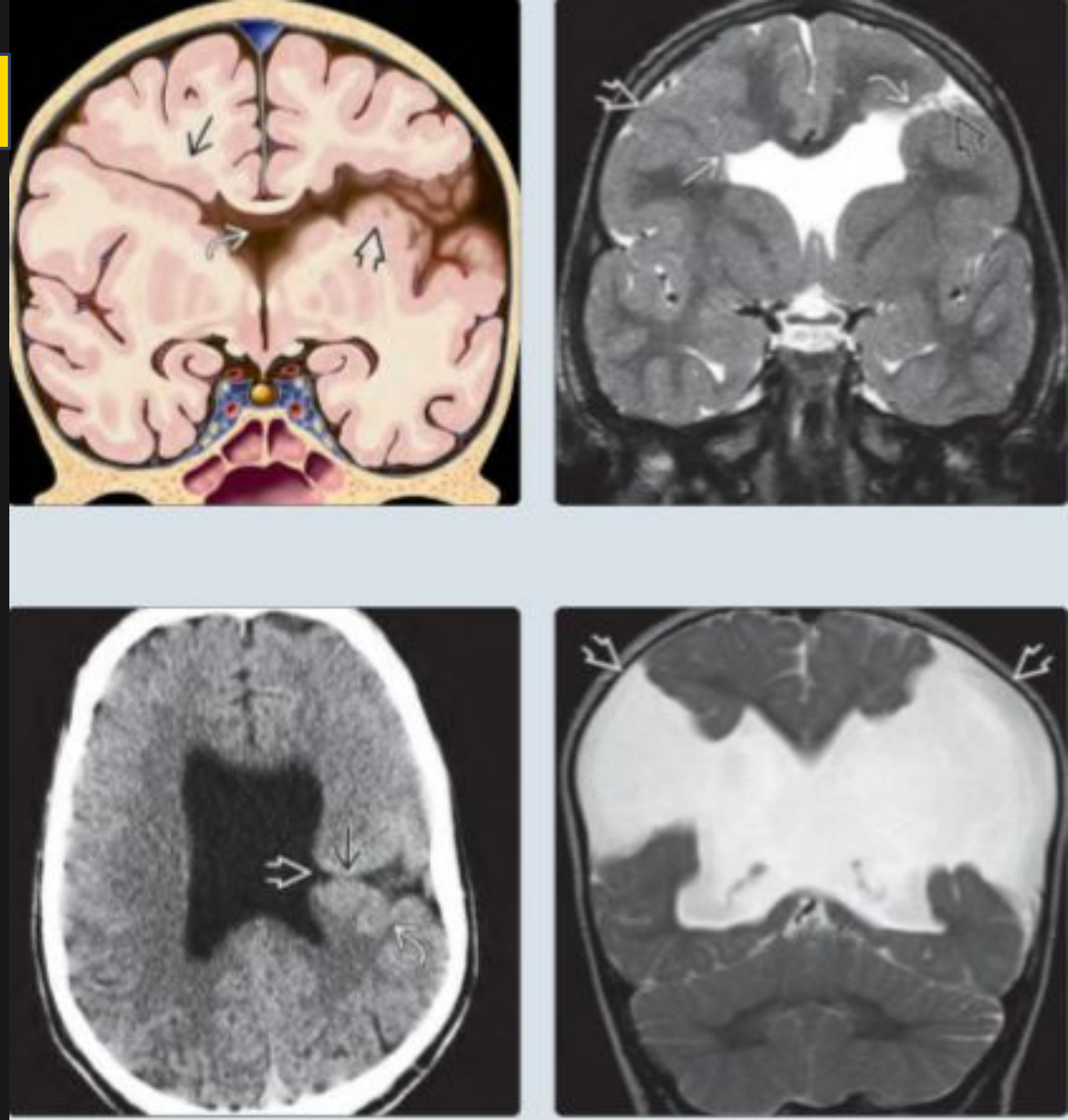

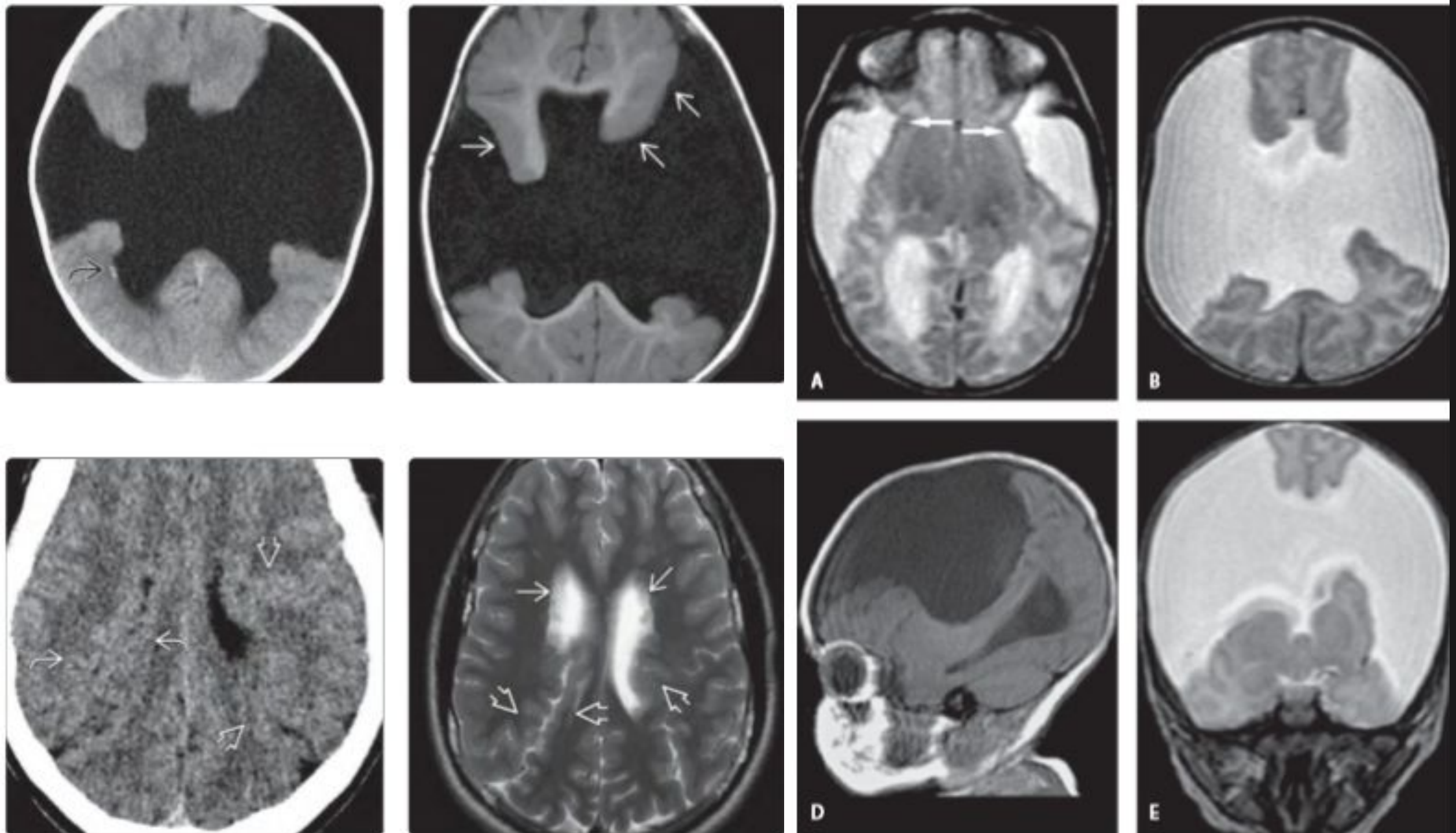
A
B
D
E

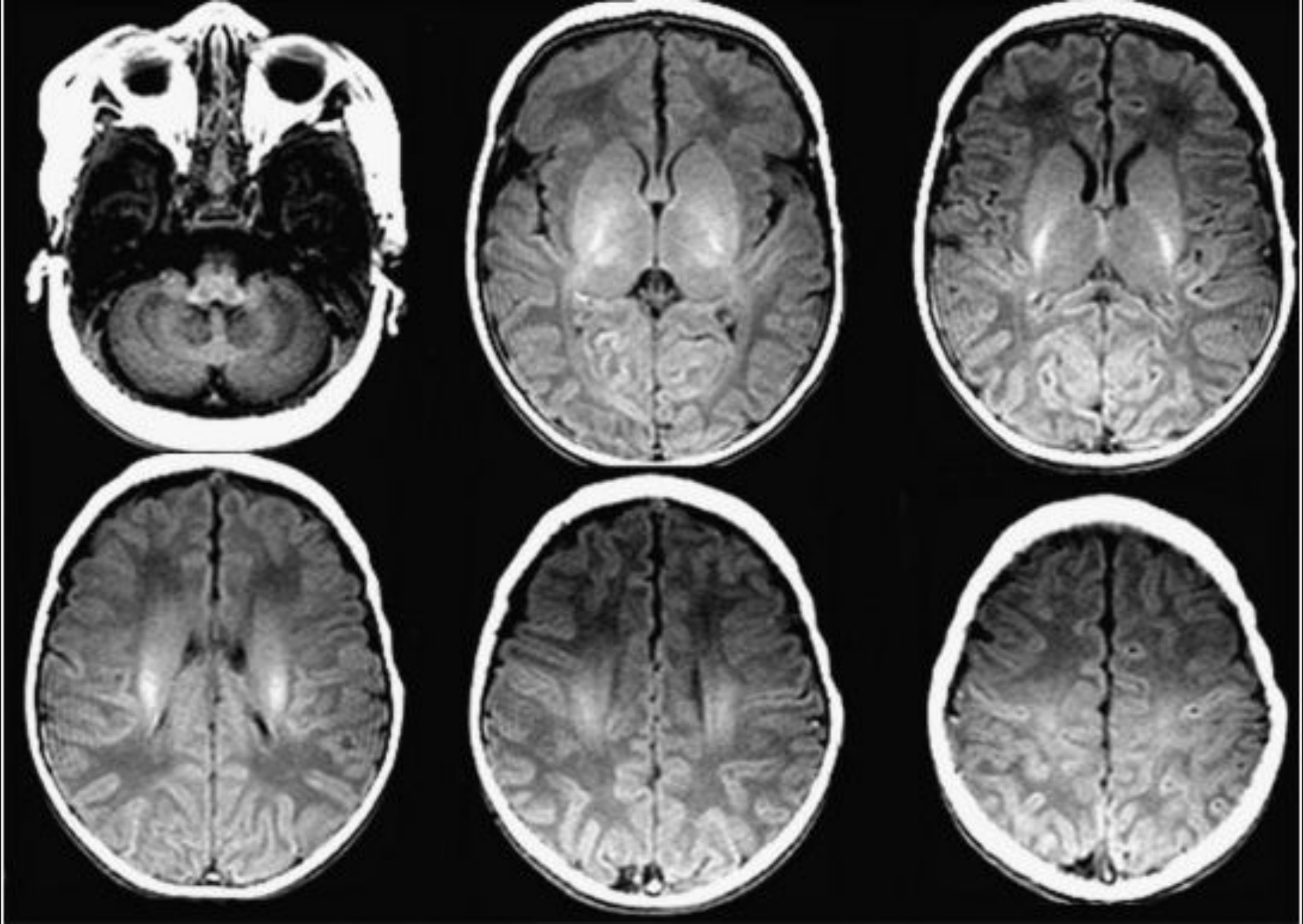

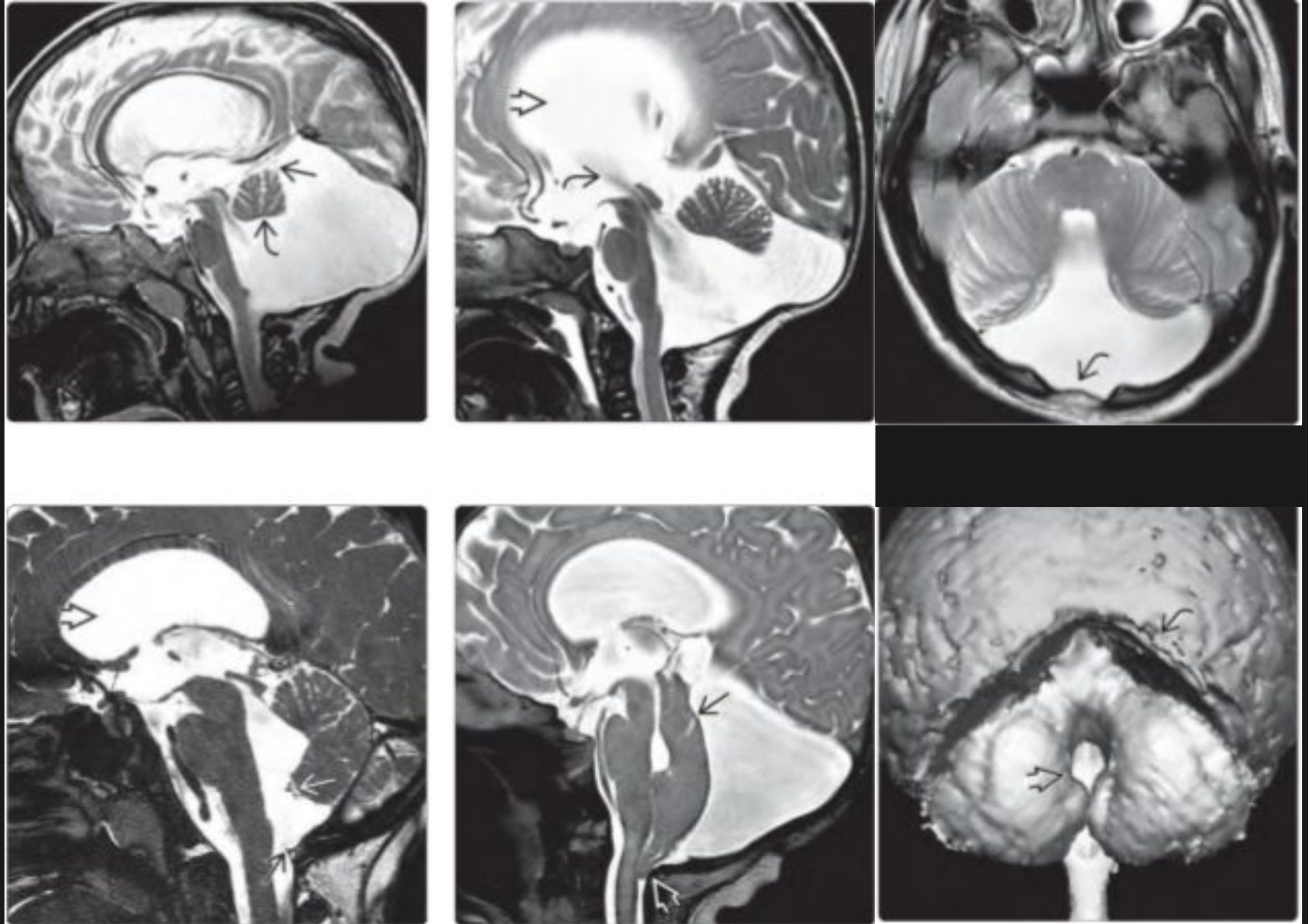

Мальформация Dandy-Walker

- Данная мальформация представляет собой кистозное расширение IV желудочка, сочетающееся с агенезией червя мозжечка, высоким расположением мозжечкового намета и гидроцефалией

“Классическая” МДУ:
-кистозная дилатация IV желудочка - увеличенная ЗЧЯ;
-гипоплазия червя мозжечка, его краниальная ротация;
Гипоплазия червя мозжечка с ротацией(ГЧР):
-непостоянная гипоплазия червя мозжечка,
-ЗЧЯ/ствол мозга нормальных размеров,
-киста небольшая или отсутствует;
Персистирующая киста кармана Блейка(ККБ):
-сообщение “открытого” IV желудочка с кистой;
Мега цистерна магна(МЦМ):
-увеличенные околомозжечковые цистерны сообщаются с базальными субарахноидальными пространствами.

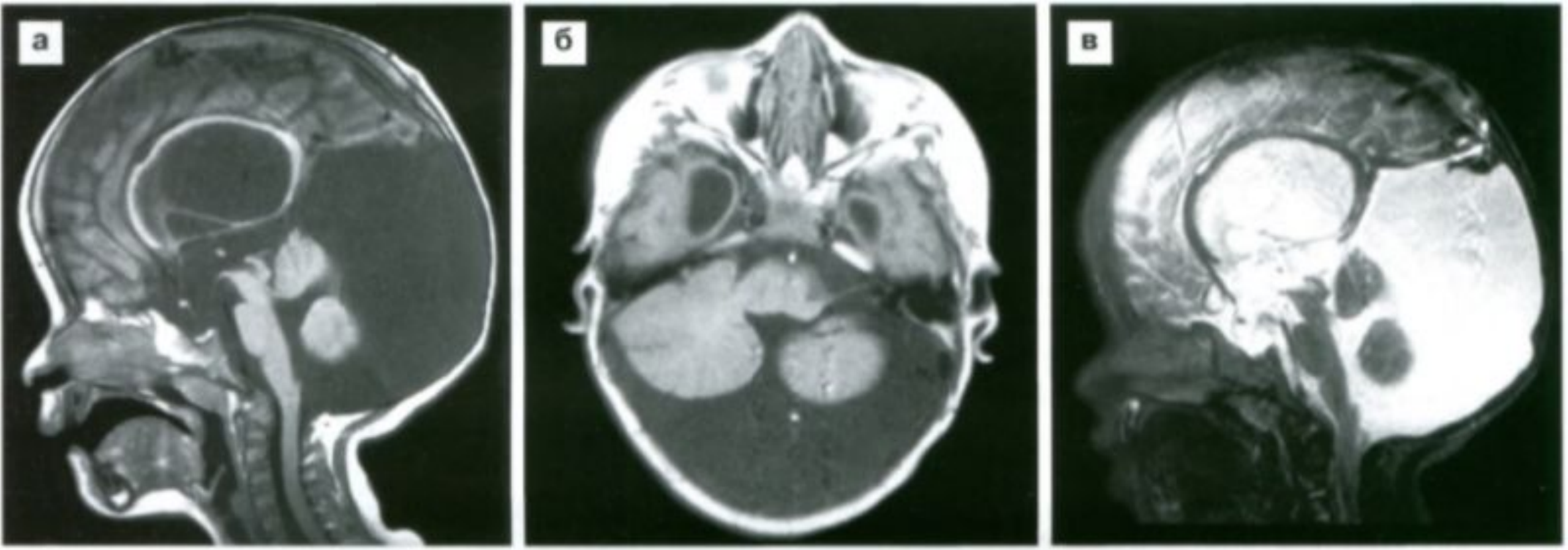

Рис. 4.20. Мальформация Dandy-Walker у реб. 3-х мес. МРТ (**а–в**) — гипоплазия ствола мозга, червя и полушарий мозжечка, ликворная киста занимает увеличенную в объеме заднюю черепную ямку, мозжечковый намет расположен высоко, III и боковые желудочки резко расширены.

Синдром Жубера(мальформация “коренного зуба”)

Аномалия развития заднего мозга, характеризующаяся дисморфией червя, отсутствием перекреста волокон передних ножек мозжечка, центральных волокон моста, а также кортикоспинальных трактов.

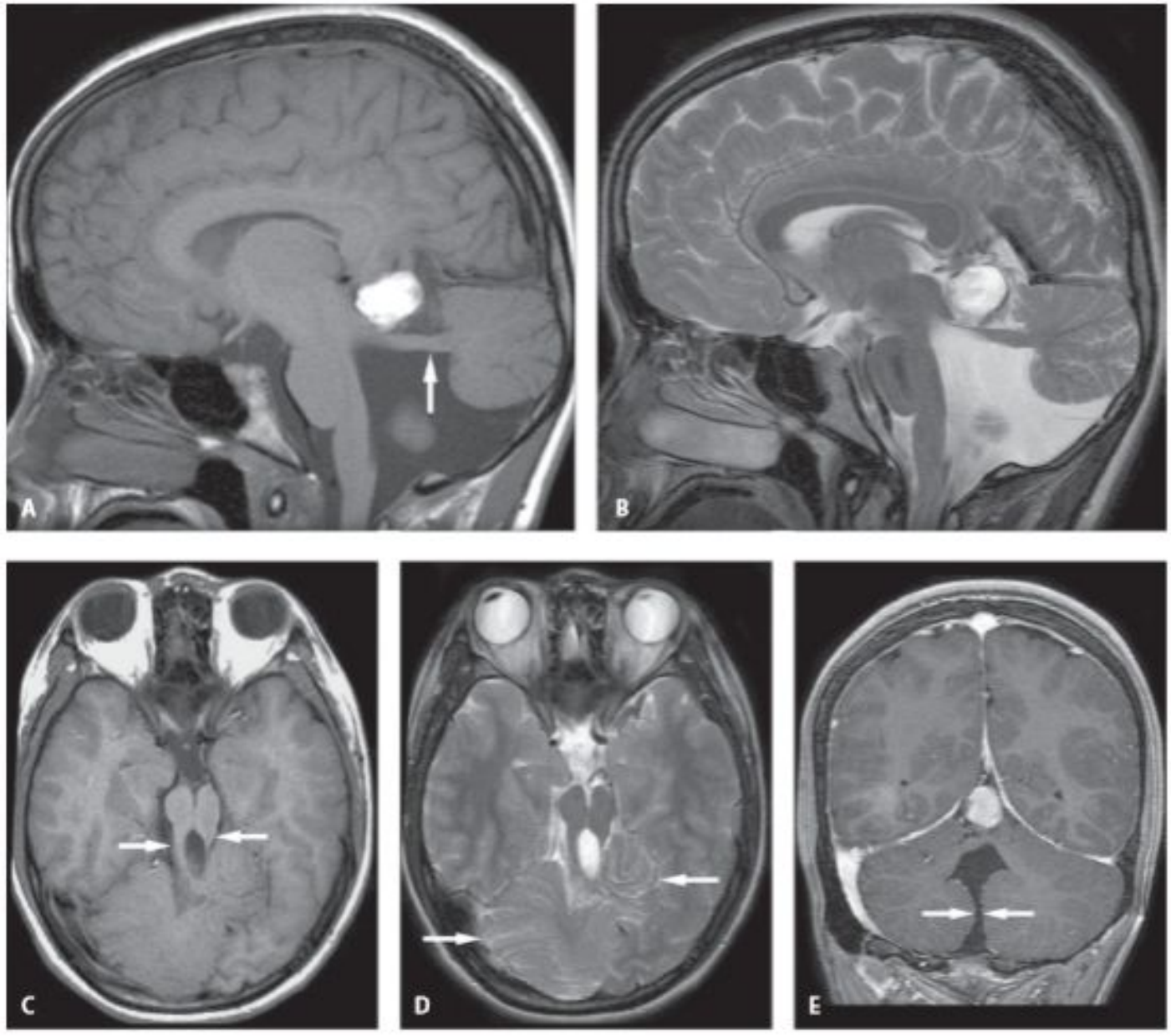

Визуализация:

- *Схожесть на аксиальных срезах формы среднего мозга с формой коренного зуба*
- *Расщепление червя по средней линии*
- *Утолщение и горизонтальная ориентация(перпендикулярно стволу головного мозга)передних ножек мозжечка*
- *Срединная депрессия дна IV желудочка на уровне перешейка мозга (истончение перешейка по средней линии)*

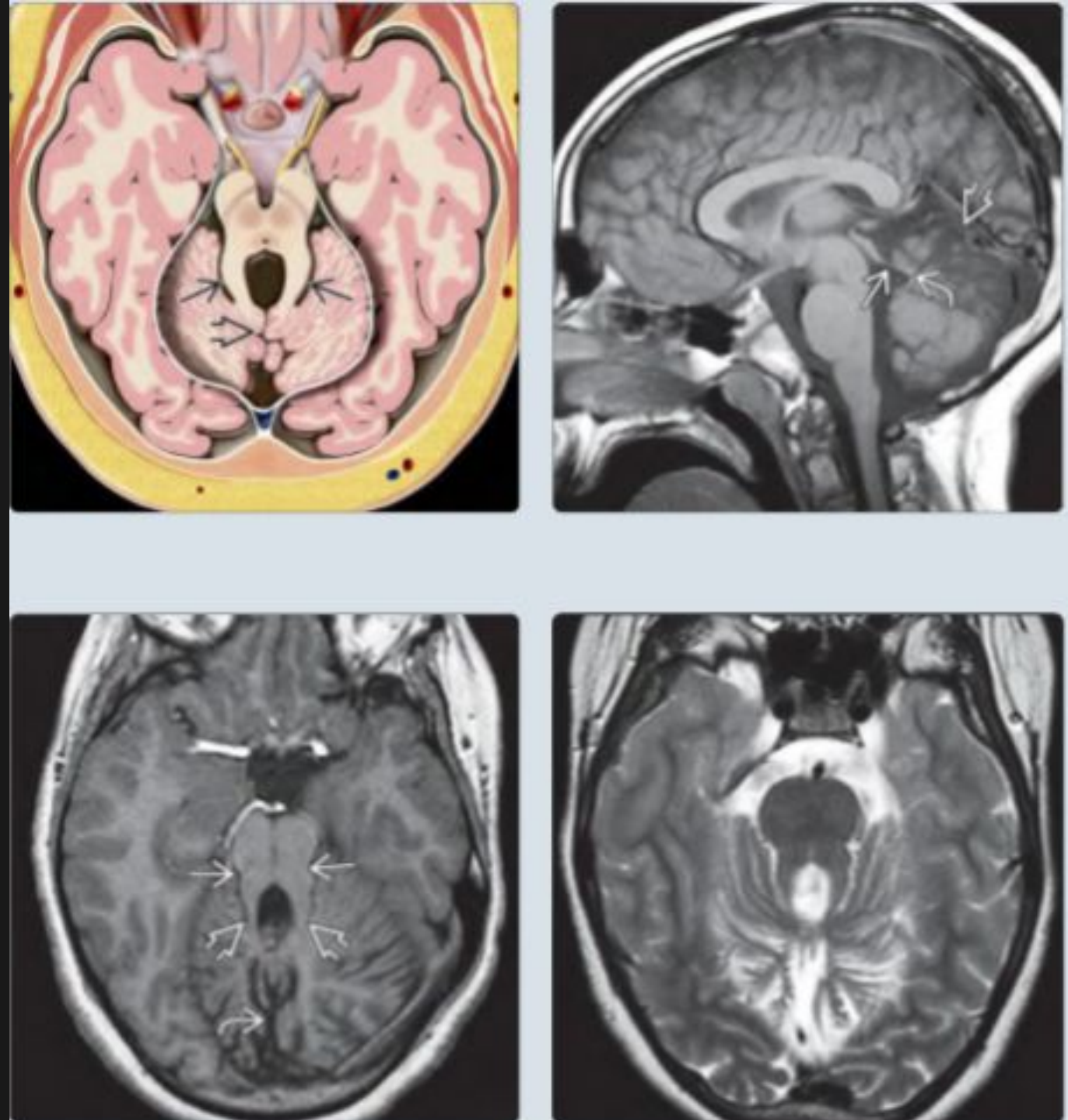

Список литературы

Branson HM. Normal myelination: a practical pictorial review.
Welker KM, Patton A. Assessment of normal myelination with magnetic resonance imaging.
Diagnostic imaging. Brain / [edited by] Anne G. Osborn, Karen L. Salzman, and Miral D. Jhaveri.
L.M.Ketonen A.Hiwatashi R.Sidhu P.-L.Westesson. Pediatric Brain and Spine. An Atlas of MRI and Spectroscopy
Корниенко В.Н. Пронин И.Н. Диагностическая нейрорадиология.