ТРОМБОЭМБОЛИЯ ЛЕГОЧНОЙ АРТЕРИИ:

СОВРЕМЕННЫЕ СТАНДАРТЫ ДИАГНОСТИКИ, ЛЕЧЕНИЯ И ПРОФИЛАКТИКИ

(*Новые рекомендации ESC)*

Рекомендации Американского Колледжа Торакальных Врачей (ACCP) и Европейской Ассоциации Кардиологов (ESC)

CHEST Supplement

ANTITHROMBOTIC AND THROMBOLYTIC THERAPY 8TH ED: ACCP GUIDELINES

Executive Summary*

American College of Chest Physicians
Evidence-Based Clinical Practice Guidelines
(8th Edition)

Jack Hirsh, MD, FCCP, Chair; Gordon Guyatt, MD, FCCP; Gregory W. Albers, MD; Robert Harrington, MD, FCCP; and Holger J. Schünemann, MD, PhD, FCCP

(CHEST 2008; 133:71S–105S)

European Heart Journal (2008) **29**, 2276–2315
doi:10.1093/eurheartj/ehn310

ESC GUIDELINES

Guidelines on the diagnosis and management of acute pulmonary embolism

The Task Force for the Diagnosis and Management of Acute Pulmonary Embolism of the European Society of Cardiology (ESC)

Authors/Task Force Members: Adam Torbicki, Chairperson (Poland)*, Arnaud Perrier (Switzerland), Stavros Konstantinides (Germany), Giancarlo Agnelli (Italy), Nazzareno Galiè (Italy), Piotr Pruszczyk (Poland), Frank Bengel (USA), Adrian J.B. Brady (UK), Daniel Ferreira (Portugal), Uwe Janssens (Germany), Walter Klepetko (Austria), Eckhard Mayer (Germany), Martine Remy-Jardin (France), and Jean-Pierre Bassand (France)

Full author affiliations can be found on the page dedicated to these guidelines on the ESC Web Site (www.escardio.org/guidelines)

ТРОМБОЭМБОЛИЯ ЛЕГОЧНОЙ АРТЕРИИ (ТЭЛА) – ЭТО:

острая окклюзия ствола или ветвей легочной артерии тромбом или эмболом, сформировавшимися в венах большого круга кровообращения или полостях правого сердца

Частота ТЭЛА продолжает повсеместно и прогрессивно увеличиваться!

- В настоящее время является третьей по частоте причиной внезапной смерти после ишемической болезни сердца и инсульта.
- ***Ежегодно является причиной гибели 0,1% населения в экономически развитых странах.***
- Летальность в стационарах различного профиля достигает 20%.

ТЭЛА - важная медицинская проблема в связи с высокой заболеваемостью и смертностью

Число случаев в год

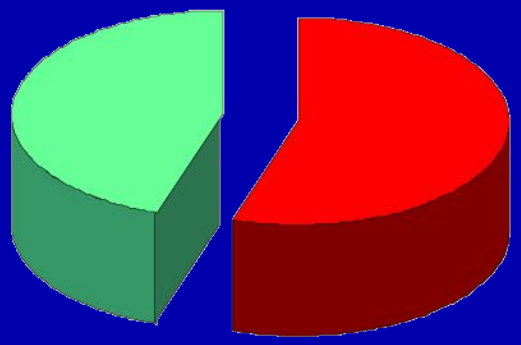

Не диагностируются

- более половины из расчетных 600.000 случаев в год не диагностируются

Суммарная заболеваемость

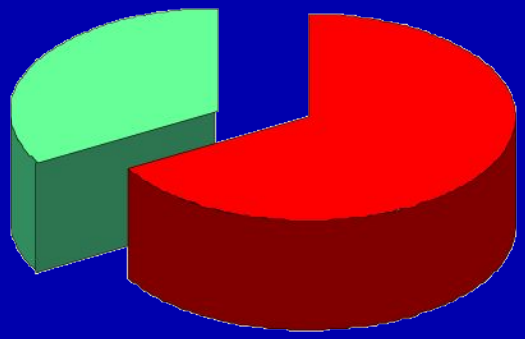

Бессимптомные формы

- около 2/3 случаев протекают бессимптомно, не диагностируются или не лечатся

ЛЕТАЛЬНОСТЬ

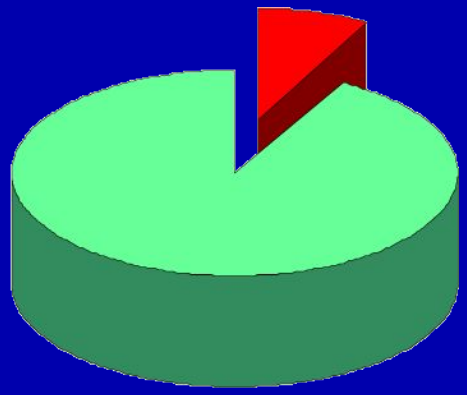

ТЭЛА: 5-10%

- ежегодно от числа всех смертей в стационаре

ОСНОВНЫЕ МЕХАНИЗМЫ ТРОМБОГЕНЕЗА ОПРЕДЕЛЯЮТСЯ ТРИАДОЙ ВИРХОВА

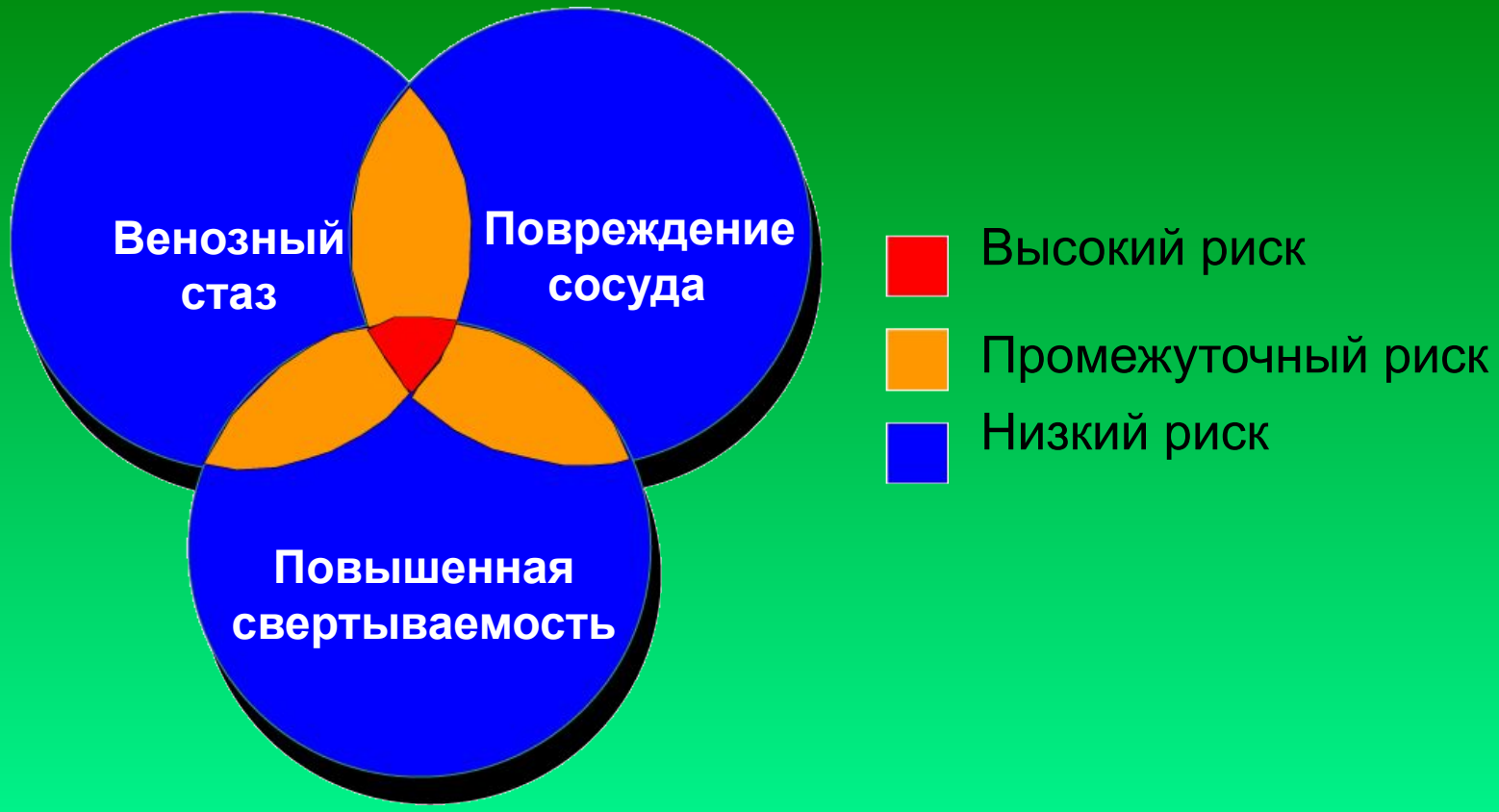

Факторы риска ТЭЛА

- пожилой возраст

-длительная обездвиженность (вследствие пареза конечностей, после травм, в послеоперационном периоде, при частых и продолжительных перелетах в самолетах или поездках в автомобилях и т.д.)

- онкологические заболевания
- травмы (особенно переломы крупных костей)
- хирургические вмешательства и внутрисосудистые инвазивные манипуляции (подключичный катетер и др.)
- прием некоторых лекарственных препаратов (заместительная гормональная терапия, использование оральных контрацептивов, химиотерапия)
- хроническая сердечная или дыхательная недостаточность
- беременность и послеродовый период
- тромбофилия

Первичная оценка риска ТЭЛА

Подозрение на острую ТЭЛА

↓

Шок или гипотония
(>15 мин: САД<90, или снижение АД ≥ 40)

ДА → **Высокий риск***

НЕТ → **Не высокий риск***
(все кроме высокого)

*Риск смерти в стационаре или в последующие 30 дней

Диагностический индекс риска «Geneva»

(Le Gal G. et al. Prediction of pulmonary embolism in the emergency department: the revised Geneva score // Ann. Intern. Med. – 2008)

	Баллы
Предшествующие факторы	
Возраст > 65 лет	+1
ТЭЛА или ТГВ в анамнезе	+3
Операция или перелом в течение 1 мес.	+2
Активное онкологическое заболевание	+2
Симптомы	
Односторонняя боль в ноге	+3
Кровохарканье	+2
Клинические признаки	
ЧСС 74-94/мин	+3
ЧСС > 95/мин	+5
Болезненность или односторонний отек ноги	+4
Вероятность	
Низкая	0-3
Средняя	4-10
Высокая	≥ 11

Тяжесть тромбоэмболии легочной артерии

Тяжесть ТЭЛА следует понимать, как индивидуальную оценку риска ранней смерти, связанного с ТЭЛА.

ТЭЛА можно разделить на несколько уровней риска ранней смерти (понимается, как риск наступления смерти во время госпитализации или в течение 30 дней) на основании наличия маркеров риска.

Для практических целей маркеры, пригодные для стратификации риска при ТЭЛА, можно классифицировать на три группы.

Основные маркеры, пригодные для стратификации риска при острой тромбоэмболии легочной артерии

Клинические маркеры	Шок, гипотензия*
Маркеры дисфункции ПЖ	Дилатация ПЖ, гипокинез или перегрузка давлением на ЭхоКГ Дилатация ПЖ при спиральной компьютерной томографии Повышение BNP или NT-proBNP. Повышенное давление в правых отделах сердца при КПОС
Маркеры поражения миокарда	Повышение уровня сердечных тропонинов T или I (или H-FABP)**

Примечания: КПОС = катетеризация правых отделов сердца; ПЖ = правый желудочек.

* – определены, как систолическое артериальное давление (САД)<90 мм рт.ст. или падение давления ≥40 мм рт.ст. >15 мин, если это не вызвано впервые выявленной аритмией, гиповолемией или сепсисом.

** – H-FABP – белок сердечного типа, связывающий жирные кислоты; новый маркер

ЧАСТОТА КЛИНИЧЕСКИХ СОБЫТИЙ В ЗАВИСИМОСТИ ОТ СТЕПЕНИ РИСКА

События	Степень риска			
	Низкая	Умеренная	Высокая	Самая высокая
Тромбоз вен голени, %	**2,0**	**10 - 20**	**20 - 40**	**40 - 80**
Тромбоз проксимальных отделов вен нижних конечностей, %	**0,4**	**2 - 4**	**4 - 8**	**10 - 20**
Клинически явная ТЭЛА, %	***0,2***	***1 - 2***	***2 - 4***	***4 - 10***
Фатальная ТЭЛА, %	***0,002***	***0,1 - 0,4***	***0,4 - 1,0***	***> 15***

Torbicki A. et al. ESC Diagnosis and Management of Acute Pulmonary Embolism // European Heart Journal. - 2008. - Vol. 29. - № 18. - P. 2276-2315.

РИСК РАЗВИТИЯ ТРОМБОЗА ГЛУБОКИХ ВЕН (ТГВ) У БОЛЬНЫХ, НАХОДЯЩИХСЯ НА СТАЦИОНАРНОМ ЛЕЧЕНИИ

	Риск развития ТГВ, %
Терапия	*10 – 20*
Общая хирургия	*15 – 40*
Крупные гинекологические операции	*15 – 40*
Крупные урологические операции	*15 – 40*
Операции на крупных суставах	*40 – 60*
Нейрохирургия	*15 – 40*
Инсульт	*20 – 50*
Обширная травма	*40 – 80*
Травма спинного мозга	*60 – 80*

Критерии оценки вероятности тромбоза глубоки вен

- Рак (легкого, предстательной железы, поджелудочной железы), диагностированный в пределах предыдущих 6 месяцев
- Иммобилизация ноги в результате паралича или гипсовой повязки
- Отек нормальной ноги
- Постельный режим более 3 дней или предшествующая в течении 4-6 недель операция
- Ограниченная болезненность по глубоким венам
- Односторонний отек голени больше чем 3 см
- Односторонние ограниченные отеки
- Увеличенные поверхностные вены

*1.При наличии 3 и более признаков -**высокая вероятность***

*2.При наличии 2 признаков - **умеренная вероятность***

*3.При наличии менее 2 признаков - **низкая вероятность***

ИСТОЧНИКИ ТРОМБОВ И НАПРАВЛЕНИЯ ЭМБОЛИИ

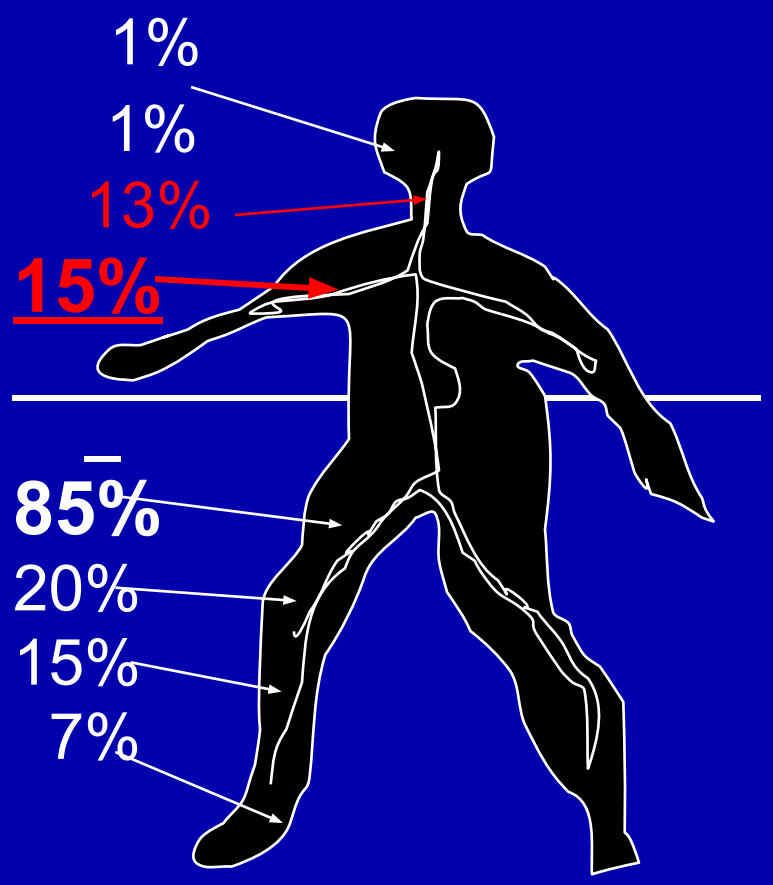

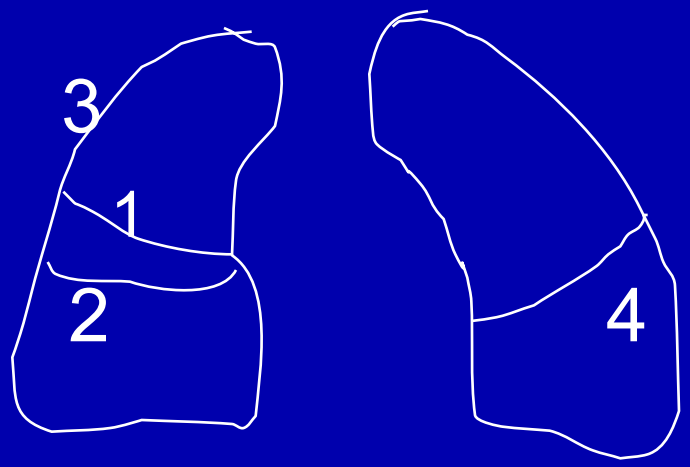

1. средняя доля
2. н/д справа
3. в/д справа
4. н/д слева

Вид легкого при ТЭЛА очень высокого риска

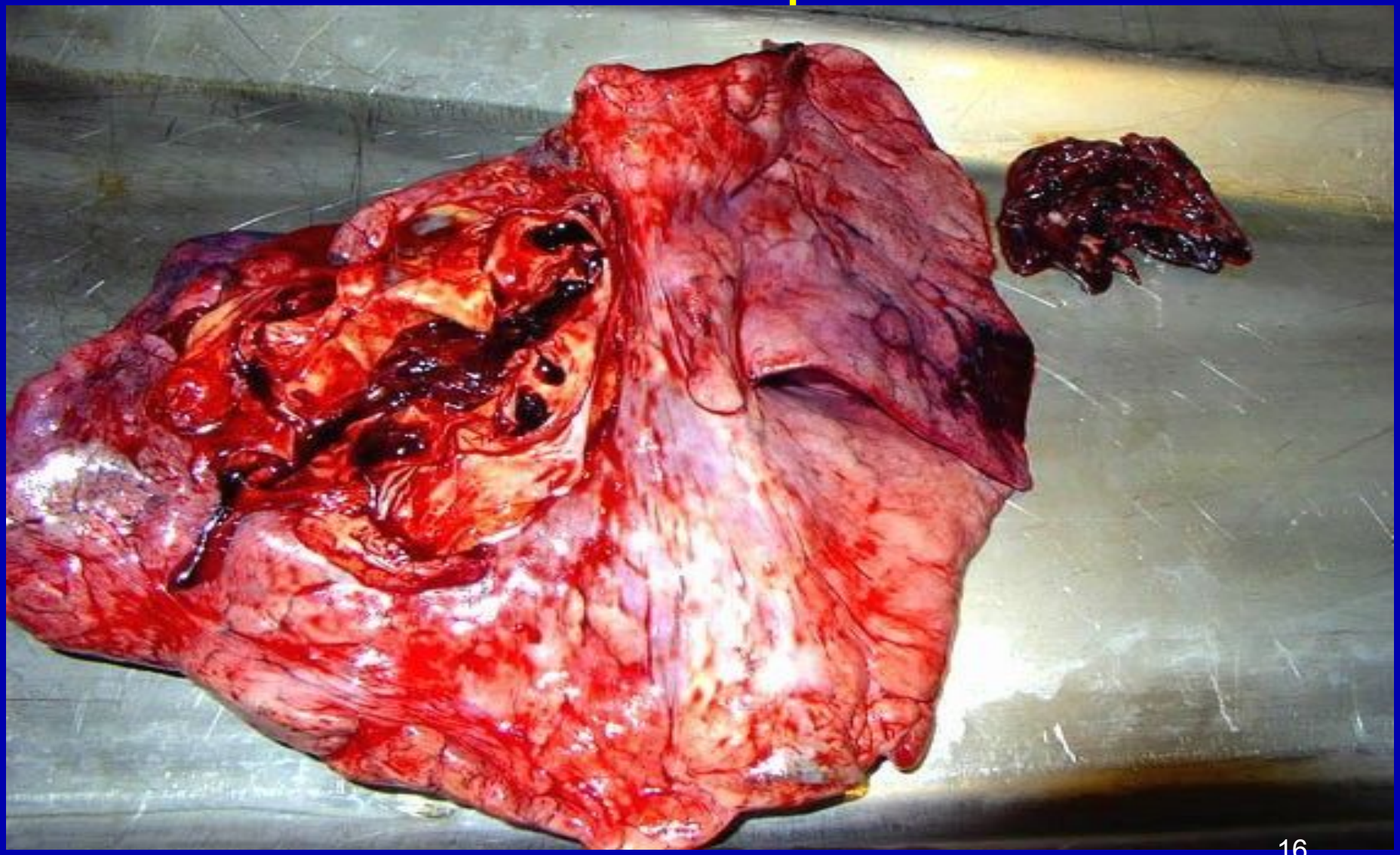

При эмболии сосуда малого круга кровообращения возможно развитие трех синдромов:

- Внезапная смерть при тромбоэмболии крупных ветвей легочной артерии
- Инфаркт легкого при тромбоэмболии долевых и сегментарных артерий
- Хроническая легочная гипертензия при рецидивирующей тромбоэмболии мелких ветвей легочной артерии

АЛГОРИТМЫ ДИАГНОСТИКИ И ЛЕЧЕНИЯ ТЭЛА В ЗАВИСИМОСТИ ОТ СТЕПЕНИ РИСКА

Torbicki A. et al. ESC Diagnosis and Management of Acute Pulmonary Embolism // European Heart Journal. - 2008. - Vol. 29. - № 18. - P. 2276-2315.

КЛИНИЧЕСКАЯ КАРТИНА ТЭЛА

☝ **З А П О М Н И Т Е**

Для ТЭЛА ни одного патогномоничного симптома

нет !

ДИАГНОСТИКА ТЭЛА

- Постановка диагноза ТЭЛА и основаны на умении врача использовать данные анамнеза, объективные признаки, оценку риска, данные инструментальных исследований и

настороженности в отношении ТЭЛА!

ДИАГНОСТИКА ТЭЛА

- Важнейшими анамнестическими сведениями являются факторы риска и внезапность возникновения симптоматики.

НАИБОЛЕЕ ХАРАКТЕРНЫЕ КЛИНИЧЕСКИЕ ПРИЗНАКИ ТЭЛА

1. внезапная одышка
2. одышка в сочетании с болью в грудной клетке
3. тахикардия
4. цианоз

ОТСУТСТВИЕ ЭТИХ СИМПТОМОВ СТАВИТ ПОД СОМНЕНИЕ ДИАГНОЗ ТЭЛА!

Симптомы и признаки ТЭЛА

Жалобы	Присутствуют
Нарушения дыхания	80%
Боль (плевральная)	52%
Боль (загрудинная)	12%
Кашель	20%
Синкопальное состояние	19%
Кровохарканье	11%
Симптомы	**Присутствуют**
Тахипноэ ≥ 20/мин	70%
Тахикардия > 100/мин	26%
Призаки тромбоза глубоких вен	15%
Цианоз	11%
Лихорадка (> 38,5°С)	7%

Частота ранних симптомов ТЭЛА

- Тахипноэ более 20 в мин – 92%
- Боль в груди - 88%
- Чувство страха – 59%
- Кашель (в отсутствии ХОБЛ – непродуктивный) – 50%
- Тахикардия более 100 в мин. – 44%
- Лихорадка более 37,8 (как правило, постоянная) – 43%
- Кровохарканье (обычно – прожилки крови в мокроте) – 30%
- Тромбофлебит – 32%
- Усиление легочного компонента второго тона над легочной артерией – 53%
- Хрипы в легких – 48%
- Шум трения плевры – 20%
- В 80% общие клинические анализы крови - без патологии

Стратегия диагностики

Предлагаемый диагностический алгоритм для пациентов с подозрением на ТЭЛА с высоким риском (с шоком или гипотензией)

*– Считается, что КТ не доступна сразу же, в т.ч. если критическое состояние пациента позволяет проводить только диагностические тесты для лежачих больных.

** – ЧП ЭхоКГ может выявить тромбы в легочных артериях у значительного количества пациентов с перегрузкой ПЖ и ТЭЛА, которая в конечном итоге подтверждается с помощью спиральной КТ; подтверждение ТГВ с помощью КУЗИ у лежачих пациентов может также помочь в принятии решений.

Предлагаемый диагностический алгоритм для пациентов с подозрением на ТЭЛА с невысоким риском (без шока и гипотензии)

* – Антикоагулянтное лечение по поводу ТЭЛА.
† – КТ рассматривается в качестве диагностического метода для ТЭЛА, если наиболее проксимальный тромб является, по меньшей мере, сегментарным.
‡ – Если однодетекторная КТ дает отрицательный результат, то с целью надежного исключения ТЭЛА требуется отрицательный результат УЗИ проксимальных вен нижних конечностей.
# – Если многодетекторная КТ дает отрицательный результат у пациентов с высокой клинической вероятностью, то перед тем, как отказаться от специфического лечения ТЭЛА, можно рассмотреть необходимость дальнейшего обследования (см. текст).

При анализе клинической картины врач СМП должен получить ответы на следующие вопросы

Вопрос	Примечания
1) Имеется ли одышка, если да – то как она возникла (остро или постепенно); в каком положении – лежа или сидя- легче дышать?	*При ТЭЛА одышка возникает остро, ортопноэ не характерно.*
2) Есть ли боль в грудной клетке, ее характер, локализация, продолжительность, связь с дыханием, кашлем, положением тела и др. характеристики?	*Боль может напоминать стенокардию, локализуясь за грудиной, может усиливаться при дыхании и кашле.*
3) Не было ли немотивированных обмороков?	*ТЭЛА сопровождается или проявляется синкопе в 13% случаев.*
4) Есть ли кровохарканье?	*Появляется при развитии инфаркта легкого через 2-3 суток после ТЭЛА.*
5) Бывают ли отеки ног (обращая внимание на их асимметричность)?	*Тромбоз глубоких вен голеней – частый источник ТЭЛА.*
6) Не было ли недавних операций, травм, нет ли заболеваний сердца с застойной сердечной недостаточностью, нарушениями ритма, не принимает ли пероральные контрацептивы, нет ли беременности, не наблюдается ли у онколога?	*Наличие предрасполагающих факторов ТЭЛА (например, пароксизмальной мерцательной аритмии) должно учитываться врачом при возникновении у пациента острых кардио-респираторных расстройств.*

Диференциально-диагностические признаки ТЭЛА и инфаркта миокарда		
Признак	ТЭЛА	Острый инфаркт миокарда
Анамнез	ТГВ, хирургические вмешательства, положительная иммобилизация	Стенокардия
Характер боли	Чаще острый, связанный с дыханием	Тупой, нарастает быстро, волнообразно
Локализация боли	Чаще правая половина грудной клетки, правое подреберье	За грудиной, прекардиальный участок
Иррадиация боли	Не наблюдается	В левую лопатку, левое плечо, левую половину шеи, эпигастральную область
Одышка	Имеет место с самого начала заболевания, не зависит от положения тела	Развивается постепенно, уменьшается в положение сидя (ортопноэ), усиливается в горизонтальном положении
Цвет кожи и слизистых оболочек	«Бледный» цианоз или резкий холодный цианоз верхней половины туловища	Акроцианоз
Набухание шейных вен	Часто	Не характерно
Аускультация	Акцент и расщепление 2 тона над ЛА, шум трения плевры, ослабленное дыхание над очагом поражения	Ослабление 1 тона, влажные хрипы в легких, шум трения перикарда
Пульс	Нитевидный, тахикардия или мерцательная аритмия	Существенно не изменен, экстрасистолия
АД	Резко снижено, предупреждает развитие боли	Может быть снижено на высоте или после болей
Гипертермия	С первых суток	Со вторых-четвертых суток

Дифференциально-диагностические признаки ТЭЛА, сердечной и бронхиальной астмы

Признаки	ТЭЛА	Сердечная астма	Бронхиальная астма
Анамнез	ТГВ, продолжительная иммобилизация, хирургическое вмешательство	ИБС, АГ, ХСН	Заболевание легких, бронхиальная астма. обструктивный бронхит
Внешний вид	Резкий холодный цианоз верхней половины туловища	Акроцианоз, гипергидратация тканей	Разлитой теплый цианоз, гипогидратация тканей
Кисти и стопы	Холодные	Чаще холодные	Теплые
Положение кровати	Сидя или лежа	Только сидя (ортопноэ)	Сидя, с фиксацией мышц плечевого пояса
Характер одышки	Инспираторная, не приносящая облегчения	Инспираторная, не приносящая облегчения	Экспираторная. Сопутствующие сухие дистанционные хрипы
Аускультативная картина	Акцент и расщепление II тона над ЛА	Влажные хрипы	Сухие свистящие хрипы, удлиненный выдох
Мокрота	Отсутствует	В большом количестве, пенистая, розовая	В незначительном количестве стекловидная
АД	Ранняя гипотония, коллапс, шок	Может быть повышенным	Чаще повышено
Применение нитратов	Противопоказано	Значительно облегчает состояние	Не изменяет состояния

К числу инструментальных исследований, которые проводятся у больных с подозрением на ТЭЛА, относятся:

- исследование газового состава крови
- ЭКГ
- рентгенография органов грудной клетки
- эхокардиография
- ультразвуковое исследование магистральных вен нижних конечностей
- вентиляционно-перфузионная сцинтиграфия легких
- спиральная компьютерная томография
- катетеризация правых отделов сердца и селективная ангиопульмонография

У больных невысокого риска с низкой или средней вероятностью ТЭЛА показано определение в крови уровня D-димера

- D-димер - имеет **высокую отрицательную диагностическую ценность**, то есть позволяет достоверно исключить у пациента ТЭЛА при нормальном содержании D-димера (<500 мкг/л) (I, A).
- Однако **повышенный уровень D-димера неспецифичен для ТЭЛА** (может быть обусловлен и другими причинами – различными заболеваниями, беременностью и т.д.), поэтому положительная диагностическая ценность этого метода невысока (III, C), и в этом случае больному требуется дообследование для подтверждения наличия тромба в легочных сосудах.

Такой алгоритм позволяет на этом этапе исключить ТЭЛА без дальнейшего обследования у трети больных, поэтому определение D-димера имеет большое значение для сортировки пациентов с подозрением на тромбоэмболию.

ЭКГ-диагностика ТЭЛА

- Поворот электрической оси сердца вправо
- (SI/QIII, ”-”TIII – синдром МакДжинна-Уайта)
- Смещение переходной зоны влево (S до V6).
- Перегрузка правого предсердия – p-pulmonale.
- Острое развитие блокады правой ветви пучка Гиса.
- Инфарктоподобные изменения – элевация ST в отведениях II, III, aVF и/или подъем ST в грудных отведениях V1-V4 (*в отличие от инфаркта миокарда для ТЭЛА не характерны реципрокные изменения*).
- Инверсия T в правых (V1-3) грудных отведениях.

В 20% случаев ТЭЛА не вызывает изменения на ЭКГ.

Дифференциальная диагностика электрокардиографических изменений при ТЭЛА и остром инфаркте миокарда

Признак	ОИМ	ТЭЛА
Ритм	Синусовый, может быть брадикардия	Синусовая тахикардия или мерцательная аритмия
Нарушение проводимости	Проксимальные АВ блокады	Блокада ПНПГ
Изменение положение оси сердца	Отклонение влево	Отклонение вправо
Зубец Р	Не измененный или Р mitrale	Р-pulmonale
Синдром Q III S I	типичный	характерный
R II	уменьшается	увеличивается
Смещение сегмента ST	ST I выше изолинии, ST V1-V3 ниже изолинии	ST II ниже изолинии, ST V1-V3 выше изолинии
Зубец Т V I- V III	Не изменен, высокий симметричный (в случае заднее-базального ИМ)	Отрицательный

УЛЬТРАЗВУКОВОЕ ИССЛЕДОВАНИЕ ПРИ ТЭЛА

1. эхокардиография у больных с ТЭЛА позволяет выявить признаки дисфункции правого желудочка сердца и повышение давления в легочной артерии
2. оценить гемодинамические нарушения
3. исключить патологию клапанного аппарата
4. ультразвуковое допплеровское исследование глубоких вен нижних конечностей дает возможность объективно подтвердить наличие тромбоза вен и получить важную информацию о его локализации и распространенности

Спиральная компьютерная томография все чаще используется в качестве основного неинвазивного метода диагностики ТЭЛА из-за таких преимуществ как:

- быстрота выполнения и возможность прямой визуализации тромба на фоне в/в введения контрастного препарата
- выявление патологии в паренхиме легких
- исключение заболеваний, маскирующихся под ТЭЛА
- большая определенность данных исследования

АНГИОПУЛЬМОНОГРАФИЯ ПРИ ТЭЛА

1. Селективная ангиопульмонография является ***«золотым» стандартом*** диагностики ТЭЛА
2. Дает возможность получить максимальную информацию об анатомическом и функциональном состоянии сосудов легких..
3. Информативность приближается к 100%

Ангиограмма легких при ТЭЛА (а). Стрелкой показан артериальный дефект наполнения в области локализации эмбола и обрыв наполнения артерии («культя» артерии); б - нормальная ангиограмма

Таким образом, в новом руководстве ESC предлагается четкий и простой алгоритм, не требующий высоких затрат, не отнимающий много времени и представляющийся доступным для большинства клиник, в том числе некардиологического профиля.

Основные «действующие лица» при этом – клиническая картина, ЭхоКГ у постели больного, определение уровня D-димера и КТ.