Система верхней полой вены.

Система нижней полой вены.

Система воротной вены.

ФУНКЦИОНАЛЬНОЕ ЗНАЧЕНИЕ ВЕНОЗНОЙ СИСТЕМЫ

1. Транспорт крови от органов;
2. Перераспределение крови в организме;
3. Эвакуация от органов продуктов метаболизма;
4. Циркуляция лимфоцитов и инкретов эндокринных желез, обеспечивающих иммунологический надзор;
5. Возврат крови к сердцу;
6. Стенка вен является обширной рефлексогенной зоной;
7. Венозные сосуды являются одним из путей распространения опухолевого и инфекционного процессов.

сосудов

- **Внутренняя – tunica intima –** выстлана эндотелием, под которым лежат субэндотелий и внутренняя эластическая мембрана.
- **Средняя – tunica media –** состоит из гладкомышечных волокон, миоцитов, чередующихся с эластическими волокнами.
- **Наружная – tunica externa –** состоит из соединительнотканных волокон.



Отличительной особенностью венозного сосуда является:

- отсутствие внутренней и наружной эластической мембран
- меньшая толщина мышечного слоя
- Наличие клапанов

Факторы, способствующие току крови по венам

- давление крови со стороны артериальной системы
- присасывающее действие правого предсердия во время диастолы
- дыхательные движения грудной клетки и отрицательное давление в плевральной полости при вдохе
- сокращение собственного мышечного слоя вен
- клапаны вен
- сокращение мышц, между которыми проходят вены (особенно на конечностях)
- пульсация артерий, расположенных в общих с венами фасциальных узлах

Клапаны вен и расположение сосудисто–нервных пучков в фасциальных узлах

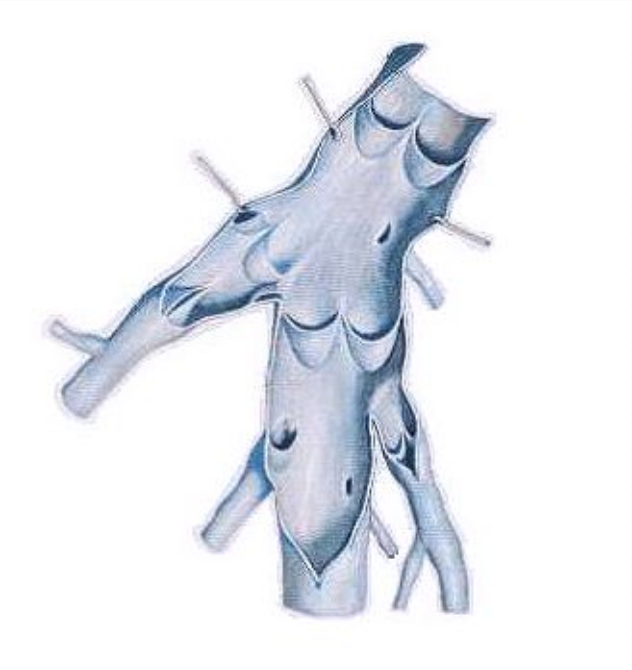

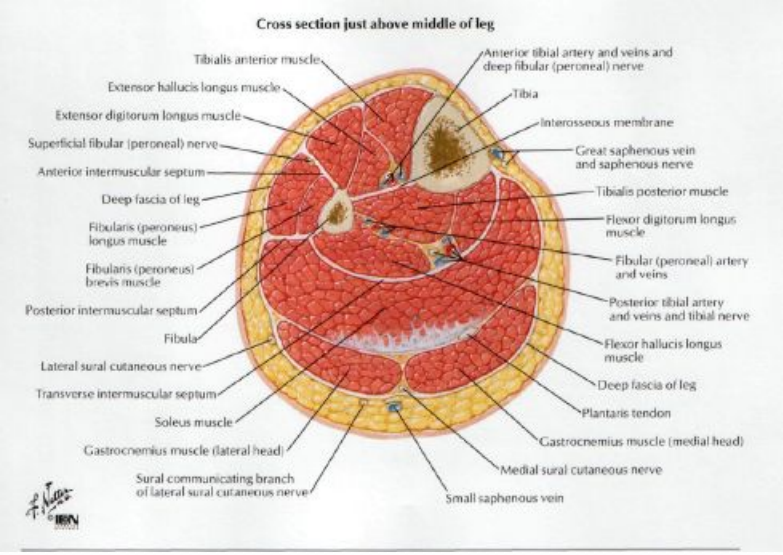

Три крупные венозные системы

- Система верхней полой вены
- Система нижней полой вены
- Система воротной вены

Система верхней и нижней полых вен

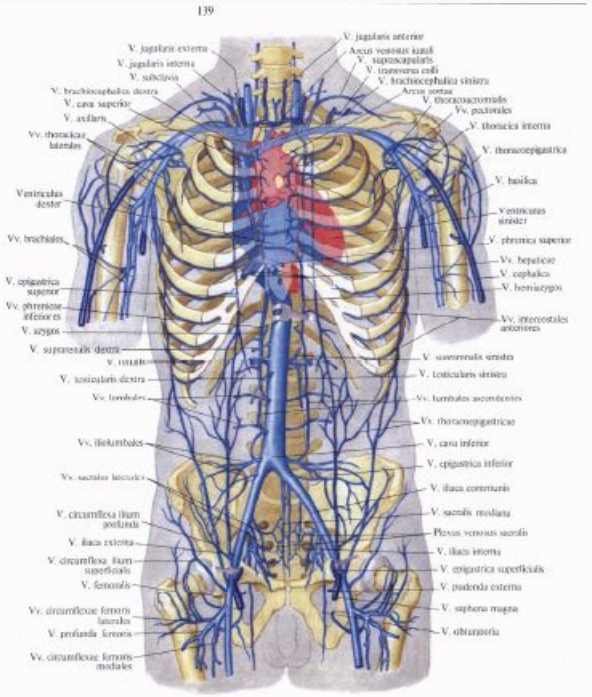

Верхняя полая вена, Vena cava superior, представляет собой толстый (около 2,5 см), но короткий (5-6 см) ствол, располагающийся справа и несколько сзади восходящей аорты.

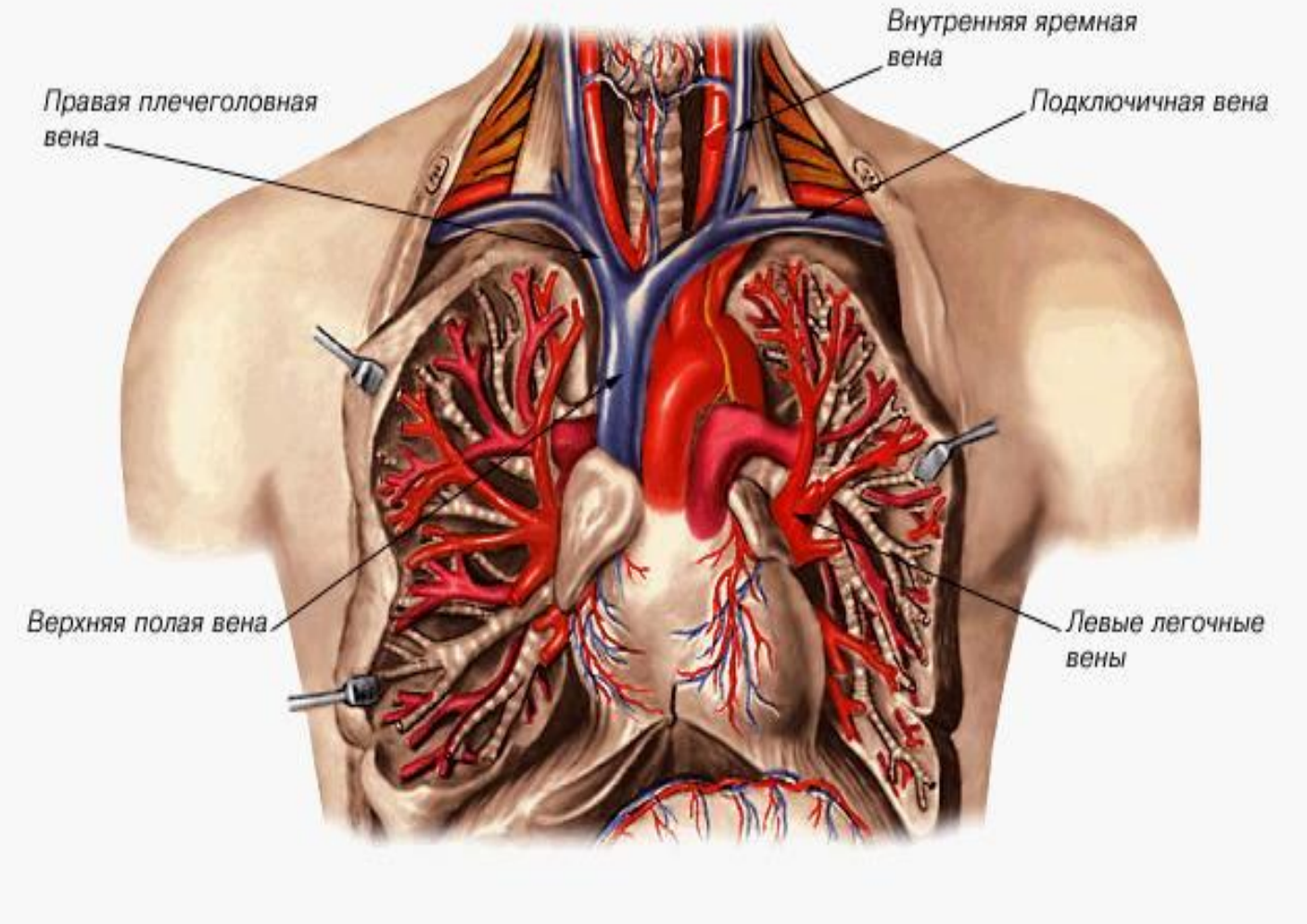

Верхняя полая вена образуется при слиянии **правой и левой плечеголовной вены** (vv. brachiocephalicae dextra et sinistra) позади места соединения I правого ребра с грудиной.

На уровне верхнего края III ребра верхняя полая вена впадает в правое предсердие.

Формирование верхней полой вены

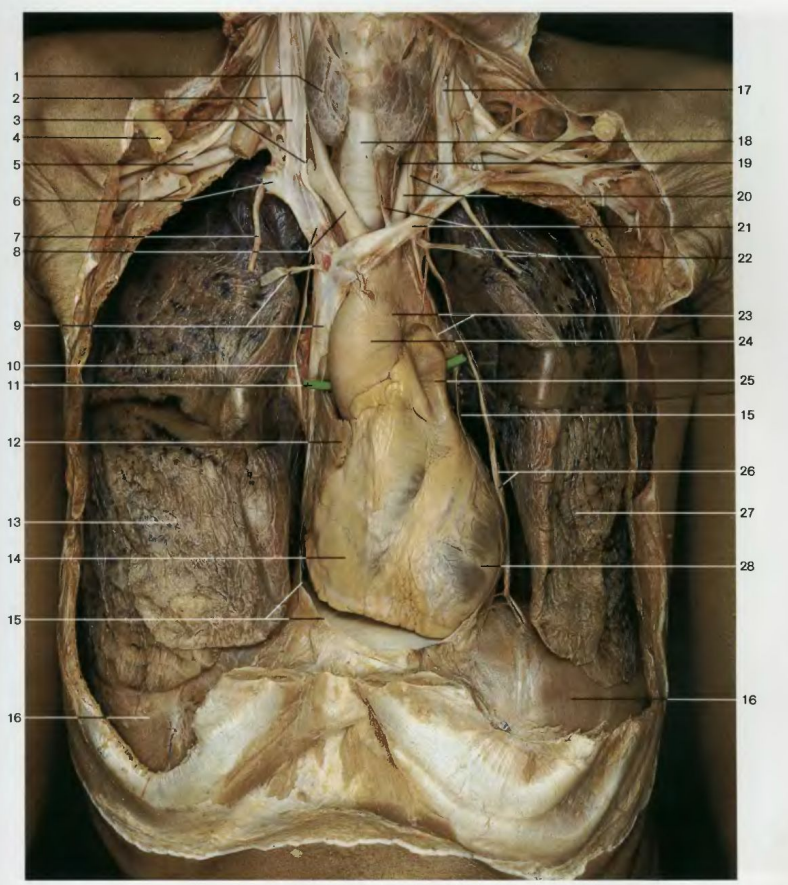

Органы грудной клетки, расположение сердца и срединного средостения (вид спереди). Передняя стенка грудной клетки, реберная плевра и перикард удалены, легкие слегка отодвинуты

Плечеголовные вены

Каждая **плечеголовная вена (правая и левая)**, *vv. brachiocephalicae (dextra et sinistra)*, образуются в результате слияния:

- **внутренней яремной вены** и
- **подключичной вены**.

Место соединения подключичной вены с внутренней яремной называют венозным углом.

В венозный угол впадает грудной лимфатический проток с обеих сторон.

Формирование плечеголовных вен (путем слияния внутренней яремной и подключичной вен)

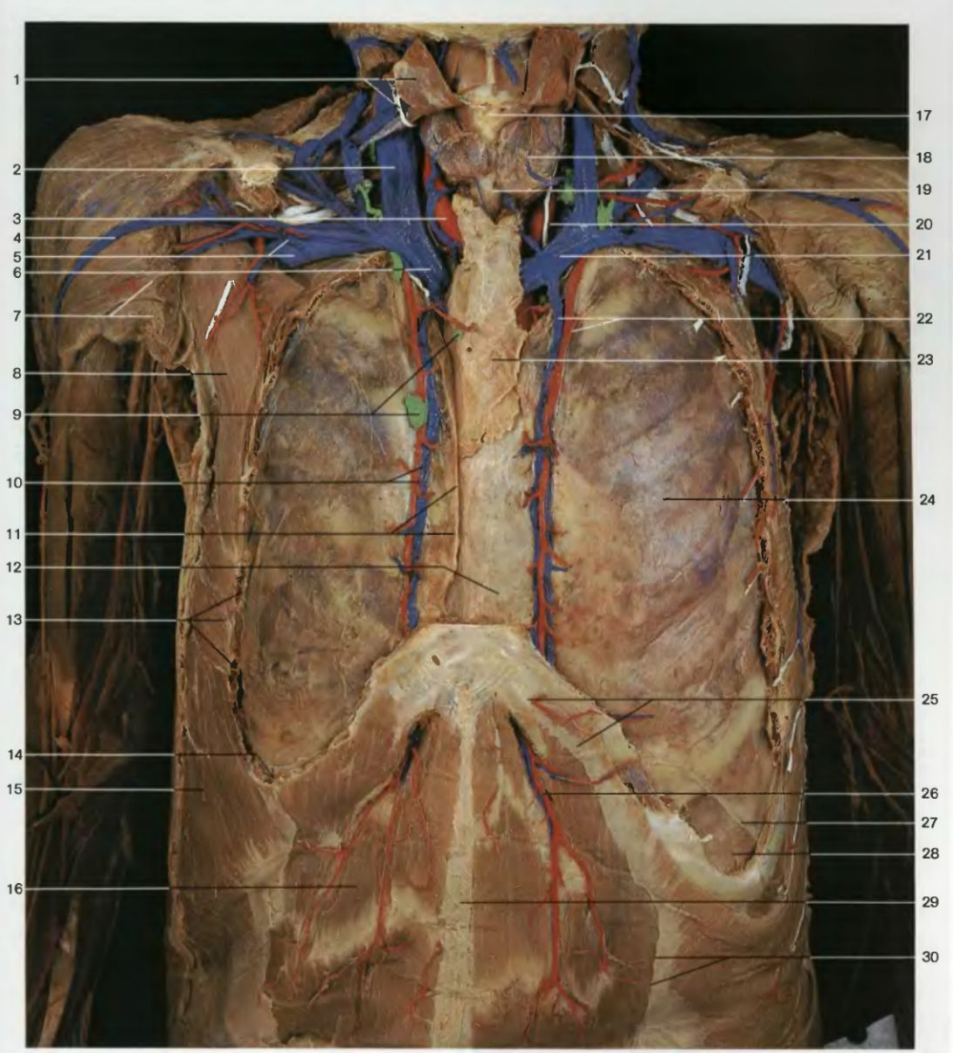

Органы грудной клетки, переднее средостение и плевра. Ребра, ключица и грудина частично удалены. Красный = артерии; голубой = вены; зеленый = лимфатические узлы и сосуды

Нижний сегмент заднего средостения (вид спереди)

На уровне IV грудного позвонка в верхнюю полую вену впадает **непарная вена(v. Azygos)**, расположенная справа от позвоночника.

В непарную вену впадают:

- правые межреберные вены
- *Правая верхняя межреберная вена* (v. intercostalis superior dextra), образующаяся из слияния верхних трех правых межреберных вен.
- вены наружных и внутренних позвоночных сплетений (*plexus venosi vertebrales externi et interni*) и
- вены, выносящие кровь из органов средостения (*vv. Mediastinales),* от перикарда(*vv. Pericardiacae)*, пищевода (*vv. Esophageales)*, бронхов (vv. Bronchiales).

- полунепарная вена (v. Hemiazygos), принимающая в себя:
  - нижние левые межреберные вены,
  - добавочную полунепраную вену

Притоки верхней полой вены

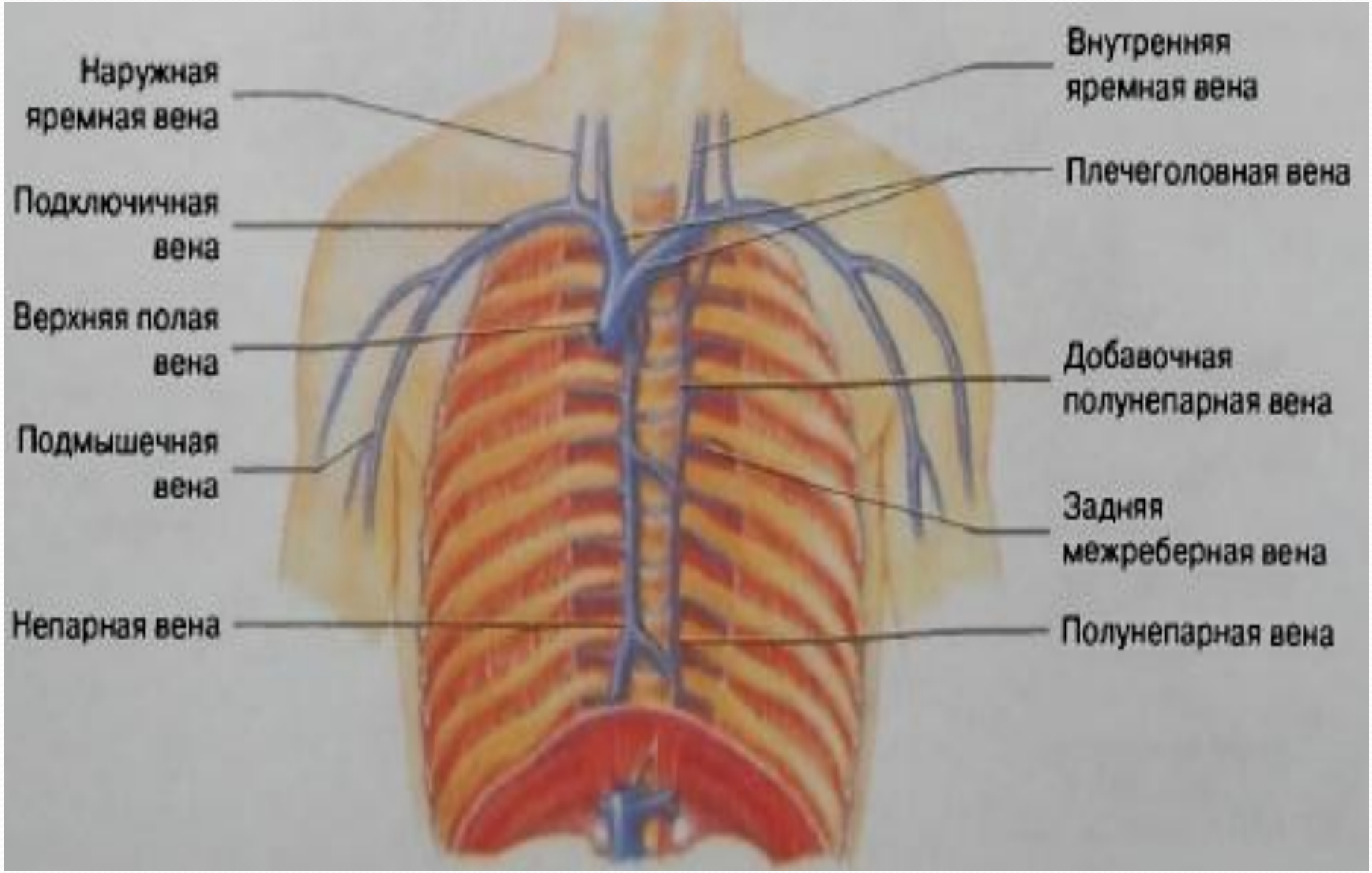

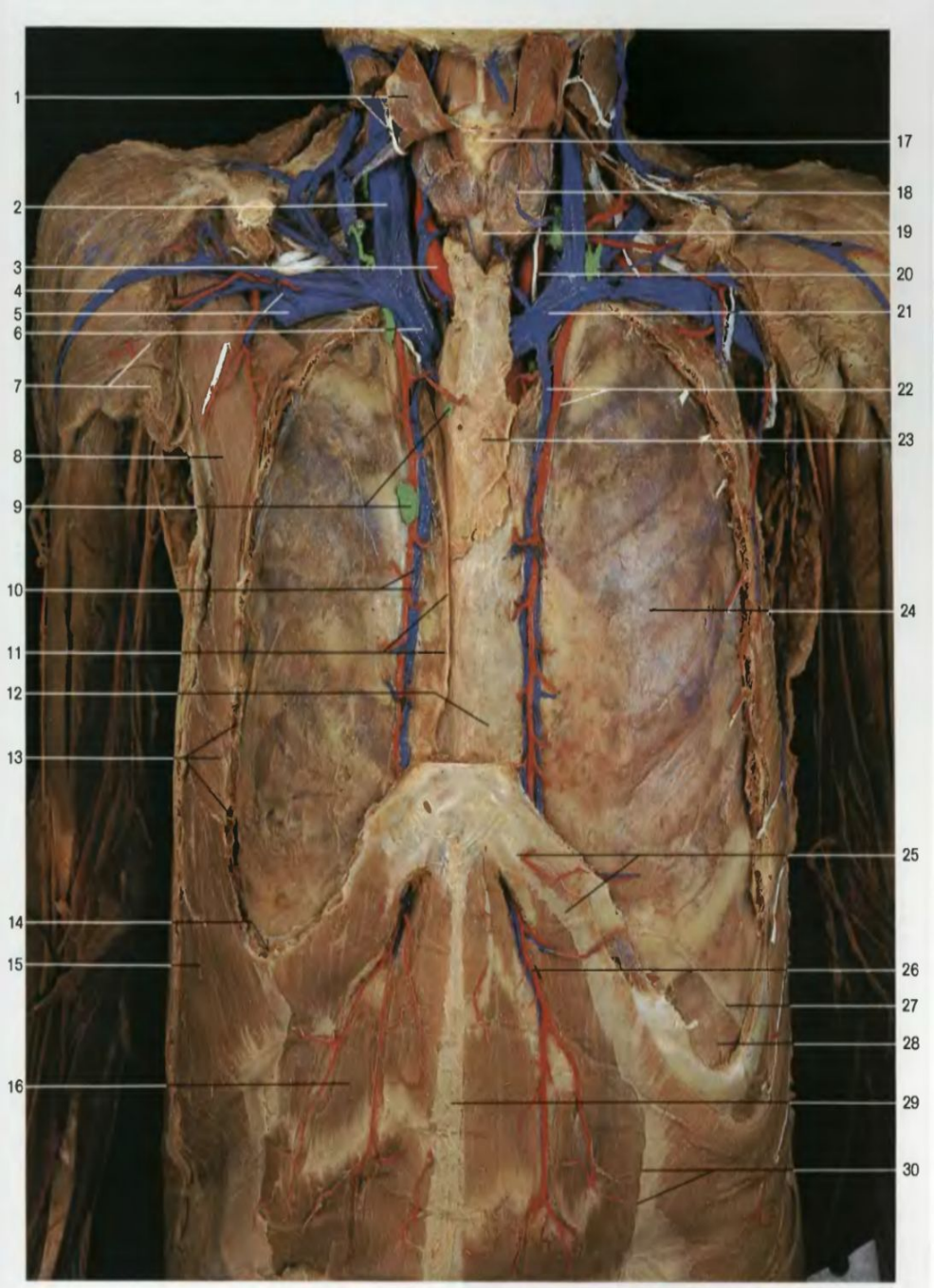

Органы грудной клетки, переднее средостение и плевра. Ребра, ключица и грудина частично удалены. Красный = артерии; голубой = вены; зеленый = лимфатические узлы и сосуды

В плечеголовные вены впадают:

- вены щитовидной железы (vv. thyroideae inferiores и v. thyroidea ima),
- вены позвоночного столба (vv. vertebrales, cervicales et thoracicae internae),
- нижняя гортанная вена, *v. laryngea inferior*, приносящая кровь от гортани,
- вены вилочковой железы и средостения.

Внутренняя яремная вена, *v. jugularis interna*, — крупный сосуд, начинается у яремного отверстия (*foramen jugulare*) и проходит в составе сосудисто-нервного пучка шеи вместе с общей сонной артерией и блуждающим нервом.

Вены, впадающие во внутреннюю яремную вену подразделяются на:

- **внутричерепные**
- **внечерепные**.

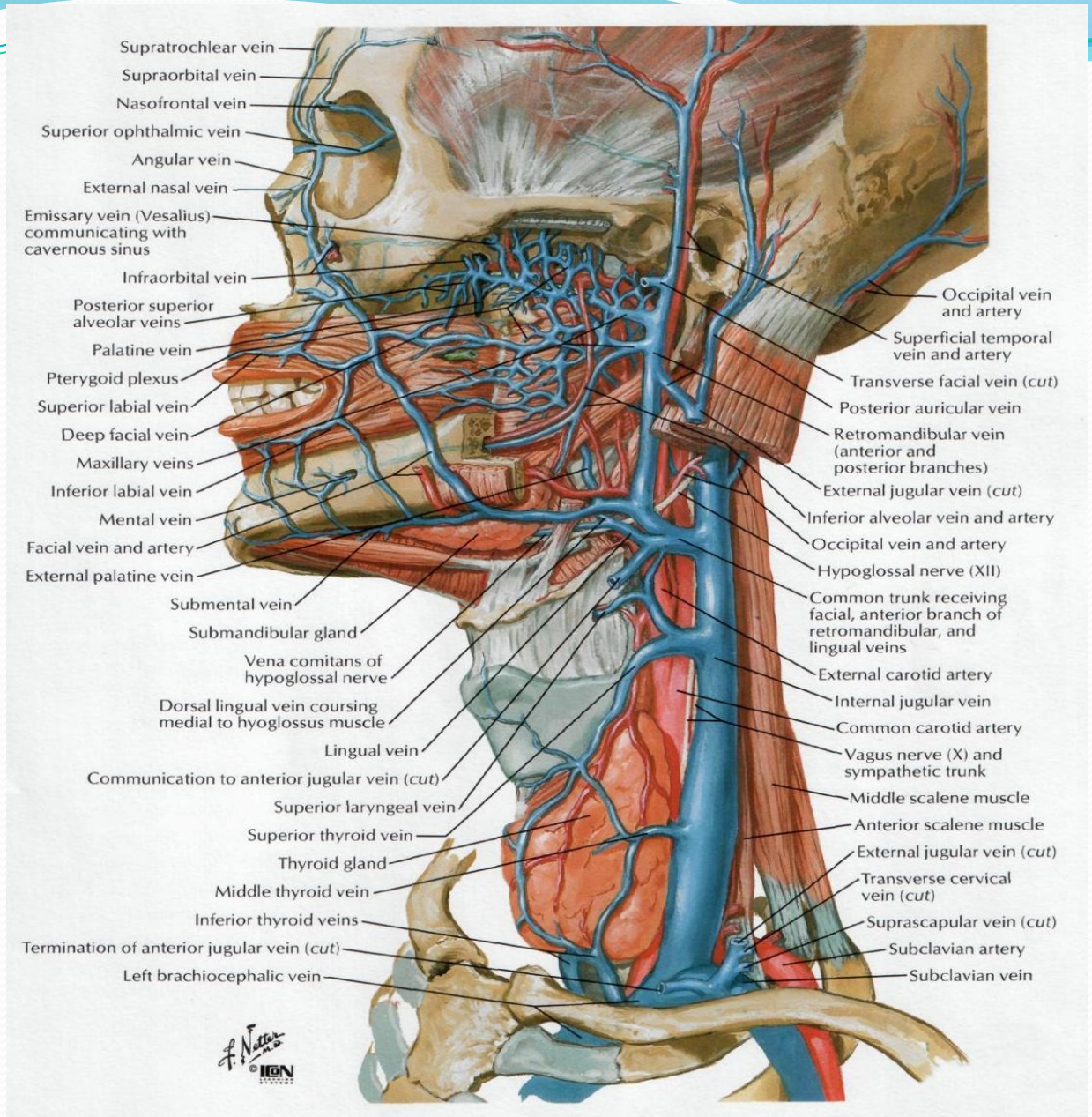
Supratrochlear vein
Supraorbital vein
Nasofrontal vein
Superior ophthalmic vein
Angular vein
External nasal vein
Emissary vein (Vesalius) communicating with cavernous sinus
Infraorbital vein
Posterior superior alveolar veins
Palatine vein
Pterygoid plexus
Superior labial vein
Deep facial vein
Maxillary veins
Inferior labial vein
Mental vein
Facial vein and artery
External palatine vein
Submental vein
Submandibular gland
Vena comitans of hypoglossal nerve
Dorsal lingual vein coursing medial to hyoglossus muscle
Lingual vein
Communication to anterior jugular vein (cut)
Superior laryngeal vein
Superior thyroid vein
Thyroid gland
Middle thyroid vein
Inferior thyroid veins
Termination of anterior jugular vein (cut)
Left brachiocephalic vein
Occipital vein and artery
Superficial temporal vein and artery
Transverse facial vein (cut)
Posterior auricular vein
Retromandibular vein (anterior and posterior branches)
External jugular vein (cut)
Inferior alveolar vein and artery
Occipital vein and artery
Hypoglossal nerve (XII)
Common trunk receiving facial, anterior branch of retromandibular, and lingual veins
External carotid artery
Internal jugular vein
Common carotid artery
Vagus nerve (X) and sympathetic trunk
Middle scalene muscle
Anterior scalene muscle
External jugular vein (cut)
Transverse cervical vein (cut)
Suprascapular vein (cut)
Subclavian artery
Subclavian vein

К **внутричерепным притокам внутренней яремной вены** относят:

- синусы твердой оболочки головного мозга, sinus durae matris, и впадающие в них вены мозга, vv. cerebri,
- диплоические вены — от костей черепа, vv. diploicae,
- вены лабиринта — от внутреннего уха, vv. auditivae,
- верхняя и нижняя глазные вены, vv. ophtalmicae, собирающие кровь от глазничного органокомплекса и частично — полости носа и
- вены, собирающие кровь от оболочек головного мозга, vv. meningeae.

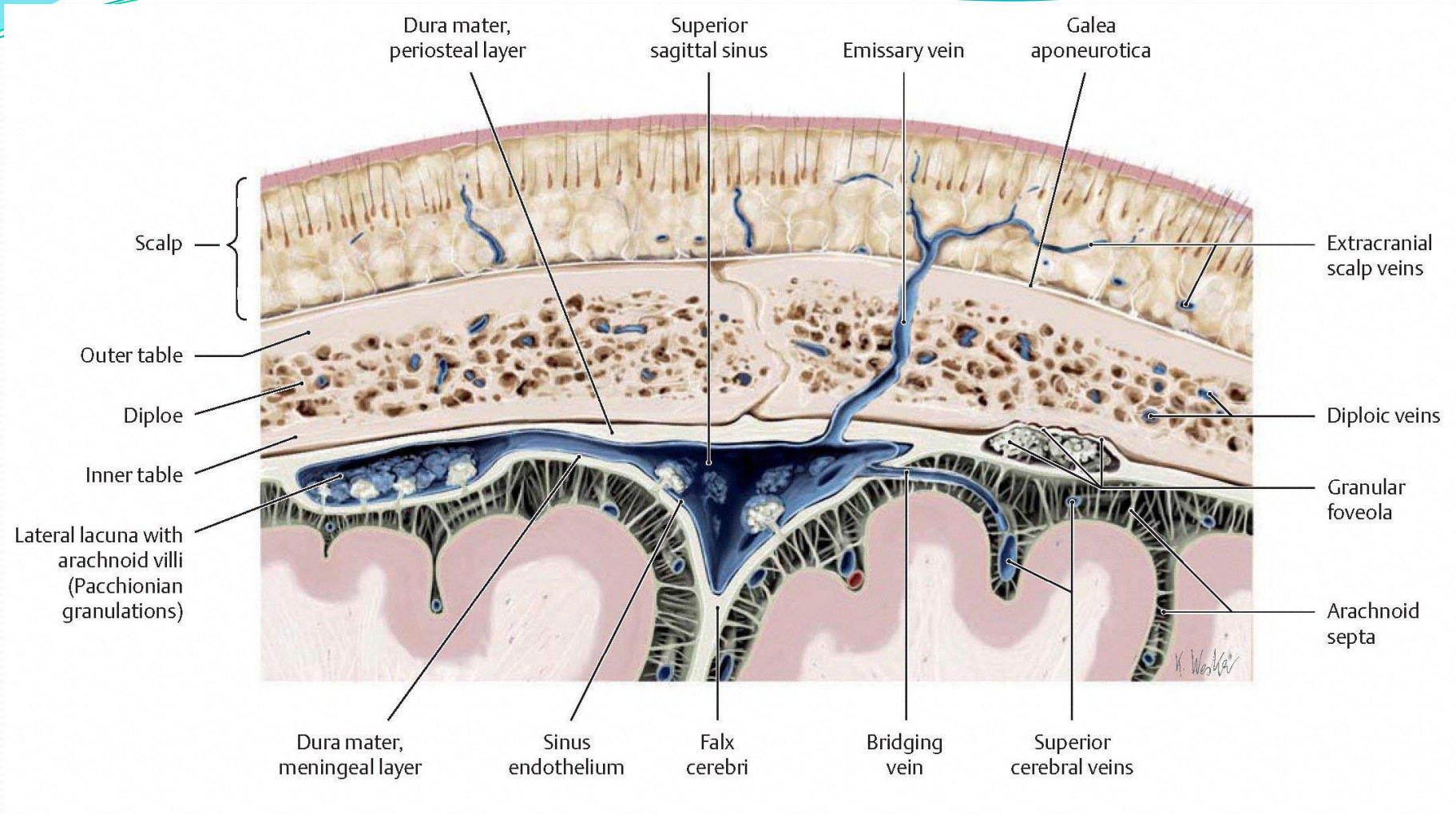
Dura mater, periosteal layer
Superior sagittal sinus
Emissary vein
Galea aponeurotica
Scalp
Extracranial scalp veins
Outer table
Diploe
Diploic veins
Inner table
Granular foveola
Lateral lacuna with arachnoid villi (Pacchionian granulations)
Arachnoid septa
Dura mater, meningeal layer
Sinus endothelium
Falx cerebri
Bridging vein
Superior cerebral veins

Диплоические вены (вены губчатого вещества костей свода черепа), vv. diploicae, лишены клапанов. Они залегают в каналах diploe, соединяются между собой и направляются преимущественно в сторону основания черепа. Одна часть vv. diploicae, пройдя через отверстия во внутренней пластинке костей черепа, вливается в синусы твердой мозговой оболочки, другая - через эмиссарные вены, vv. emissariae, соединяется с венами наружных покровов головы

Синусы твердой оболочки головного мозга

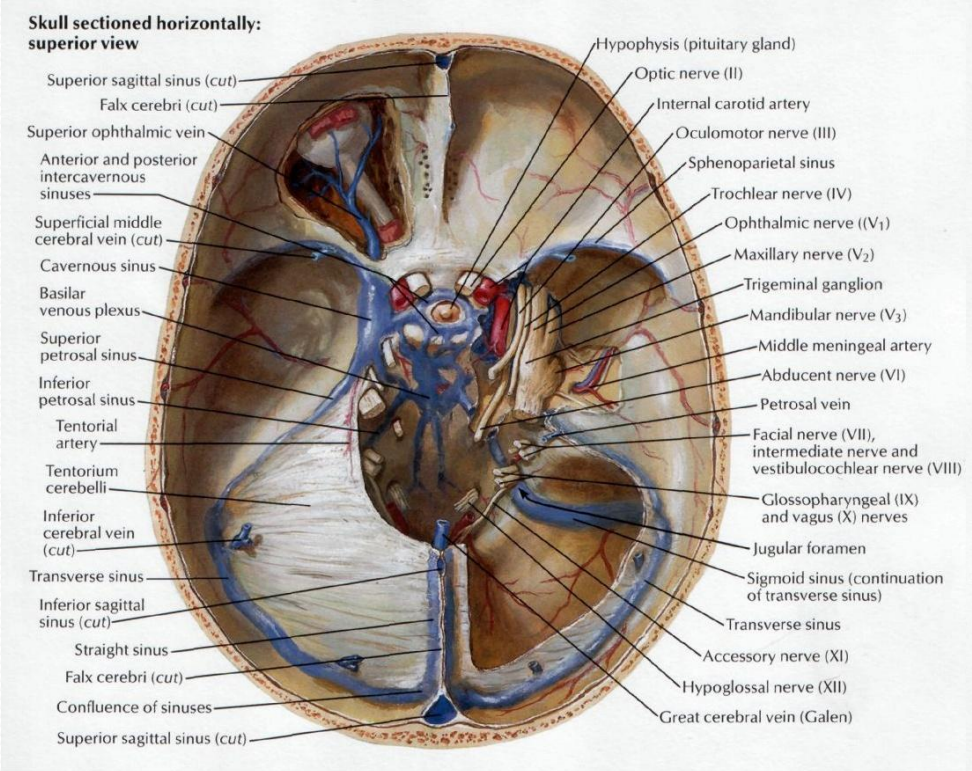

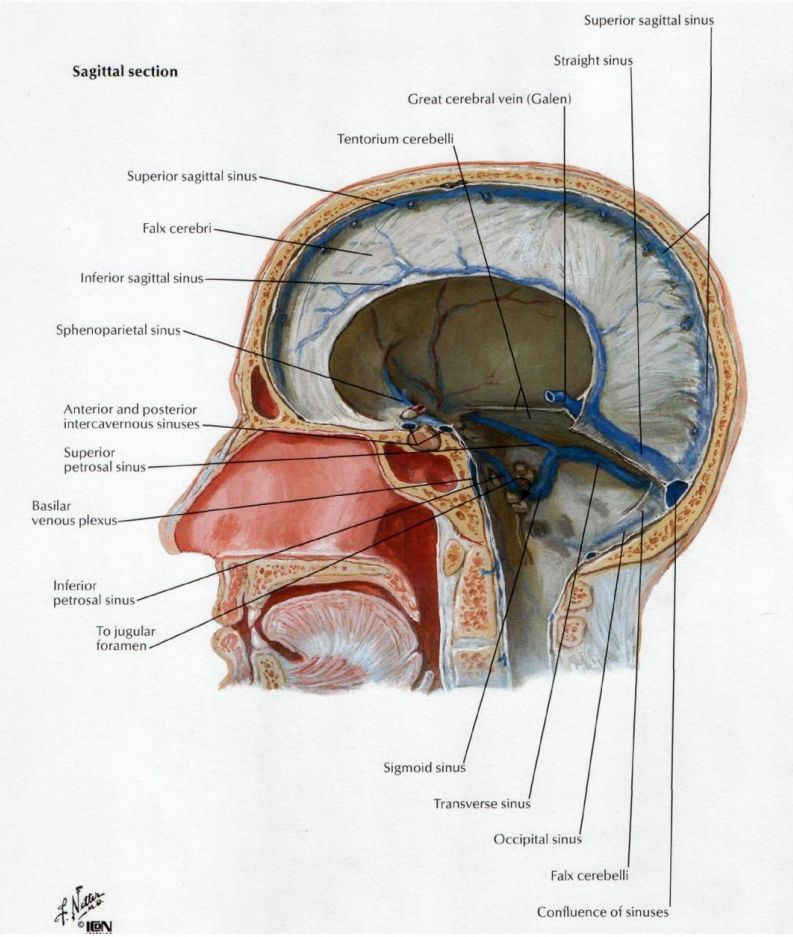

Синусы твердой мозговой оболочки

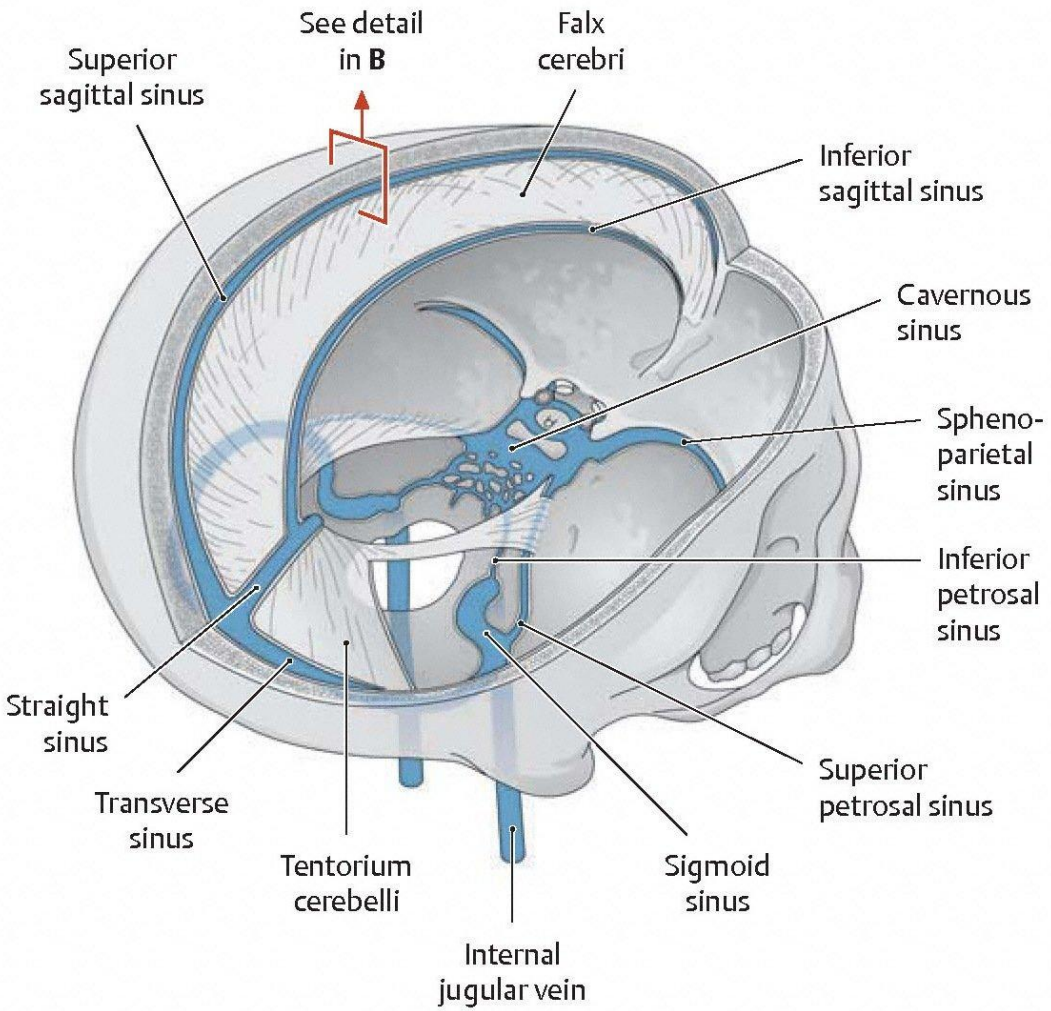

Глубокие вены мозга

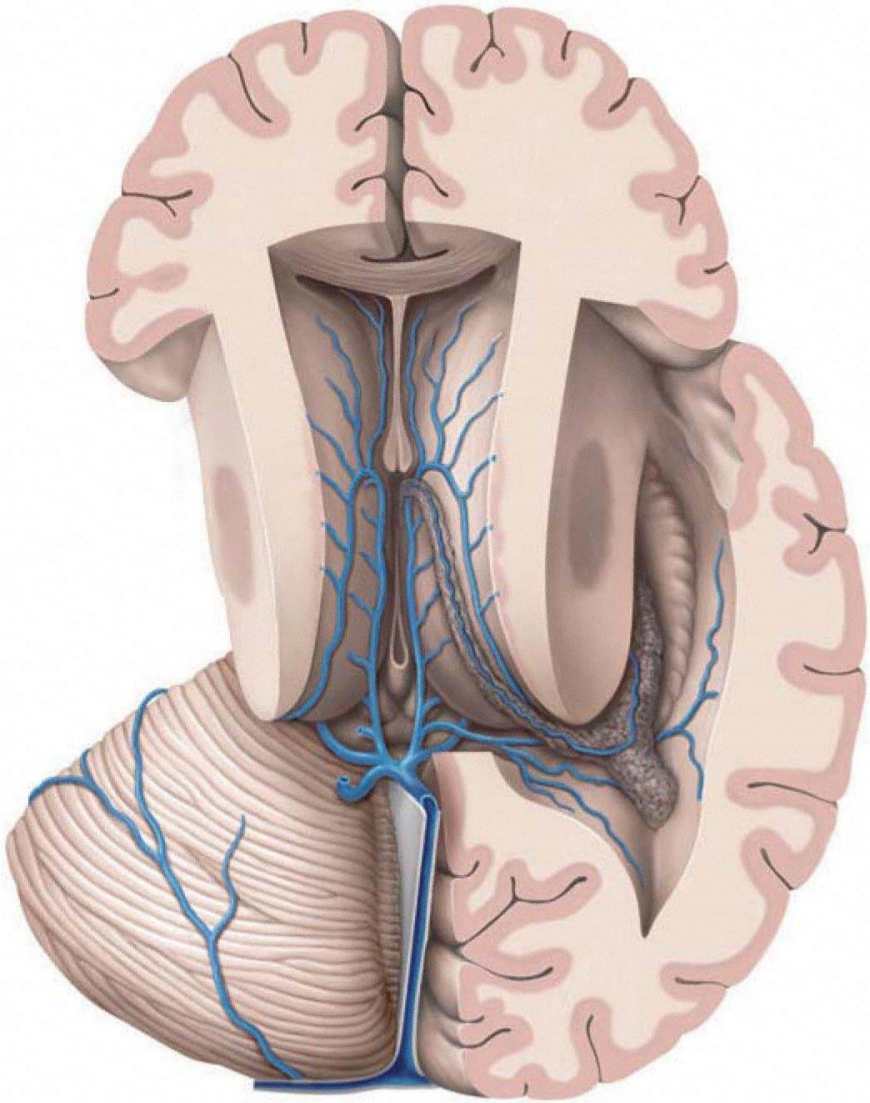

Глубокие и поверхностные вены мозга

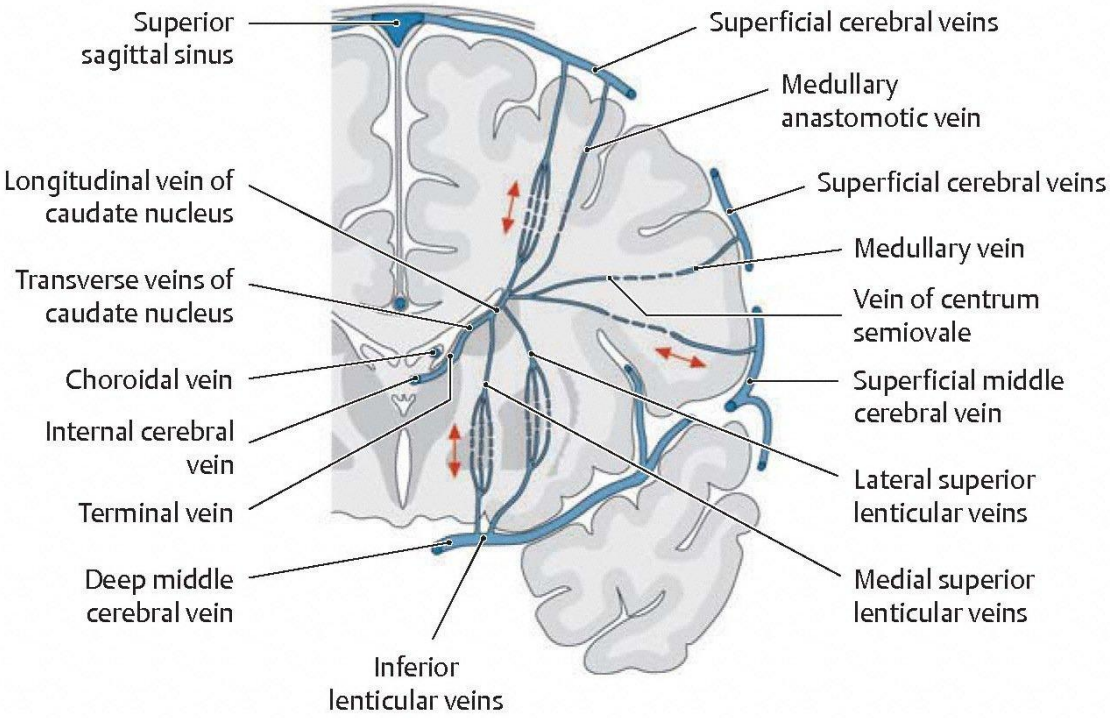

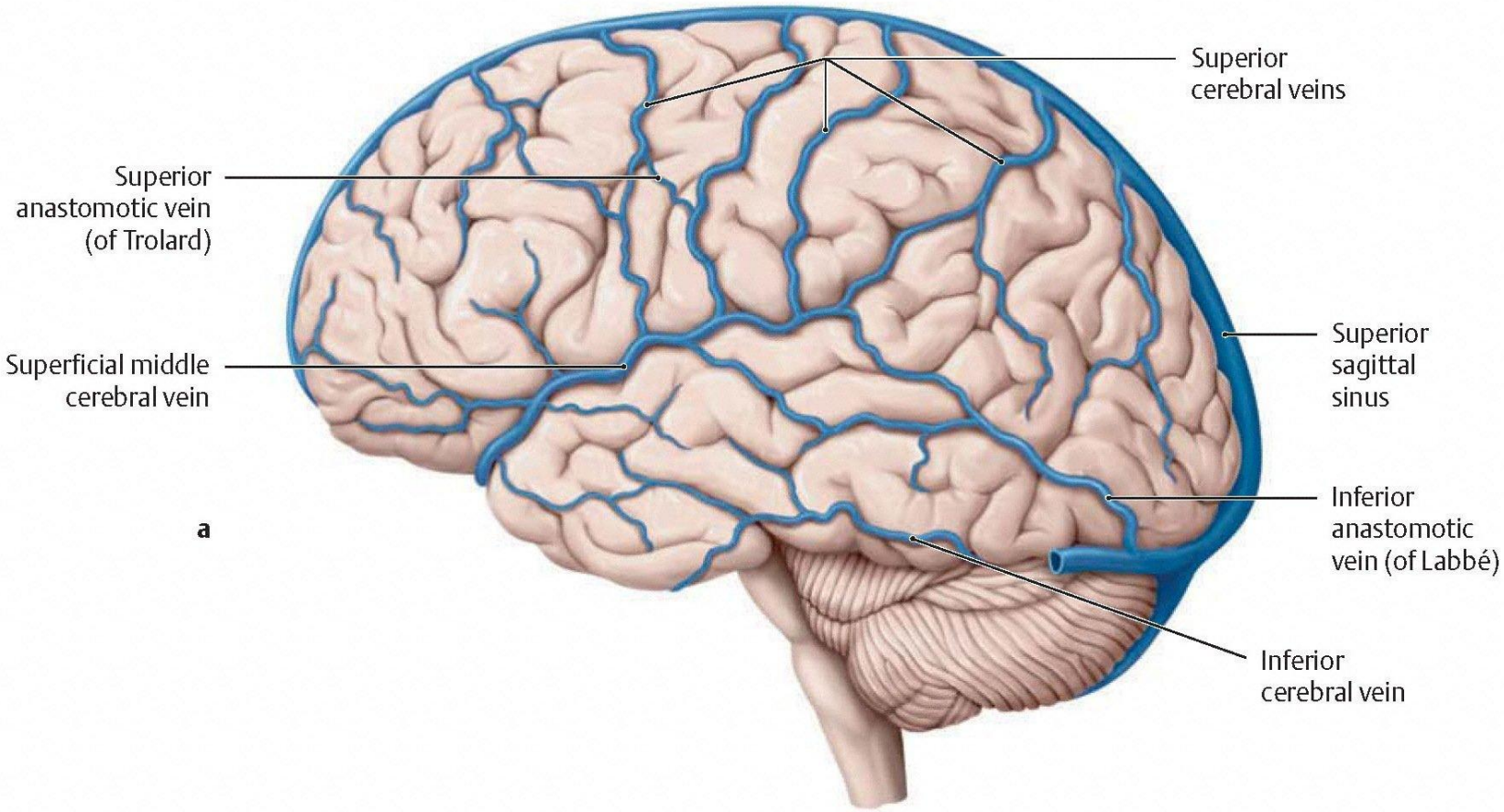
Superior cerebral veins
Superior anastomotic vein (of Trolard)
Superficial middle cerebral vein
Superior sagittal sinus
Inferior anastomotic vein (of Labbé)
Inferior cerebral vein
a

- В состав **внечерепных притоков внутренней яремной вены** входят:
- лицевая вена (V. Facialis), собирающая кровь от лица и полости рта;
- позадичелюстная вена (V. Retromandibular), собирает кровь из височной области.
- **Крыловидное сплетение**
- глоточные вены (Vv. Pharyngeae) и язычная вена (V. Lingualis), собирающие кровь из соответствующих органов;
- верхние щитовидные вены (Vv. thyroideae superiores)и средняя щитовидная вена (V. thyroidea media), собирают кровь из щитовидной железы и гортани.

Анастомоз в медиальном углу глазницы между внечерепными и внутричерепными притоками внутренней яремной вены

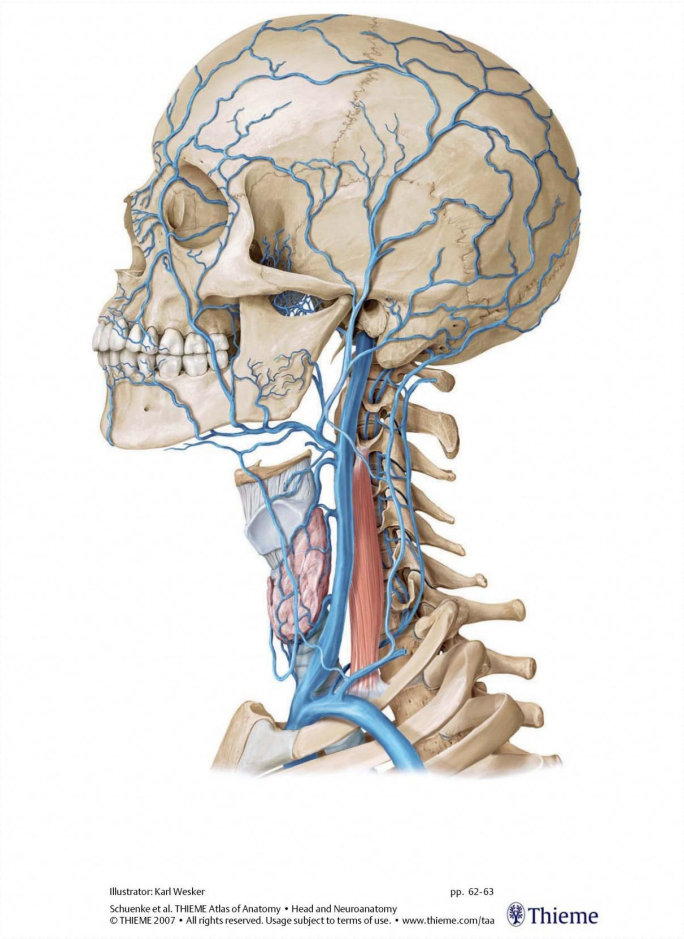

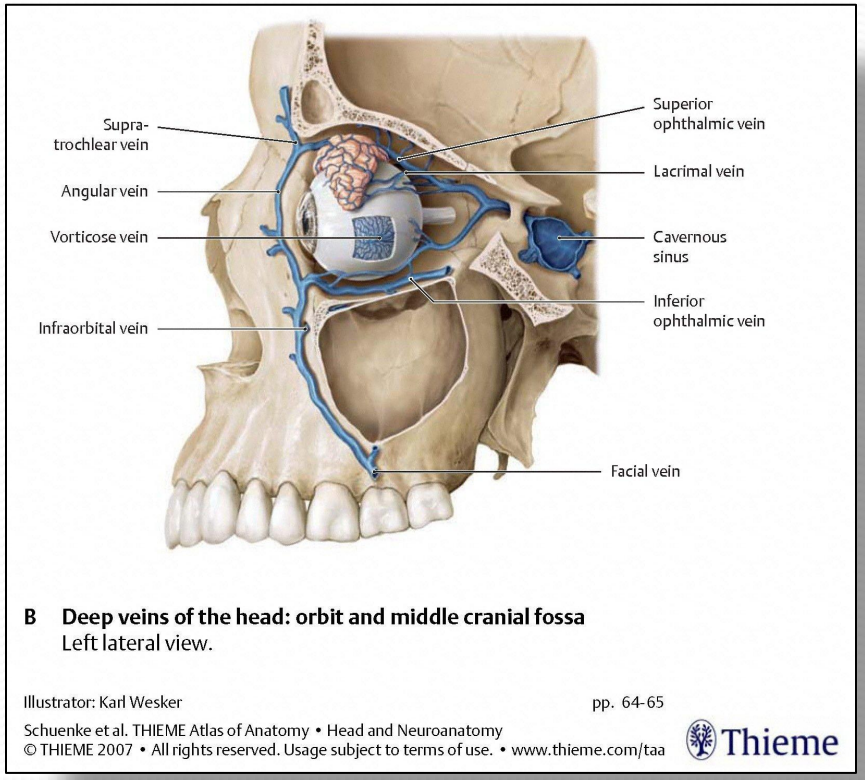

Copyright © The McGraw-Hill Companies, Inc. Permission required for reproduction or display.

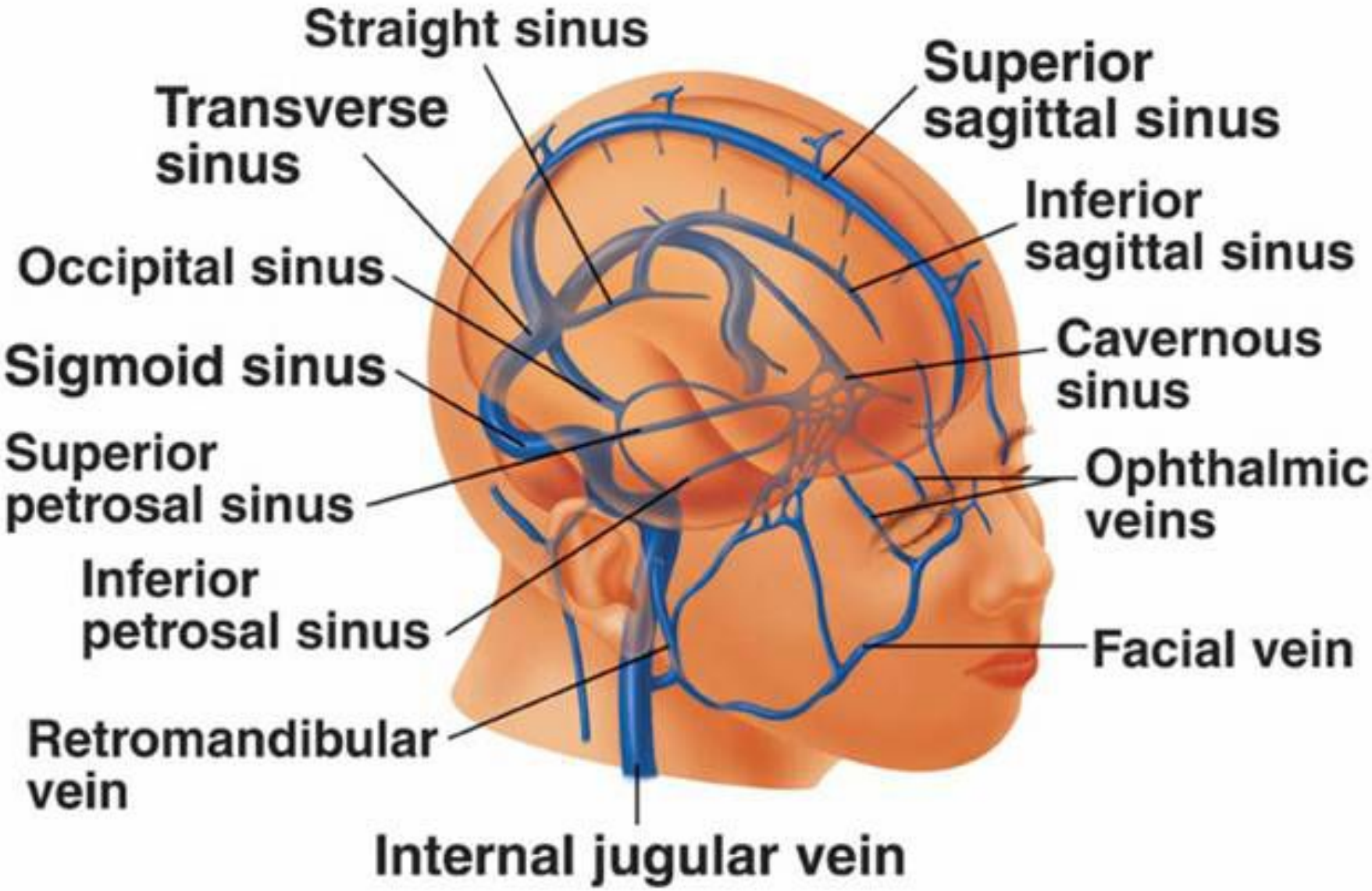

Носогубный треугольник

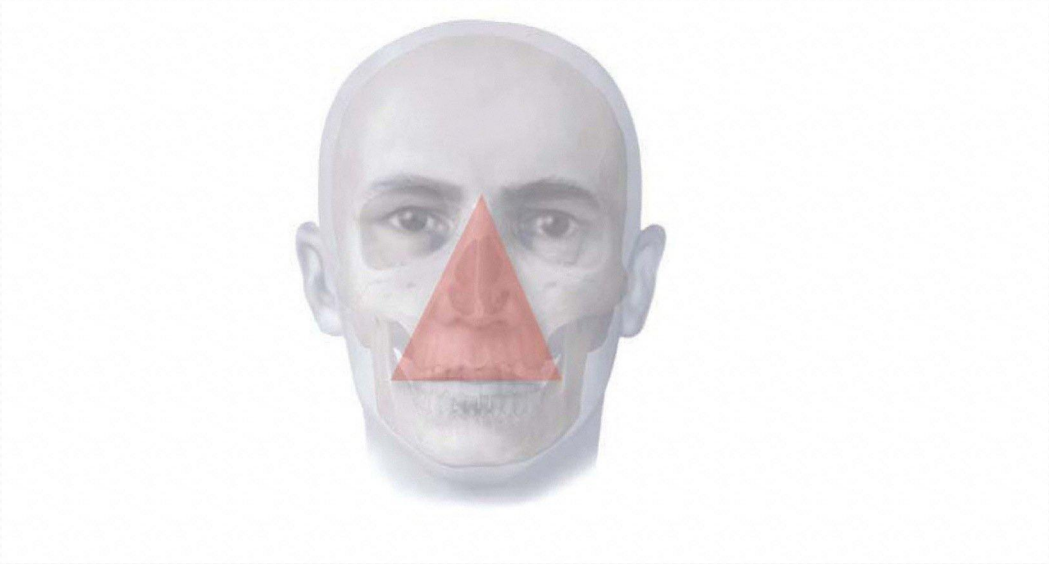

Подключичная вена, V. subclavia.

В подключичную вену впадают:

- наружная яремная вена (v. jugularis externa),
- передняя яремная вена (v. jugularis anterior),
- подмышечная вена (v. axillaris).

Подключичная вена по сути является прямым продолжением подмышечной вены (v. axillaris).

Позади грудино-ключичного сочленения подключичная вена сливается с внутренней яремной веной (v. jugularis interna).

Внутренняя яремная и подключичная вены и их притоки.

1 — v. angularis;
2 — v. facialis;
3 — v. submentalis;
4 — v. thyroidea superior;
5 — v. laryngea superior;
6 — v. jugularis interna;
8 — v. brachiocephalica dextra;
9 — vv. brachiales;
10 — v. brachialis medialis;
11 — v. axillaris;
12 — v. cephalica;
13 — v. subclavia;
14 — v. retromandibularis.

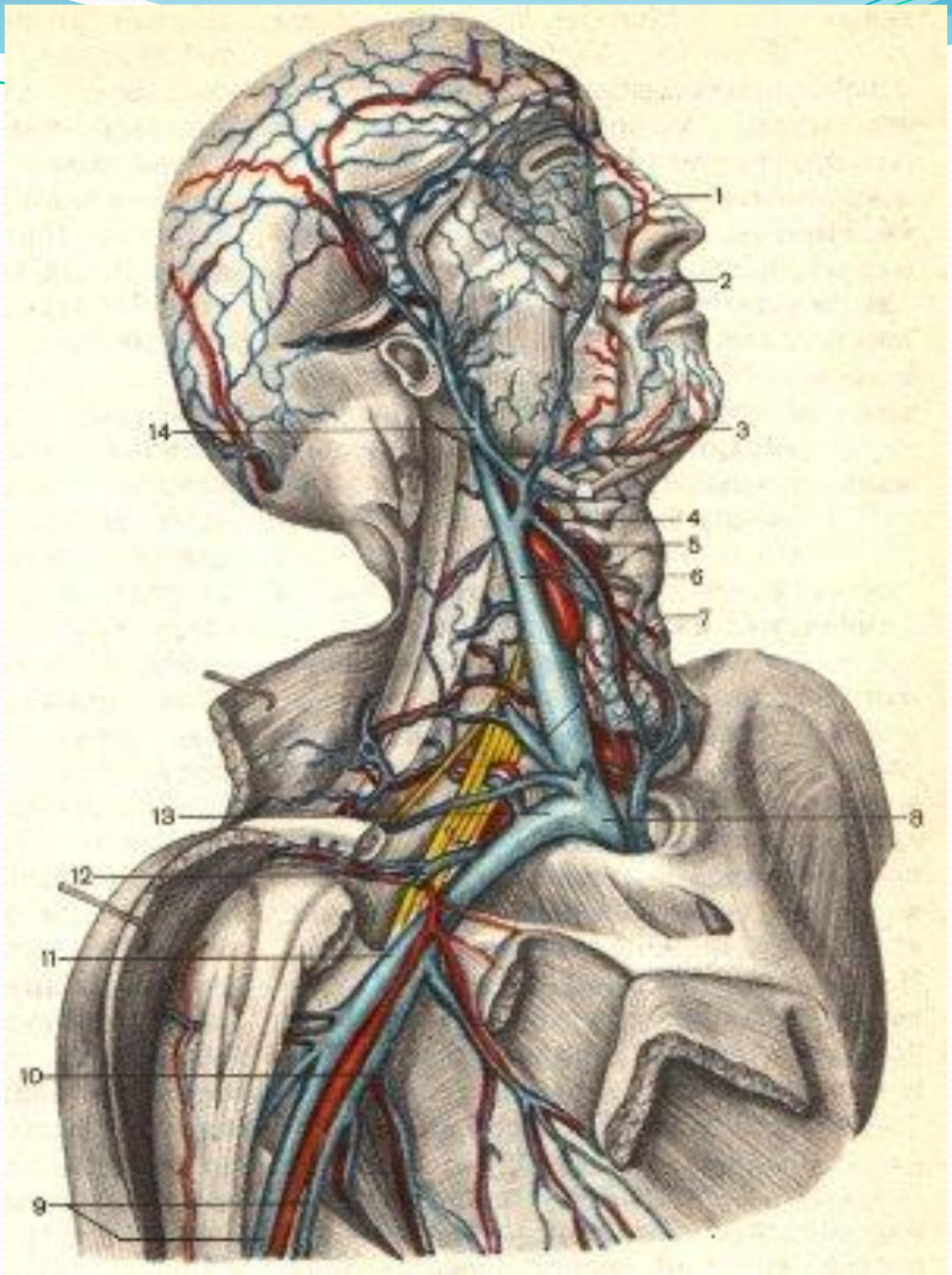

Вены верхней конечности подразделяют на:

- **поверхностные (подкожные) вены** и
- **глубокие вены**

Поверхностные, или подкожные, вены, анастомозируя между собой, образуют широкопетлистую сеть, из которой местами обособляются более крупные стволы.

Эти стволы следующие:

- V. cephalica, латеральная подкожная вена руки;
- V. basilica, медиальная подкожная вена руки;
- V. intermedia cubiti, промежуточная вена локтя.

Поверхностные вены верхней конечности
v. cephalica («головная») v. basilica(«царская»)

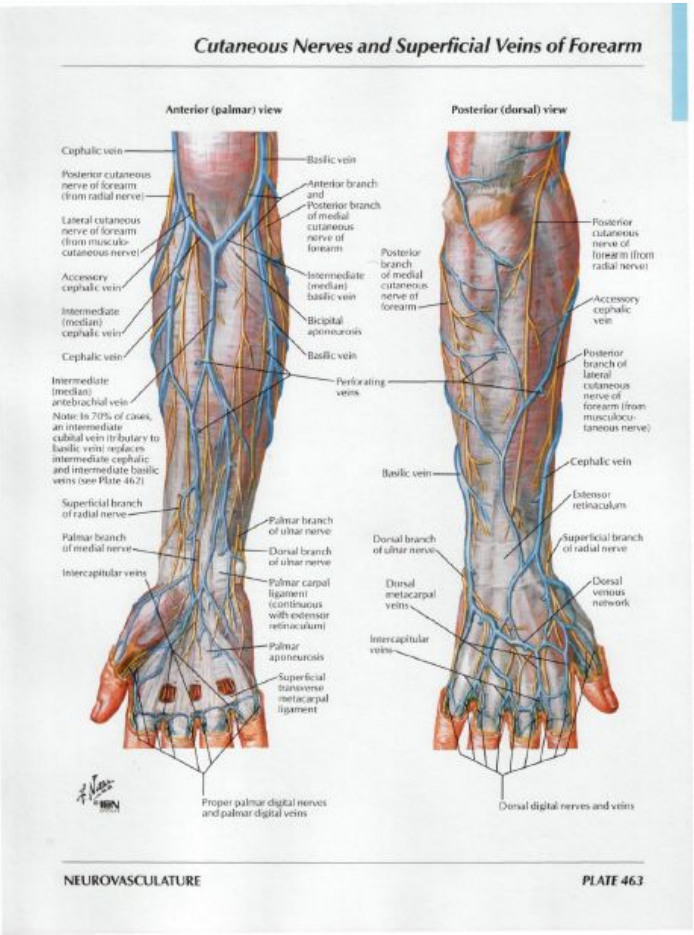

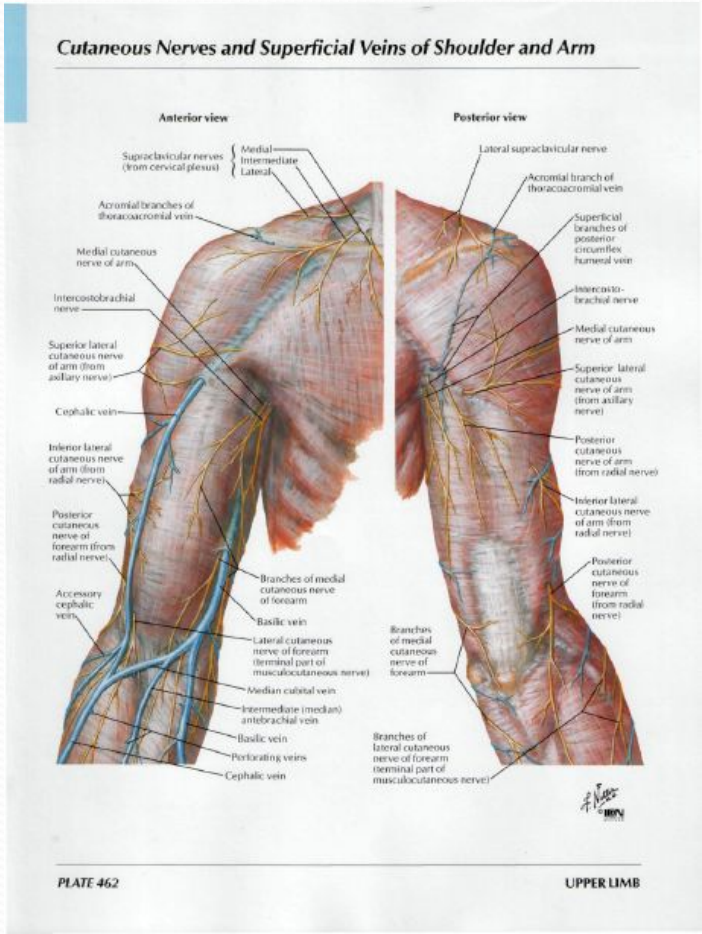

- **Нижняя полая вена,**

V. cava inferior, является самой крупной веной тела человека (ее диаметр колеблется от 22 до 34 мм). Она лежит в брюшной полости справа от аорты, немного ниже деления аорты. Образуется на уровне IV поясничного позвонка путем слияния **левой и правой общих подвздошных вен** (Vv. iliacae communes).

Нижняя полая вена впадает в правое предсердие.

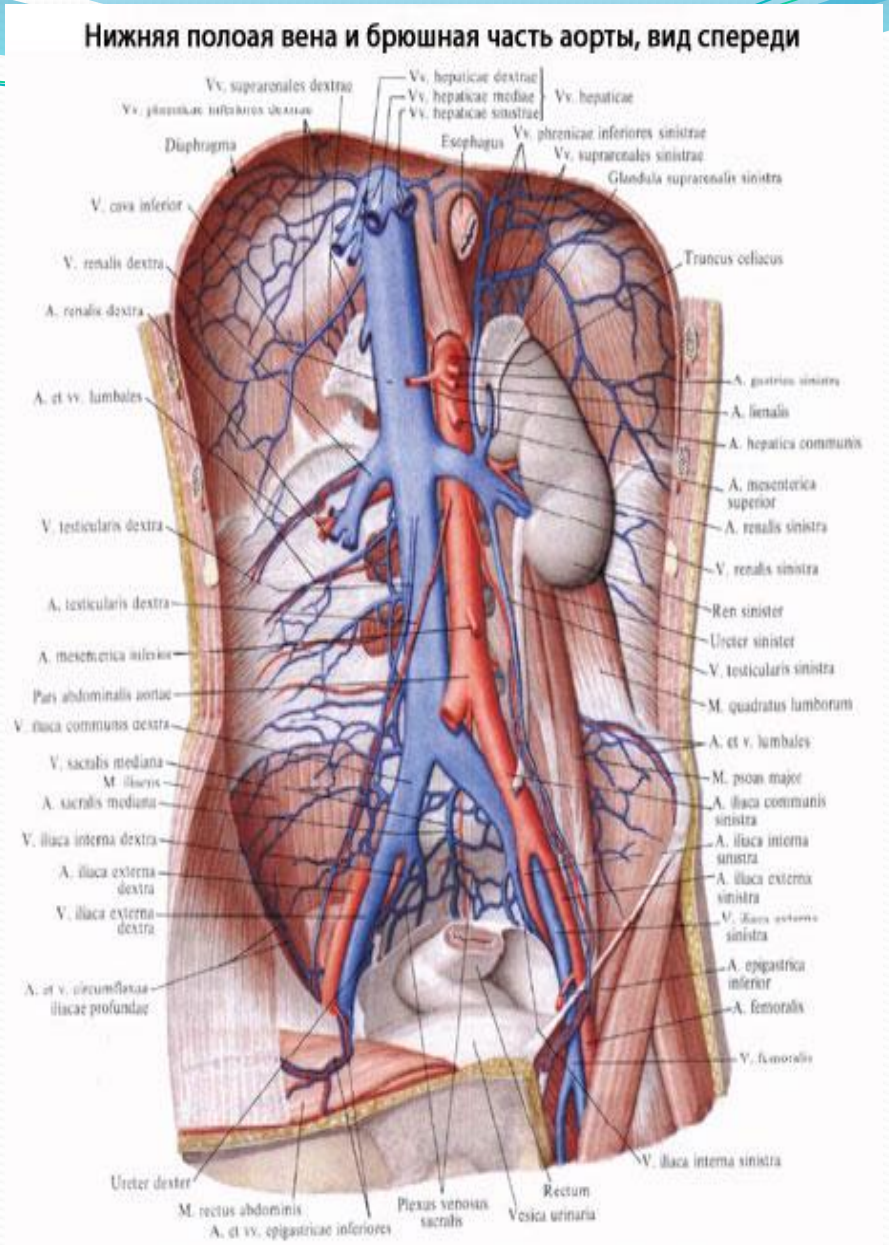

Притоки, непосредственно впадающие в нижнюю полую вену разделяются на:

- париетальные (пристеночные) вены
- висцеральные вены.

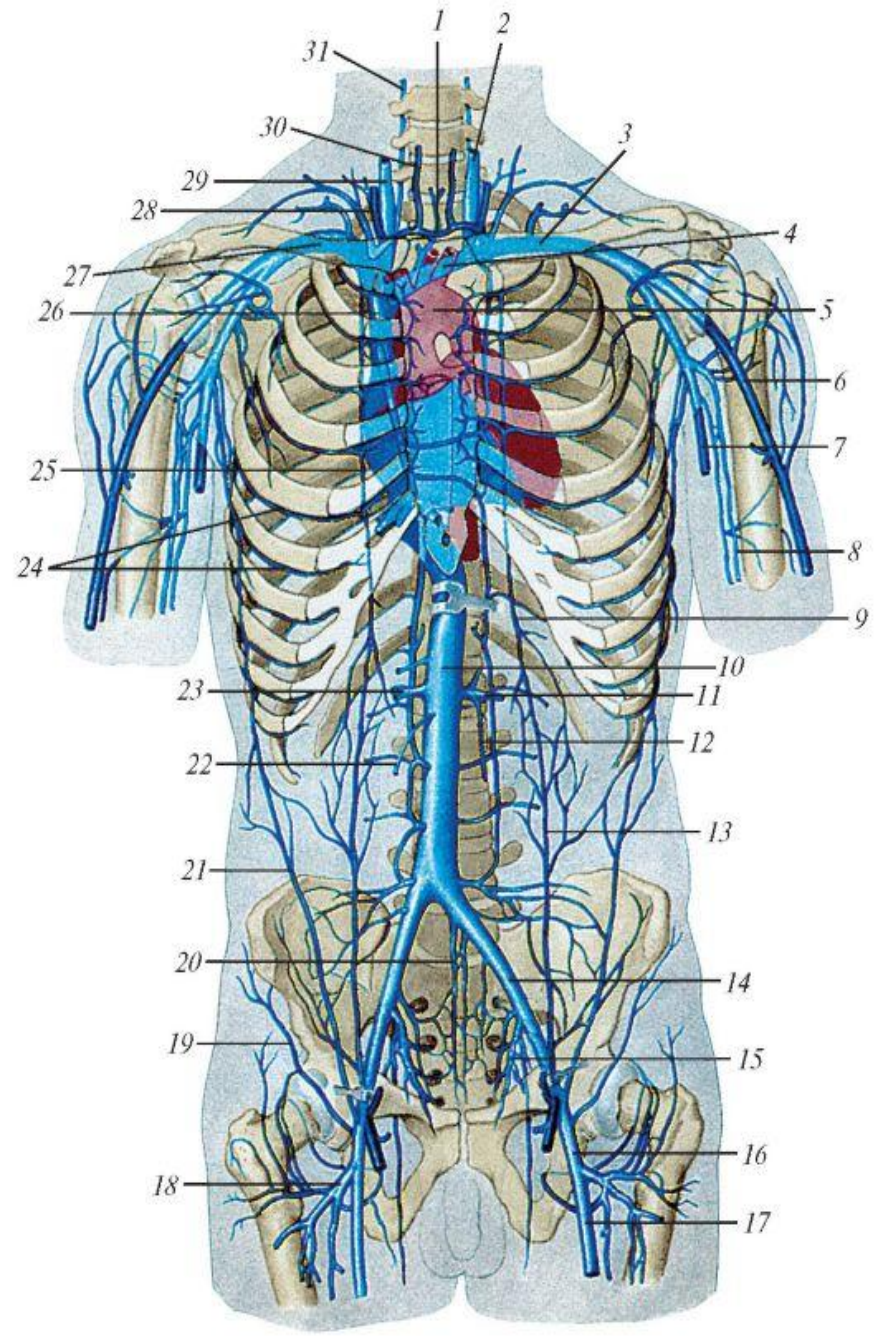

- **Vv. iliacae communes, общие подвздошные вены**, правая и левая, сливаясь друг с другом на уровне нижнего края IV поясничного позвонка, образуют нижнюю полую вену.

  Правая общая подвздошная вена несколько короче левой и притоков не имеет. Левая в проксимальном отделе принимает среднюю крестцовую вену, выходящую из крестцового венозного сплетения, расположенного на передней поверхности крестца.

  Каждая общая подвздошная вена на уровне крестцово-подвздошного сочленения в свою очередь слагается из двух вен:

- внутренней подвздошной вены(v. iliaca interna) и
- наружной подвздошной вены(v. iliaca externa).

Строение тазовых вен.

1 - поверхностная бедренная вена;
2 - глубокая вена бедра;
3 - внутренняя огибающая бедренная вена;
4 - наружная огибающая бедренная вена;
5 - большая подкожная вена;
6 - внутренняя половая вена;
7 - общая бедренная вена;
8 - запирательная вена;
9 - нижняя надчревная вена;
10 - глубокая огибающая подвздошная вена;
11 - нижняя ягодичная вена;
12 - наружные крестцовые вены;
13 - верхняя ягодичная вена;
14 - подвздошно-поясничная вена;
15 - нисходящая поясничная вена;
16 - поясничные вены;
17 - нижняя полая вена;
18 - средняя крестцовая вена;
19 - общая подвздошная вена;
20 - гроздевидное сплетение;
21 - внутренняя подвздошная вена;
22 - крестцовое венозное сплетение;
23 - наружная подвздошная вена;
24 - прямокишечное венозное сплетение;
25 - пузырьковые вены;
26 - пузырно-простатическое венозное
28 - наружные половые вены;
29 - глубокая тыльная вена полового члена;
30 - поверхностная тыльная вена полового члена.

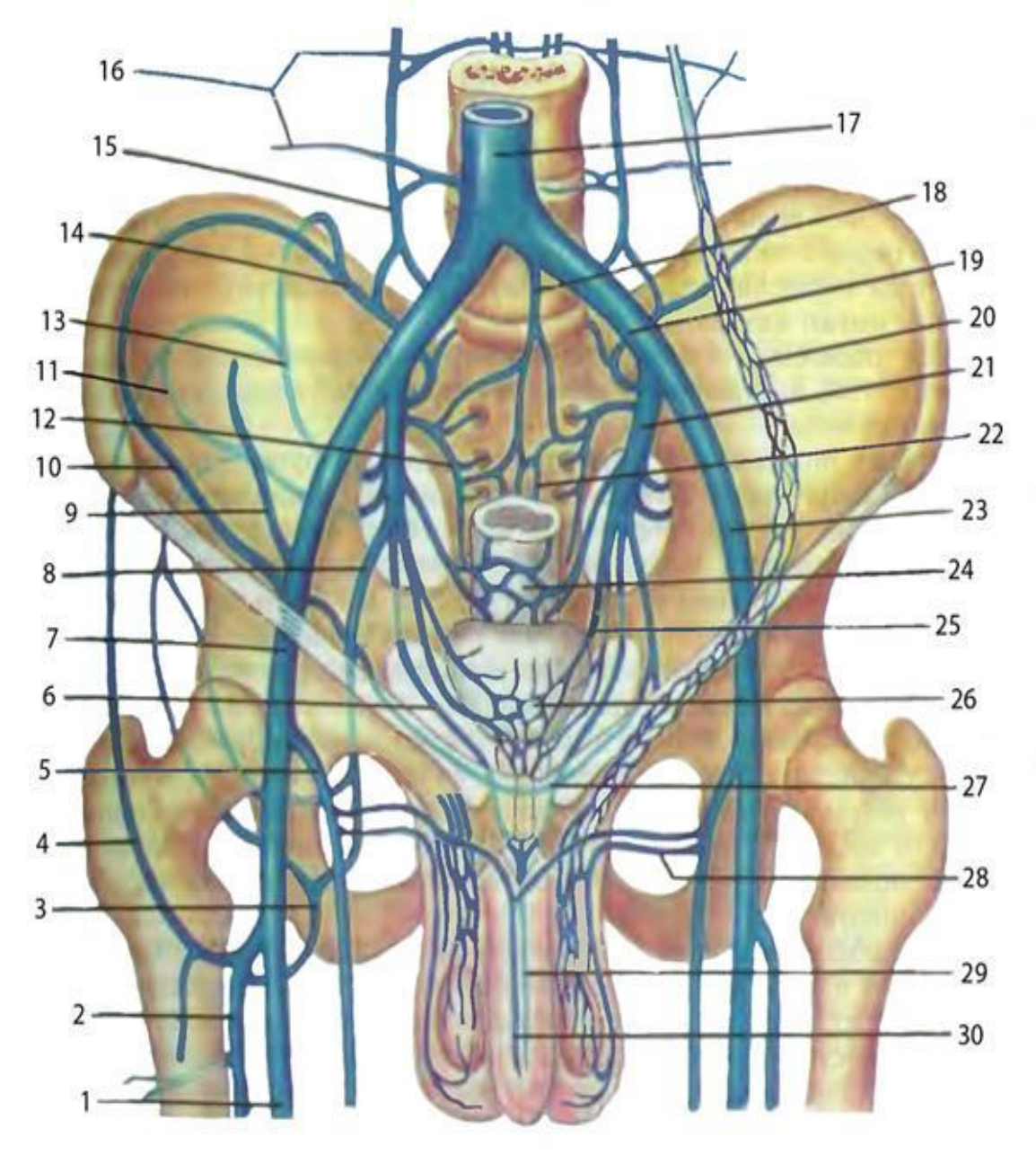

Околоорганные венозные сплетения

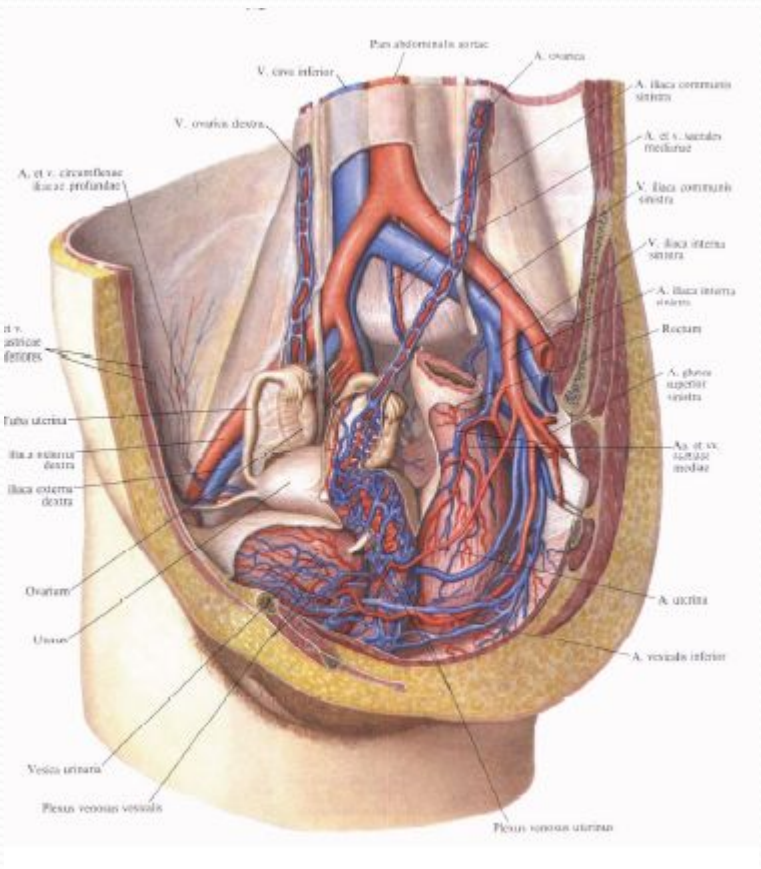

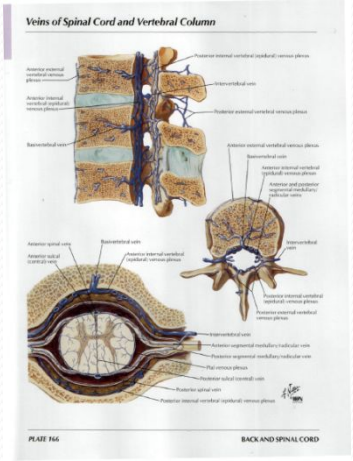

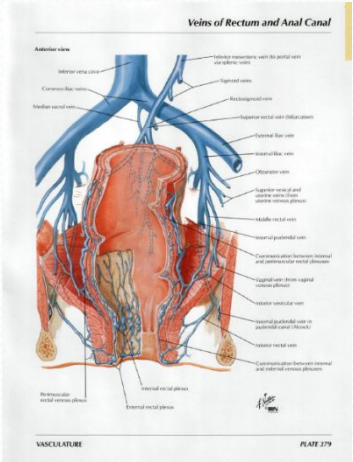

Внутренняя подвздошная вена, v. iliaca interna, лежит на боковой стенке малого таза позади одноименной артерии, служит основным коллектором, собирающим кровь от стенок таза и тазовых органов.

Притоки ее делятся на:

- Париетальные
- висцеральные.

Вены нижней конечности разделяют на:

- **Поверхностные (подкожные), vv. superficiales membri inferioris**, которые залегают в подкожной клетчатке и проходят независимо от артерий нижней конечности.

- **Глубокие, vv. profundae membri inferioris**, которые сопровождают одноименные артерии.

- **Наружная подвздошная вена, V. iliaca externa** является непосредственным продолжением бедренной вены (v. Femoralis). Является основной магистралью, обеспечивающей венозный отток из нижней конечности, и не имеет большого количества притоков.

  Принимает в себя всего два притока, впадающих иногда одним стволом:
- v. epigastrica inferior и
- v. circumflexa ilium profunda, сопровождающие одноименные артерии.

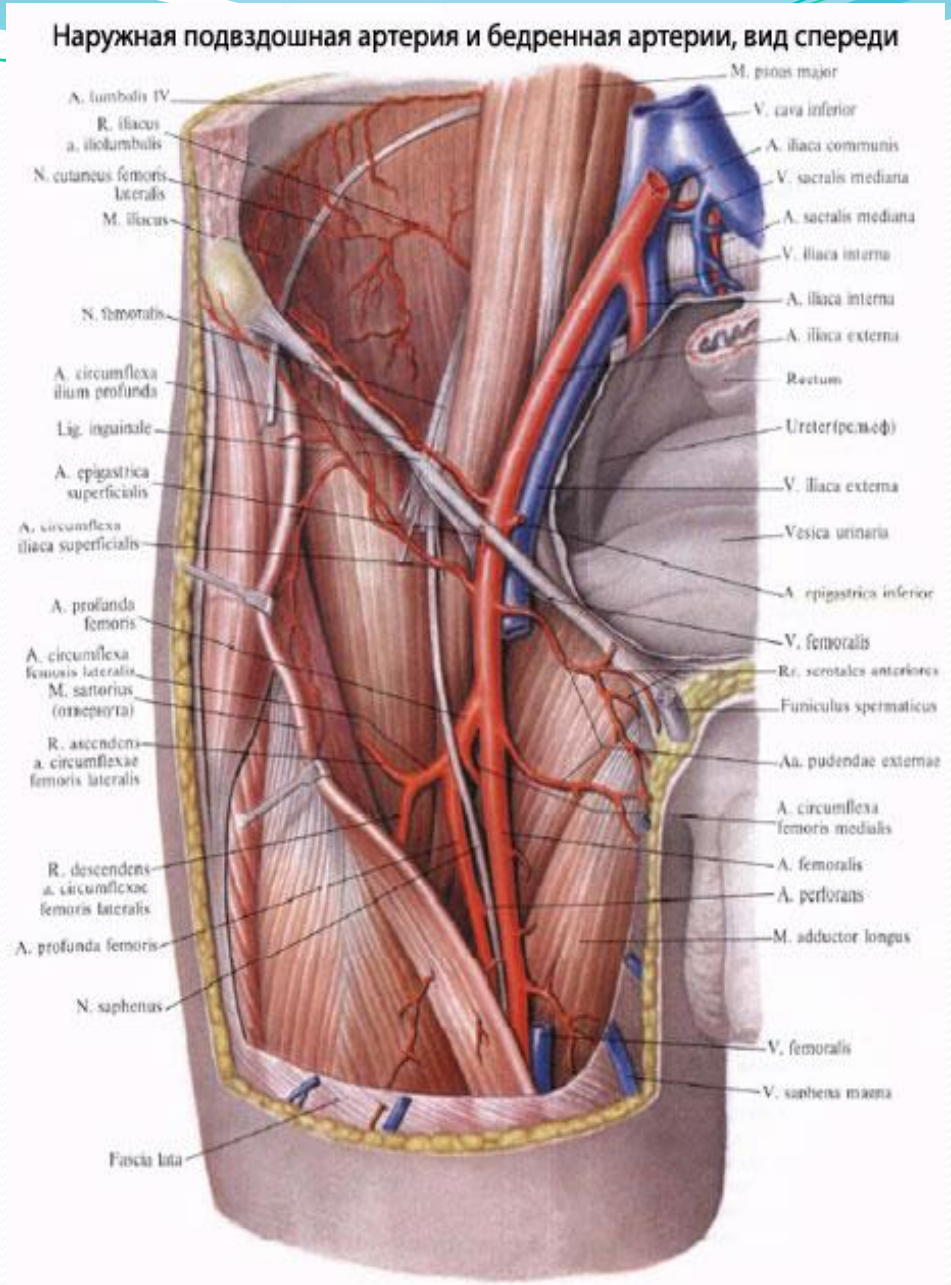

Поверхностные вены нижней конечности

Из подкожных вен нижней конечности наиболее крупными являются два ствола:

Большая подкожная вена ноги, v. saphena magna и

Малая подкожная вена ноги, v. saphena parva. Дистальными истоками поверхностных вен нижней конечности являются вены стопы.

В области стопы подкожные вены имеют две сети:

- кожную венозную сеть тыла стопы (*rete venosum dorsale pedis)* и
- кожную венозную подошвенную сеть *(rete venosum plantare)*.

Поверхностные вены нижней конечности большая подкожная вена, малая подкожная вена

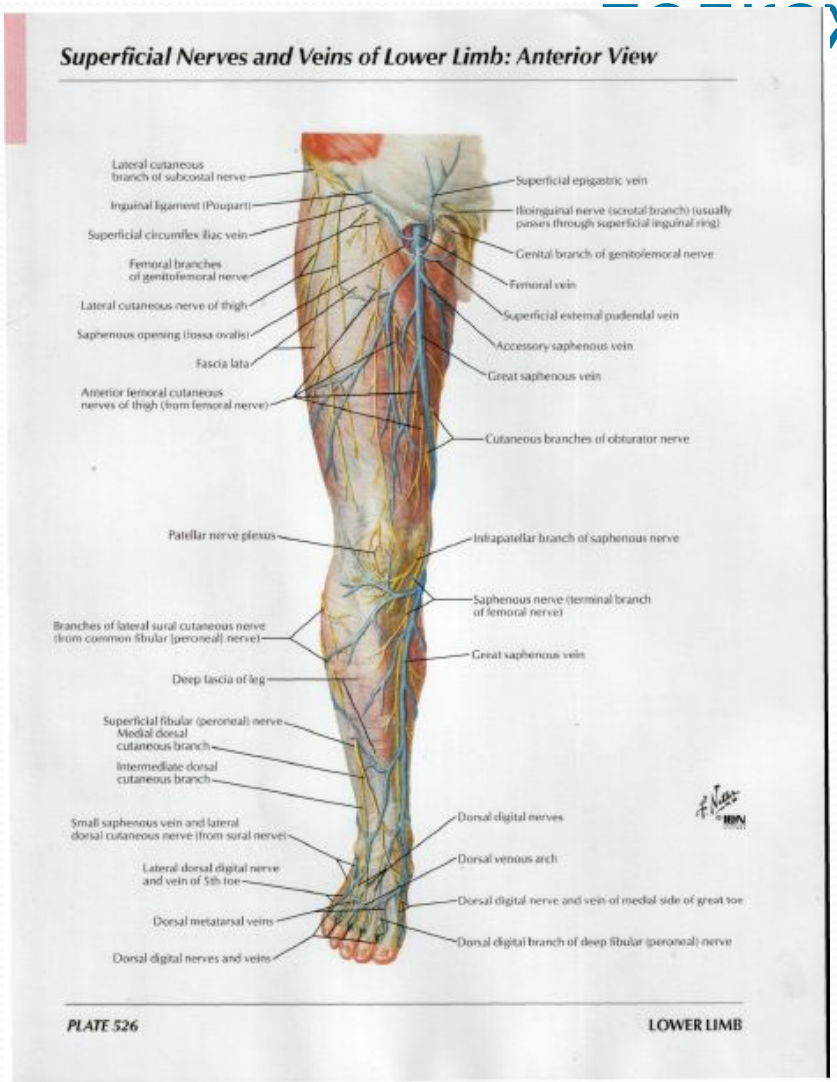

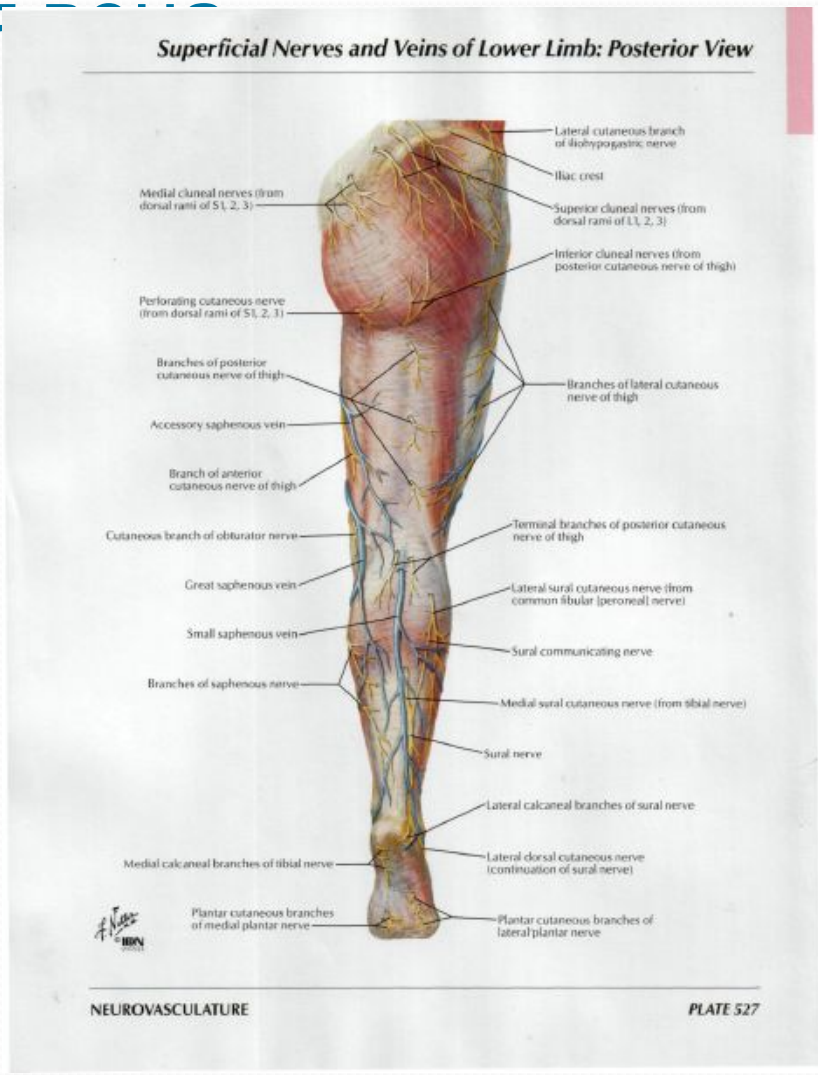

Большая подкожная вена правой нижней конечности и ее притоки в области голени и стопы.

1 — большая подкожная вена ноги;

2 — пяточная венозная сеть;

3 — ветвь, соединяющая подкожные (поверхностные) вены с глубокими;

4 — тыльные пальцевые вены стопы;

5 — тыльная венозная дуга стопы;

6 — тыльная венозная сеть стопы.

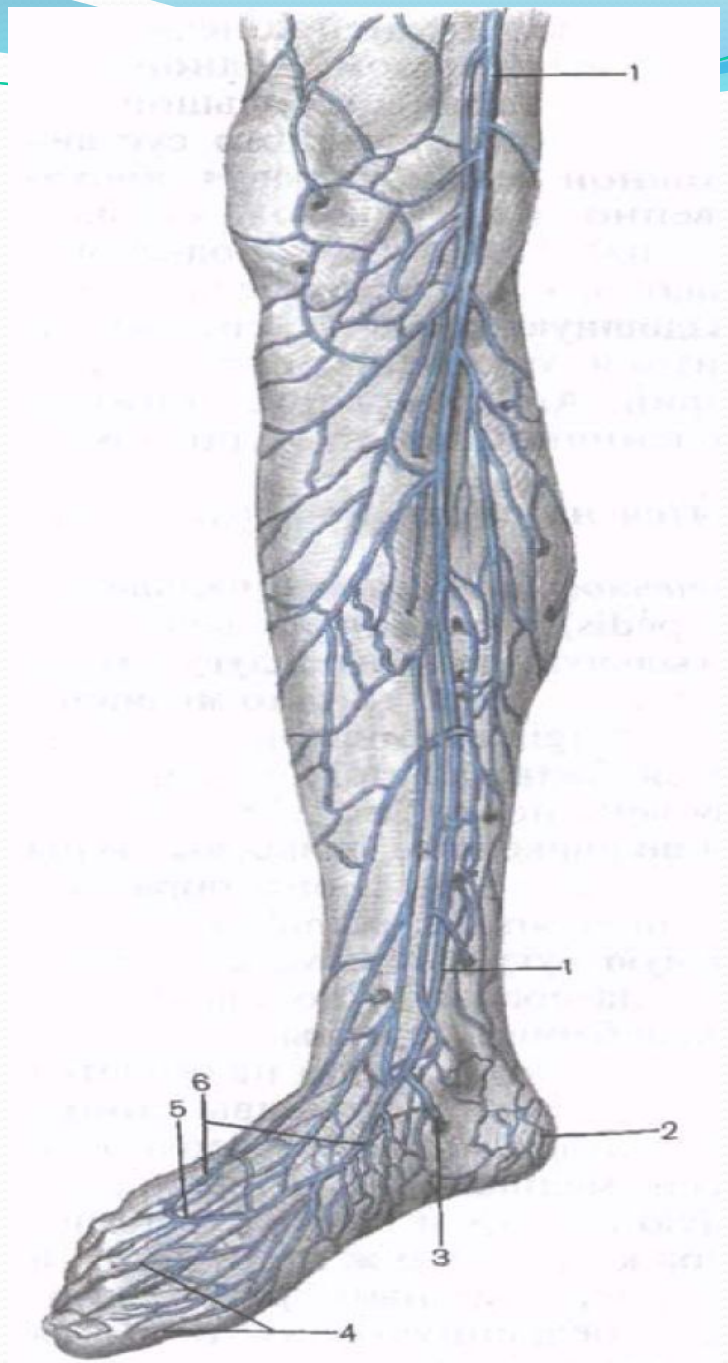

Малая подкожная вена правой нижней конечности и ее притоки.

1 — малая подкожная вена ноги;

2 — подкожные вены;

3 — анастомоз, соединяющий малую и большую подкожные вены ноги;

4 — тыльная венозная сеть стопы;

5 — подошвенная венозная сеть;

6 — большая подкожная вена ноги.

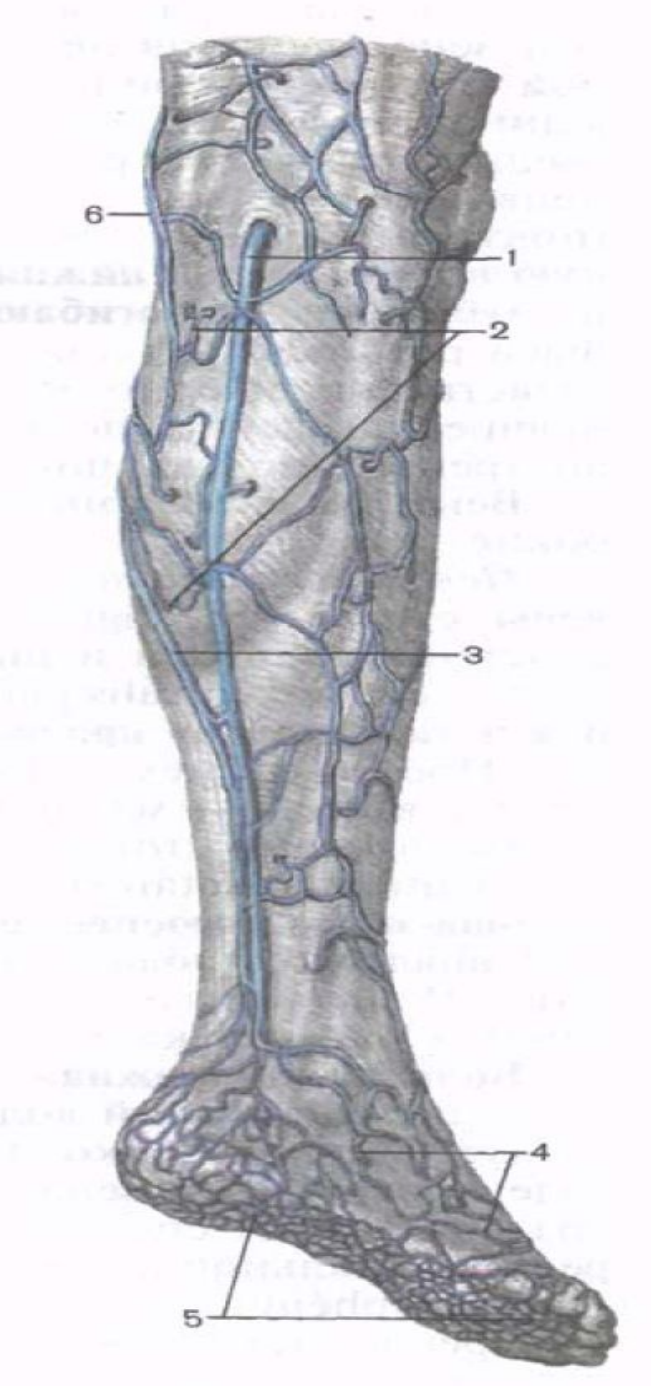

Схема воротной вены.

1 — vv. esophageae;
2 — r. sinister v. portae;
3 — v. gastrica sinistra;
4— v. gastrica dextra;
5 — v. lienalis;
6 — v. gastroepiploica sinistra;
7 — v. mesenterica inferior;
8 — v. colica sinistra;
9 — vv. sigmoideae;
10 — v. rectalis superior;
11 — vv. rectales mediae;
12 — vv. rectales inferiores;
13 — v. iliocolica;
14 — vv. jejunales;
15 — v. mesenterica superior;
16 — vv. paraumbilical;
17 — r. dexter v. portae;
18 — венозные капилляры печени;
19 — vv. hepaticae;
20 — v. cava inferior.

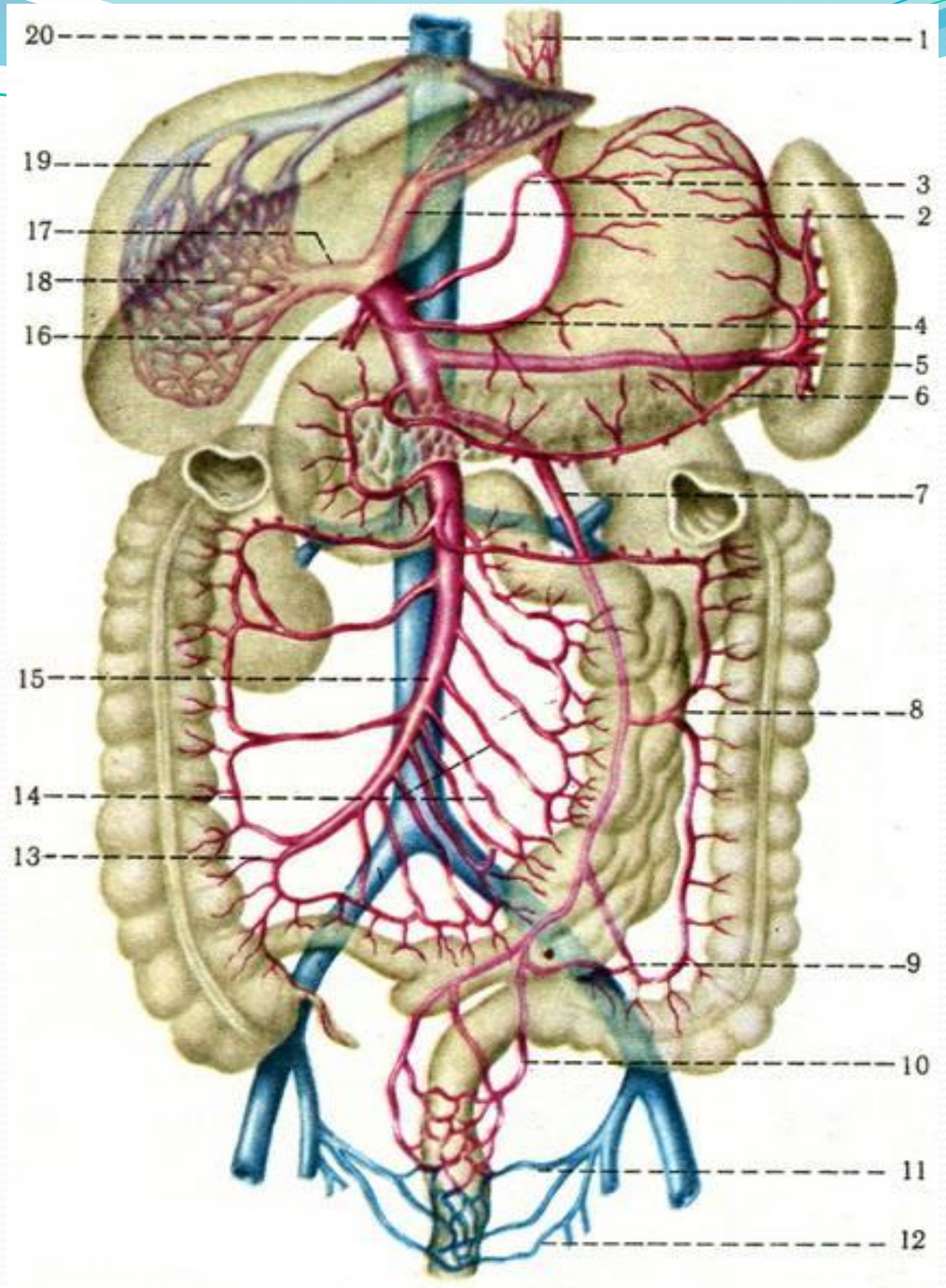

от всех непарных органов брюшной полости

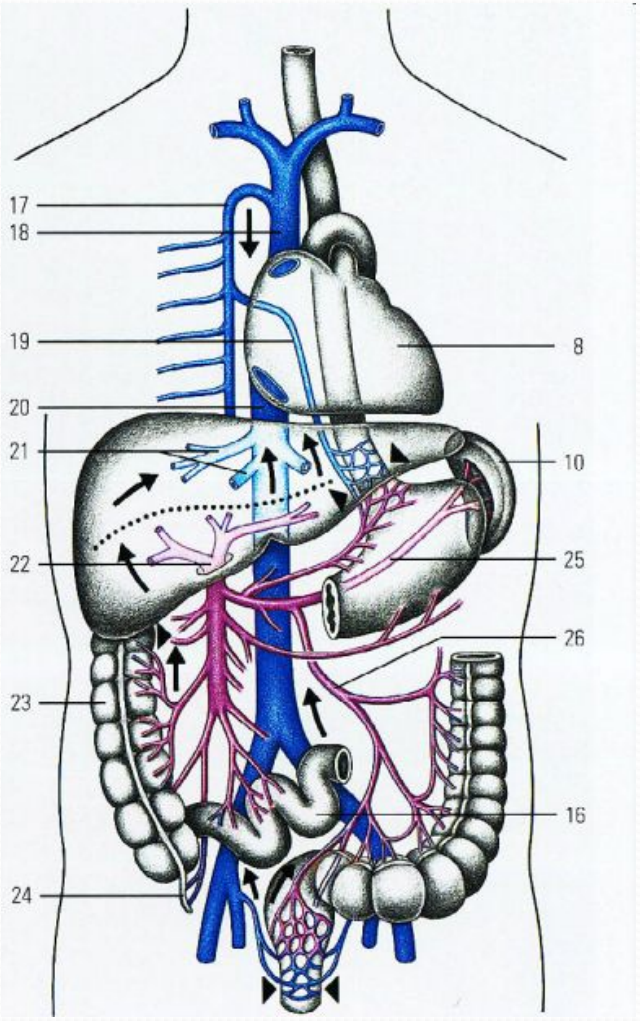

- В печень поступает венозная кровь от органов желудочно-кишечного тракта, поджелудочной железы, селезенки и внепеченочных желчных путей.
- Основными сосудами, формирующими ствол воротной вены, являются вены: верхняя брыжеечная (v. mesenterica superior), селезеночная (v. lienalis) нижняя брыжеечная (v. mesenterica inferior
- Основная масса портальной крови — около 60% — поступает из верхней брыжеечной вены. Вклад селезеночной вены не превышает 30%, а нижней брыжеечной вены — 10% общего объема портального кровотока.

Воротная вена-v. portae hepatis.

- В ствол воротной вены впадают
- правая и левая желудочные -w. gastricae dext. et sin.,
- верхняя поджелудочно-двенадцатиперстная -v.cystica, v.pancreaticoduodenalis sup.,
- правая желудочно-сальниковая v. gastroepiploica dext.

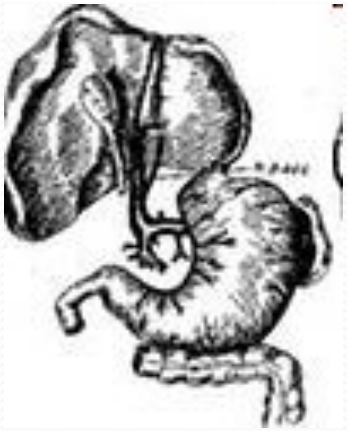

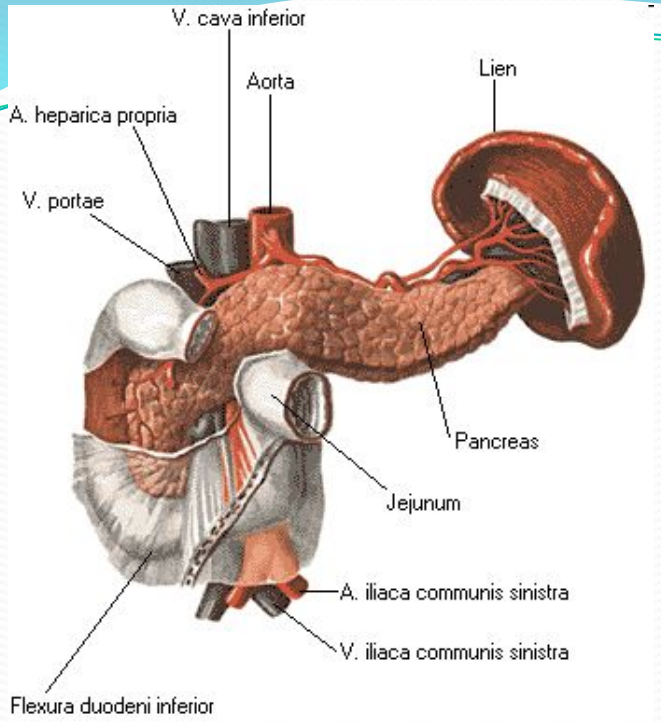

Длина ствола обычно составляет 4—8 см, а диаметр 11 —14 мм., ее начальный отдел расположен позади головки поджелудочной железы в incisura pancreatis, а у 23% ствол проходит сквозь толщу железы и со всех сторон окружен ее паренхимой.

В воротах печени ствол вены разделяется обычно на две ветви — правую (ramus dexter) и левую (ramus sinister), направляющиеся в соответствующие доли печени.

Кава-кавальные анастомоз

Анастомоз задней стенки груди и живота

Рис. Схема анастомоза задней стенки груди и живота.
1 – vv. brachiocephalecae;
2 – v. cava superior;
3 – v. hemiazygos;
4 – v. lumbalis ascendens;
5 – v. lumbalis;
6 – v. cava inferior;
7 – v. azygos;

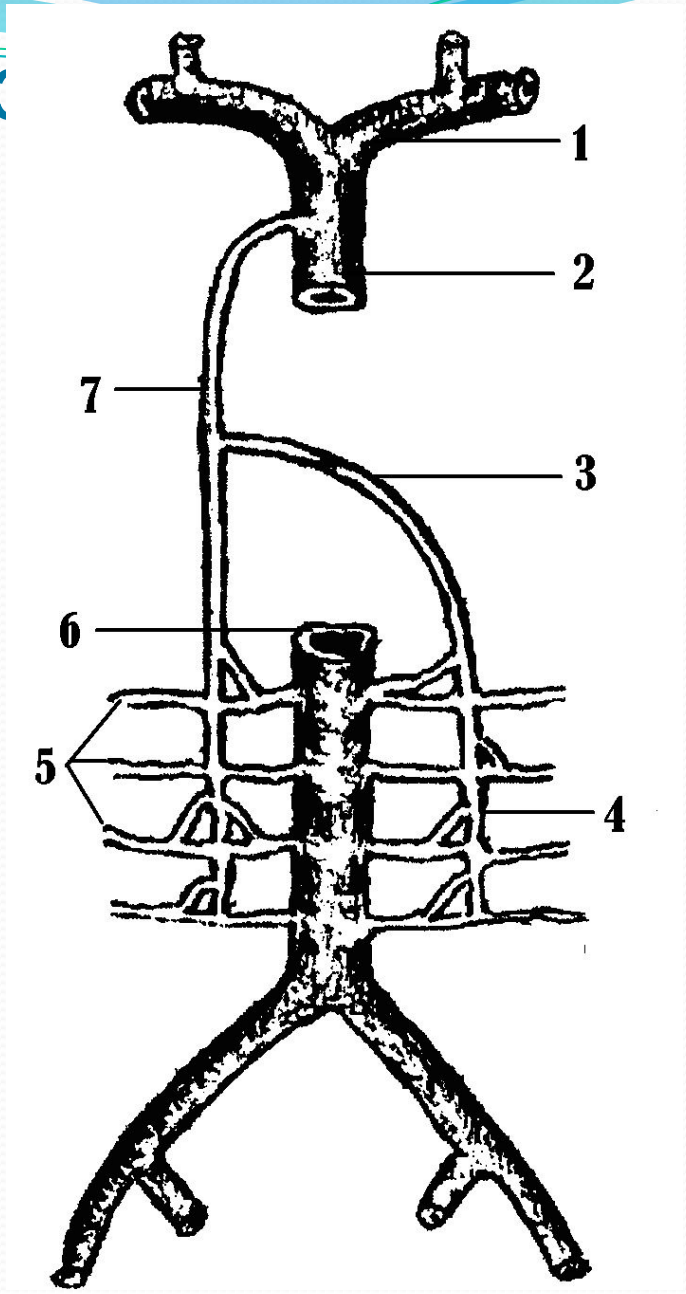

Анастомозы, образованные венозными сплетениями позвоночника

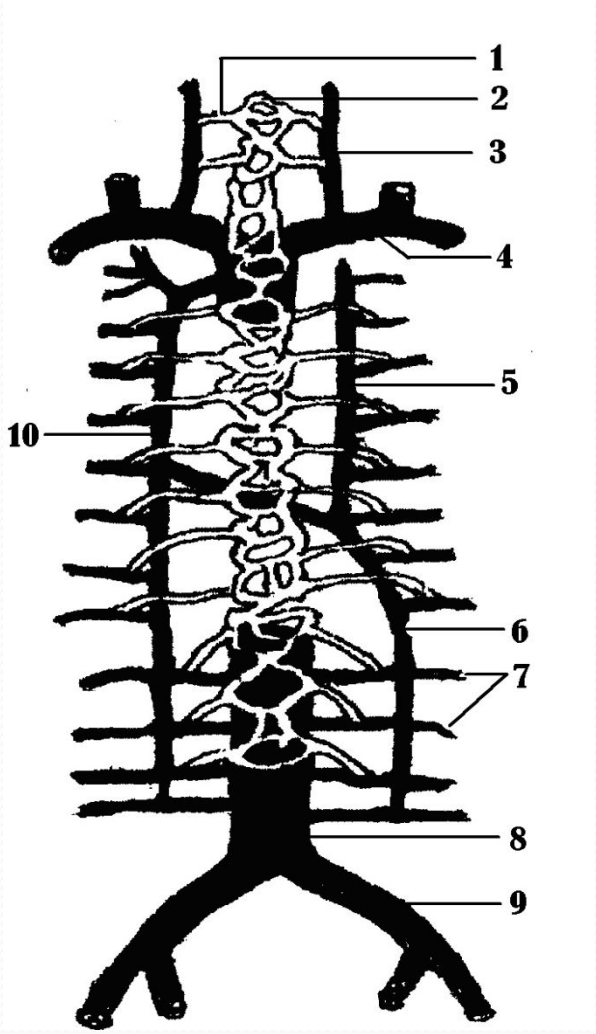

Рис. Схема анастомозов, образованных венозными сплетениями позвоночника.

1 – v. intervertebralis;

2 – plexus vertebrales;

3 – v. vertebralis;

4 – v. brachiocephalica sinistra;

5 – v. hemiazygos accessoria;

6 – v. hemiazygos;

7 – v. lumbalis;

8 – v. cava inferior;

9 – v. iliaca communis sinistra;

10 – v. azygos.

Анастомозы передней и боковых стенок груди и живота.

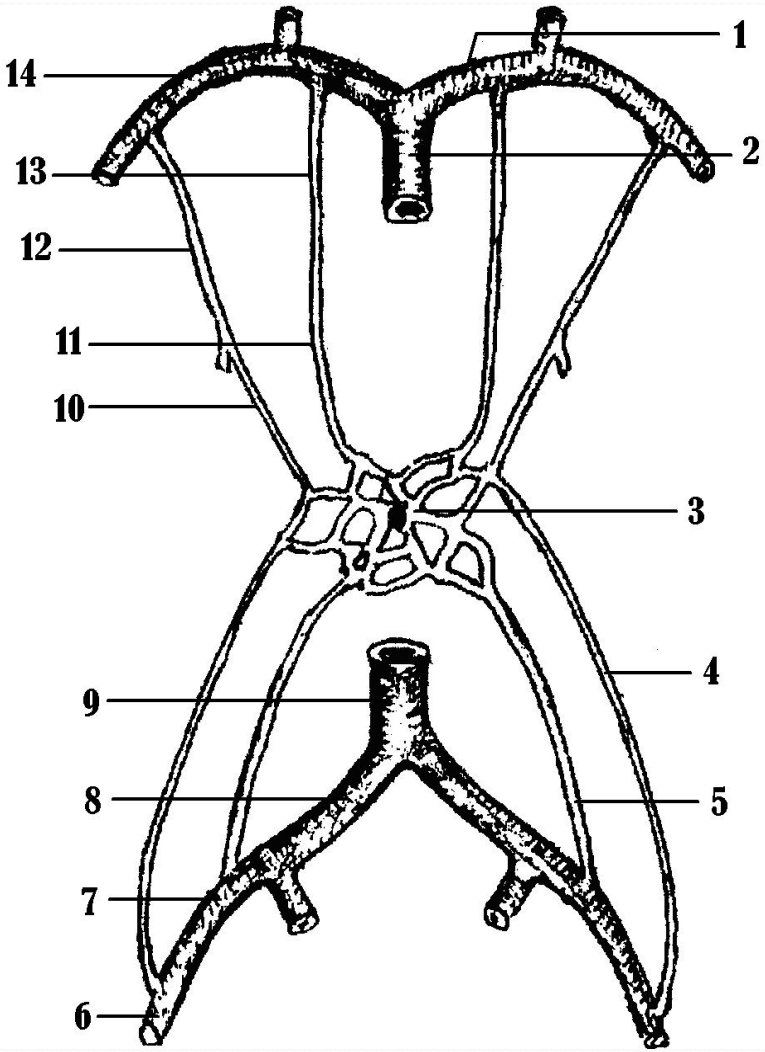

Рис. Схема анастомоза передней и боковых стенок груди и живота.

1 – v. brachiocephalica;

2 – v. cava superior;

3 – vv. subcutaneae abdominis;

4 – v. epigastrica superficialis;

5 – v. epigastrica inferior;

6 – v. femoralis sinistra;

7 – v. iliaca externa sinistra;

8 – v. iliaca communis;

9 – v. cava inferior;

10 – v. thoracoepigastrica;

11 – v. epigastrica superior;

12 – v. thoracica lateralis;

13 – v. thoracica interna;

14 – v. subclavia sinistra;

Порто-кавальные анастомозы. Порто-кавальными анастомозами являются

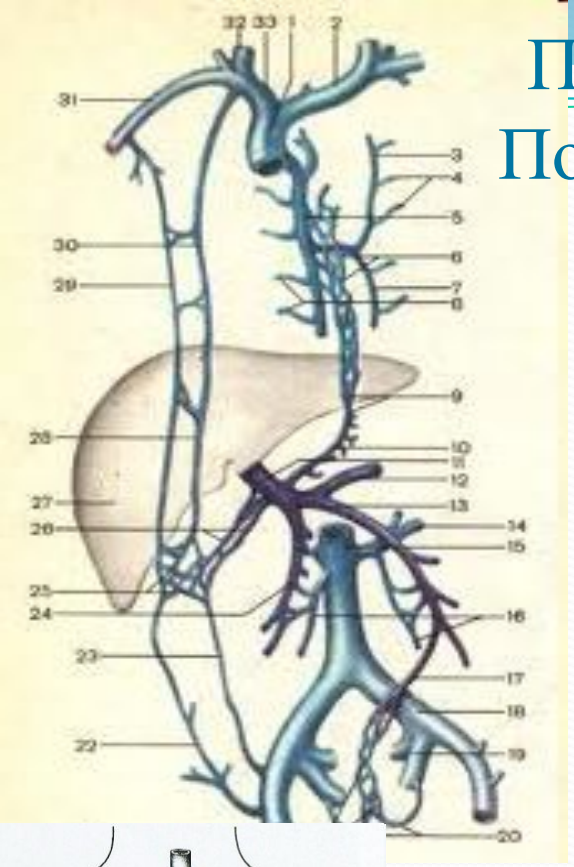

Вены портальной системы множественными анастомозами связаны с сосудами, впадающими в верхнюю и нижнюю полые вены (порто-кавальные анастомозы). При нарушениях естественного оттока крови из портальных сосудов эти анастомозы в некоторой степени сглаживают нарастающую портальную гипертензию. В клинике наибольшее значение имеют следующие порто-кавальные связи.

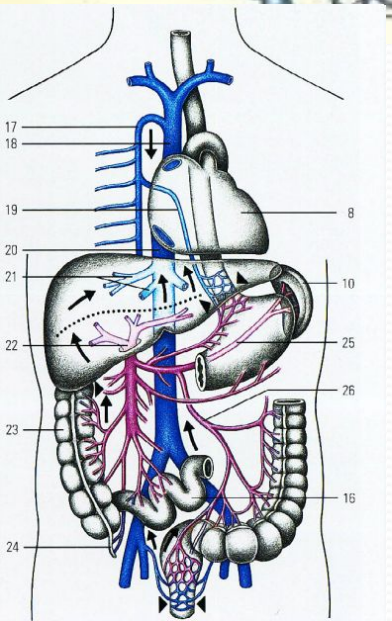

- 1. анастомозы между венами желудка (система v. portae) и венами пищевода (система v. cava superior);
- 2. анастомозы между верхней (v. portae) и средней (v. cava inferior) венами прямой кишки;
- 3. между околопупочными венами (v. portae) и венами передней брюшной стенки (v. cava superior и inferior);
- 4. анастомозы верхней и нижней брыжеечных, селезеночной вен (v. portae) с венами забрюшинного пространства (почечные, надпочечные, вены яичка или яичника и другие, впадающие в v. cava v. portae, также приносит кровь в печень.

Анастомоз порто-кавальный.- верхний -анастомозы между венами желудка (система v. portae) и венами пищевода (система v. cava superior).

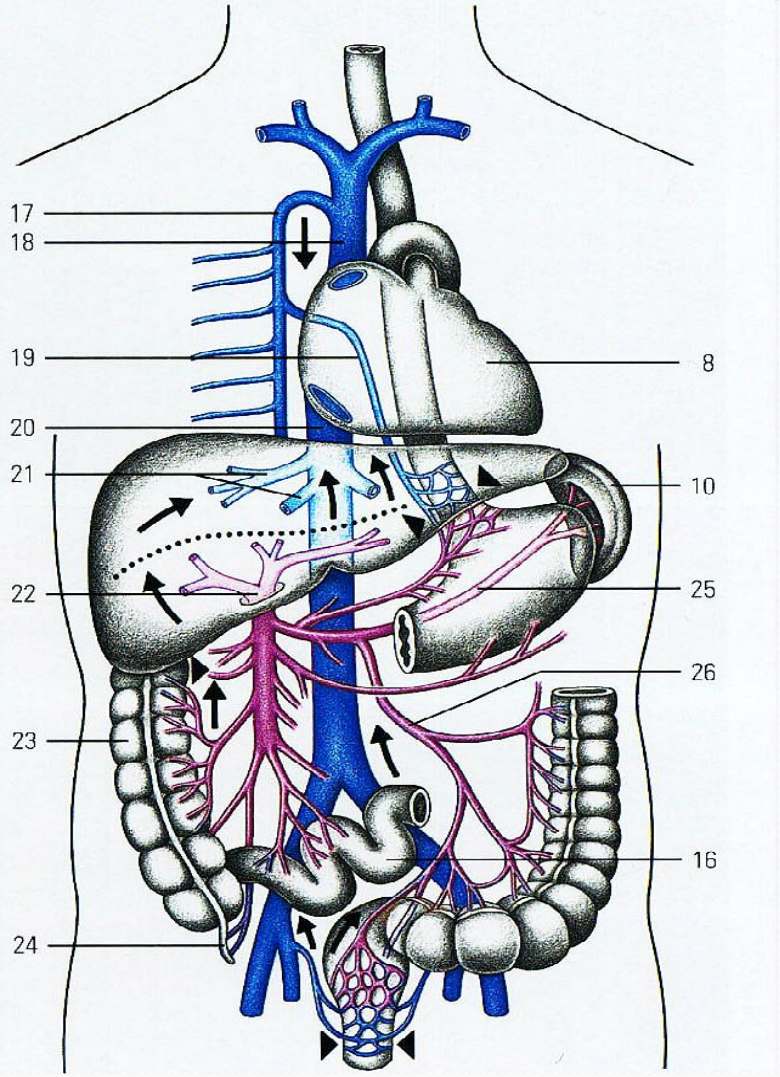

анастомоз между v.portae и v.cava superior-за счёт венозного сплетения plexus oesophageus.

Анастомоз порто-кавальный.- нижний- анастомозы между верхней (v. portae hepatis) и венами прямой кишки (v. cava inferior).

между v.portae и v.cava inferior-за счёт венозного сплетения plexus rectalis.

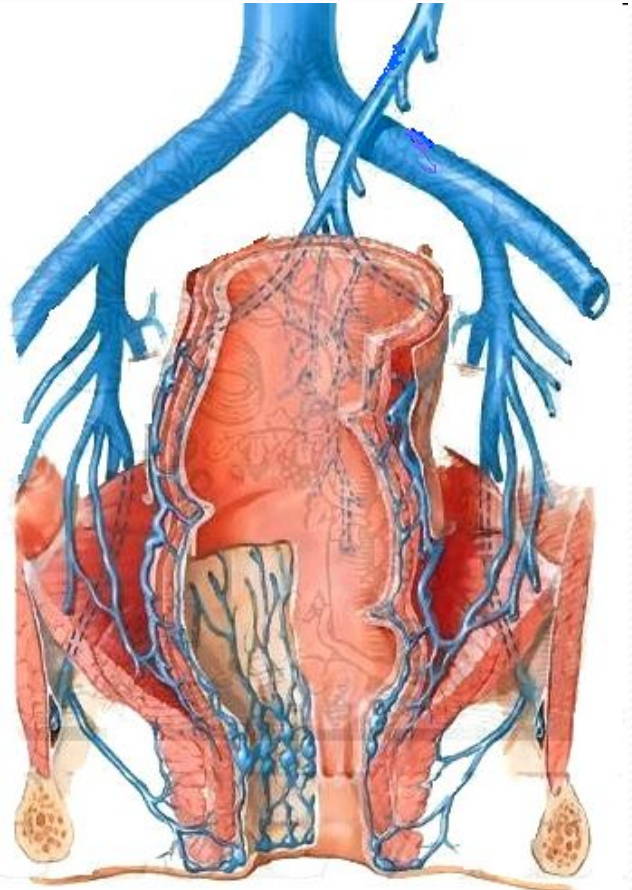

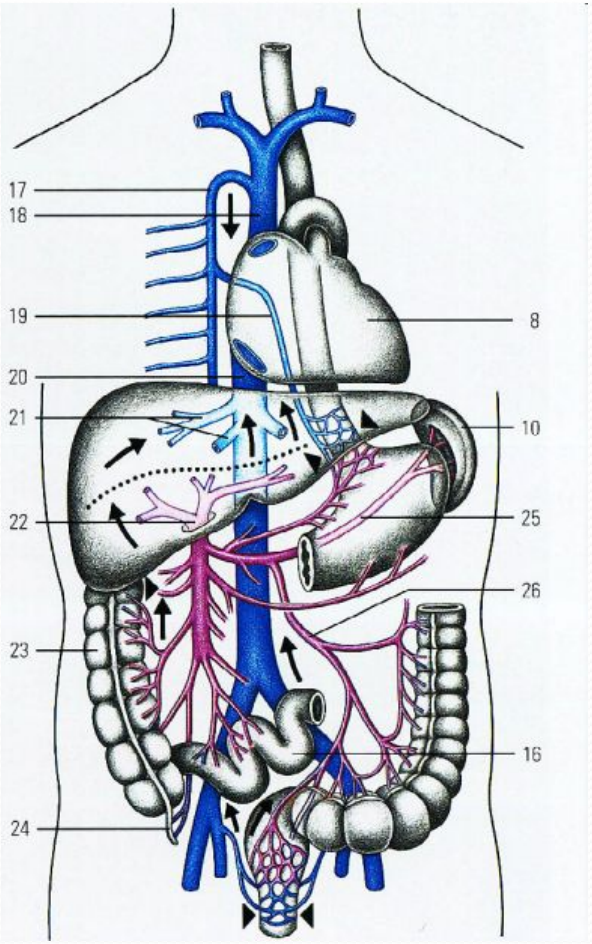

Анастомоз порто-кава-кавальный. между околопупочными венами v.v.paraumbilicales(v. portae) и венами передней брюшной стенки (v. cava superior et inferior).

В результате незаращения или спонтанной реканализации пупочной вены-v. umbilicalis, называемых в первом случае болезнью, а во втором — синдромом Крювелье—Баумгартена, идет интенсивный ток портальной крови в поверхностные эпигастральные вены -v.v. epigastricae superficiales, которые при этом расширяются. Отток из поверхностных вен брюшной стенки происходит в верхние и нижние эпигастральные вены v.v.epigastricae sup. et inf., впадающие соответственно во внутренние грудные вены -v.v. thoracicae int. — система верхней полой вены и в наружные подвздошные вены- v.v. iliacae ext. — система нижней полой вены. В таких случаях повреждение пупочной вены при лапаротомии усугубляет портальную гипертензию и утяжеляет прогноз. Отток по названым венам может осуществляться и через расширенные околопупочные вены- v.v paraumbilicales, идущие в круглой связке печени.

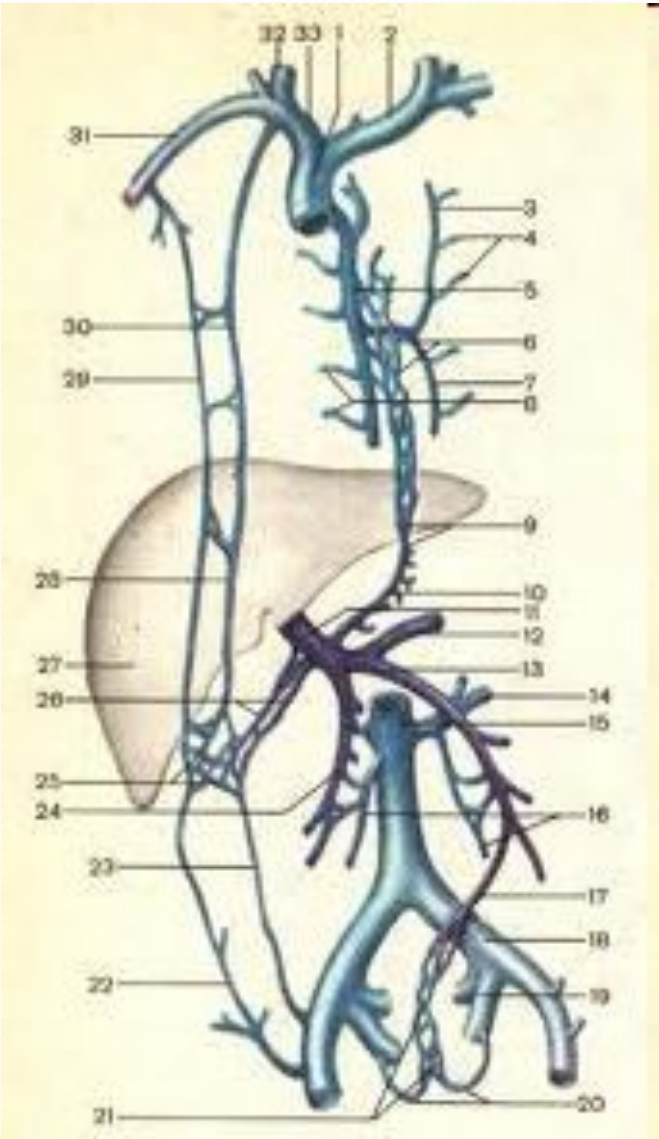

Анастомоз порто-кавальный.-задний-Ретциуса -анастомозы верхней и нижней брыжеечных, селезеночной вен (v. portae) с венами забрюшинного пространства.

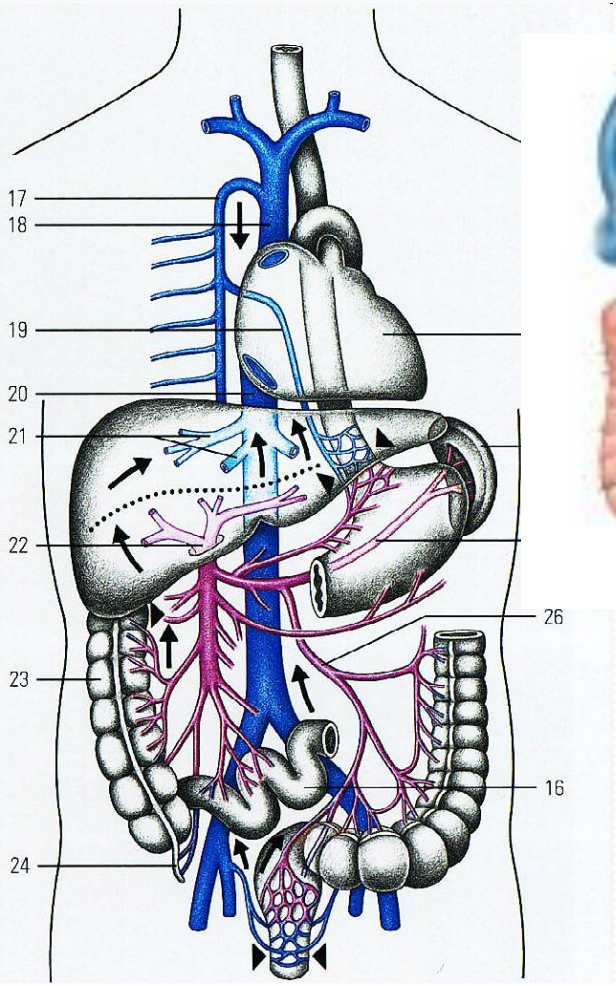

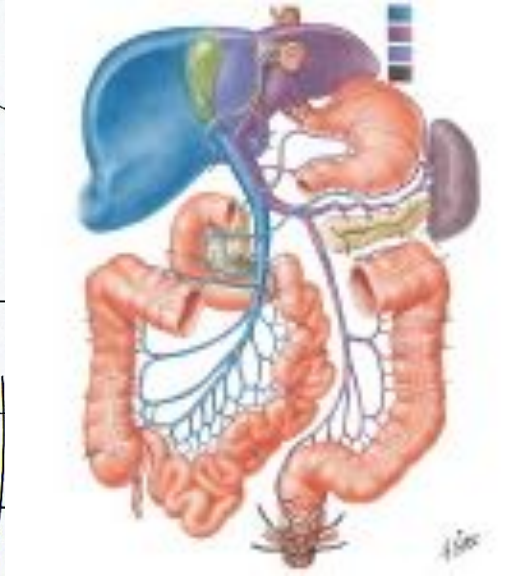

Порто-кавальный сброс крови в том или ином объеме может происходить в забрюшинном пространстве через небольшие сосуды между селезеночной или брыжеечными венами, с одной стороны, и почечными, надпочечниковыми, половыми венами или непосредственно нижней полой веной, с другой стороны. При портальной гипертензии забрюшинные порто-кавальные анастомозы легко ранимы во время операций и интенсивно кровоточат.