*Қ. А. Ясауи атындағы Халықаралық қазақ-түрік университеті*
*Стоматология факультеті*

# Тістің қатты тіндерінің анатомиялық топографиялық және гистологиялық құрылымы

**Орындаған: Оразахунова Е.Н.**
**Курс: 5**
**Топ: СТК-501(F)**
**Қабылдаған:Шотаев С.**
**2019**

# Жоспар

I Кіріспе

II Кіреукенің анатомиялық, гистологиялық және химиялық құрылысы;

- Дентиннің анатомиялық, гистологиялық және химиялық құрылысы;
- Цементтің анатомиялық, гистологиялық және химиялық құрылысы;

III Қорытынды;

IV Қолданылған әдебиеттер.

***Тістер*** **(dens) – жақтардың альвеоласында орналасқан, көбінесе қатты тіндерден (дентин, кіреуке, цемент) тұратын түзіліс.**

**Тістер эмбрионның ауыз қуысындағы шырышты қабаттың туындысы болып табылады. Шырышты қабаттың эпителийінен кіреуке, ал мезенхимадан тіс ұлпасы, дентин, цемент, периодонт түзіледі.**

# Тістердің анатомиялық құрылысы

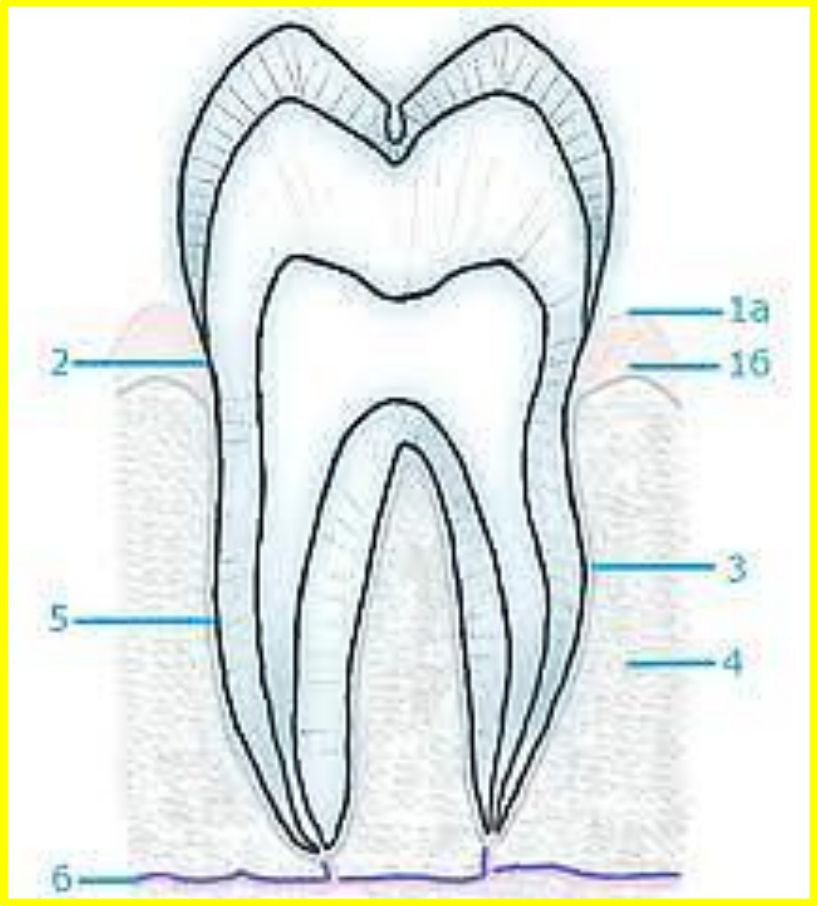


- ***Сауыт*** (corona dentis) – ауыз қуысына шығып тұратын тіс бөлігі
- ***Тіс түбірі*** (radix dentis) – альвеолада орналасқан тіс бөлігі
- ***Тістің мойны*** (cervix dentis) – тістің сауыты мен түбірі арасындағы шамалы тарылу аймағы.

# Тіс сауыттарының бірнеше беті бар.

Алдыңғы бөлік тістерінде олар:

-вестибулярлы

-тілдік

-2 жанасу беті

-кесу қыры

Бүйір бөлік тістерінде:

-вестибулярлы

-тілдік

-алдыңғы жанасу бет

-артқы жанасу бет

-шайнау беті

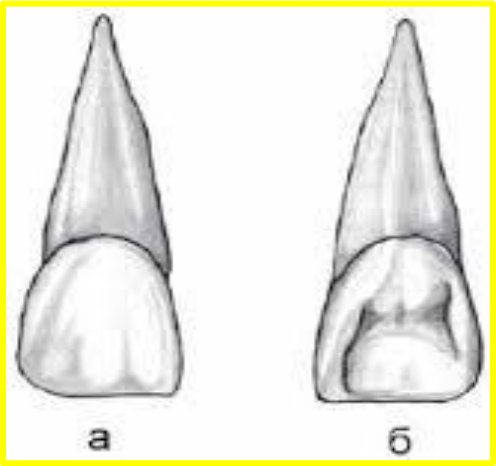


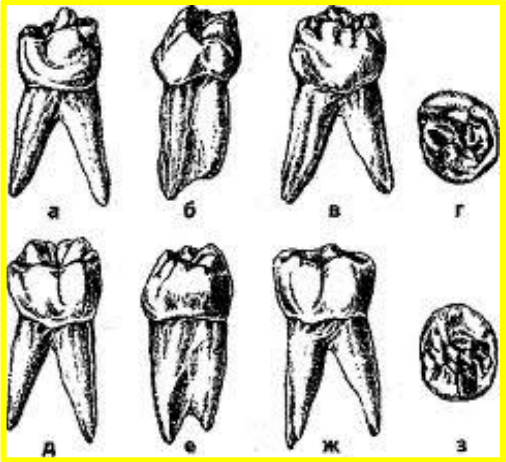

Әрбір тіс оның топтық жіктемесіне байланысты анатомиялық белгілері бойынша ажыратылады.

Бұл белгілерге жатады:

- Тіс сауытының пішіні
- Кесу қыры немесе шайнау бетінің пішіні
- Түбір саны
- Тістің оң немесе сол жақ жақтарына жату белгілері: тіс сауыты қисаю белгісі, бұрыш және түбір белгілері

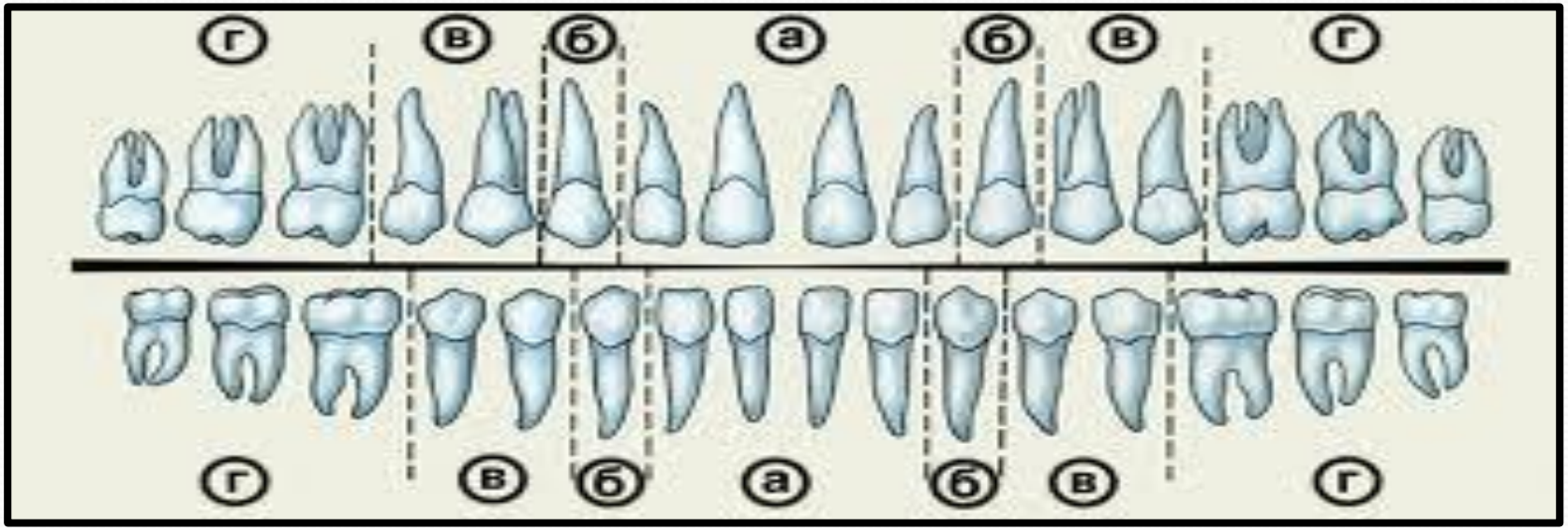

- *Сауыттың қисаю белгісі*. Ең шығыңқы вестибулярлы беті медиальды орналасқан.

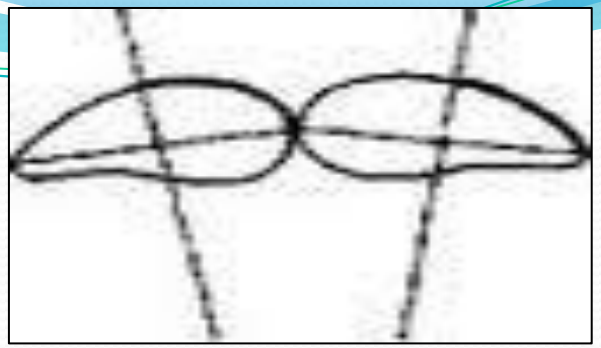

- *Сауыттың бұрыштық белгісі*. Күрек және сүйір тістердің медиальды беті мен кесу қыры тікке жақын бұрыш құрайды (кесу қыры мен латеральды бетпен салыстырғанда).

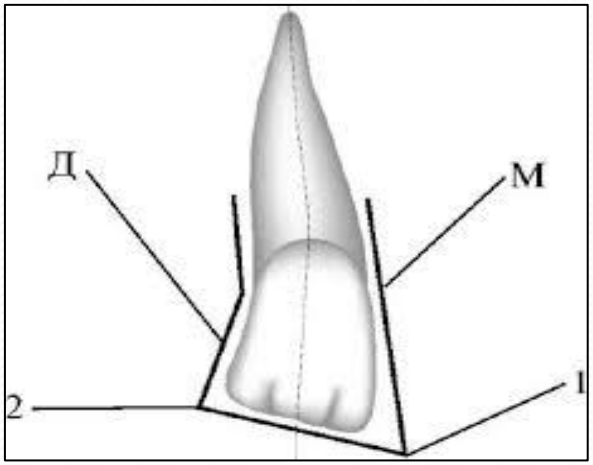


- *Түбір белгісі*. Күрек және сүйір тістердің түбірлері бүйірге-артқа, ал кіші және үлкен азу тістердің түбірлері артқа қарай бағытталған.

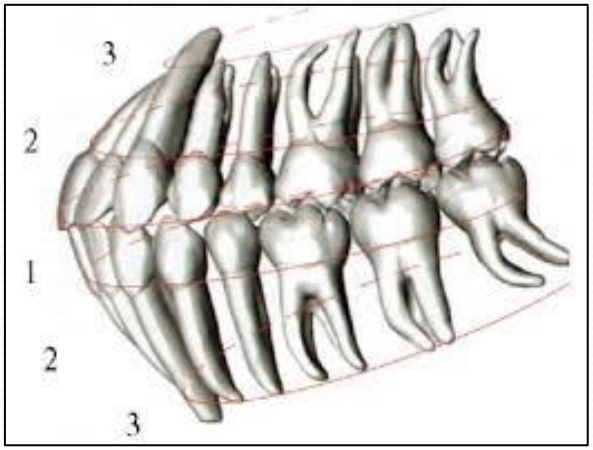

# Тістердің қатты тіндерінің гистологиялық құрылысы, химиялық құрамы және қызметтері.

# Кіреуке (enamelum)

- Кіреуке тістің сауытын қаптайтын, ағзадағы ең қатты тіндерінің бірі болып табылады (250-800 ед. Виккерса). Шайнау бетіндегі оның қалыңдығы 1,5-1,7мм құрайды. Бүйір беттерінде кіреуке қалыңдығы жұқарып, мойын бөлігінде жоққа жуықтайды.

- Кіреукенің негізгі құрылым бөлшегі болып - кіреуке призмалары болып табылады, олардың диаметрі 4-6 мкм.
- Призма ұзындығы кіреуке қабатының қалыңдығына тең немесе кейде ұзынырақ болып келеді. Кіреуке призмалары түйіндерге жиналып S тәрізді иілімдер құрайды.

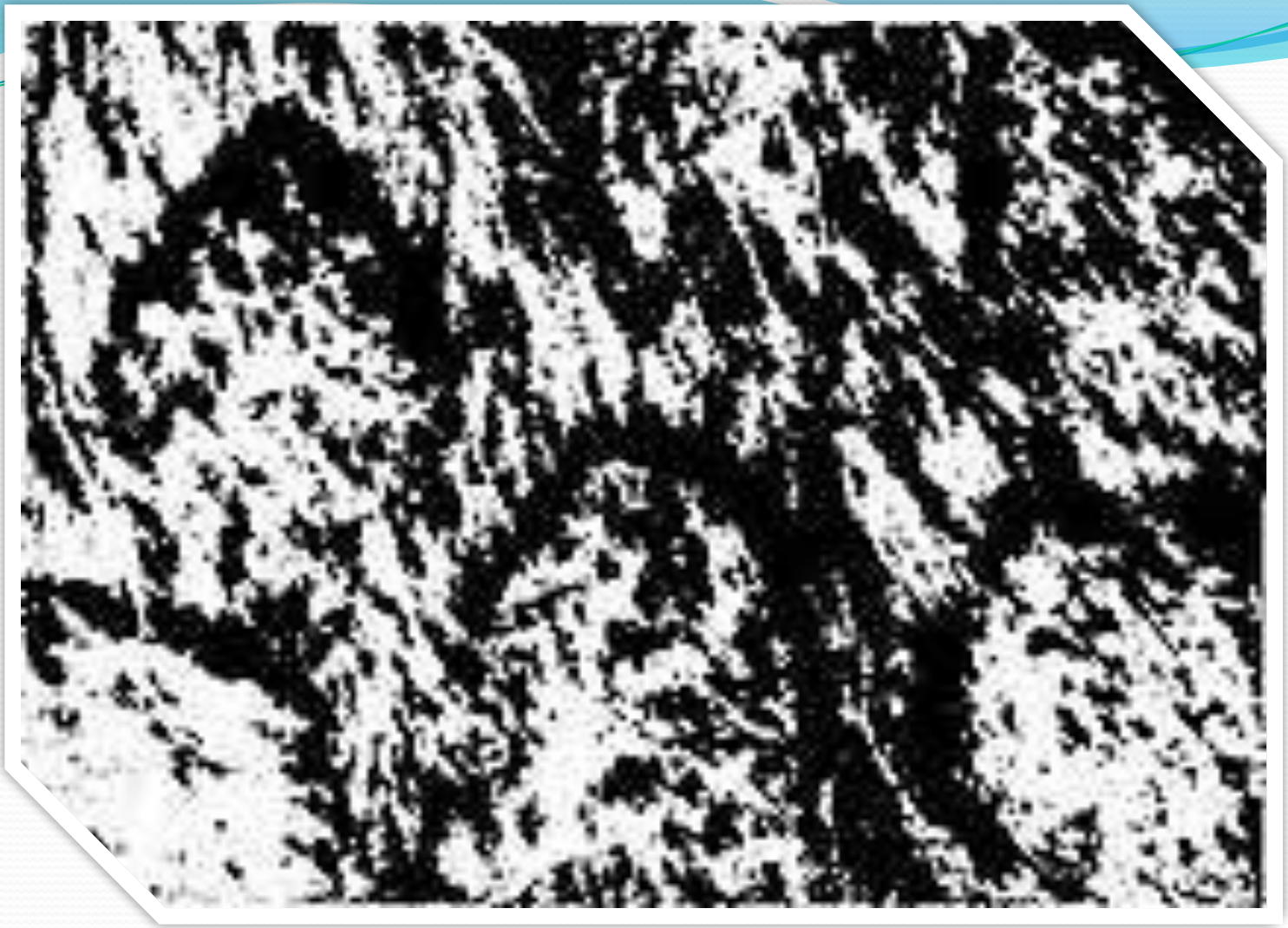

Призманың өзі көлденең кесіндіде көп жағдайда аркада тәрізді пішінге ие. Сонымен катар, ол полигональды, дөңгелек немесе гексагональды болуы мүмкін.

Тіс кіреукесінде призмалардан басқа ламеллалар, түйіндер және веретена кездеседі.

- ***Ламеллалар*** (пластинкалар) кіреукеге үлкен тереңдікке енеді.
- ***Кіреуке түйіндері*** кіреукеге кіші тереңдікке енеді.
- ***Кіреуке веретенасы***– кіреукеге дентин-кіреуке қосылысынан енетін одонтобласттар өсінділері.

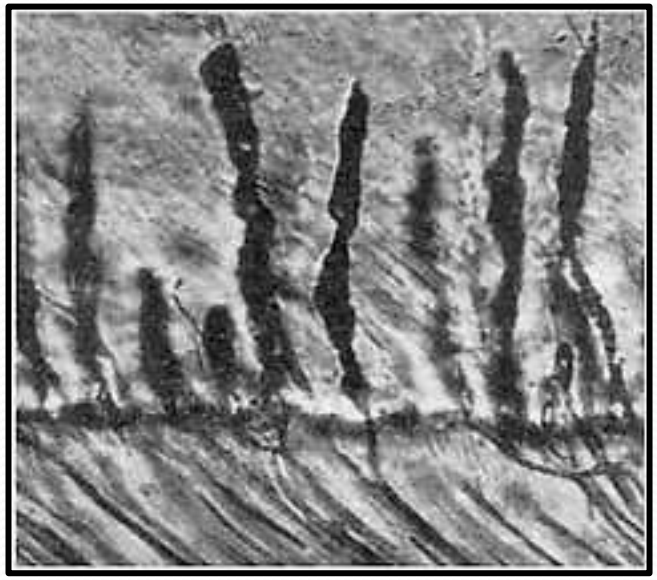

# Кіреукенің химиялық құрамы

- Бейорганикалық заттар – 95%
- Органикалық заттар – 1,2%
- Су – 3,8%

***<u>Бейорганикалық заттарға</u>***:

Гидроксиапатит 75,04%;

Карбонапатит 12,06%;

Хлорапатит 4,39%;

Фторапатит 0,663%;

Бейорганикалық қосылыстардың химиялық құрамында кальций мөлшері 37%, фосфор 17% .

# ***Органикалық заттарға:***

- Ақуыз 0,5%
- Липидтер 0,6%
- Көмірсулар 100г кіреукеде 1,65мг көмірсу
- Цитраттар 0,1%

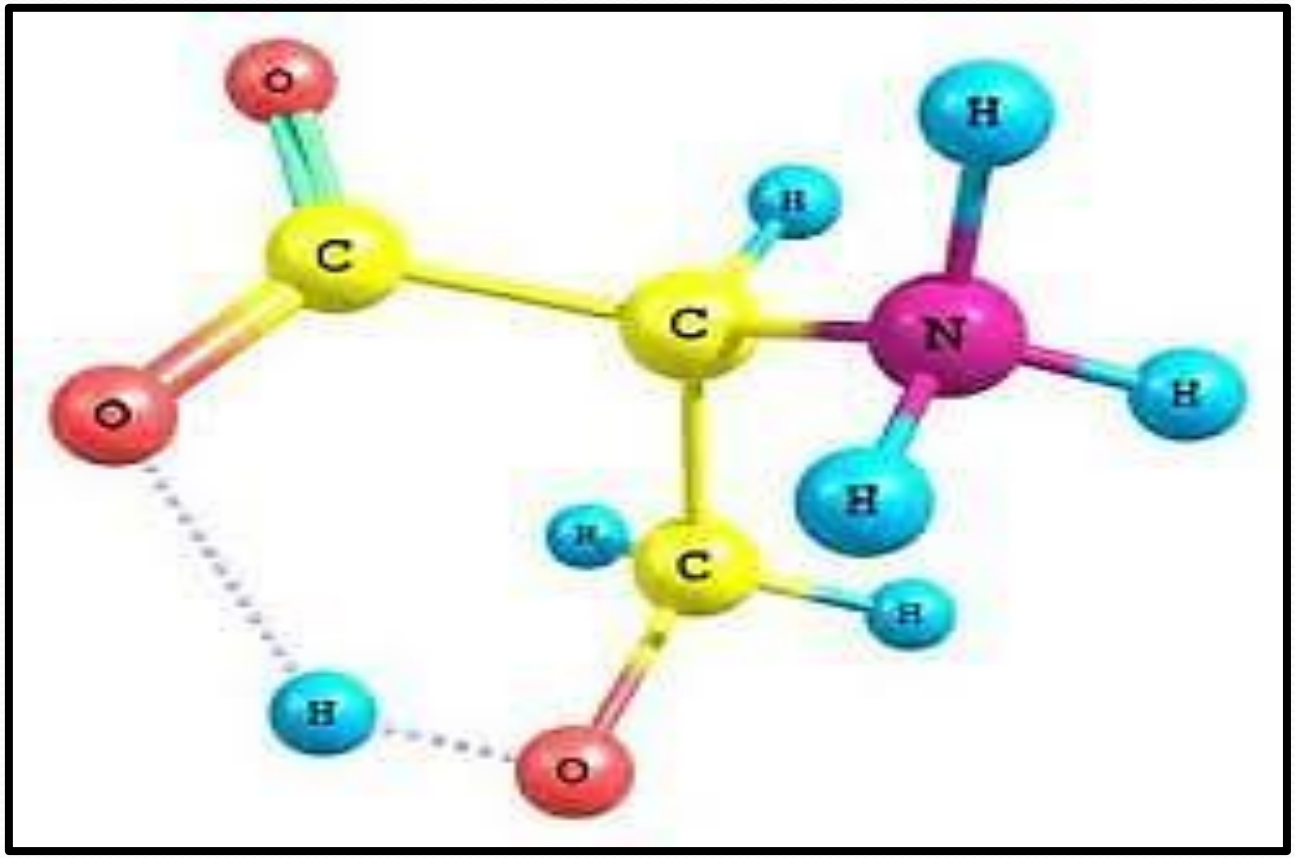

# ***Дентин*** (dentinum)

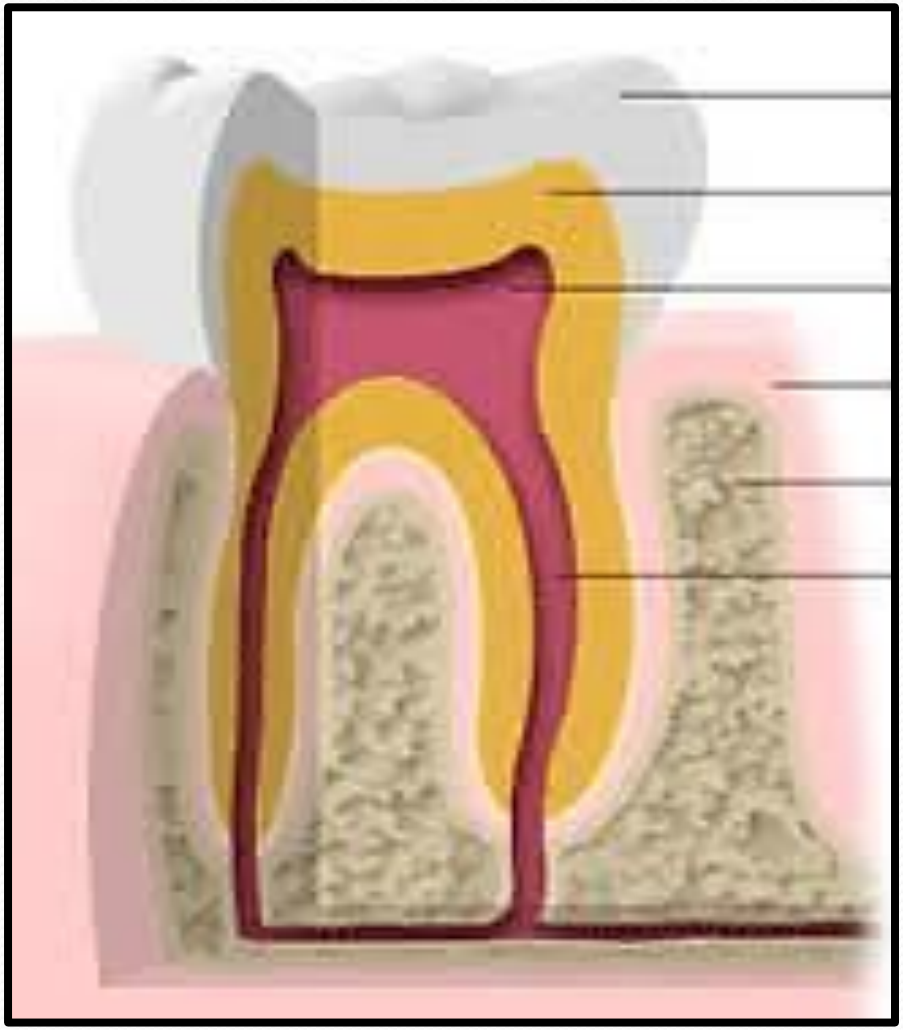

Тістің негізгі массасын құрайды.

# Дентиннің химиялық құрамы

- Бейорганикалық заттар 70-72%
- Органикалық заттар 28-30%
- Су

# *Бейорганикалық заттарға*:

- Гидроксиапатит
- Кальций карбонаты
- Кальций фториді
- Макро- және микроэлементтер

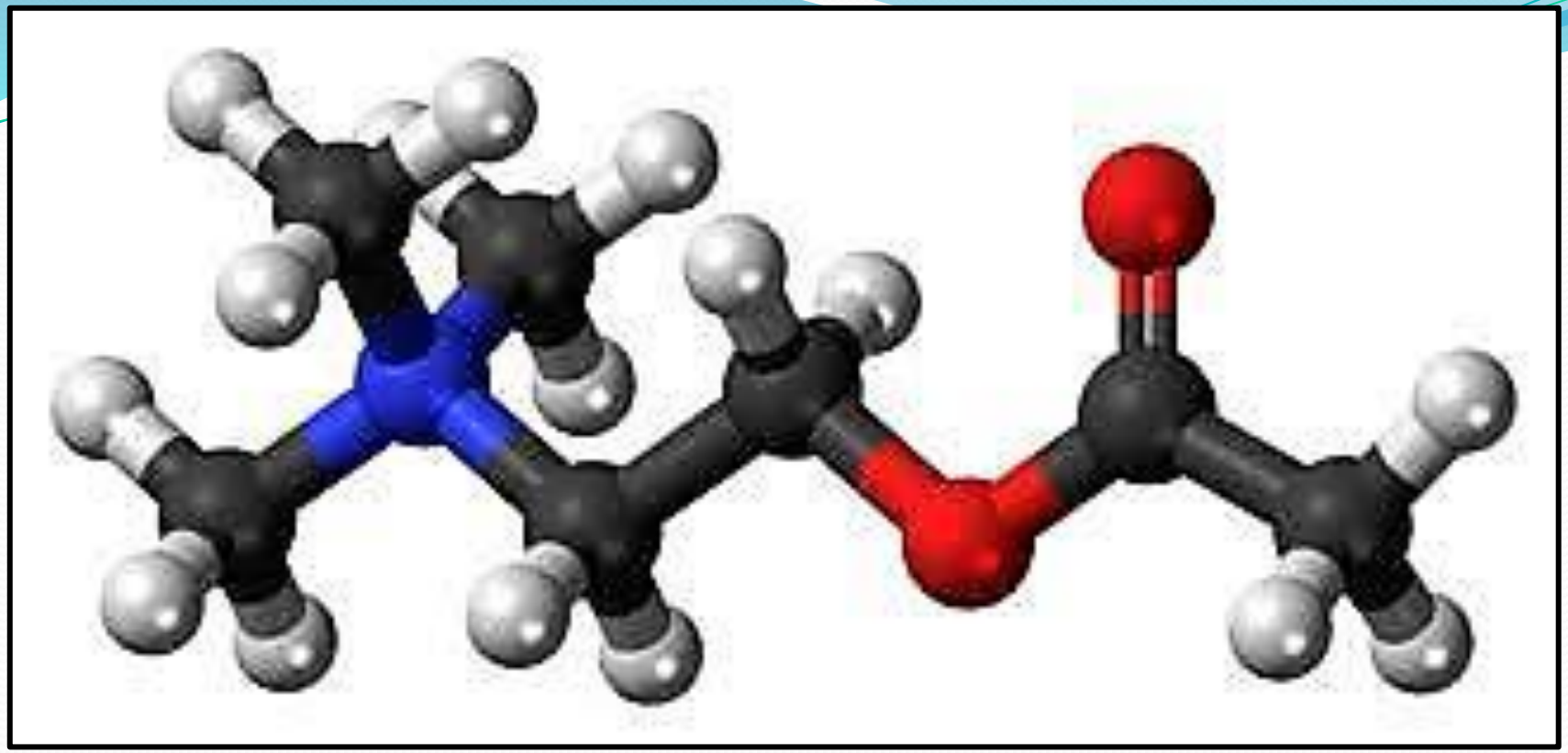

***Органикалық заттарға:***

- Ақуыз
- Липидтер
- Полисахаридтер

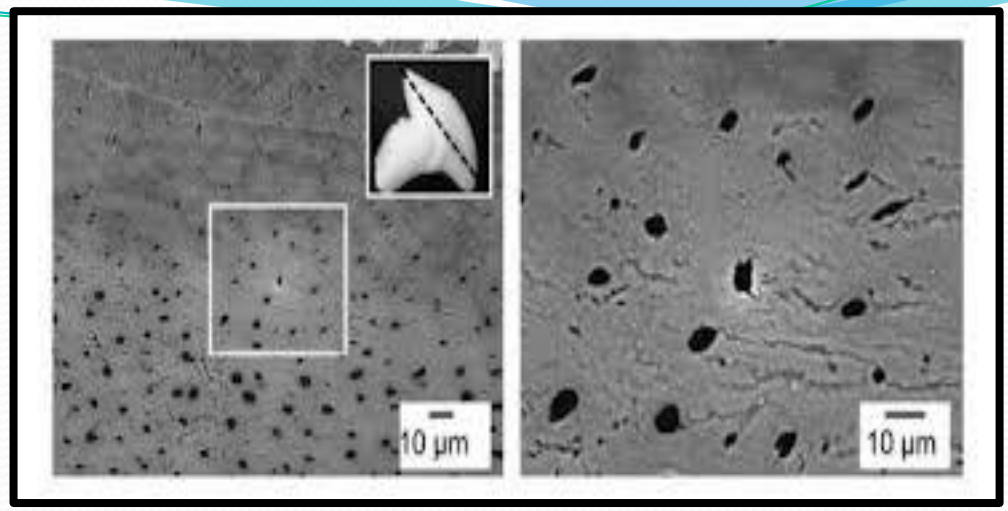


Дентиннің негізгі заты көптеген ***дентин түтікшелерінен*** тұрады. Олардың мөлшері шамамен 1мм$^2$ 30 000-75 000.

Дентин түтікшелерінде ***дентин сұйықтығы*** болады. Олар органикалық және бейорганикалық заттрады тасымалдап, дентиннің жаңарып тұруына қатысады.

- Құрамы және құрылыс ерекшеліктеріне байланысты дентинде айқын зат алмасу үрдістері өтіп жатады.
- Алдымен бұл дентин ақуызына байланысты. Коллаген моелкуласы аминқышқыл құрамының жаңаруына әкелетіні мәлім. Дентин каналдарының және дентин сұйықтығының бар болуы органикалық және бейорганикалық заттардың алмасуына жағдай жасайды.
- Зат алмасудың клиникалық дәлелі ретінде тістің қатты тіндеріне әсер еткенде дентиннің құрамы және құрылысының өзгеруін айтуға болады: созылмалы механикалық жарақат, химиялық, жастық өзгерістер және т.б.

Гистологиялық зерттеулер бойынша, предентинде жүйке тармақтары бар, олар сезімтал болып келеді.

***Дентиннің сезімталдығы туралы екі теория бар.***

- ***Avey, Repp*** (1959) анықтаған: одонтобласттардың дентиндік өсінділерінің барлық бойында ацетилхолинэстеразаның көп мөлшері бар екендігін анықтаған. Ацетилхолинэстераза-жүйке импульстерін тасымалдауда үлкен роль атқарады. Осының негізінде, авторлар ауру тітіркендіргіштерін қабылдау және тасымалдау одонтобласттар өсінділері бойымен жүретіндігін болжаған.

***Branstrom*** (1966) тітіркендіргіштер әсері кезіндегі ауру сезімі пайда болуының гидродинамикалық механизмі теориясын ұсынған.

Автор, дентин бұл дентин сұйықтығына толы дентин түтікшелеріне бай тін екендігіне сүйенген. Дентинге түсірілген кез келген әрекет дентин сұйықтығының қозғалуы ұлпаның рецепторлық аппаратына әсер етіп ауру сезімін тудырады.

Тәжірибелік зерттеулер барысында, дентин бетін кептіргенде, сонымен қатар, егеу кезіндегі тістердің қатты тіндерінің қызуы кезінде одонтобласт ядросы өсіндіге ығысуы жүреді. Бұл құбылыс өсіндідегі айқын физико-химиялық өзгерістердің пайда болуымен сипатталады.

# Цемент (cementum)

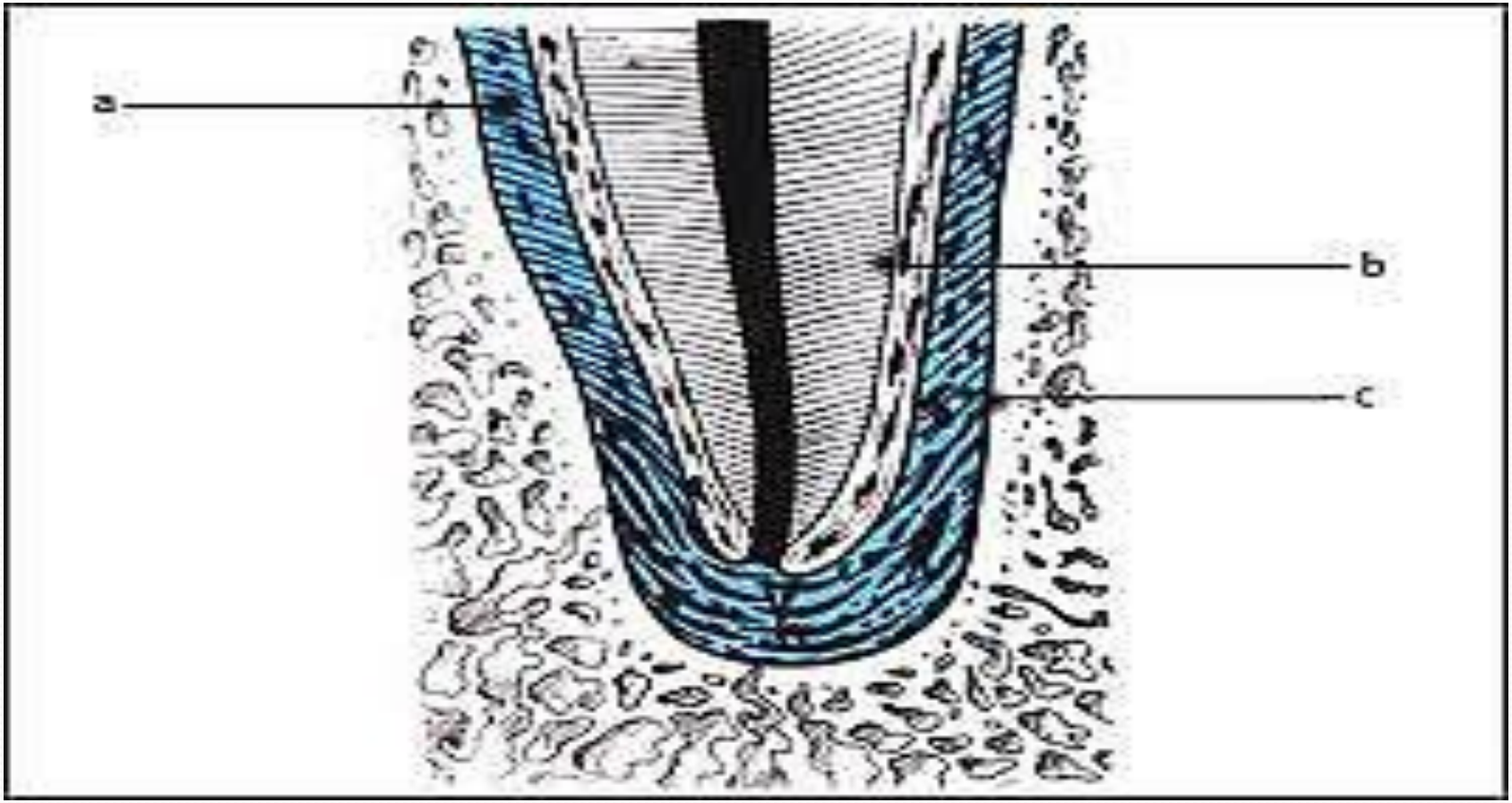


Цемент бұл тістің түбірін қаптап тұратын тін қабаты.

# Цементтің химиялық құрамы

Органикалық заттар

32%

Бейорганикалық заттар

68%

Химиялық құрамы және құрылысы бойынша цемент ірі талшықты сүйекке сәйкес келеді.

Кальций тұздарымен сіңірілген цементтің негізгі заты, коллаген талшықтарымен оралған. Бұл талшықтар альвеоланың сүйекті талшықты тінімен қосылады.

***Жасушасыз цемент*** түбірдің бойымен орналасқан.

***Жасушалы цемент*** түбірдің ұшын және бифуркация аймағын қаптайды.

*Цементтің сүйектен айырмашылығы*: цементте қантамырлар жоқ.

# Қолданылған әдебиеттер.


- «Терапевтическая стоматология», Е.В.Боровский, В.С. Иванов, Ю.М.Максимовский, Л.Н.Максимовская, Москва 1998г.
- http://ru.wikipedia.org/wiki
- http://meduniver.com/Medical/stomatologia/108.html
- http://stomfak.ru/terapevticheskaya-stomatologiya/struktura-i-sostav-emali-zuba.html?Itemid=76
- http://vashizubi.ru/lechenie-zubov/vosstanovlenie-emali-zubov-i-metody-eyo-ukrepleniya.html
- http://www.medterapevt.ru/43.html
- http://ru.wikipedia.org/wiki/%D0%A6%D0%B5%D0%BC%D0%B5%D0%BD%D1%82_(%D1%82%D0%BA%D0%B0%D0%BD%D0%B8_%D0%B7%D1%83%D0%B1%D0%B0)
- http://meduniver.com/Medical/stomatologia/109.html

Назарларыңызға
а рахмет!!!