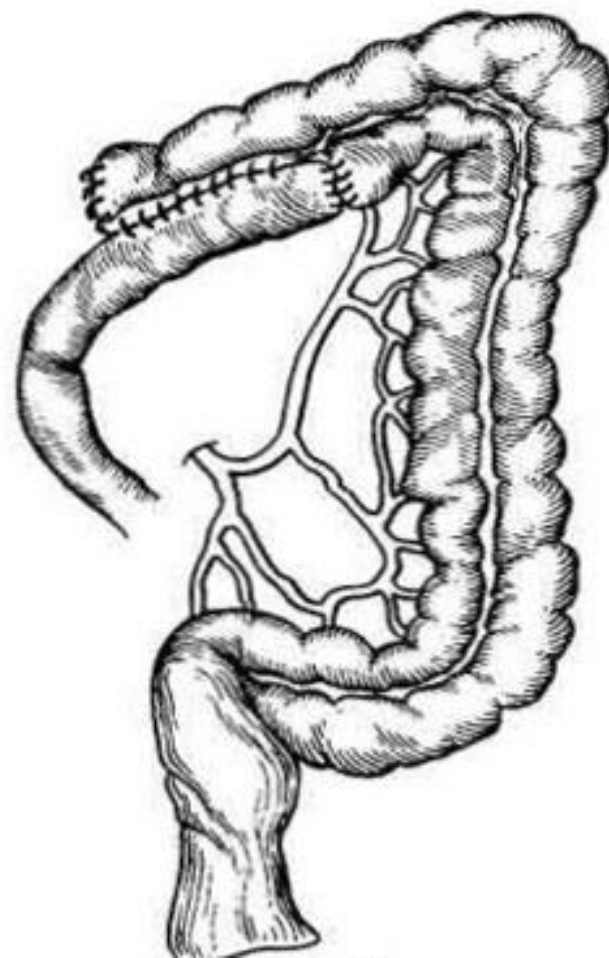
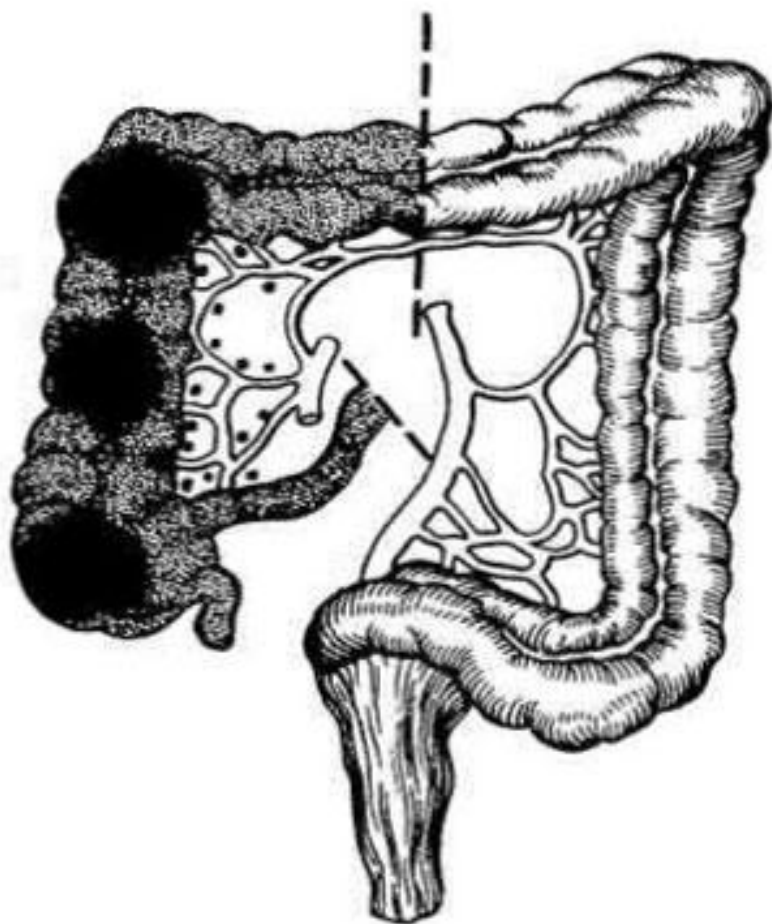
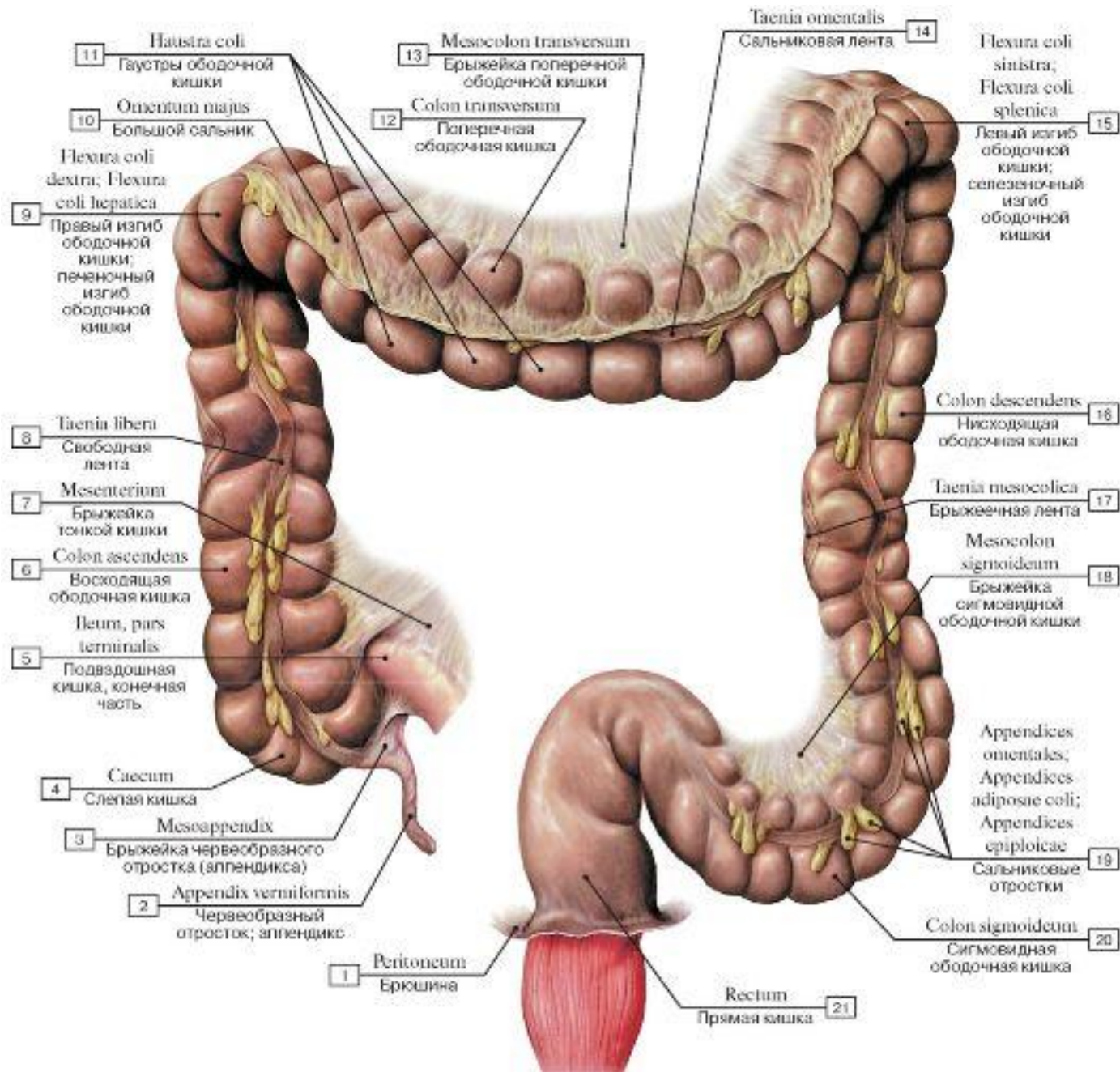
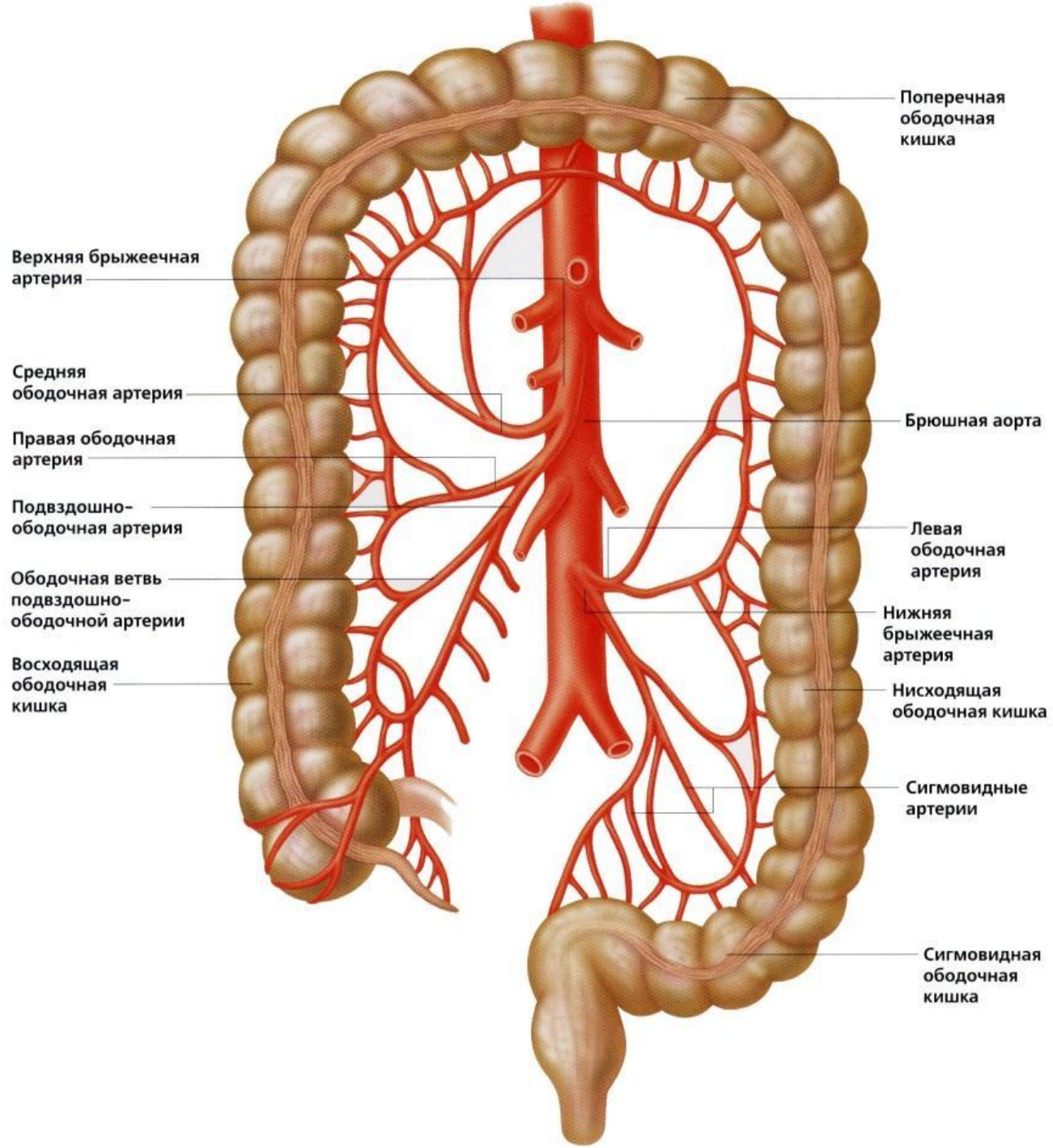
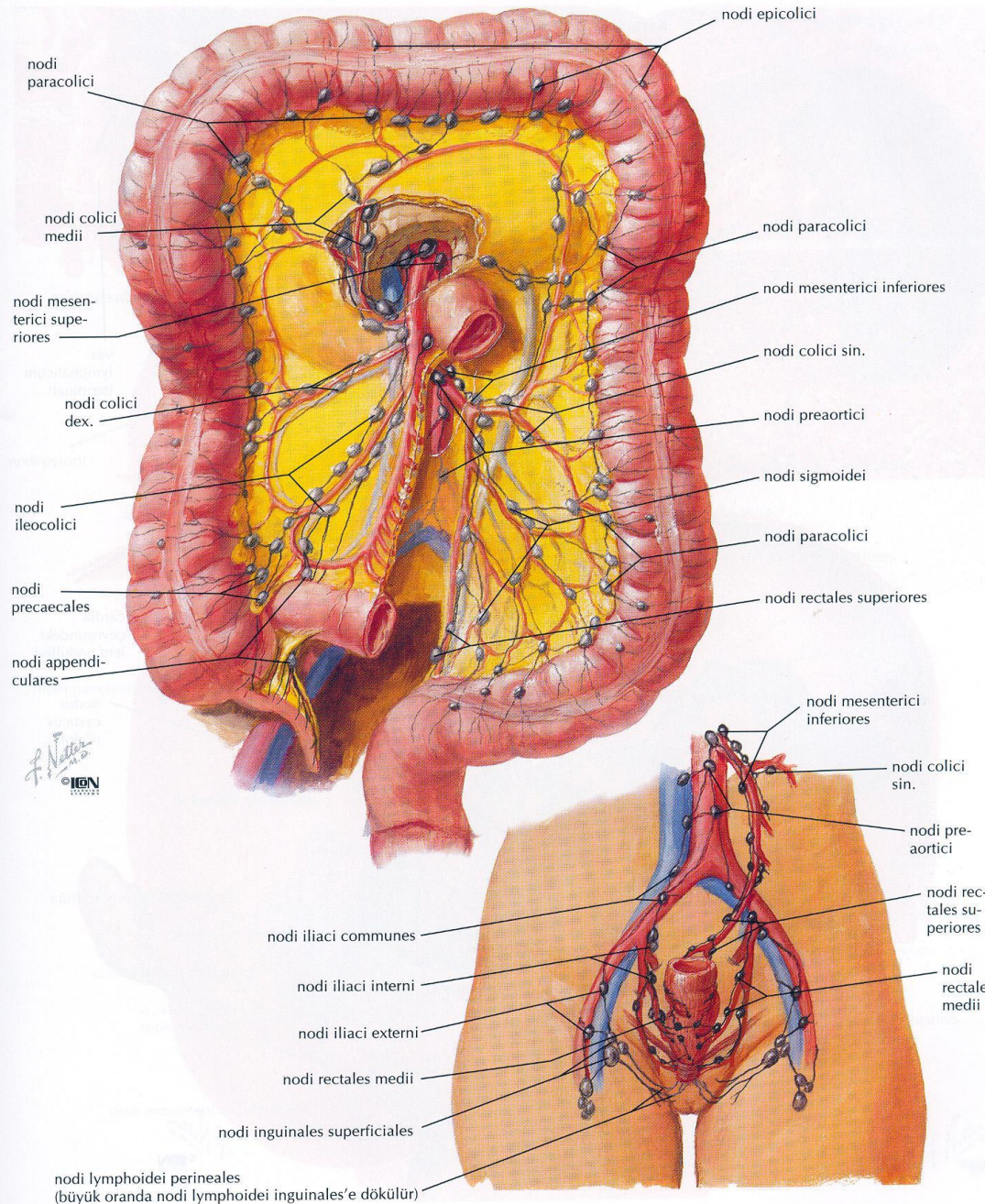


правосторонняя гемиколэктомия









nodi lymphoidei perineales
(büyük oranda nodi lymphoidei inguinales'e dökülür)

Группа риска

T - tumor

N - nodulus

M - metastasis

T - tumor

TX	Первичная опухоль не может быть оценена
T0	Нет первичной опухоли
Tis	Рак in situ интраэпителиальный или инвазия собственной пластинки
T1	Опухоль прорастает слизистую оболочку и подслизистый слой
T2	Опухоль прорастает мышечный слой
T3	Опухоль прорастает субсерозный слой
T4a	Опухоль пенетрирует поверхность висцеральной брюшины
T4b	Опухоль врастает в соседние органы и

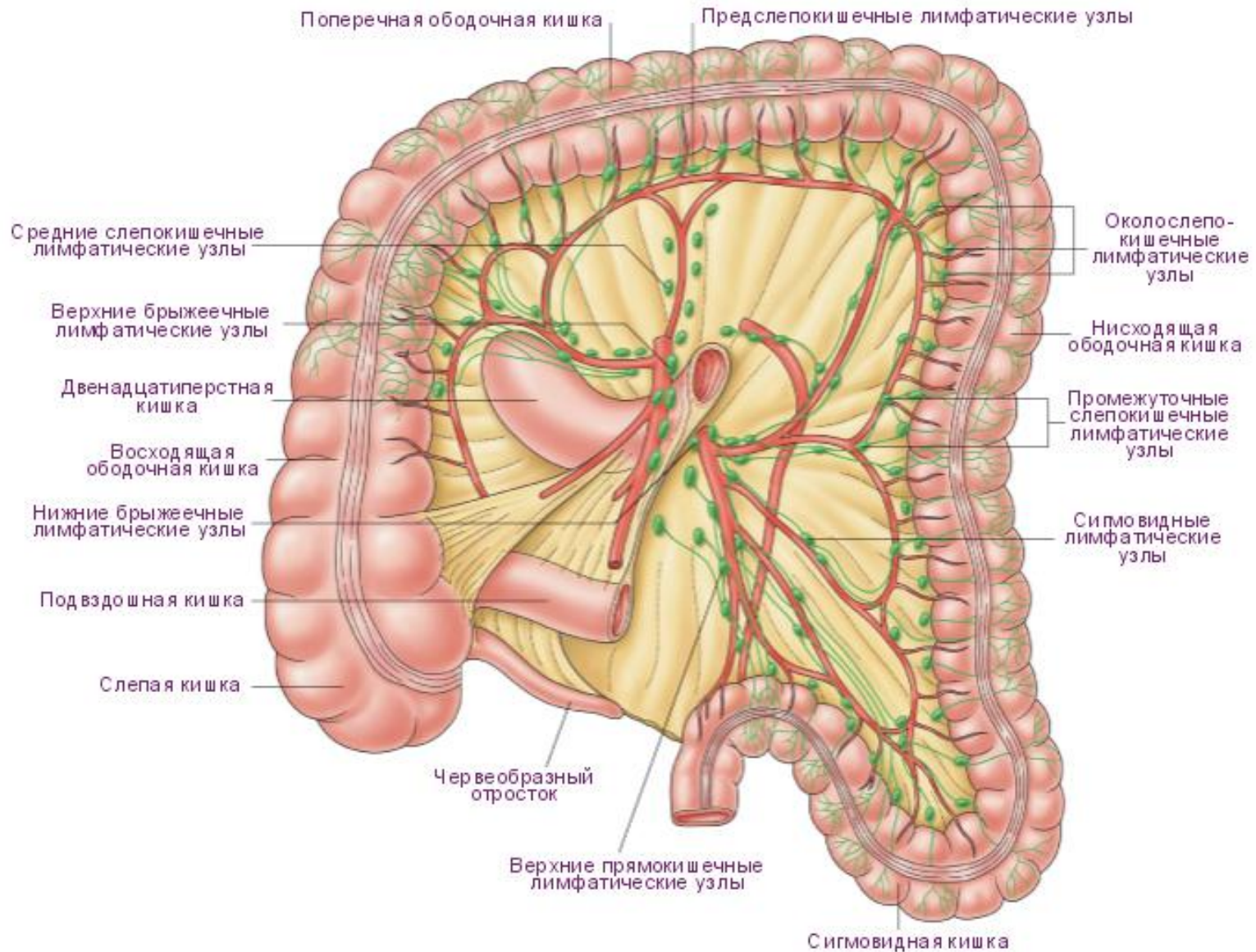
N - nodulus

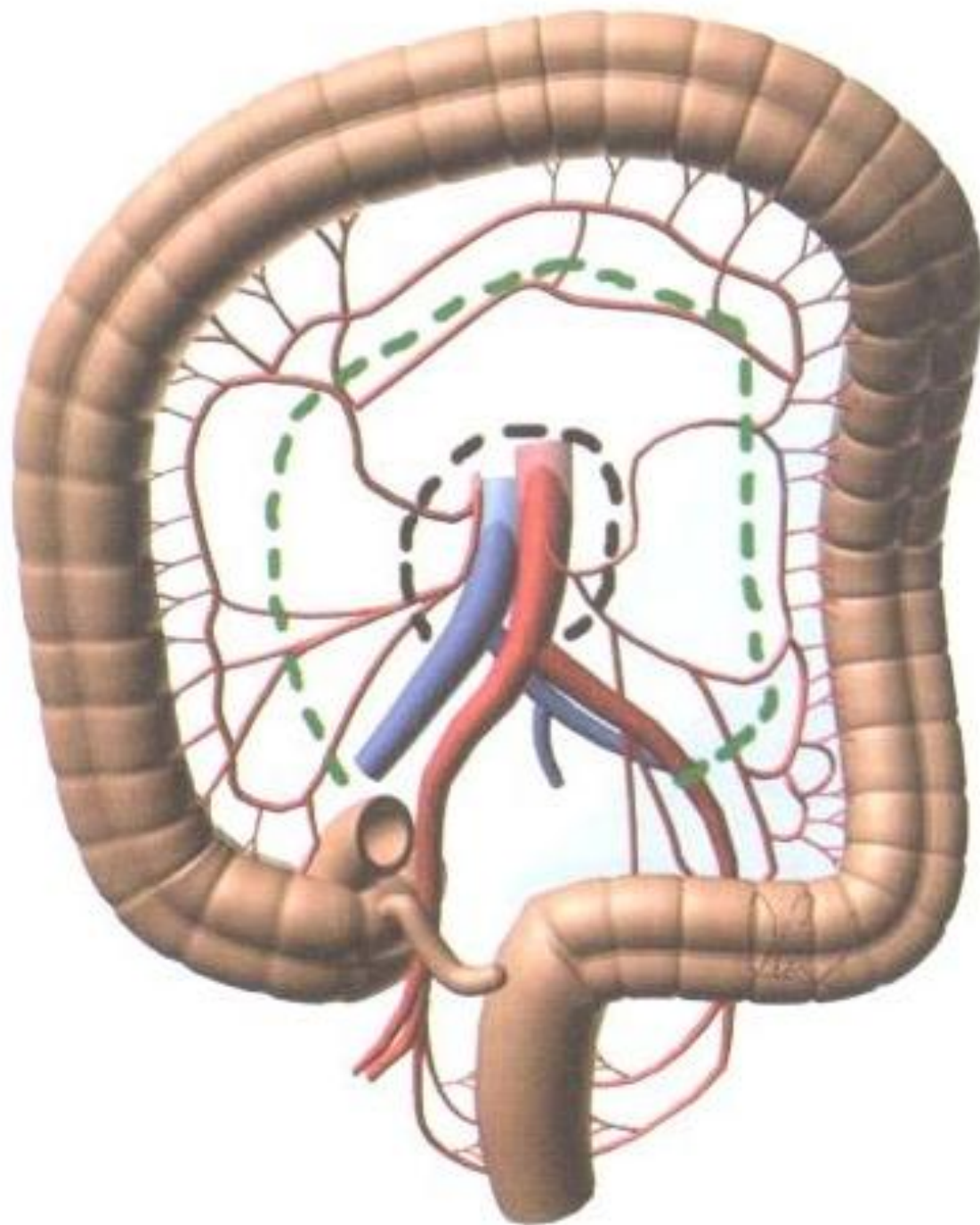
NX	Регионарные лимфоузлы не могут быть оценены
N0	Поражения регионарных лимфоузлов нет
N1	Метастазы в 1-3 регионарных лимфоузла
N1a	Метастазы в 1 регионарный лимфоузел
N1b	Метастазы в 2-3 регионарных лимфоузла
N1c	Депозиты опухоли, располагающиеся субсерозно, в брыжейке, периколических тканях при отсутствии метастатических регионарных лимфоузлов*
N2	Метастазы в 4 и более регионарных лимфоузла
N2a	Метастазы в 4-6 регионарных лимфоузлов
N2b	Метастазы в 7 и более регионарных лимфоузлов

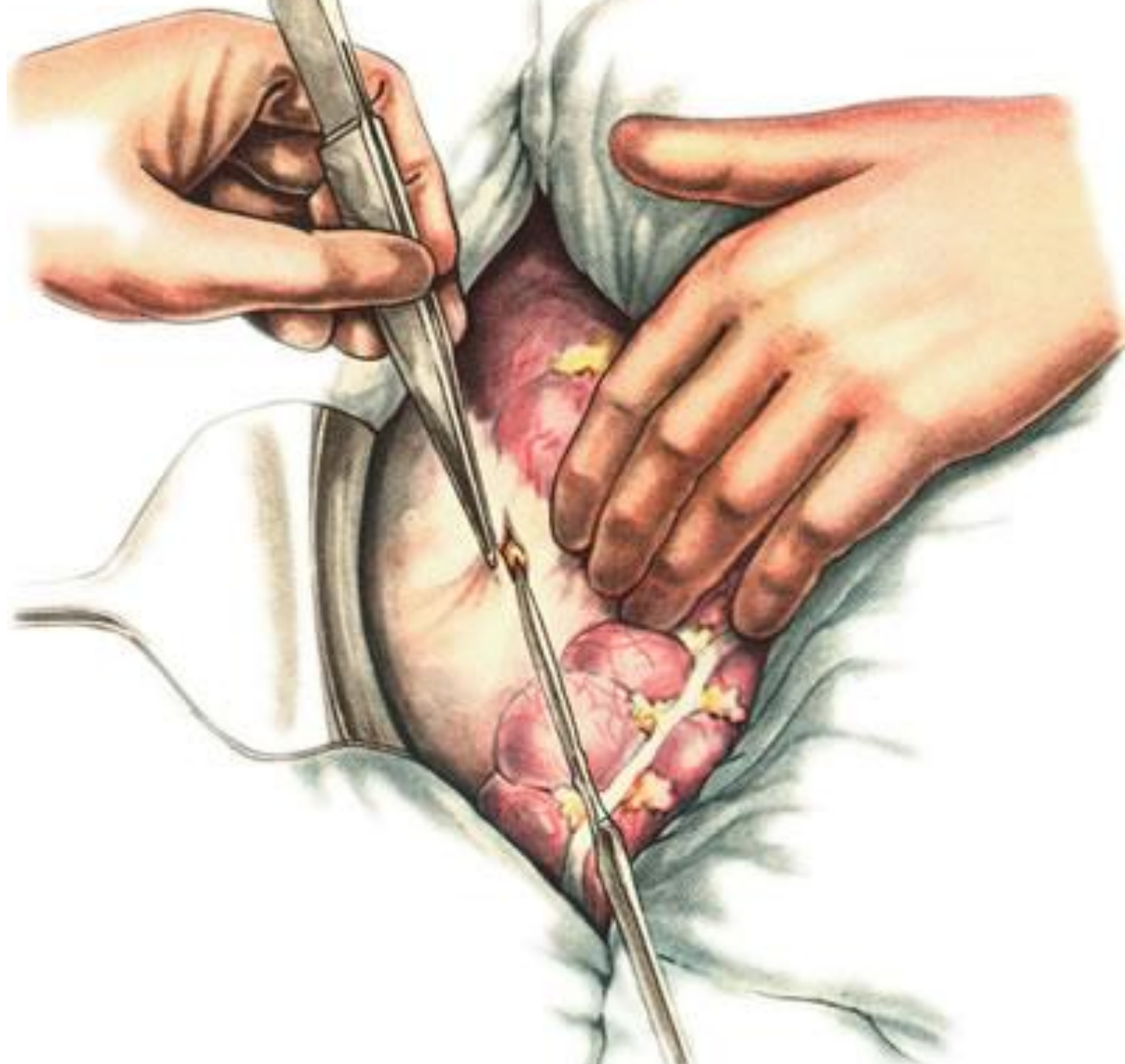
M - metastasis

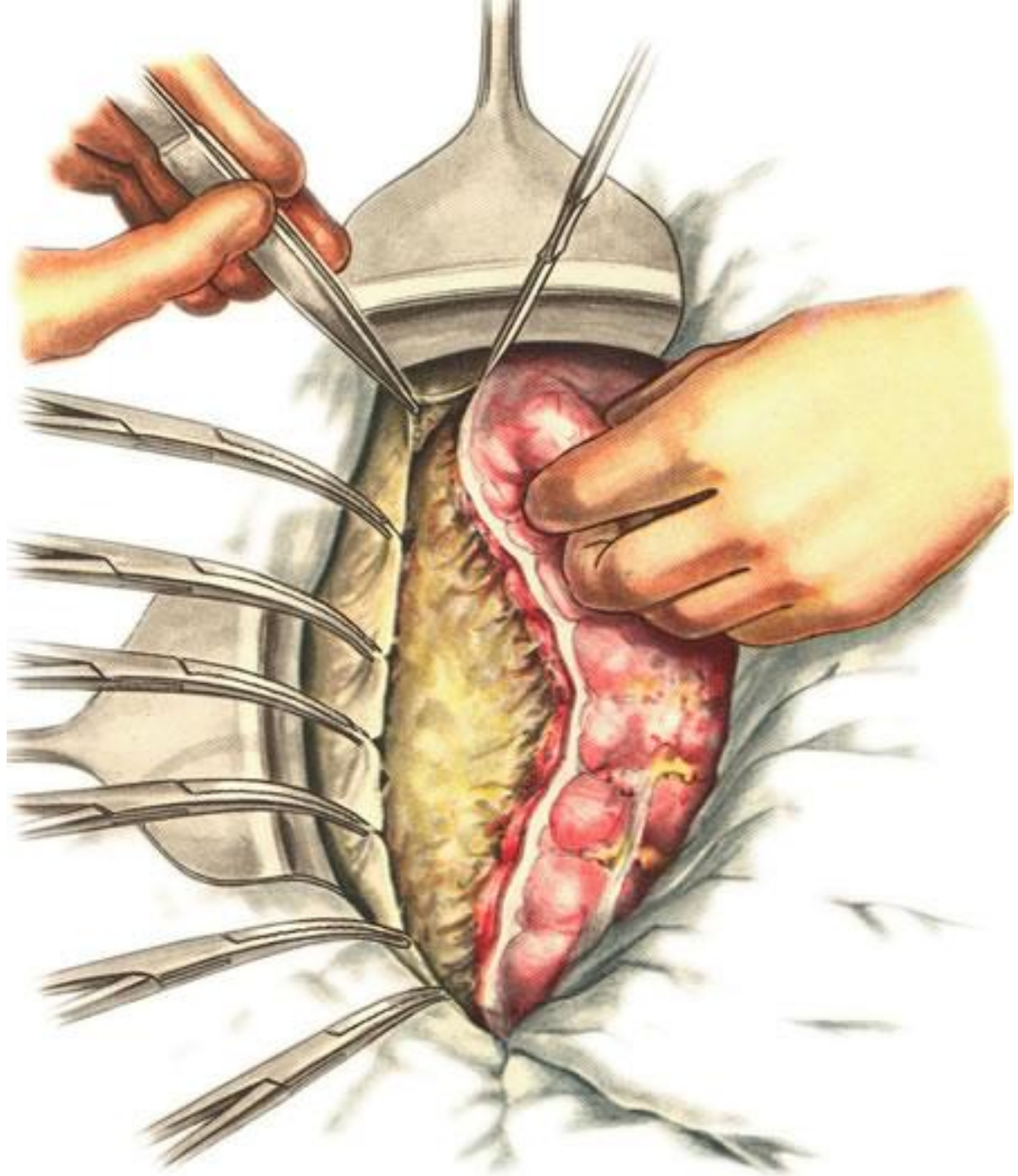
M0	Отдаленных метастазов нет
M1	Отдаленные метастазы
M1a	Метастазы ограничены 1 органом
M1b	Метастазы в более чем 1 орган или париетальную брюшину

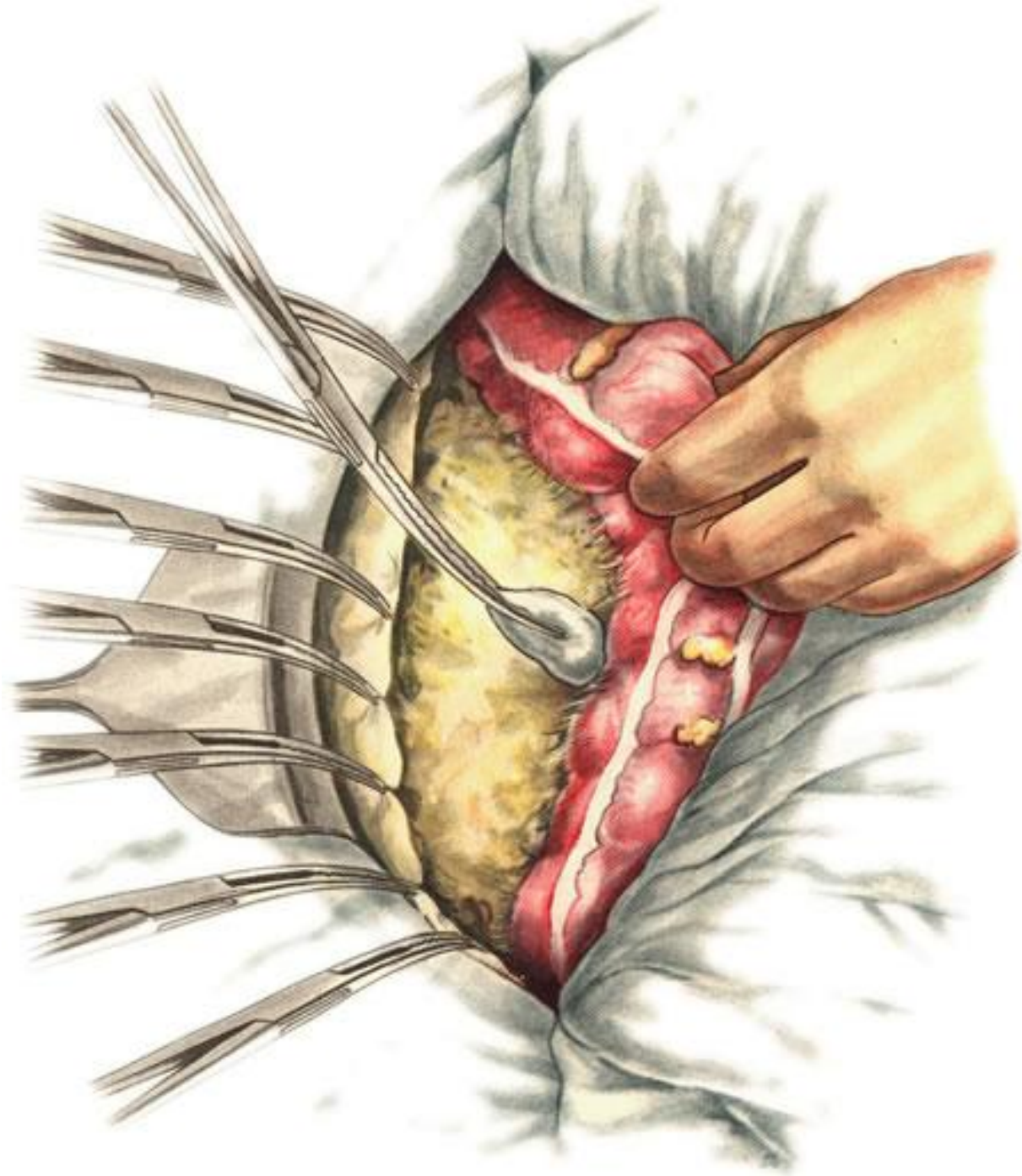
мобилизация кишки

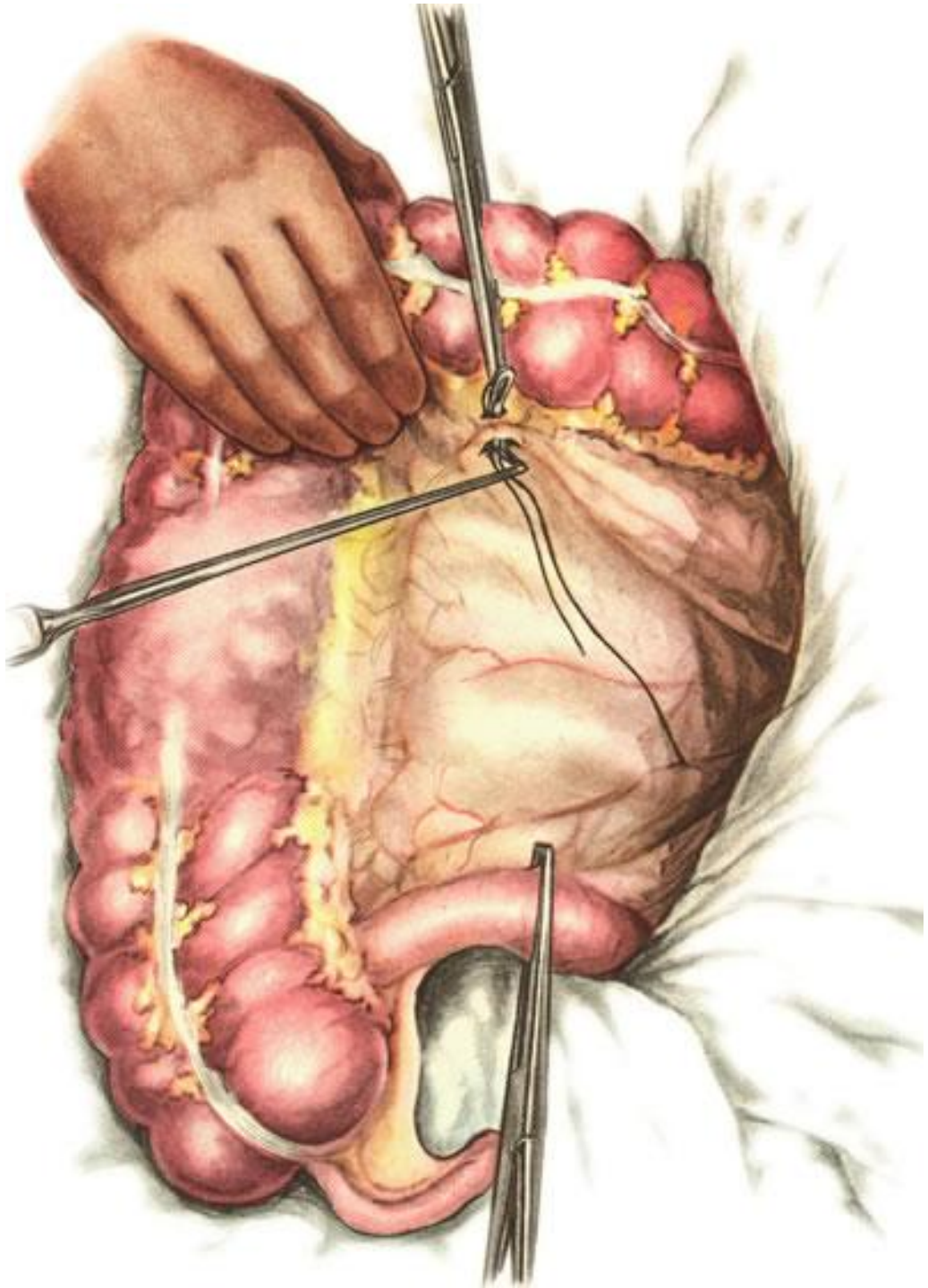


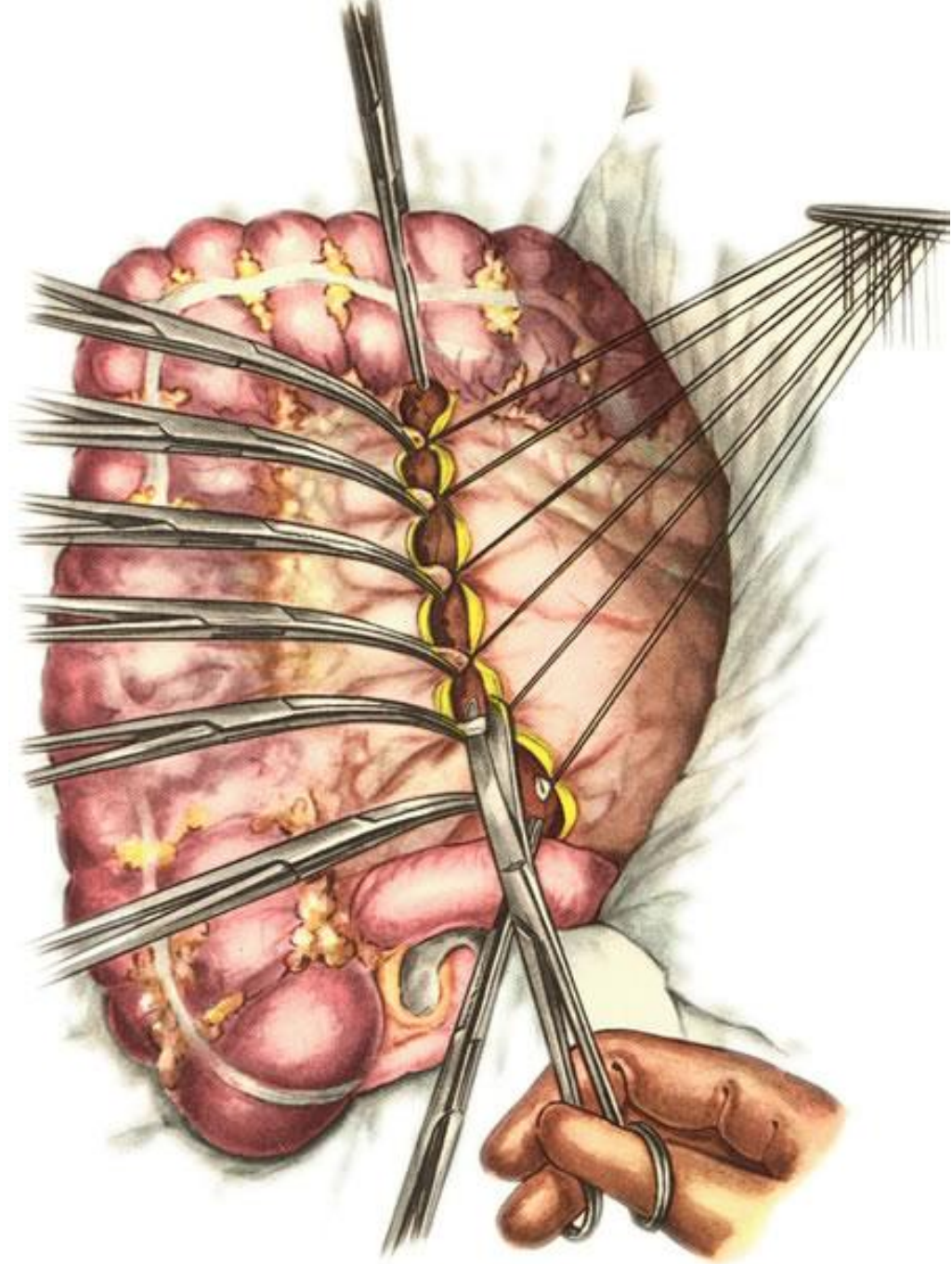


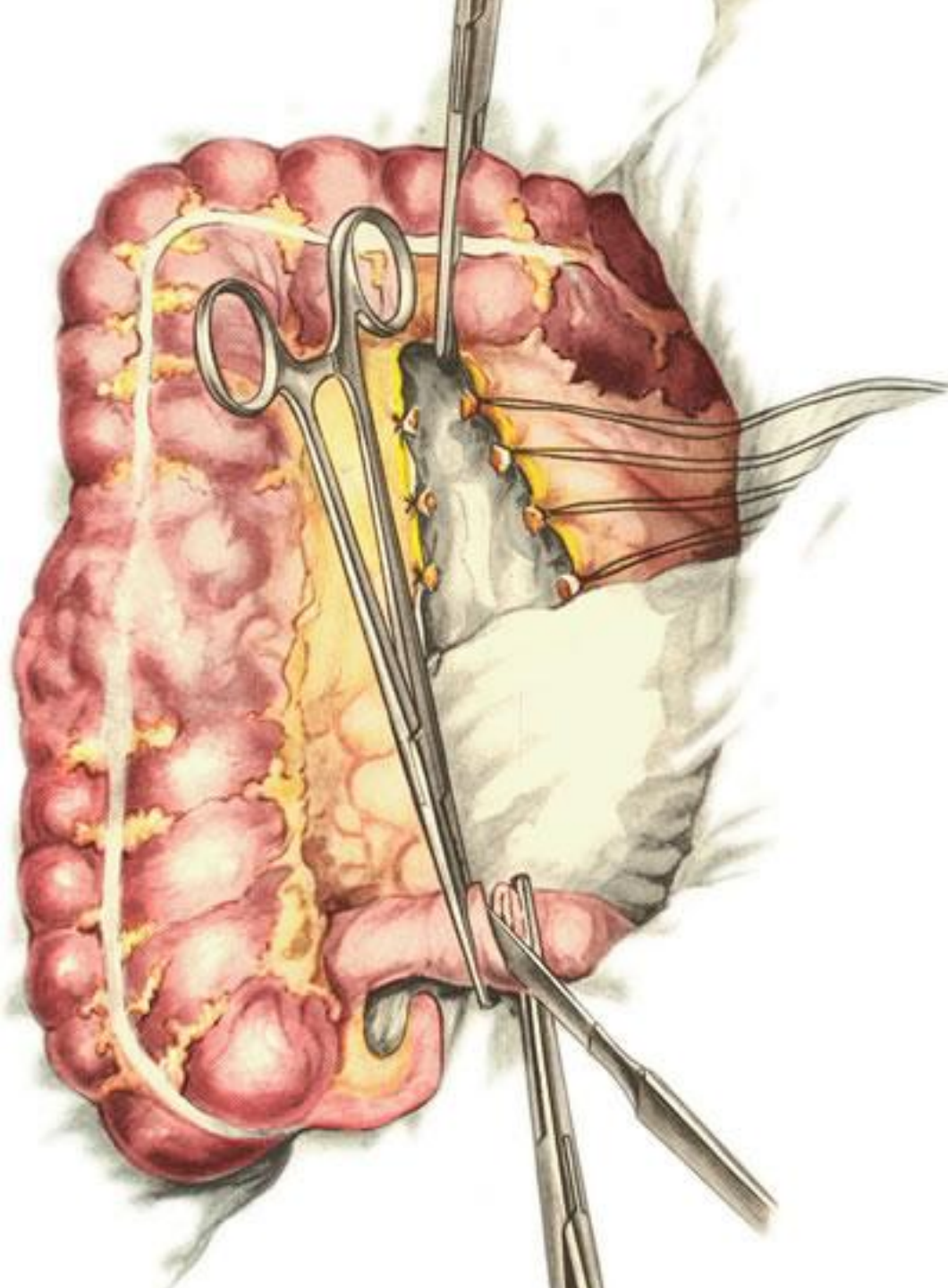


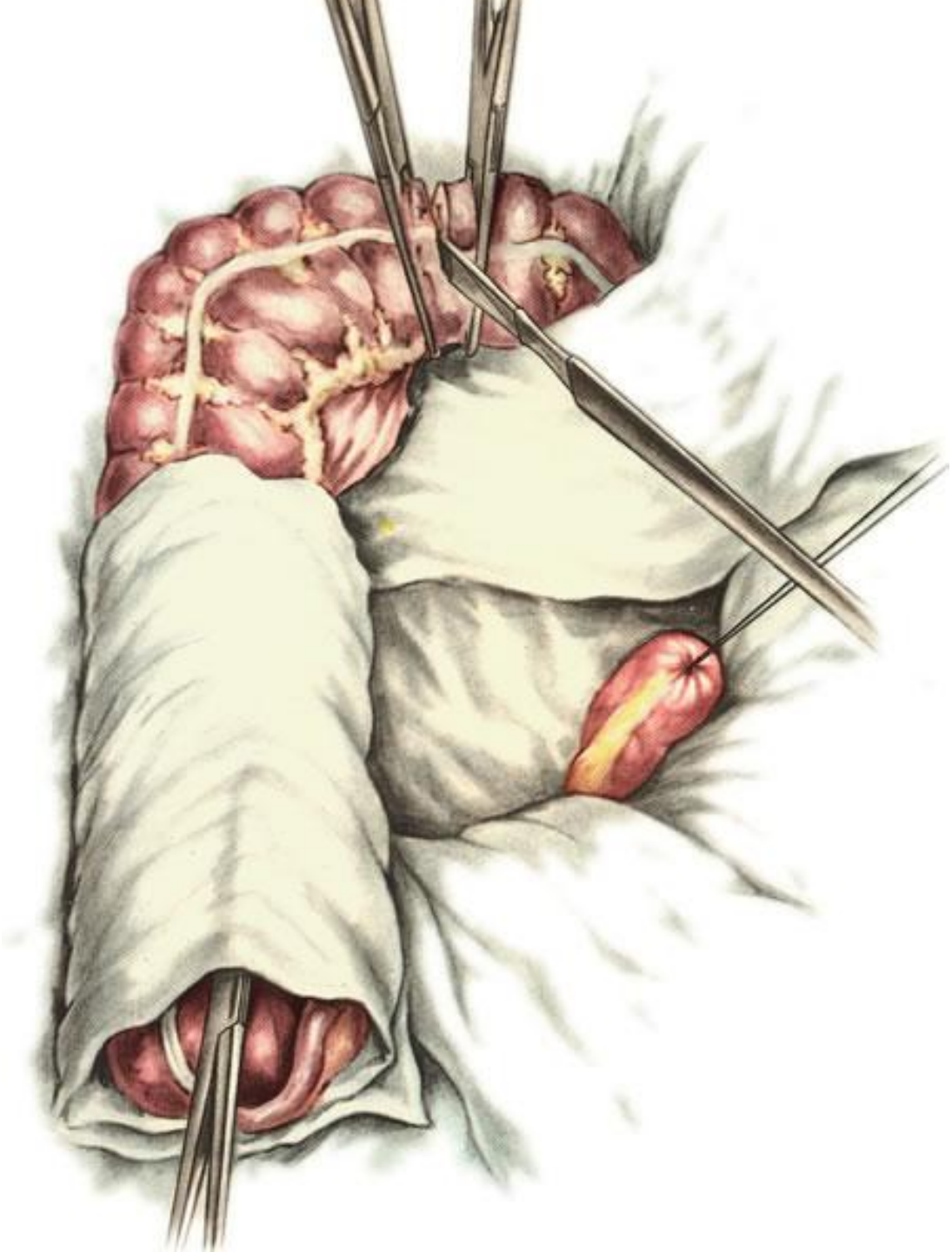


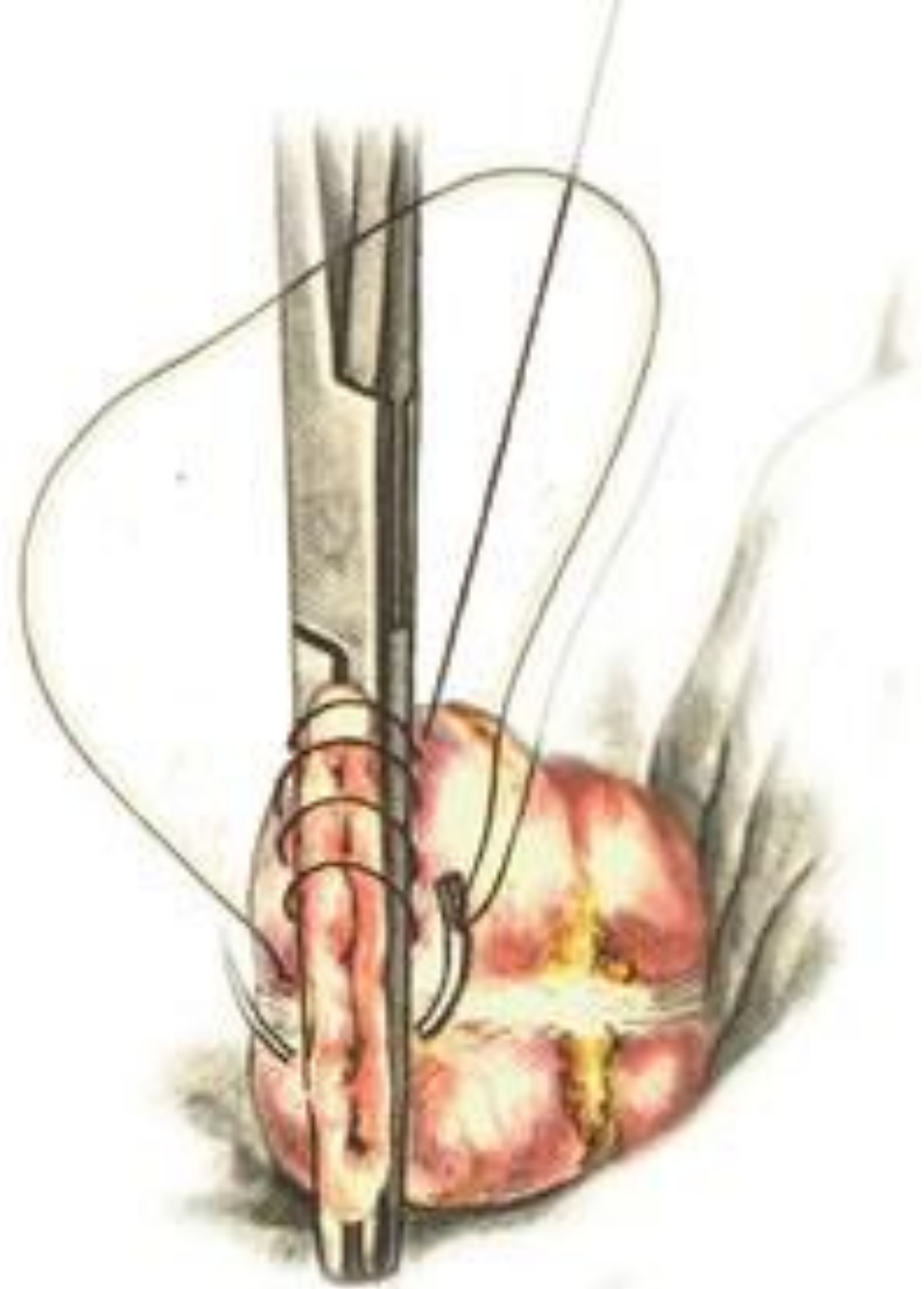


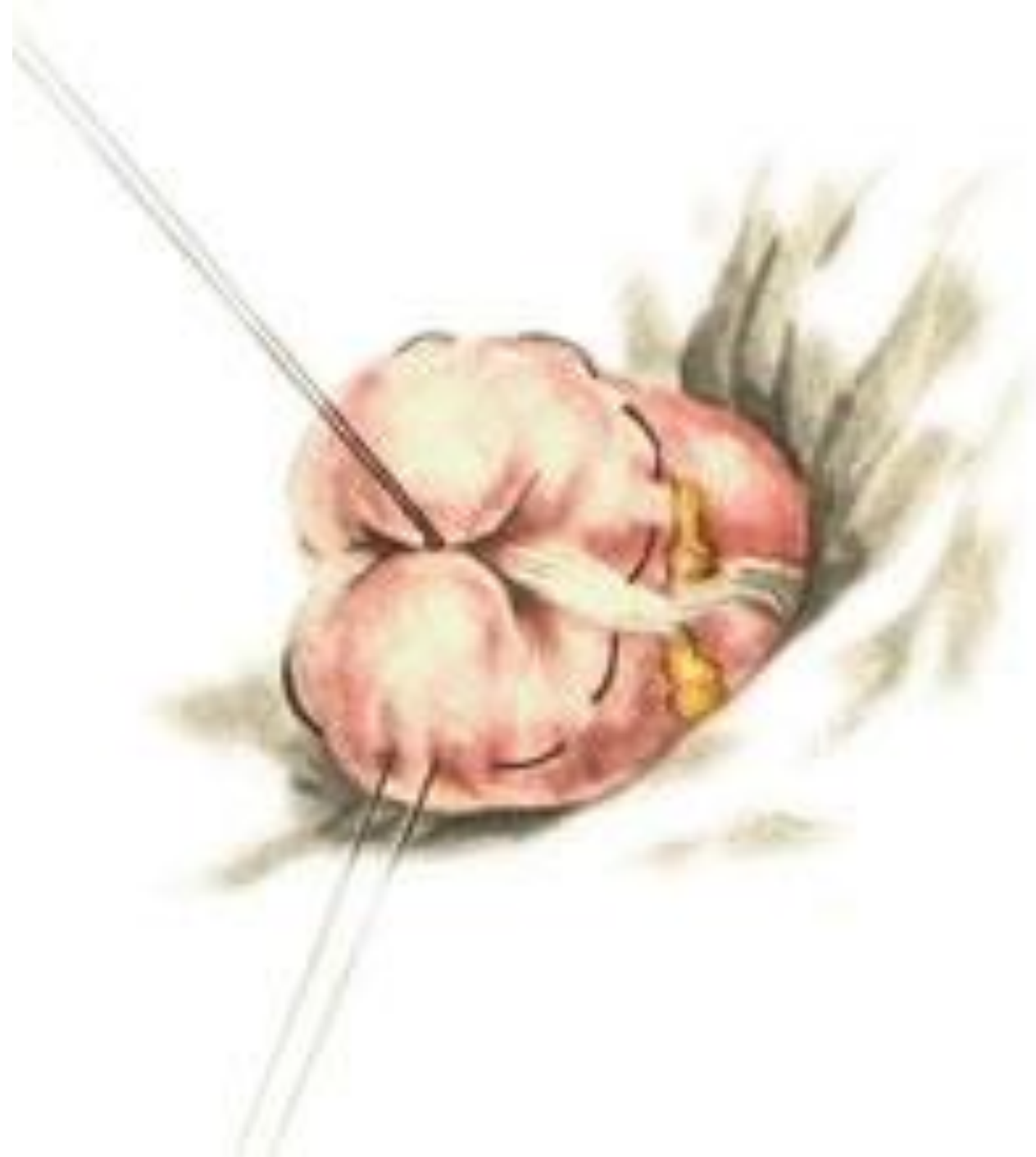

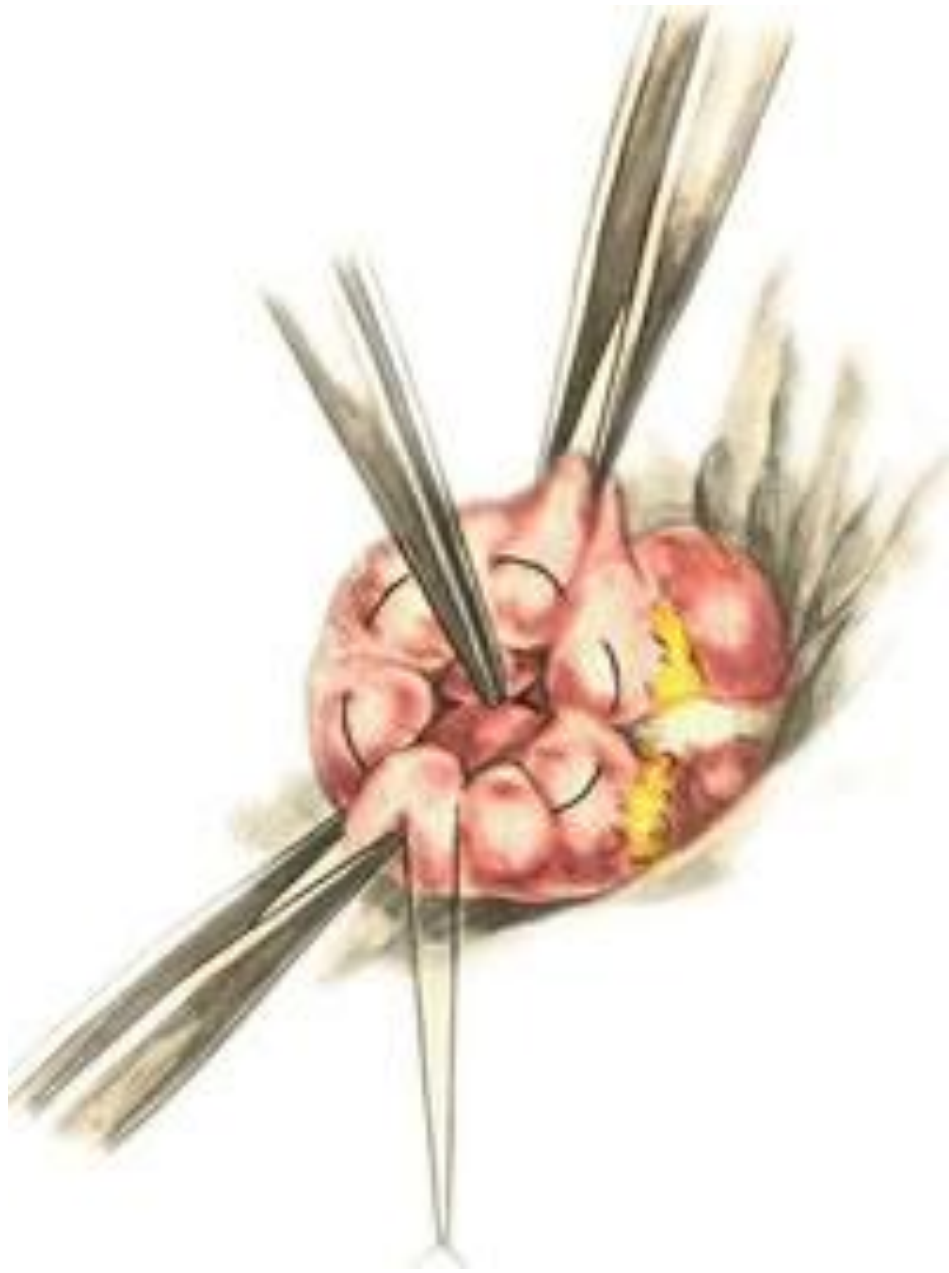



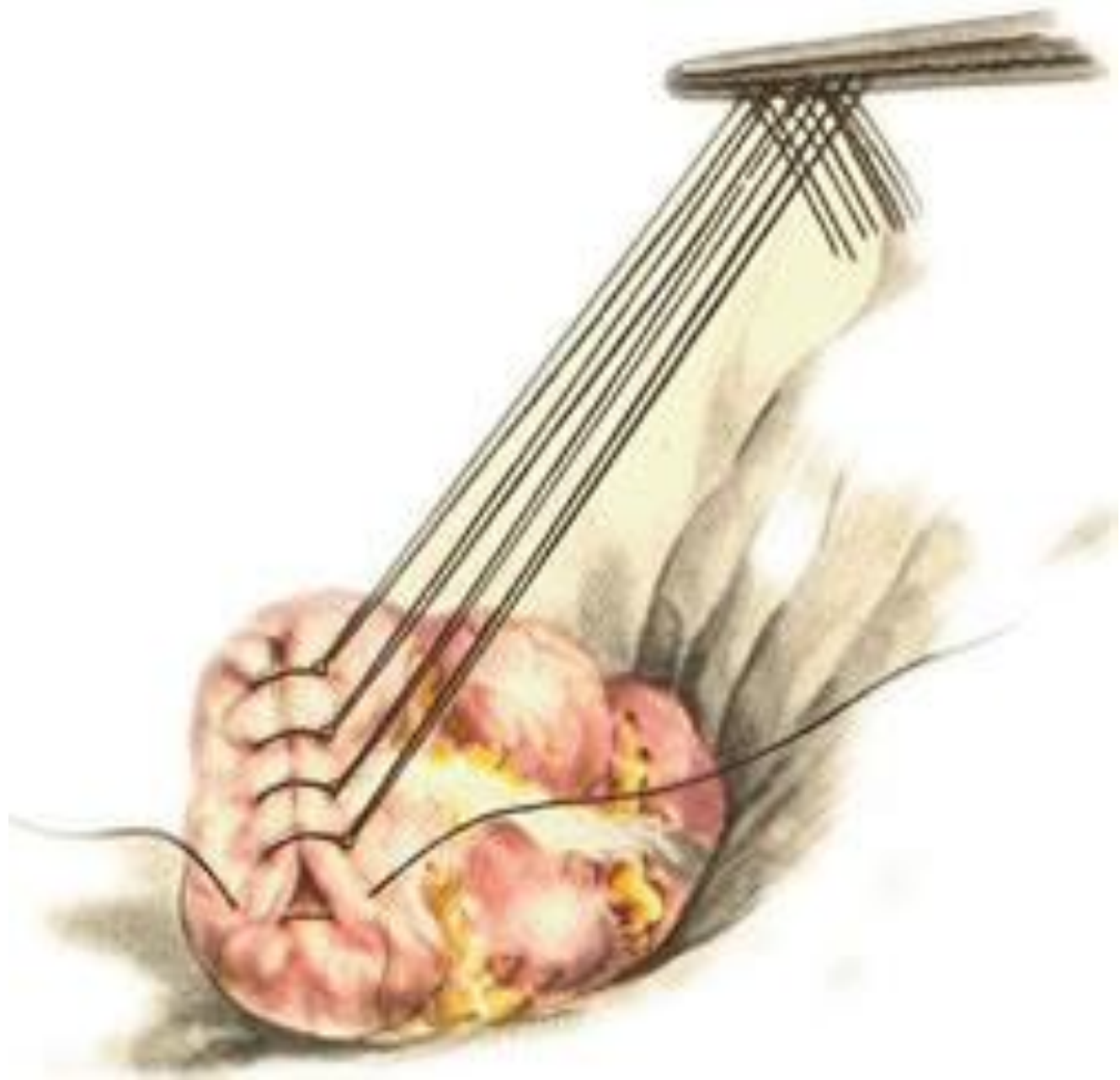
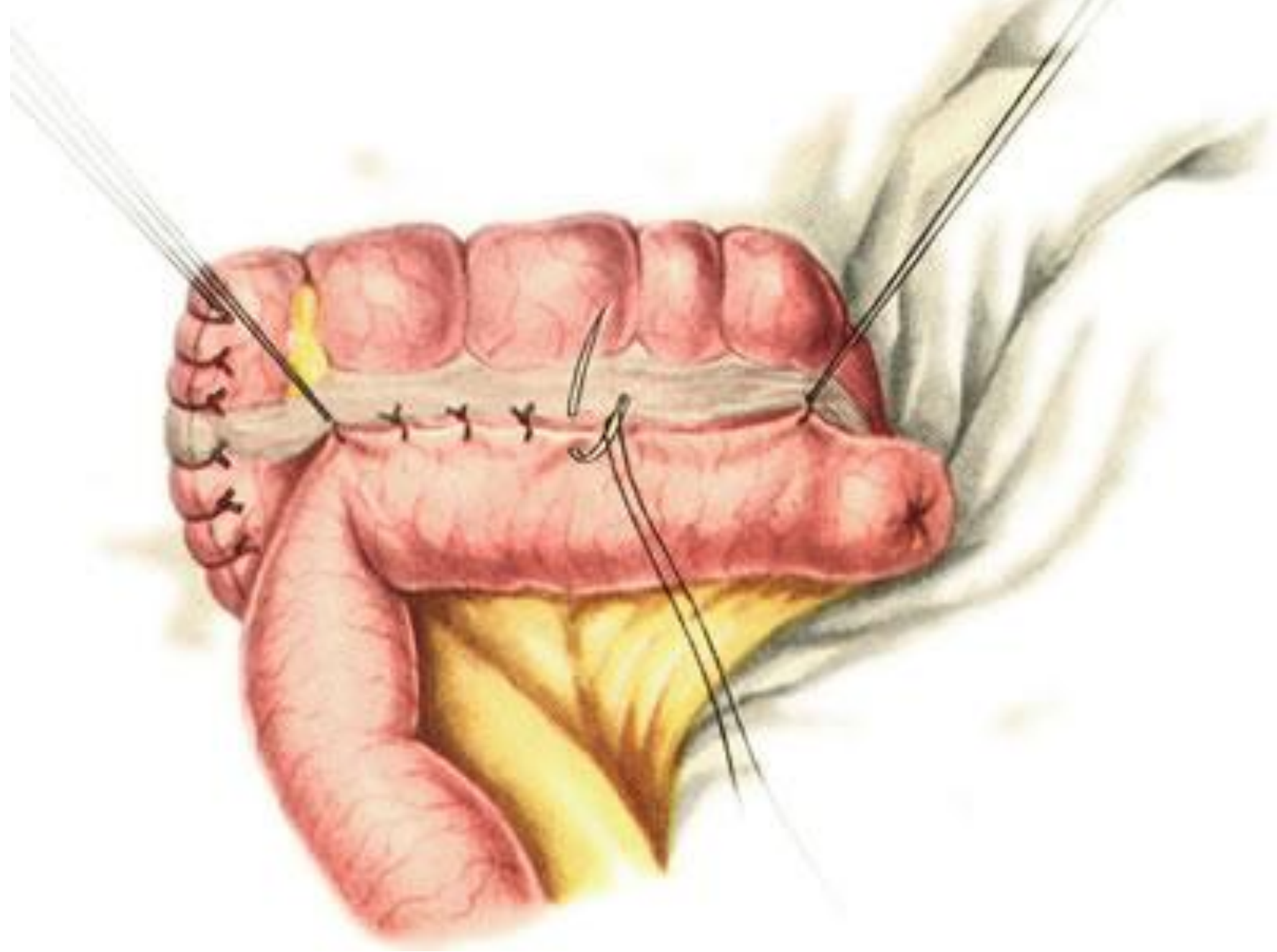


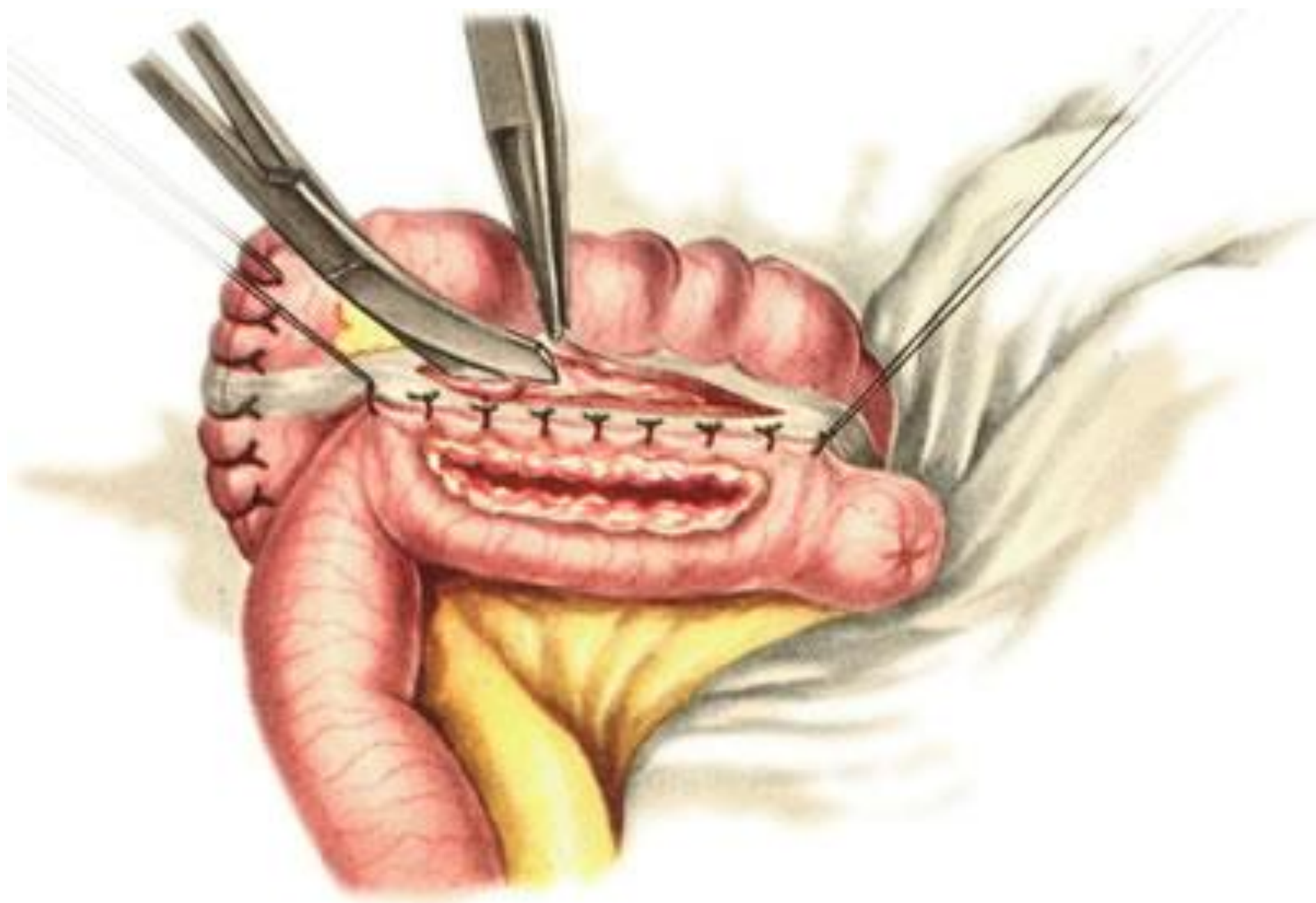


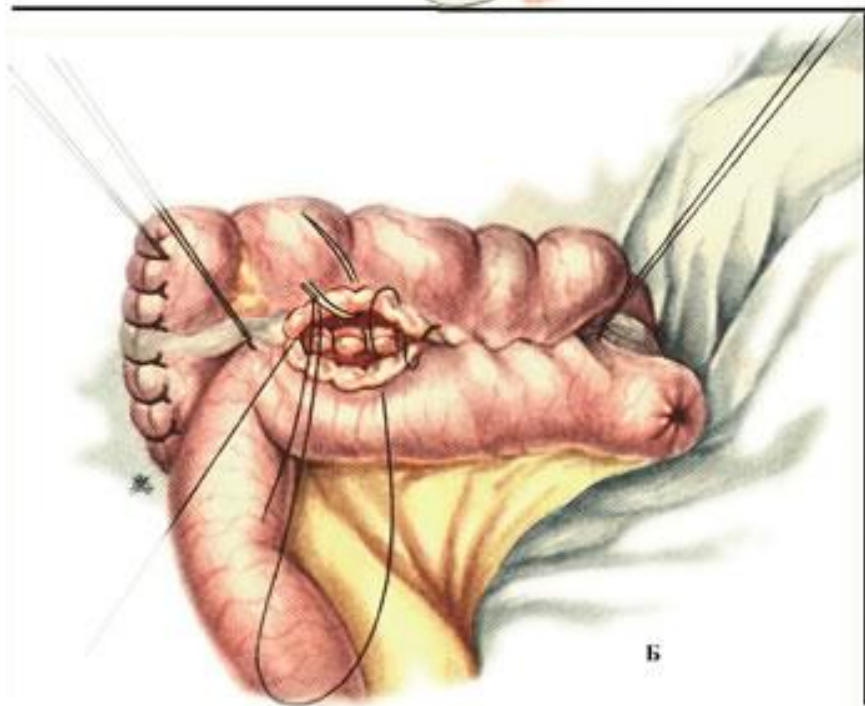
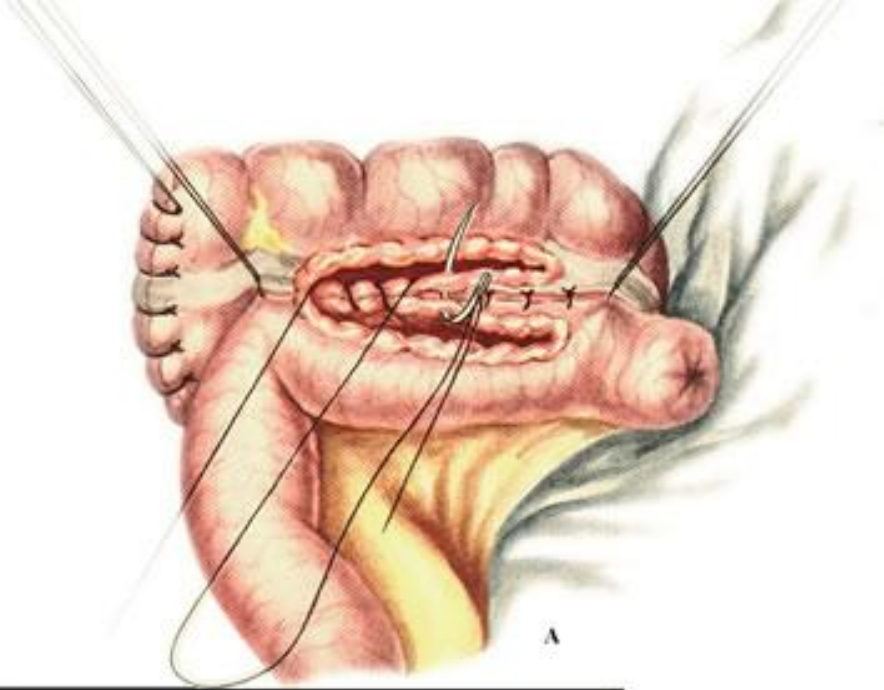


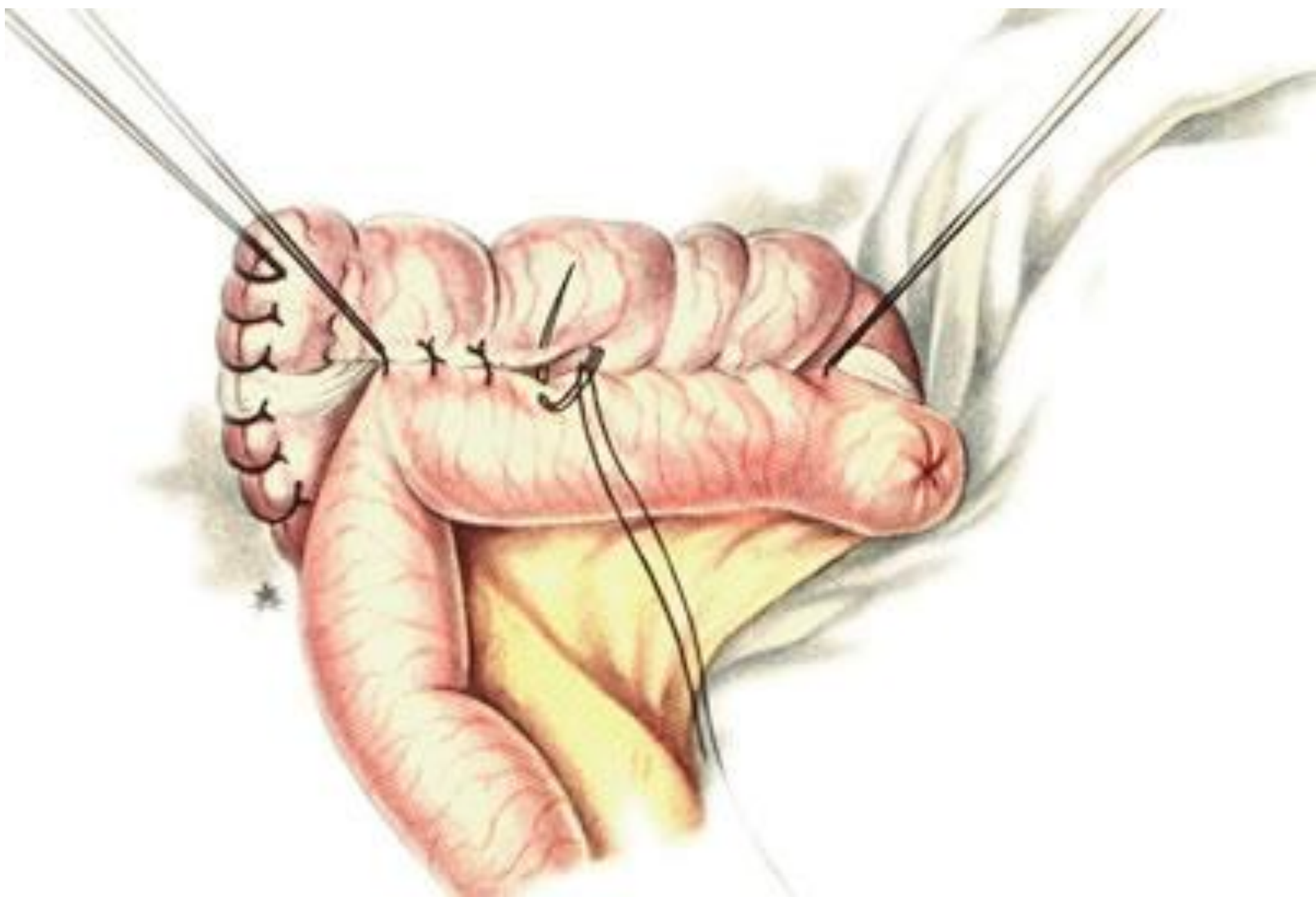




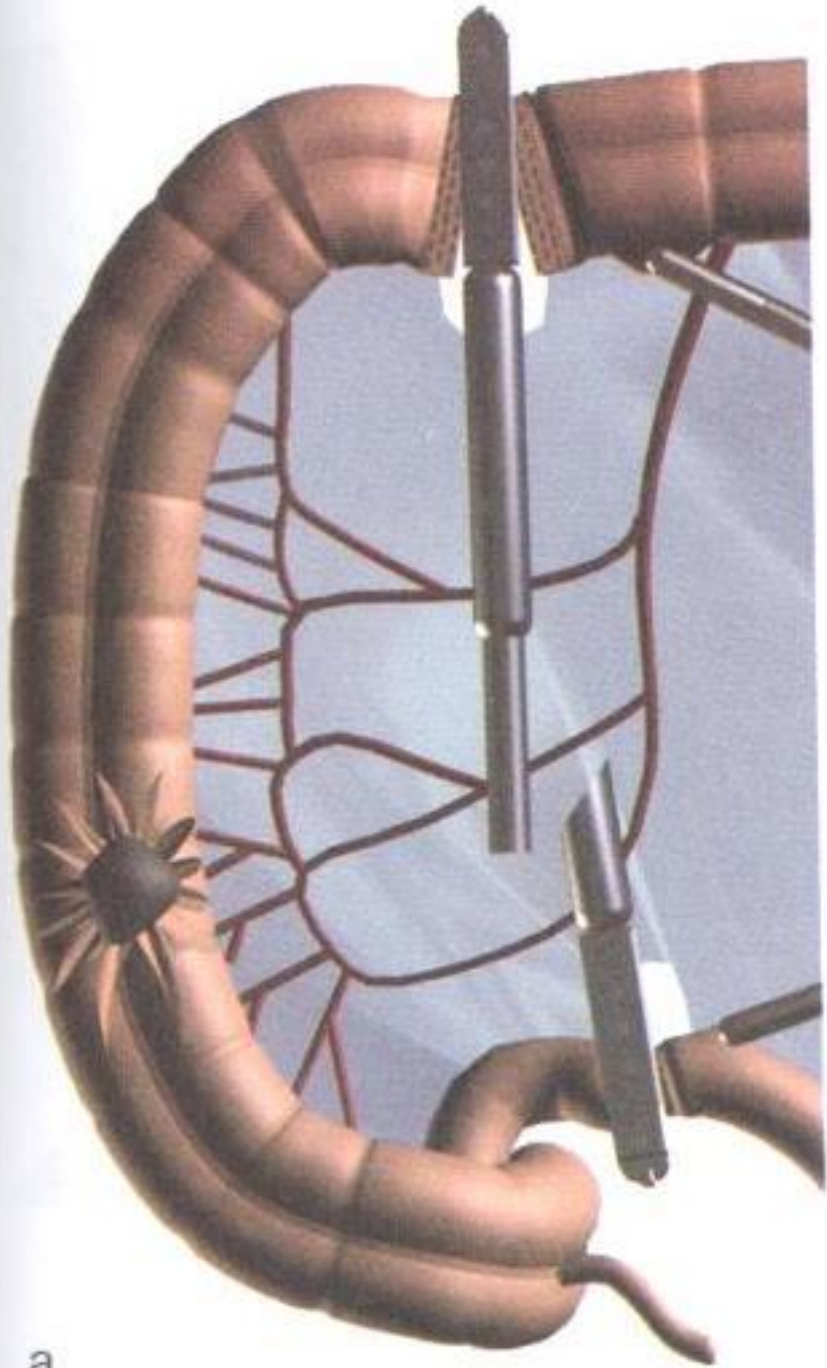




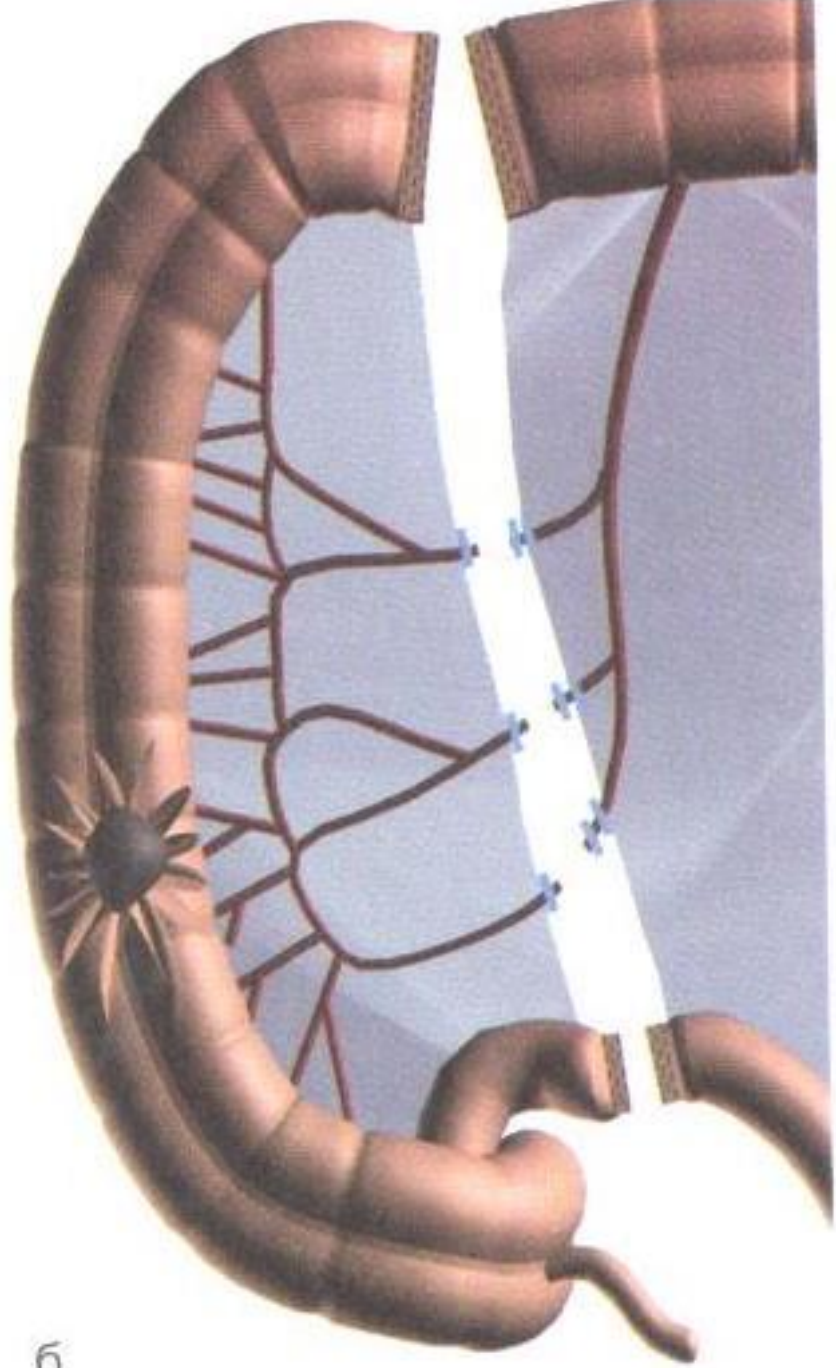




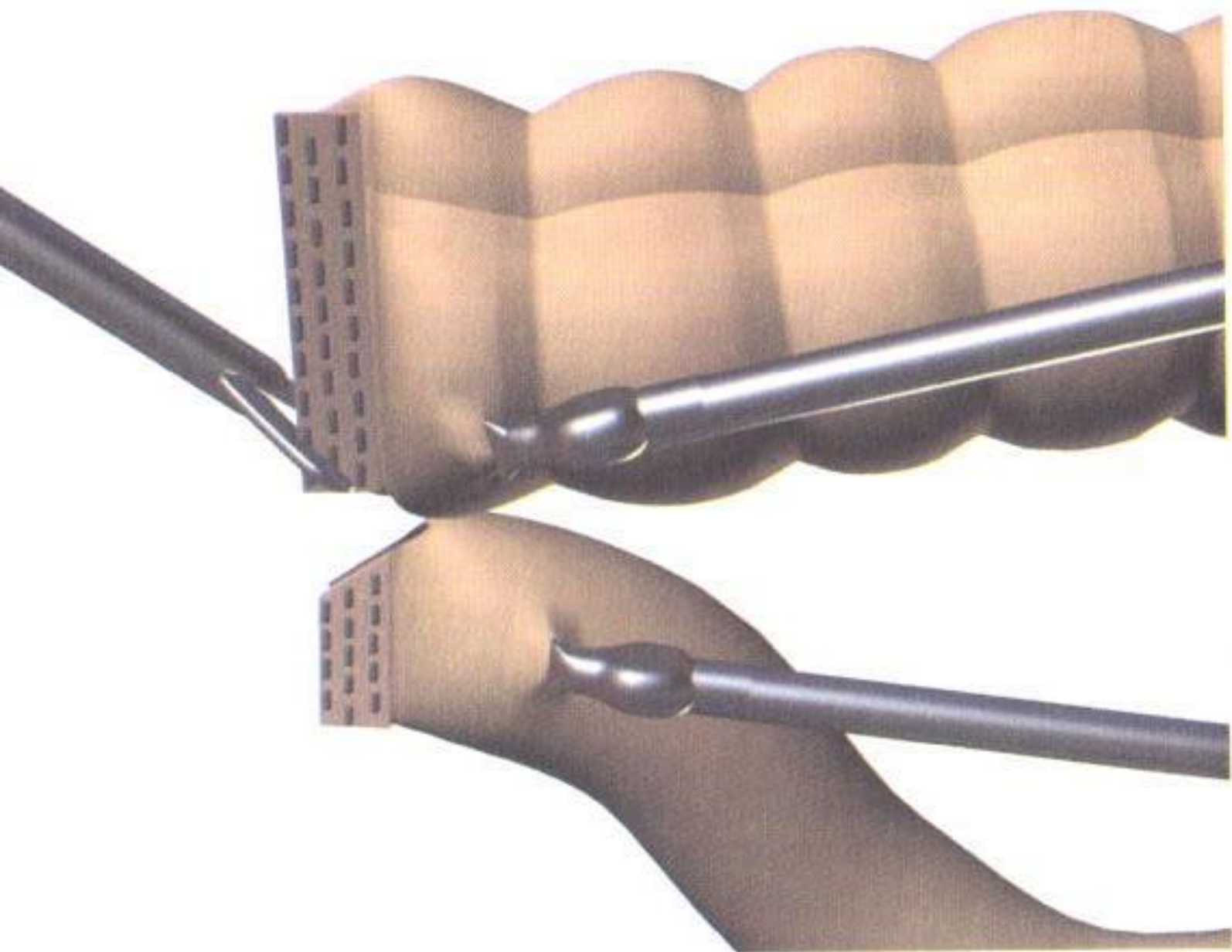
лапароскопическа я техника

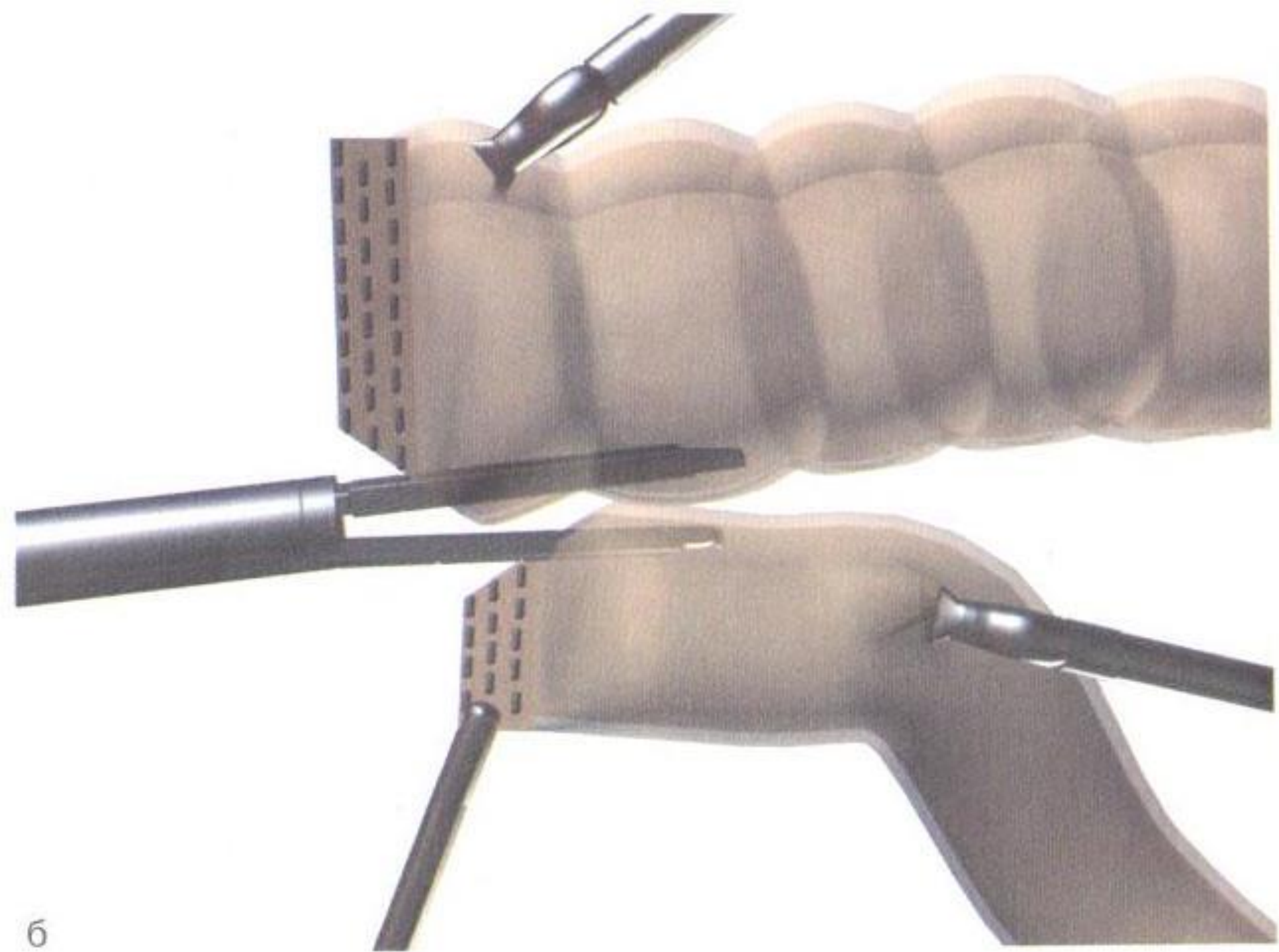


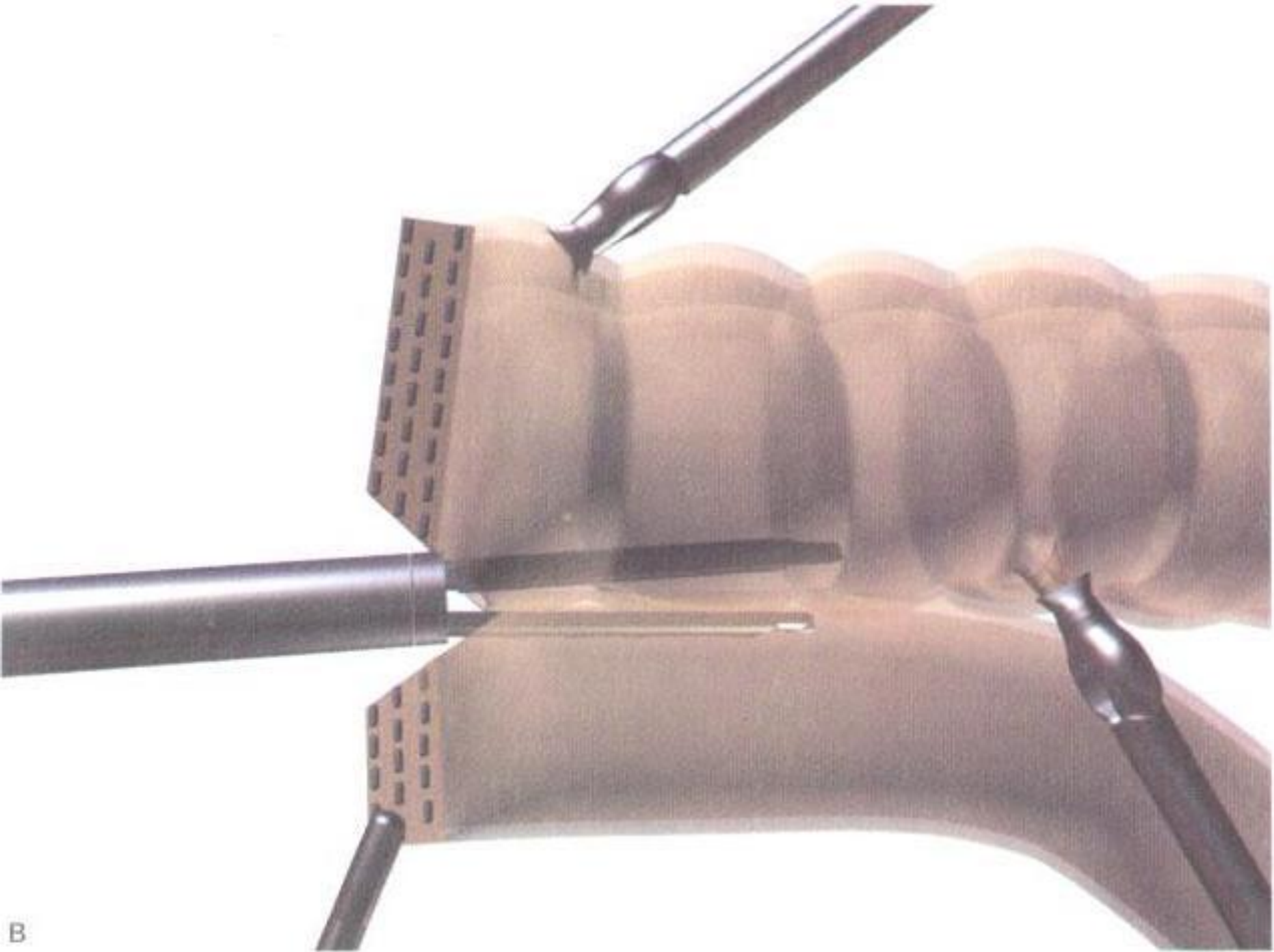
a



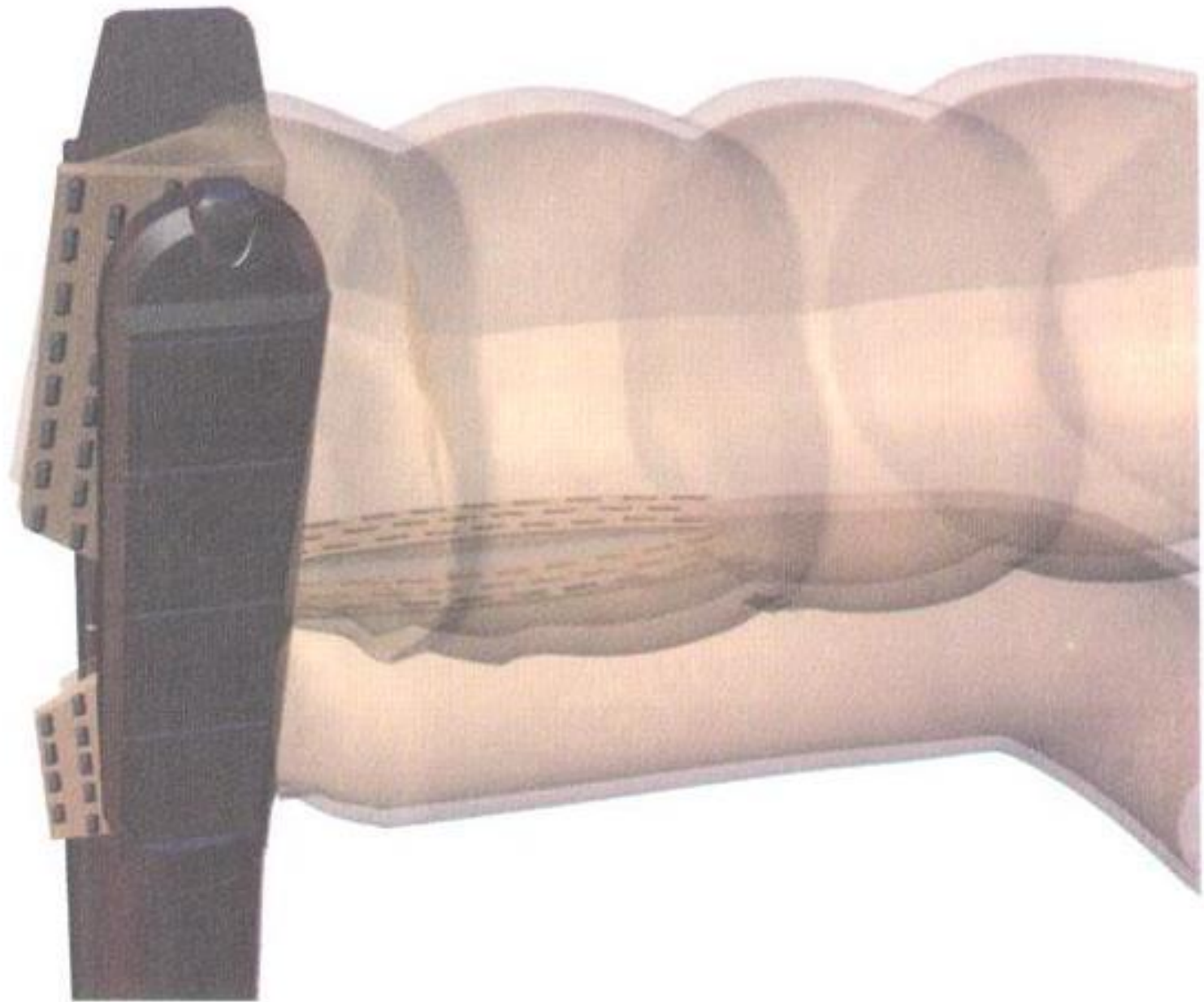
6

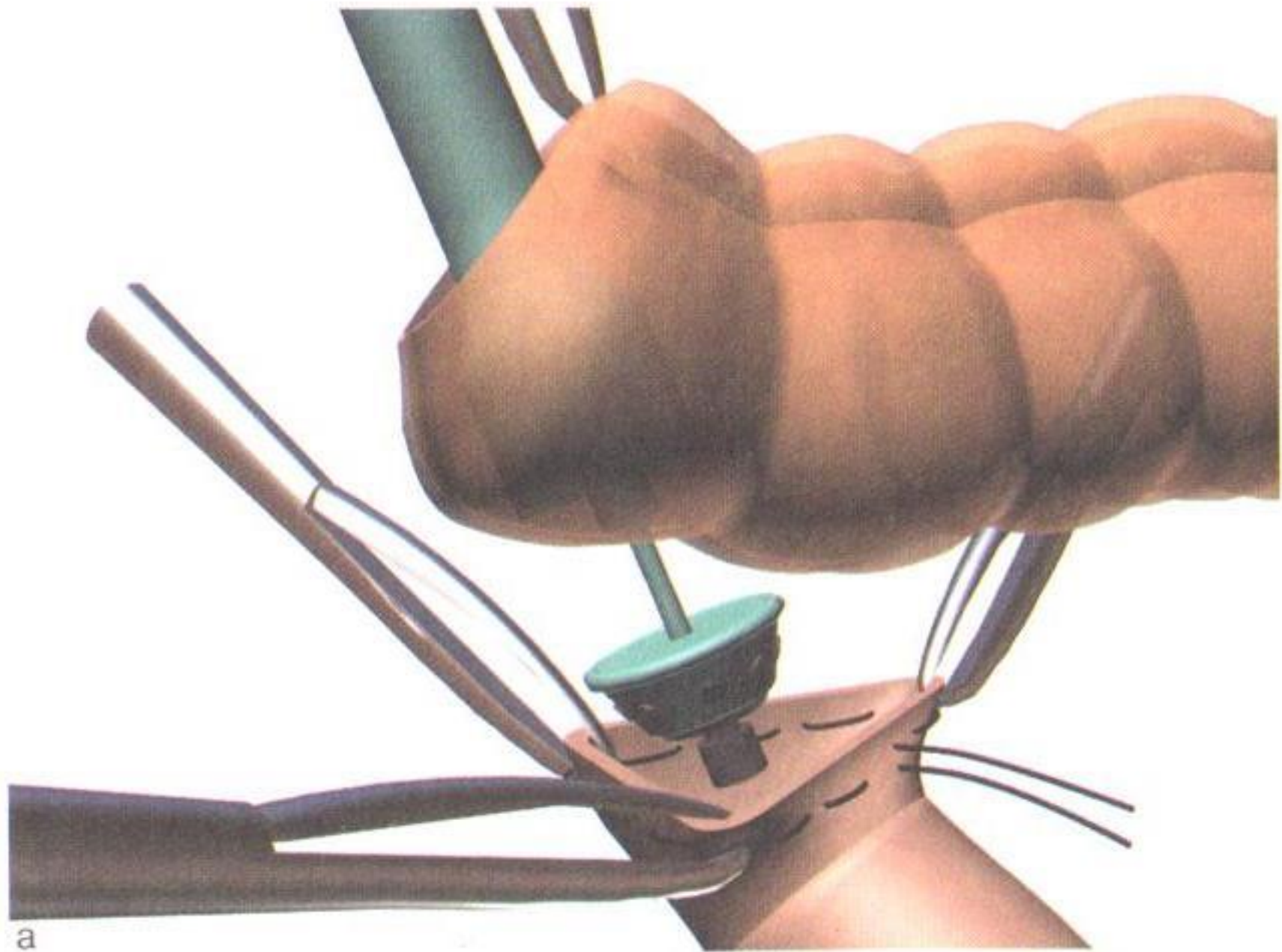




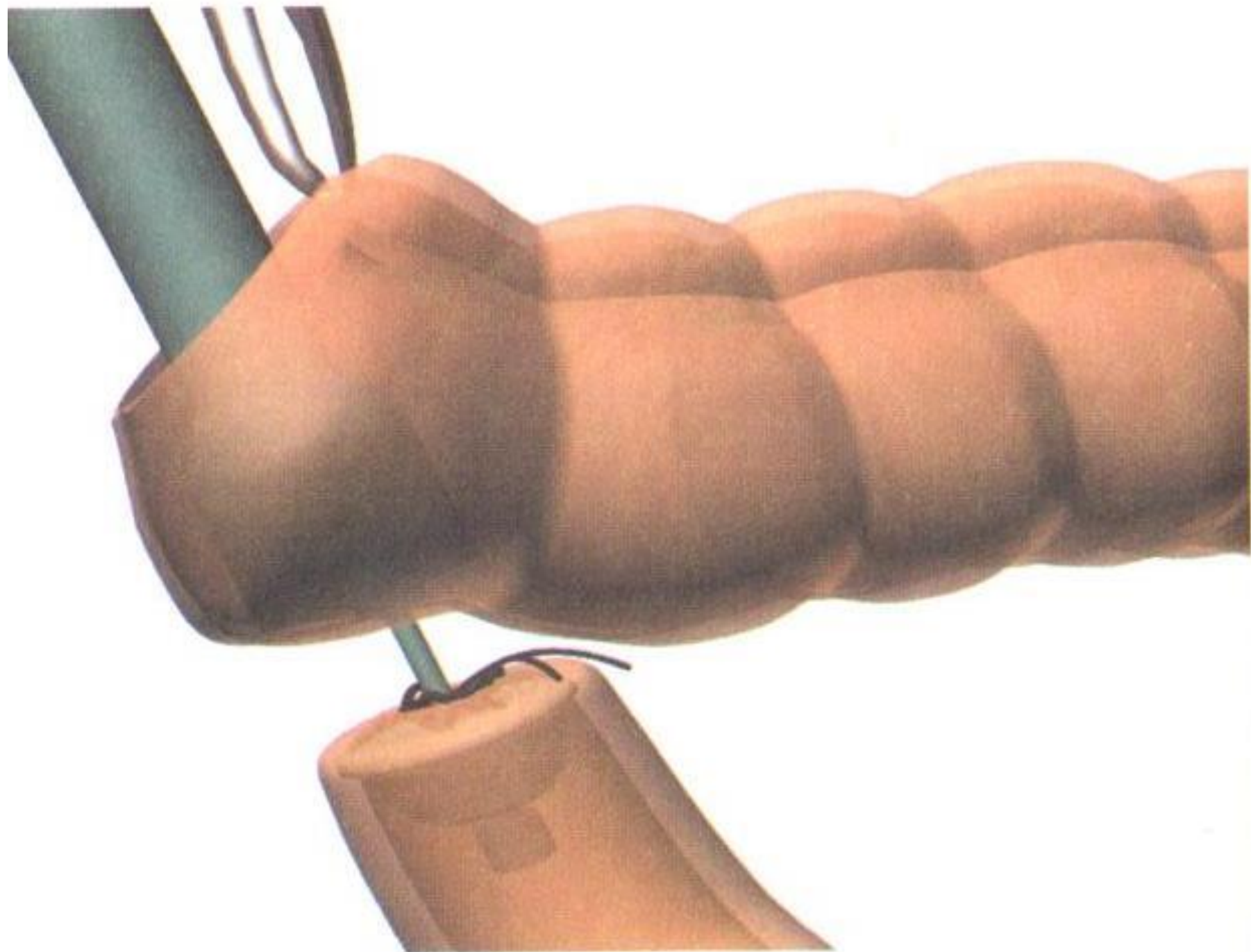



B



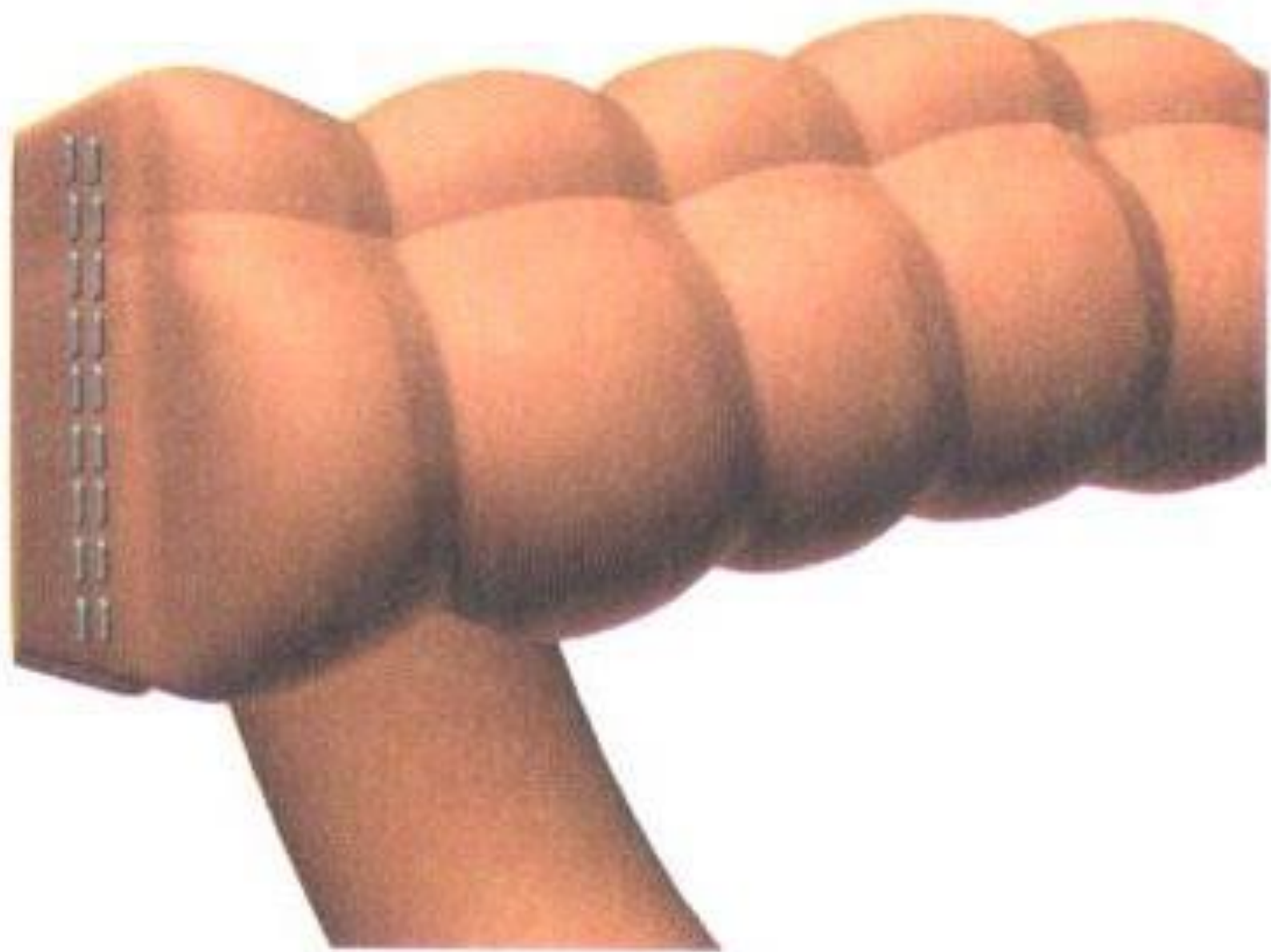


a

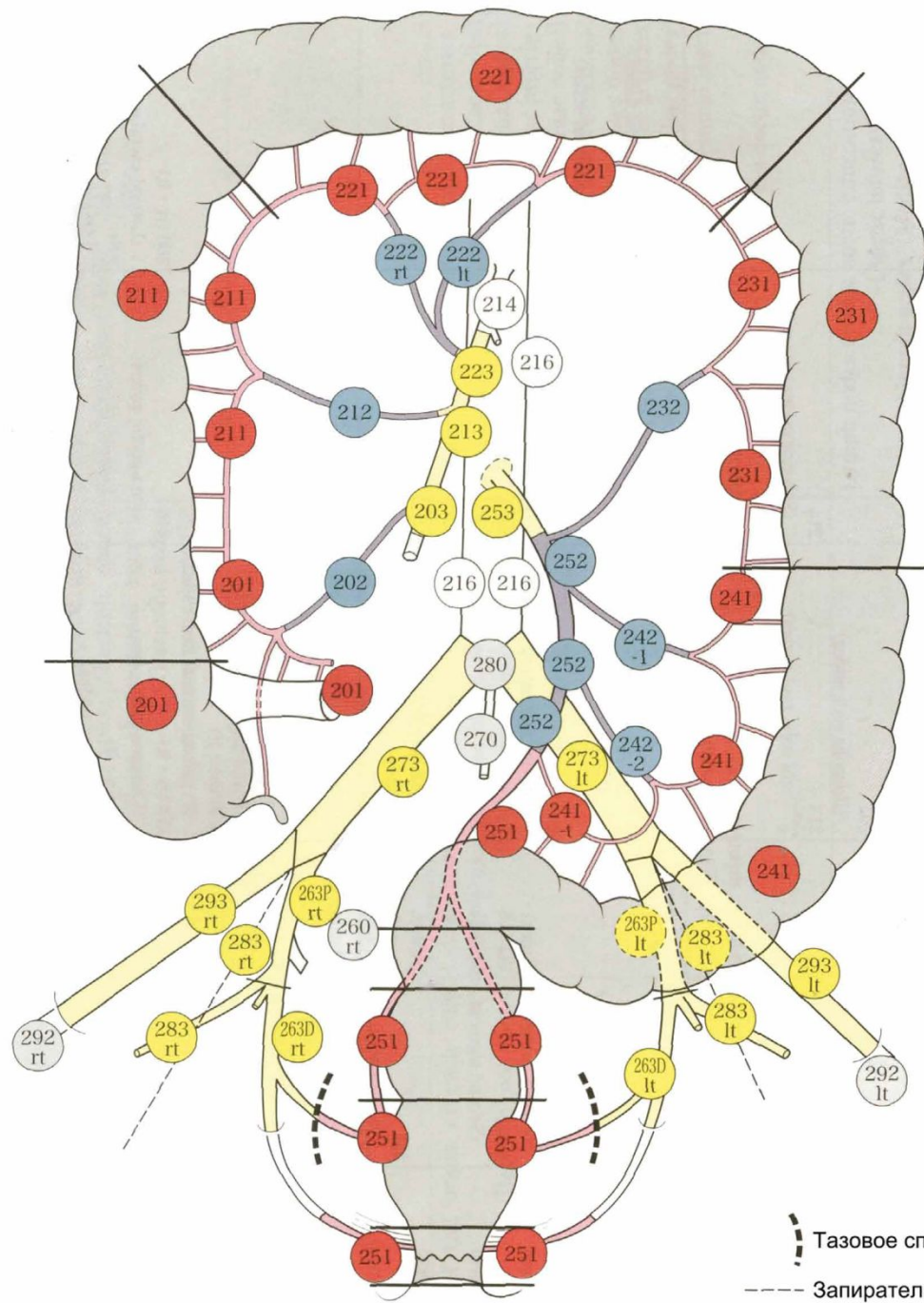




B

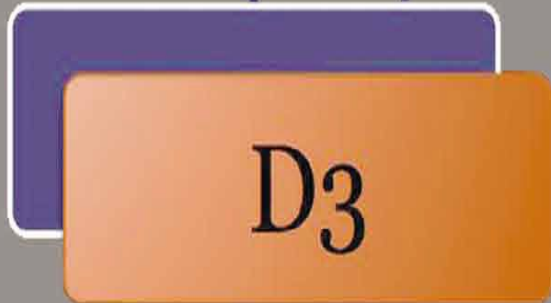
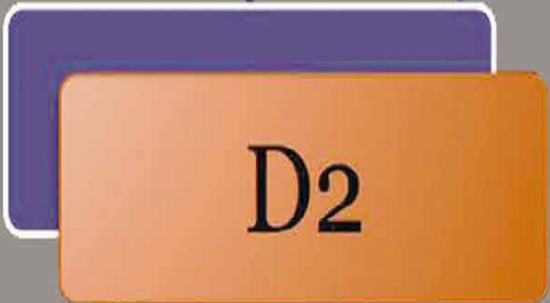
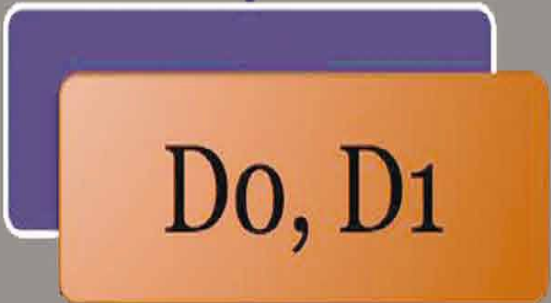
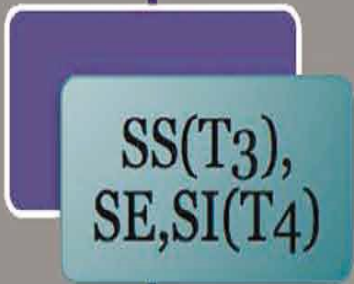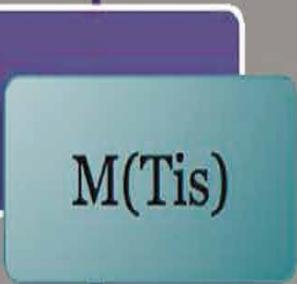лимфодиссекци
я



--- Тазовое сплетение

— Запирательные нервы



Литература по теме:

- **РАК ОБОДОЧНОЙ КИШКИ: ПРАКТИЧЕСКИЕ РЕКОМЕНДАЦИИ** под редакцией В. П. Петрова, Р. В. Орловой, В. А. Кащенко
- **Малоинвазивная хирургия толстой кишки** (К.В. Пучков, Д.А. Хубезов)
- **Руководство по колопроктологии** (Е.И. Семионкин)

