Российский университет дружбы народов
Медицинский институт

Медицинский институт
Кафедра анатомии человека

Занятие ДОТ

КОСТИ МОЗГОВОГО ЧЕРЕПА (продолжение)
КОСТИ ЛИЦА (ВИСЦЕРАЛЬНОГО ЧЕРЕПА)

Проф. Цехмистренко Т.А., 2020

- Каналы и канальцы височной кости
- Решетчатая кость

ВОПРОСЫ ДЛЯ ИЗУЧЕНИЯ :

Кости лицевого черепа

(топография, особенности развития, строение, функции):

- **верхняя челюсть, *maxilla***
- **небная кость, *os palatinum***
- **нижняя челюсть, *mandibula***
- **скуловая кость, *os zygomaticum***
- **нижняя носовая раковина, *concha nasalis inferior***
- **сошник, *vomer***
- **слезная кость, *os lacrimale***
- **носовая кость, *os nasale***

ПОВТОРЕНИЕ МАТЕРИАЛА ПРОШЛОГО ЗАНЯТИЯ

КАНАЛЫ ВИСОЧНОЙ КОСТИ – ЭТО…

КАНАЛЫ ВИСОЧНОЙ КОСТИ

СОННЫЙ КАНАЛ, *canalis caroticus*

Выходное отверстие - *apertura interna canalis carotici*

Входное отверстие *apertura externa canalis carotici* на нижней поверхности пирамиды височной кости

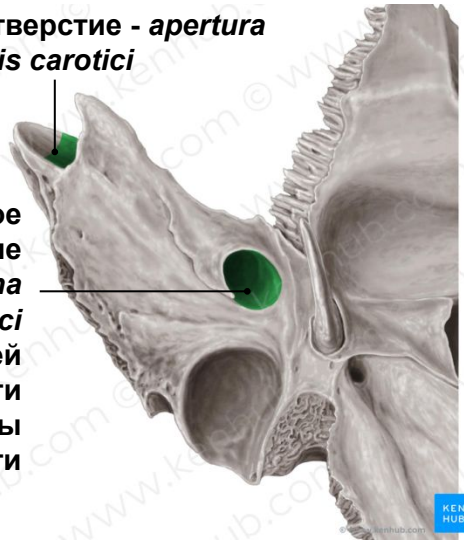

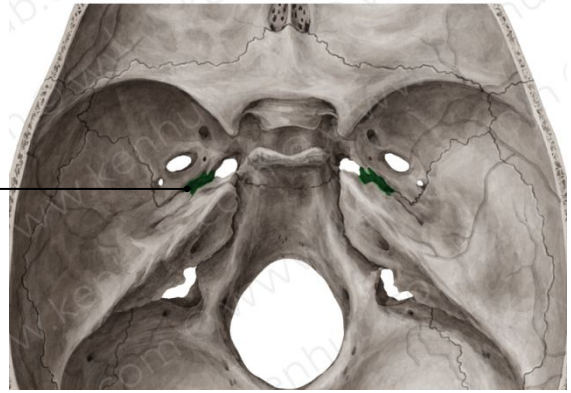

Выходное отверстие открывается в полости черепа в области средней черепной ямки по бокам от турецкого седла

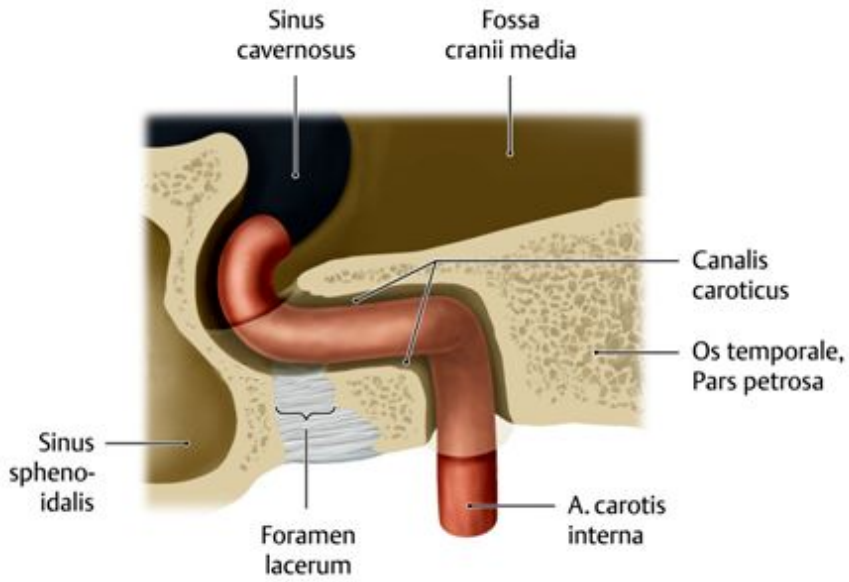

В канале проходит снаружи внутрь полости черепа внутренняя сонная артерия, *a. carotis interna*.

Проходя через канал, она образует S-образный изгиб – сонный сифон, *siphon caroticum* (способствует гашению пульсовых волн артериальной крови, направляющейся к мозгу)

КАНАЛЫ ВИСОЧНОЙ КОСТИ

МЫШЕЧНО-ТРУБНЫЙ КАНАЛ, *canalis musculotubarius*

Входное отверстие в мышечно-трубный канал (указано стрелкой).

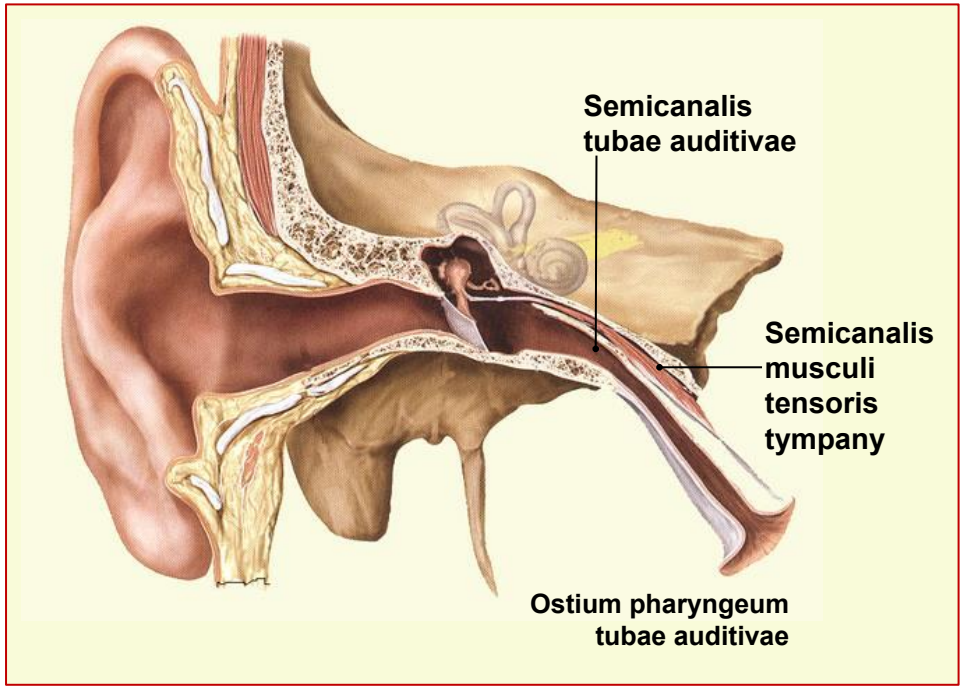

Мышечно-трубный канал состоит из двух отделов:

верхнего – полуканал мышцы, напрягающей барабанную перепонку, semicanalis musculi tensoris tympany;

нижнего – полуканал слуховой трубы, semicanalis tubae auditivae (является костным продолжением хрящевой части слуховой трубы, вход в которую находится в носоглотке (ostium pharyngeum tubae auditivae)

КАНАЛЫ ВИСОЧНОЙ КОСТИ

ЛИЦЕВОЙ КАНАЛ, *canalis facialis*

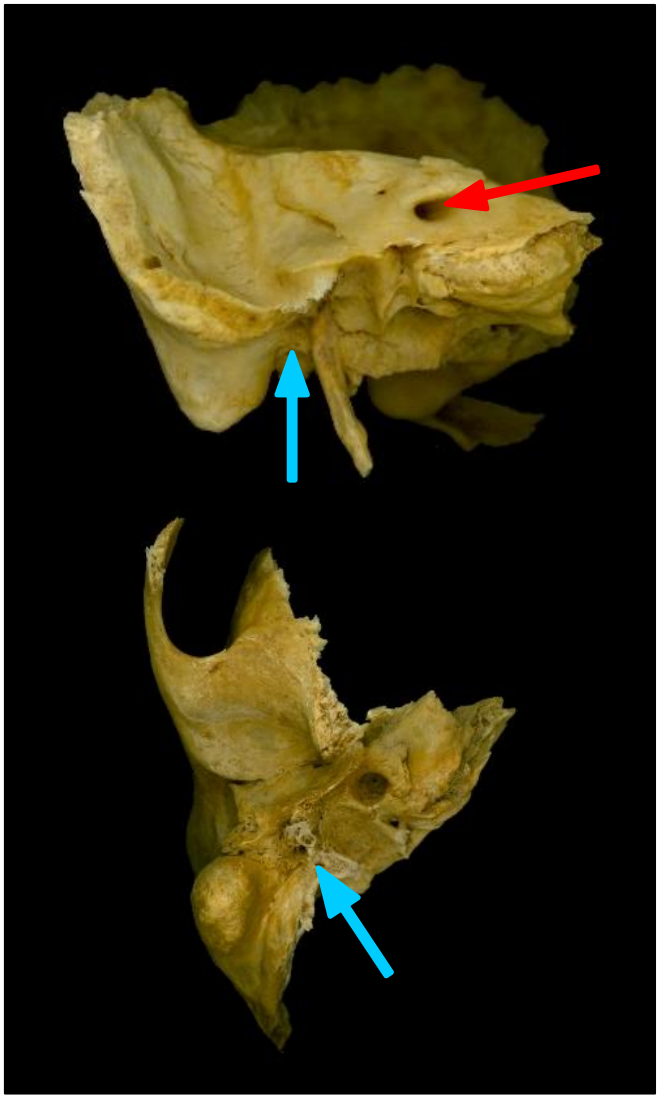

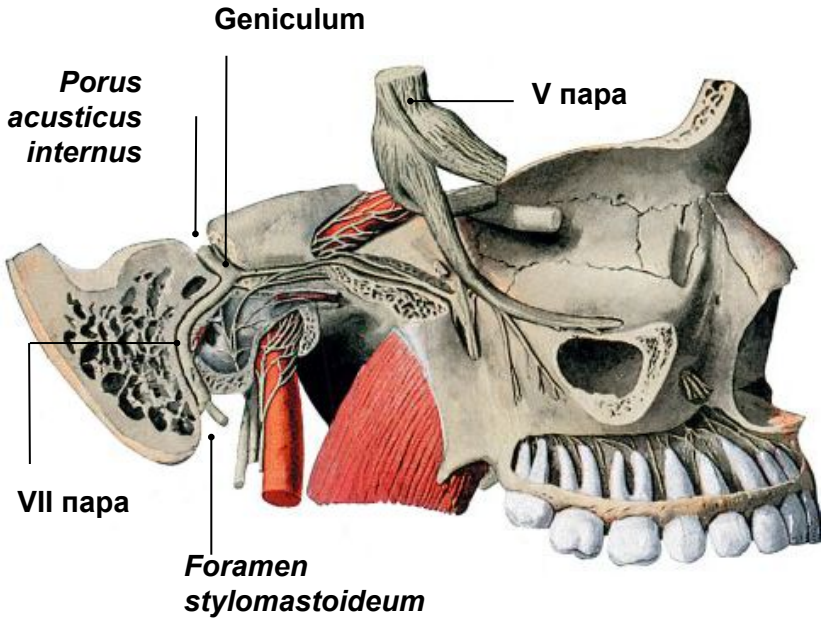

Вход в канал – внутреннее слуховое отверстие, *porus acusticus internus* (красная стрелка), **входят в отверстие VII и VIII пары черепных нервов.**

Выход из канала – шилососцевидное отверстие, *foramen stylomastoideum* (голубые стрелки), **выходит лицевой нерв (VII).**

***Здесь и далее*: красная стрелка – входное отверстие,**
голубая (синяя) стрелка – выходное отверстие канала.

КАНАЛЬЦЫ ВИСОЧНОЙ КОСТИ

КАНАЛЕЦ БАРАБАННОЙ СТРУНЫ, *canaliculus chordae tympani*

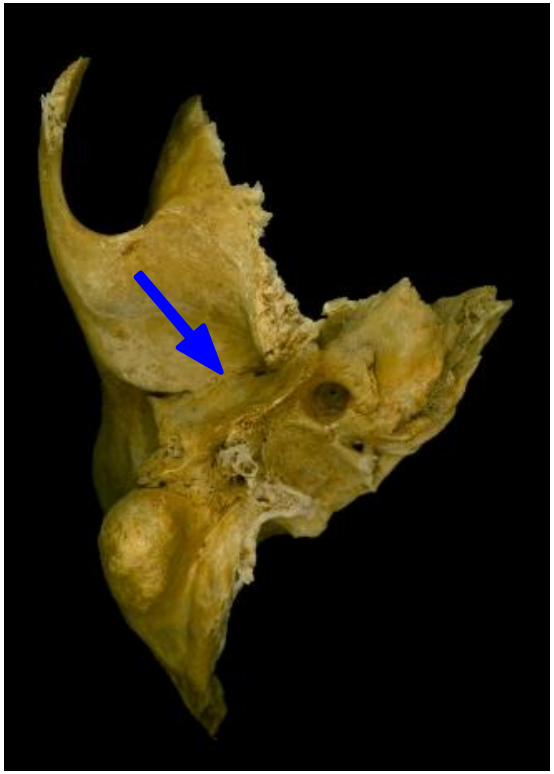

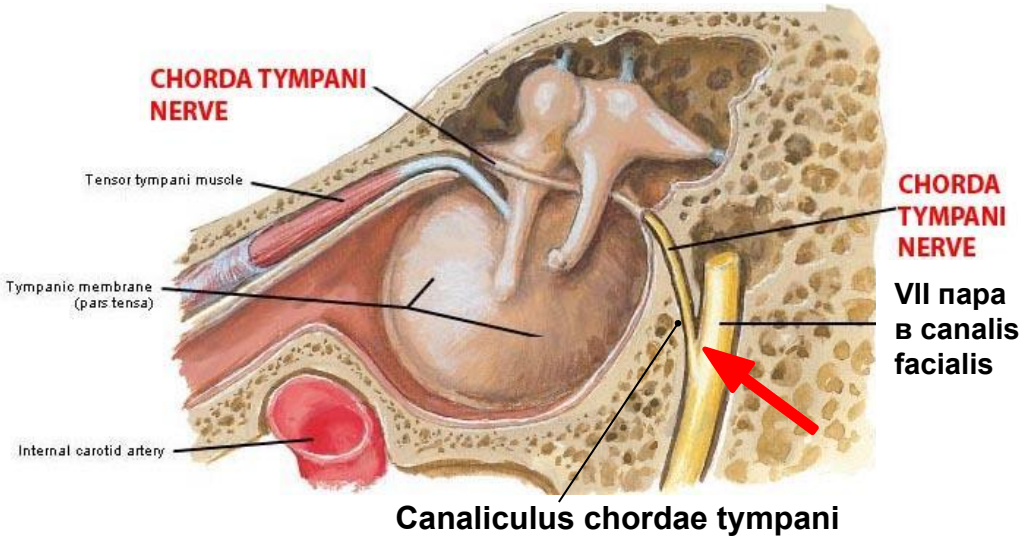

Входное отверстие находится в стенке нисходящей части лицевого канала, canalis facialis (красная стрелка).
Выходное отверстие – в каменисто-барабанной щели, *fissura petrotympanica* (синяя стрелка)
Содержимое – барабанная струна, *chorda tympani*

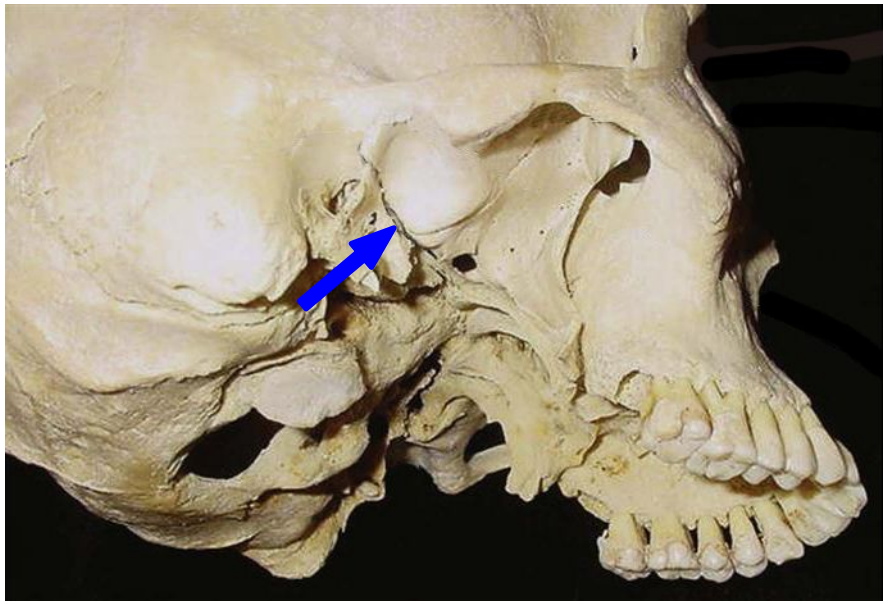

КАНАЛЬЦЫ ВИСОЧНОЙ КОСТИ

БАРАБАННЫЙ КАНАЛЕЦ, *canaliculus tympanicus*

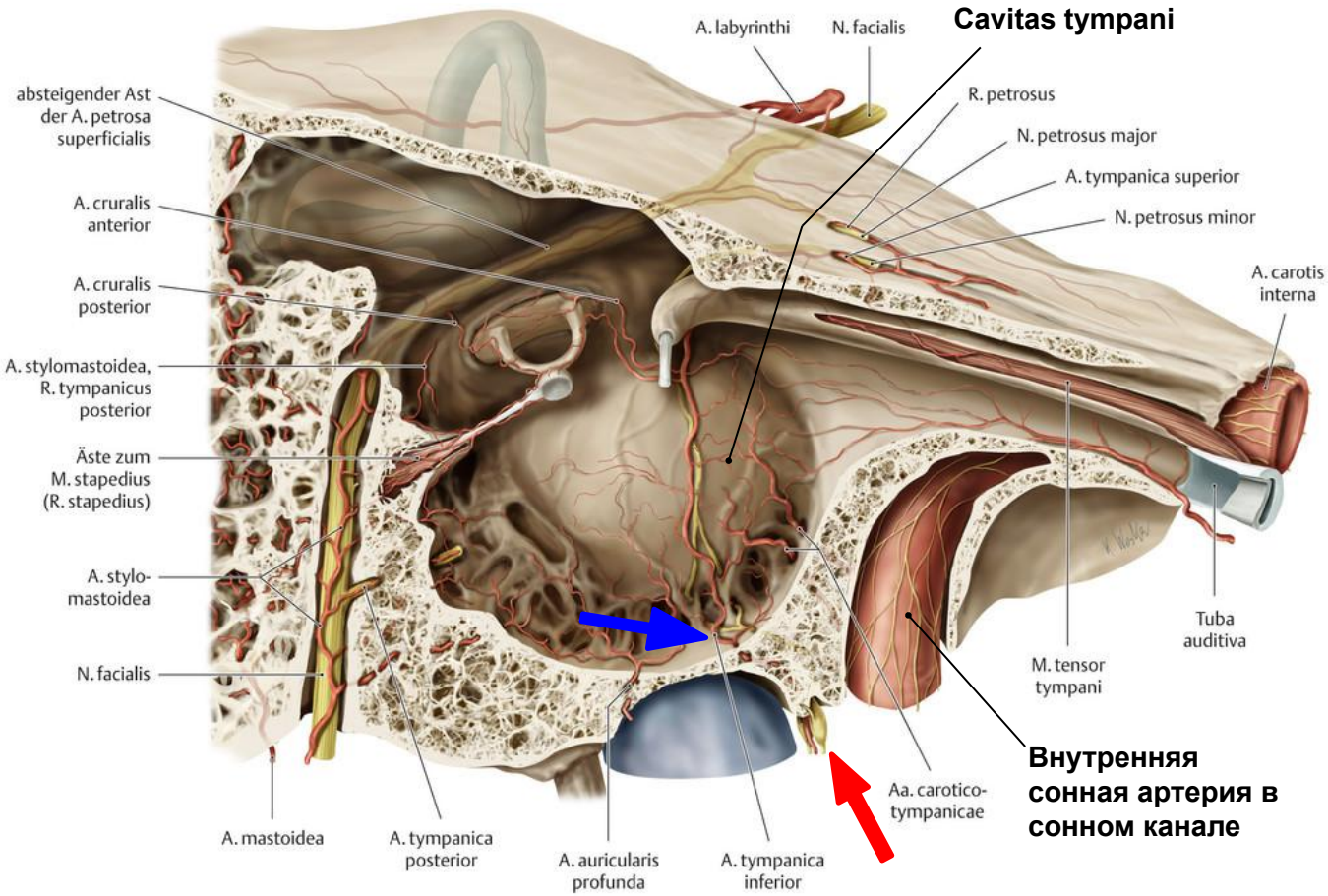

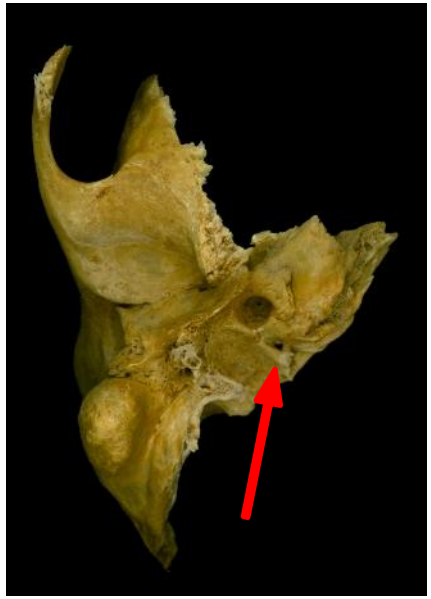

Входное отверстие apertura canaliculi tympanici находится на нижней поверхности пирамиды височной кости в каменистой ямочке, *fossula petrosa* (красная стрелка).
Выходное отверстие – в барабанной полости (синяя стрелка)
Содержимое – барабанный нерв , n. tympanicus

КАНАЛЬЦЫ ВИСОЧНОЙ КОСТИ

СОСЦЕВИДНЫЙ КАНАЛЕЦ, *canaliculus mastoideus*

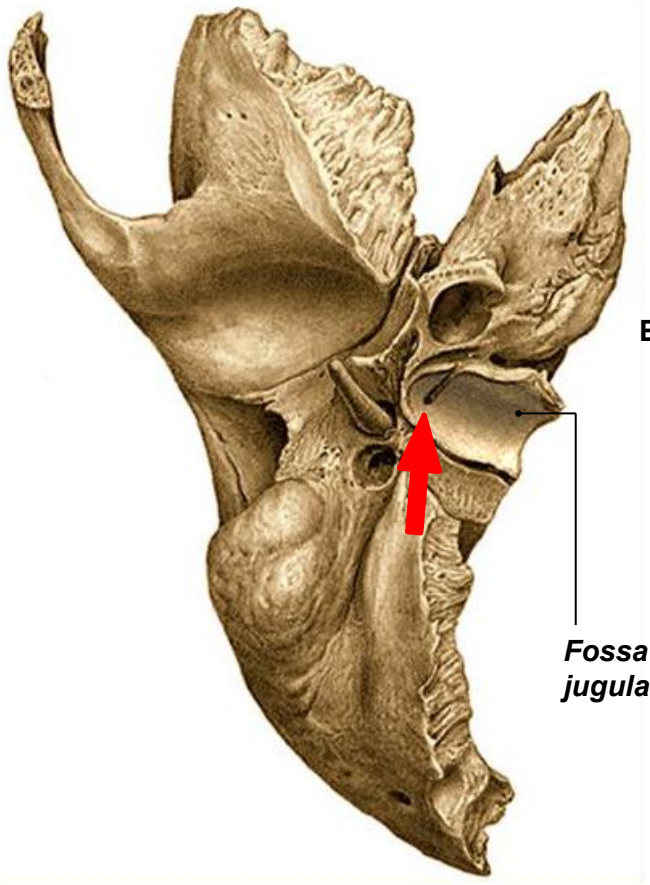

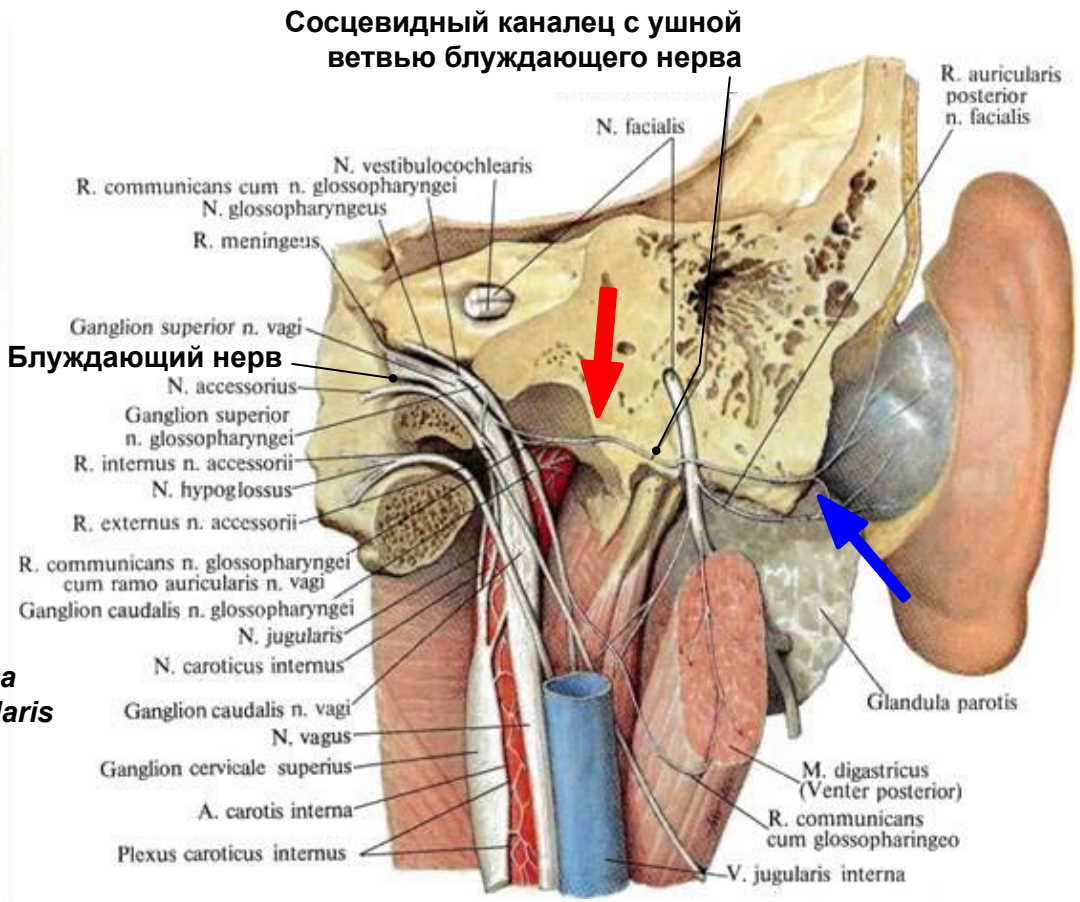

Входное отверстие apertura canaliculi mastoidei находится в яремной ямке, *fossa jugularis* (красная стрелка).

Выходное отверстие – в барабанно-сосцевидной щели, *fissura tympanomastoidea* (синяя стрелка)

Содержимое – ушная ветвь блуждающего нерва (X пара), *r. auricularis nervi vagi*

КАНАЛЬЦЫ ВИСОЧНОЙ КОСТИ

СОННО-БАРАБАННЫЕ КАНАЛЬЦЫ, *canaliculi carotico-tympanici*

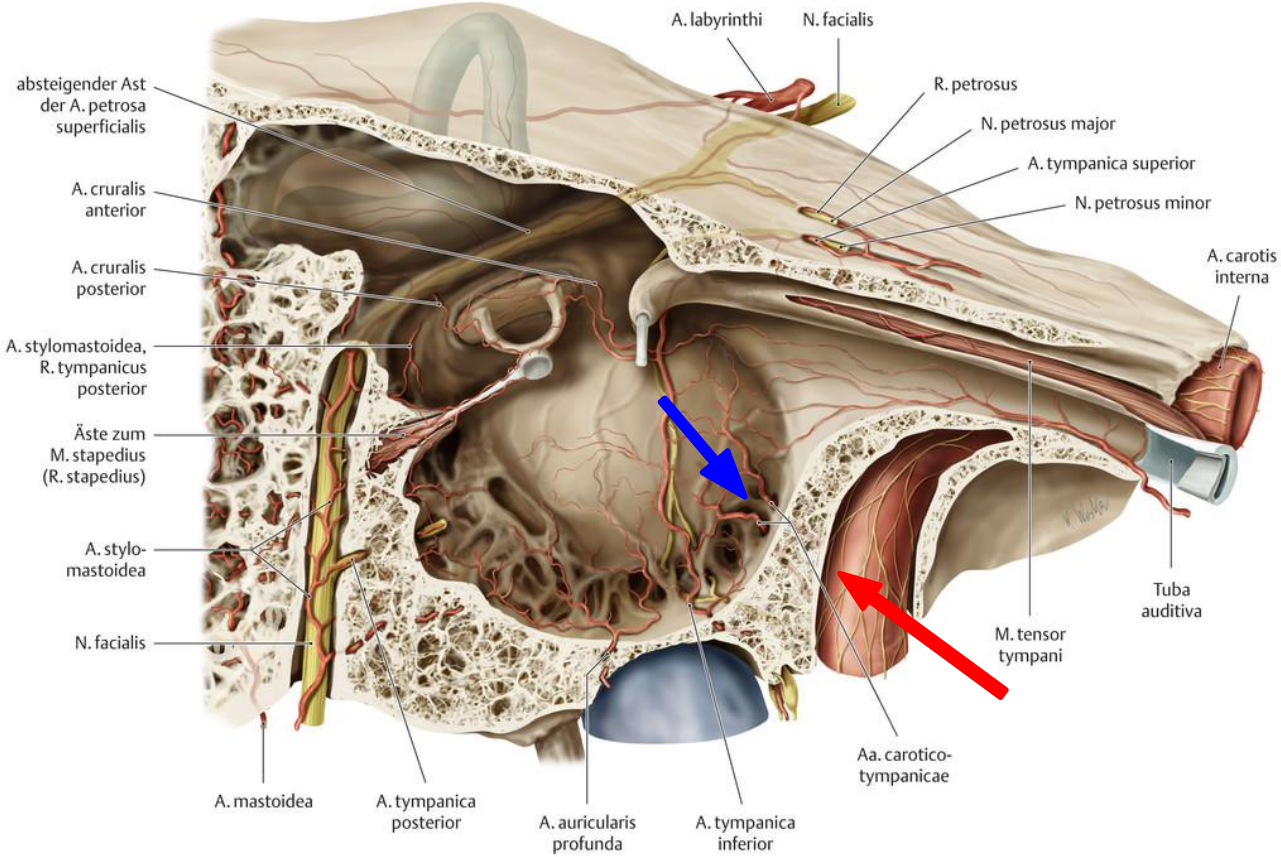

Входные отверстия aperturae canaliculi carotico-tympanici находятся в стенке сонного канала, (красная стрелка).

Выходное отверстие – в барабанной полости (синяя стрелка)

Содержимое – сонно-барабанные артерии и нервы , aa. et n. carotico-tympanici

ПОЧЕМУ УДАРЫ В ВИСОК ОПАСНЫ?

РЕШЕТЧАТАЯ КОСТЬ, *os ethmoidale?*

Вы серьезно?...



РЕШЕТЧАТАЯ КОСТЬ, *os ethmoidale*

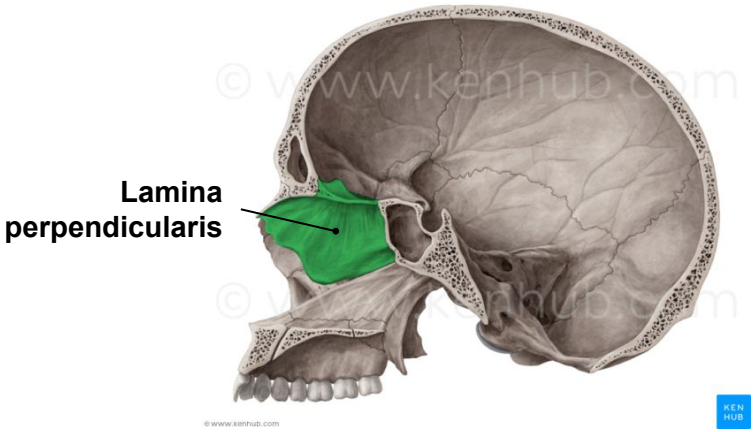

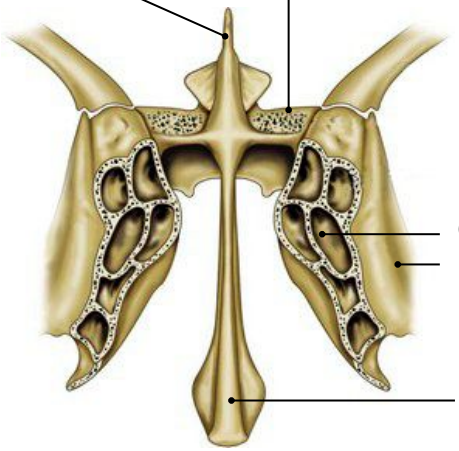

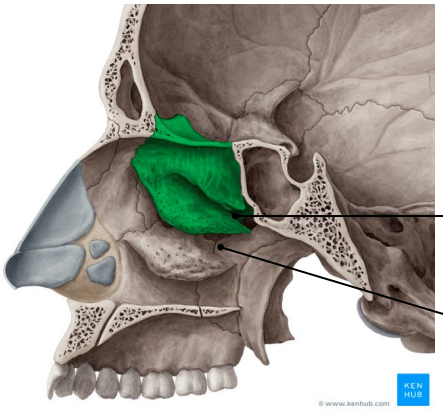

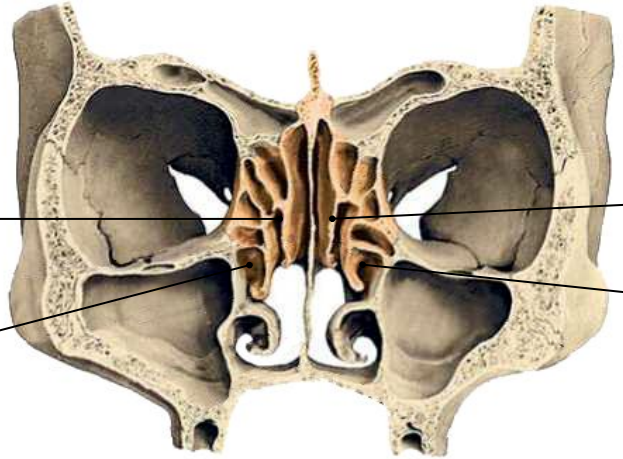

РЕШЕТЧАТАЯ КОСТЬ, *os ethmoidale*

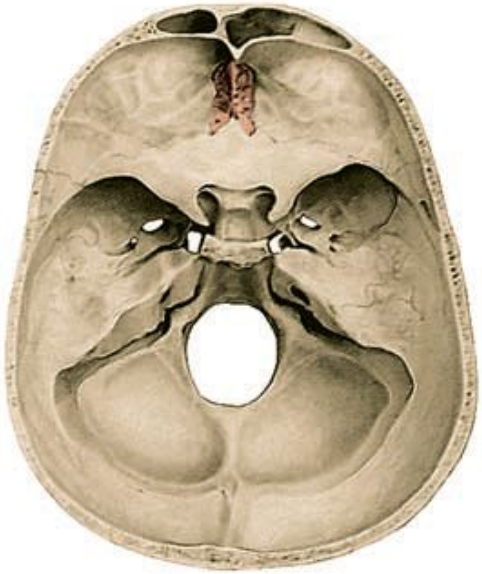

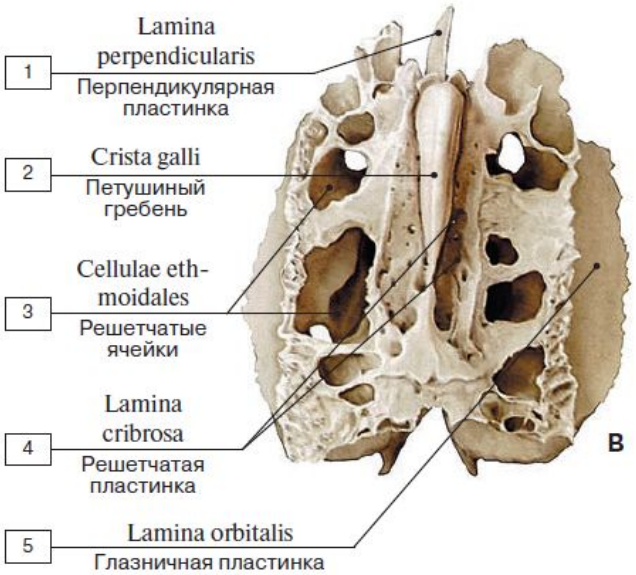

Вид сверху

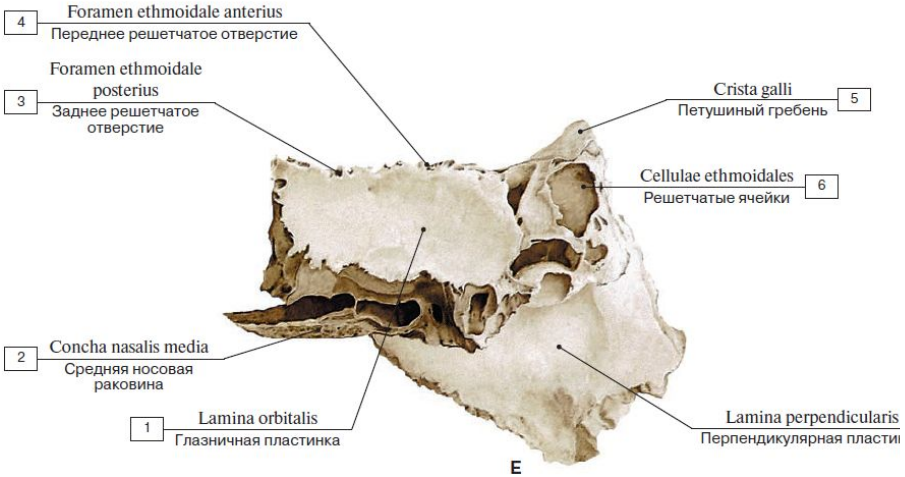

Вид сбоку

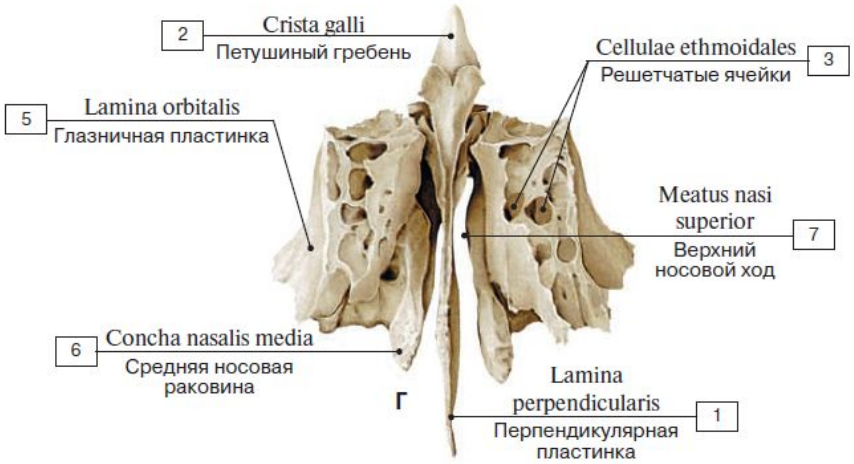

Вид спереди

ИЗУЧЕНИЕ МАТЕРИАЛА ЗАНЯТИЯ «КОСТИ ЛИЦА»

ЧЕРЕП: ФРОНТАЛЬНАЯ НОРМА

ЧЕРЕП: ЛАТЕРАЛЬНАЯ НОРМА И САГИТТАЛЬНЫЙ СРЕЗ

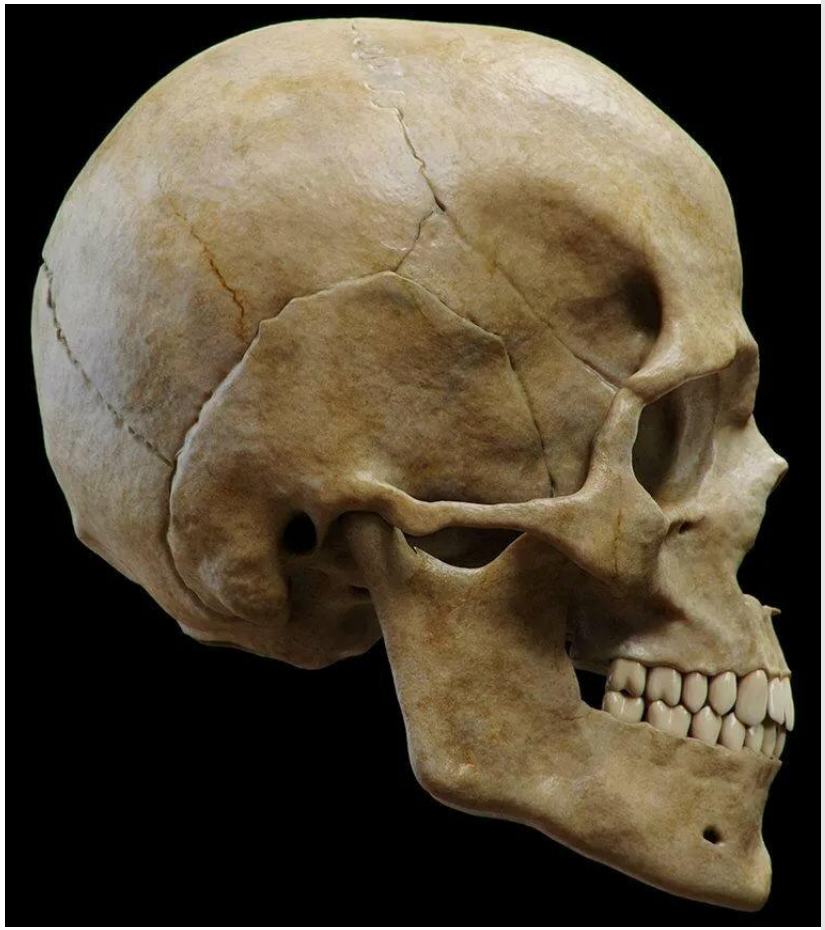

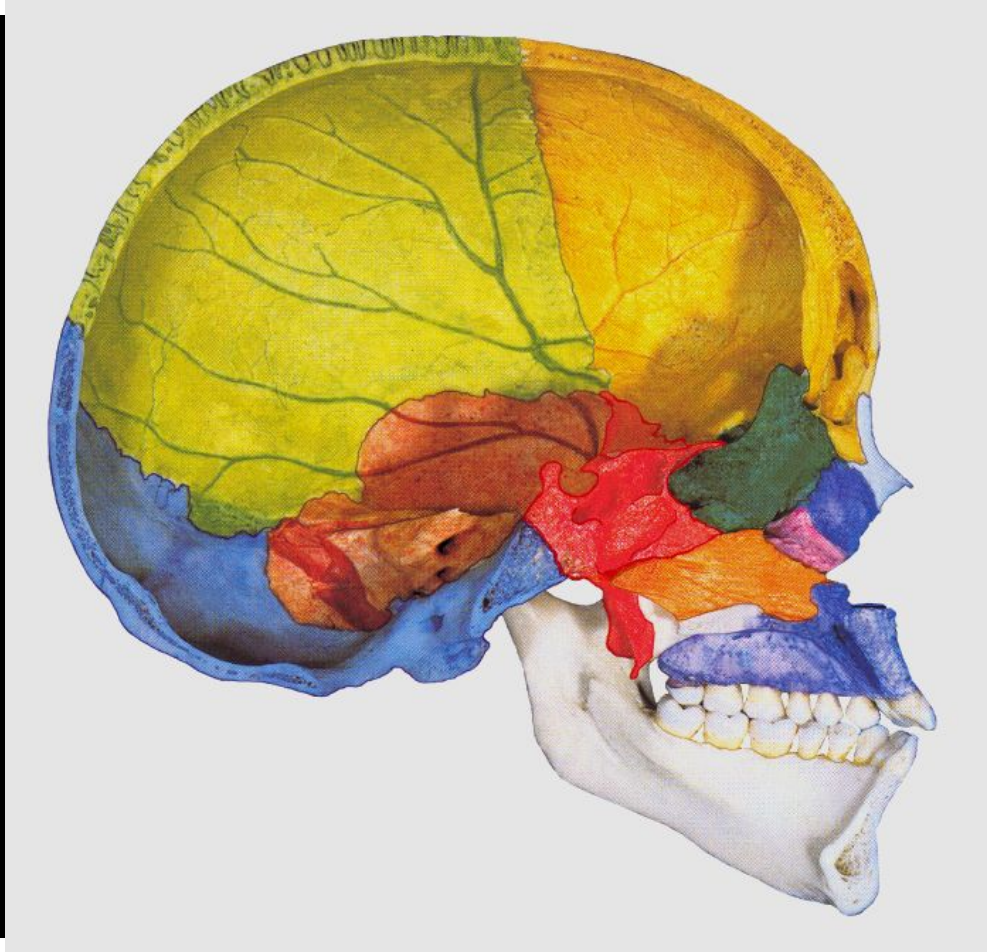

ВЕРХНЯЯ ЧЕЛЮСТЬ,
maxilla

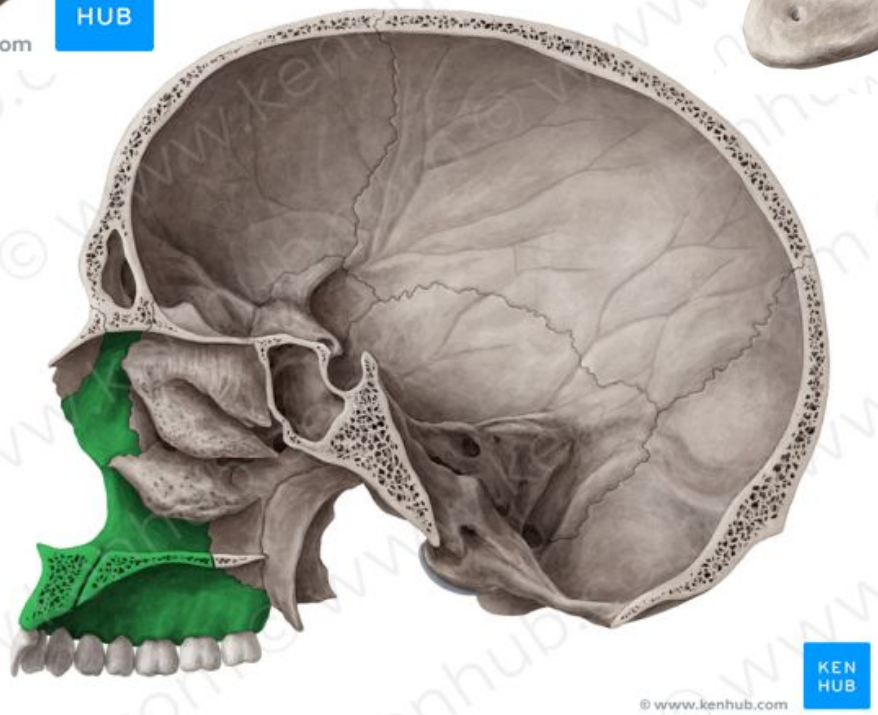

ВЕРХНЯЯ ЧЕЛЮСТЬ, *maxilla*

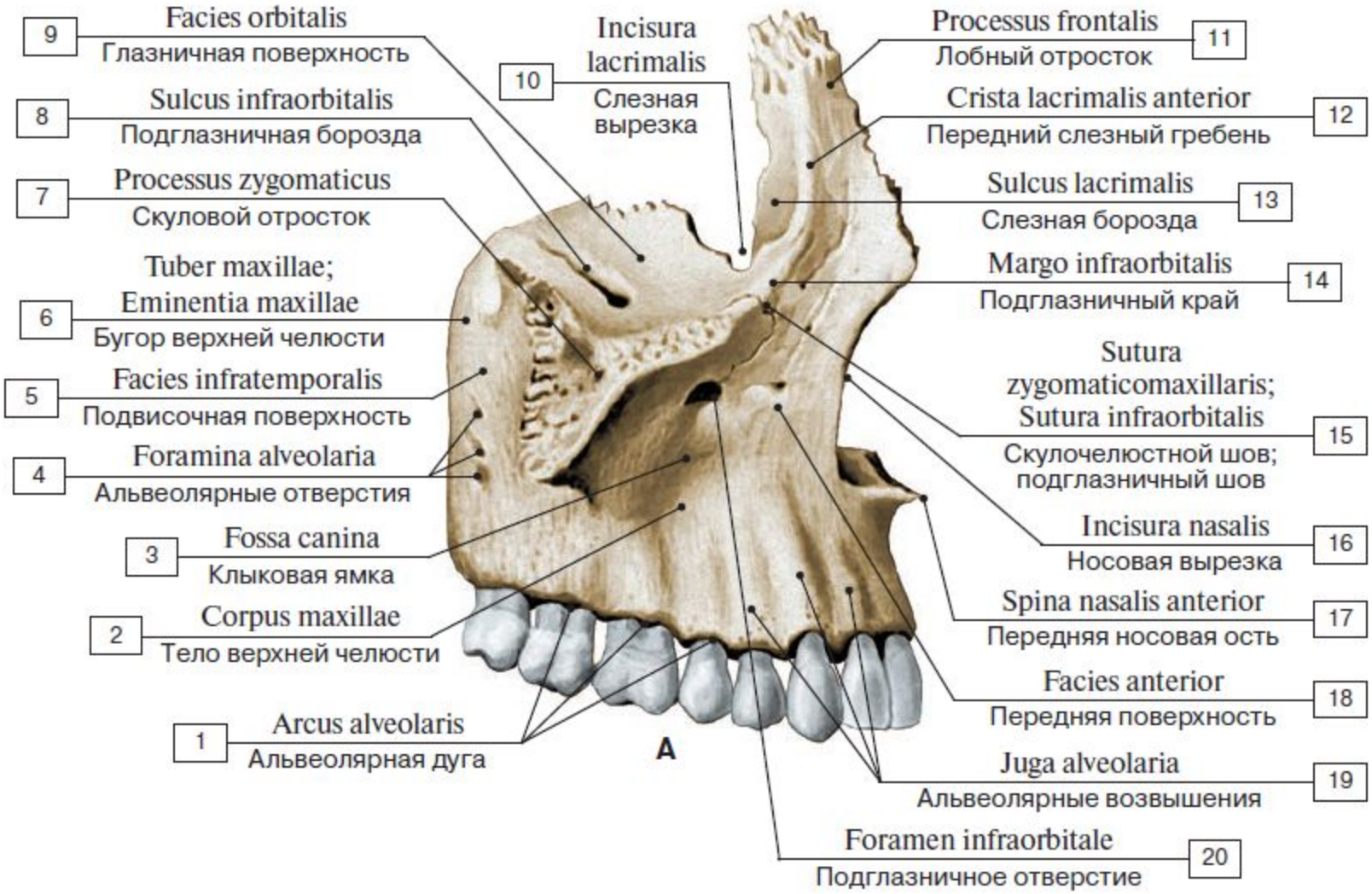

Вид с латеральной стороны

ВЕРХНЯЯ ЧЕЛЮСТЬ, *maxilla*

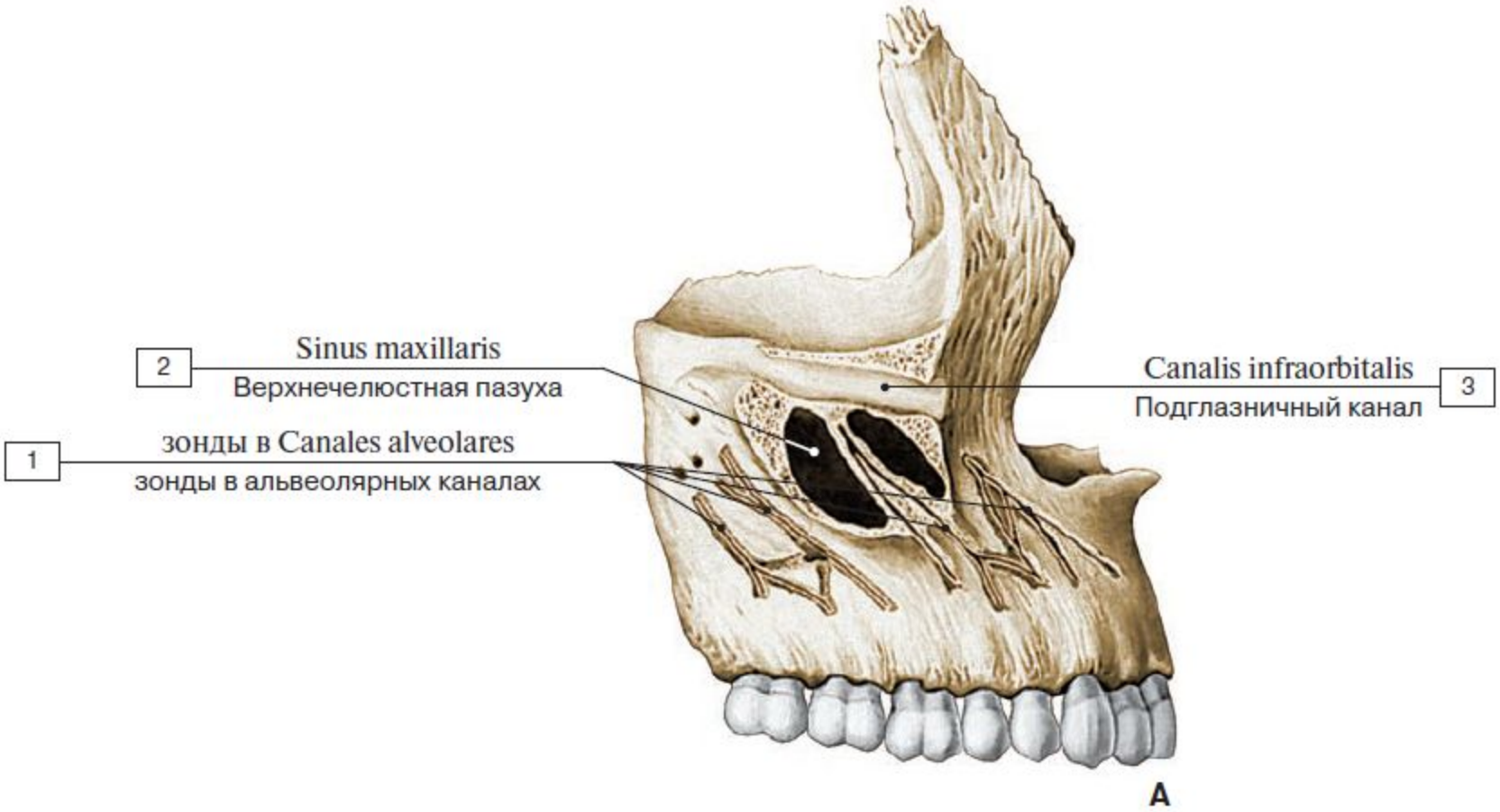

ВЕРХНЯЯ ЧЕЛЮСТЬ, *maxilla*

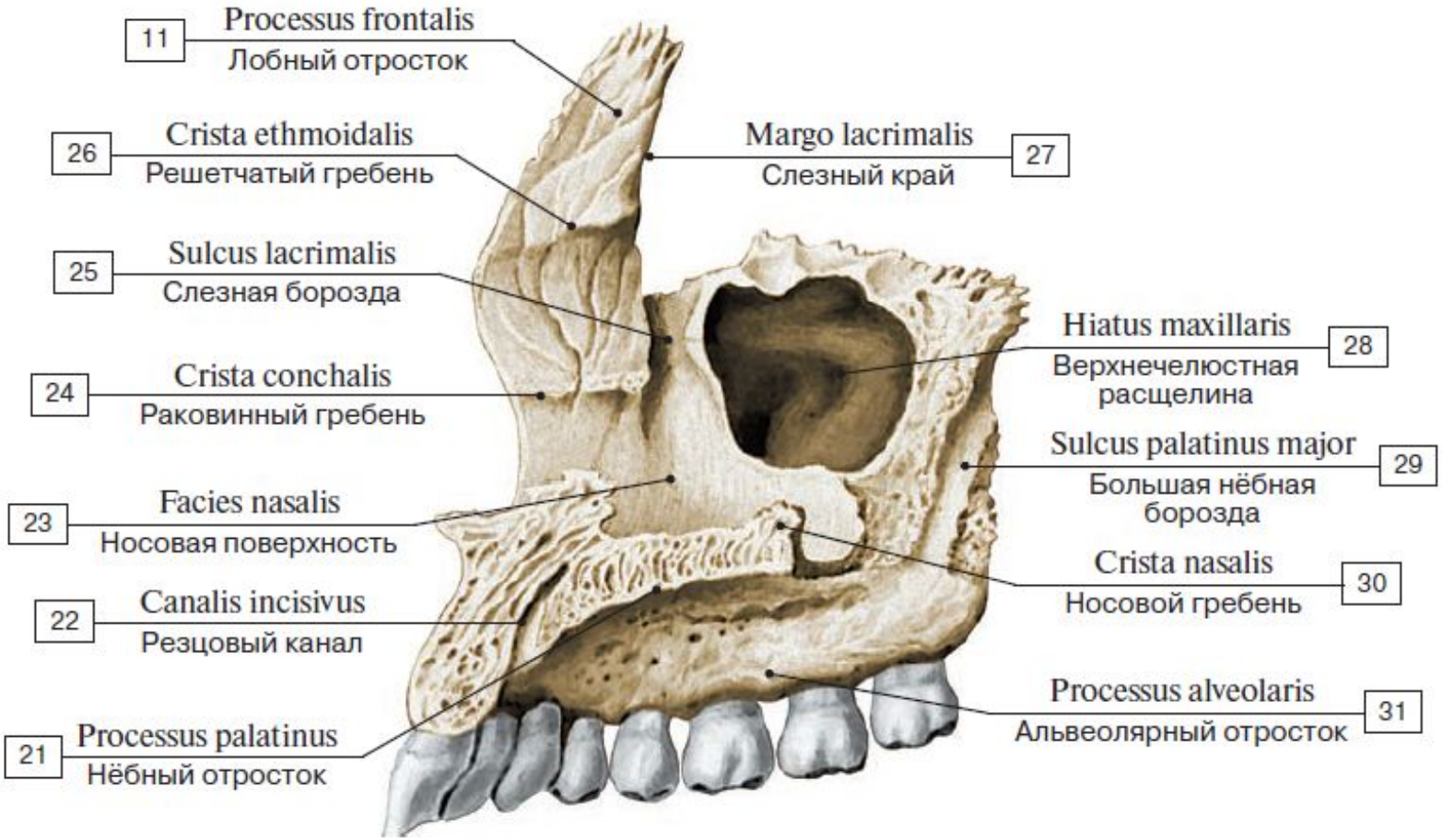

Вид с медиальной стороны

ВЕРХНЯЯ ЧЕЛЮСТЬ, *maxilla*

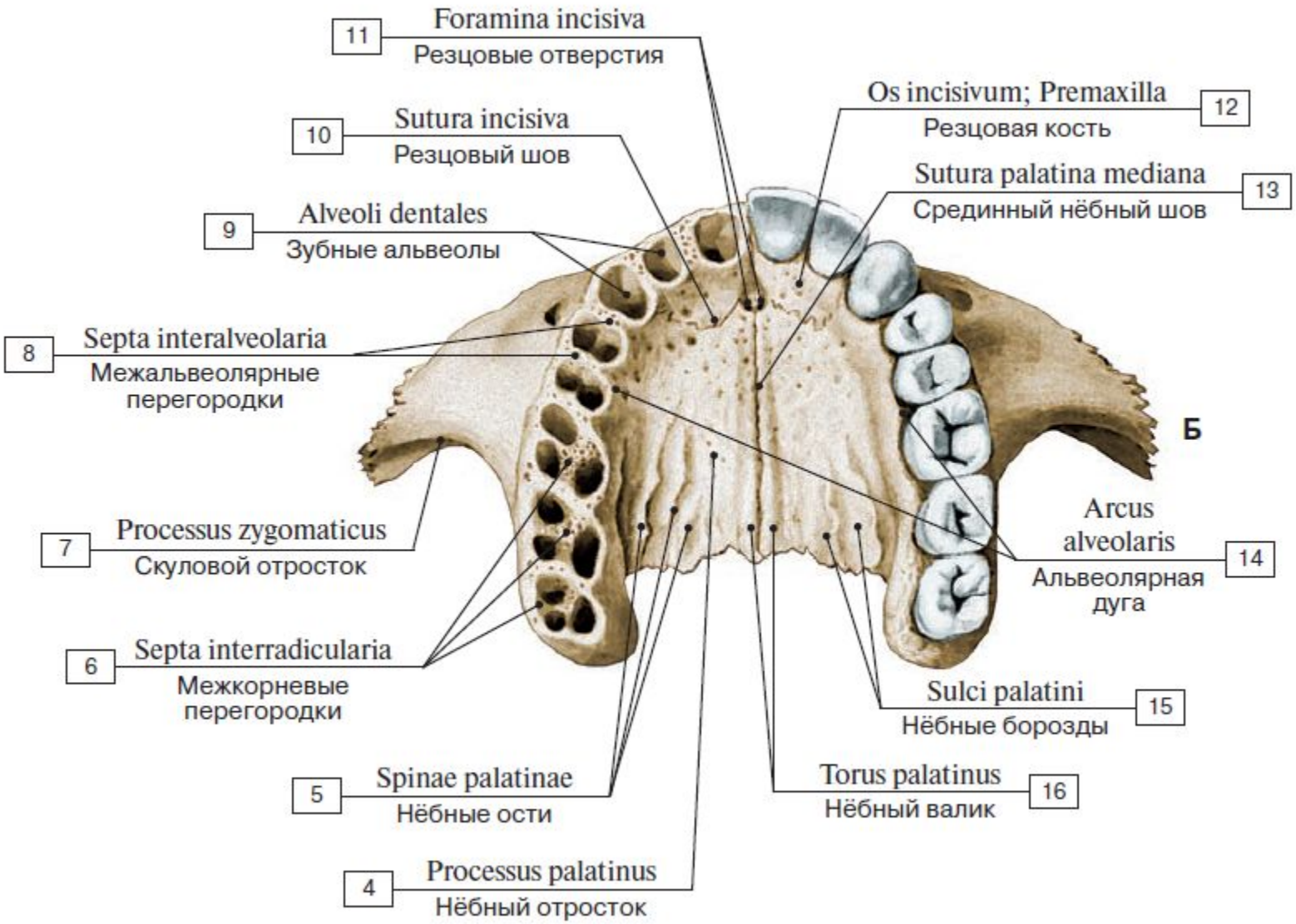

НЕБНАЯ КОСТЬ, *os palatinum*

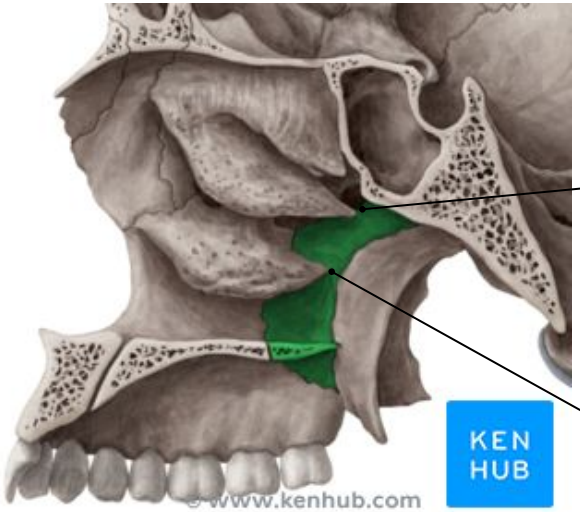

Processus orbitalis

Crista ethmoidalis

Crista conchalis

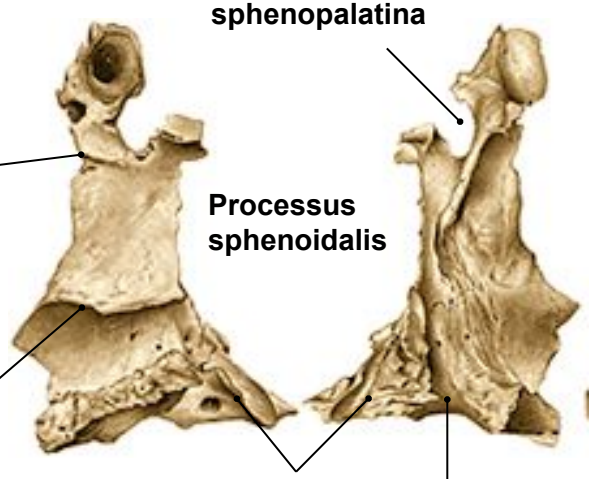

Incisura sphenopalatina

Processus sphenoidalis

Processus pyramidalis

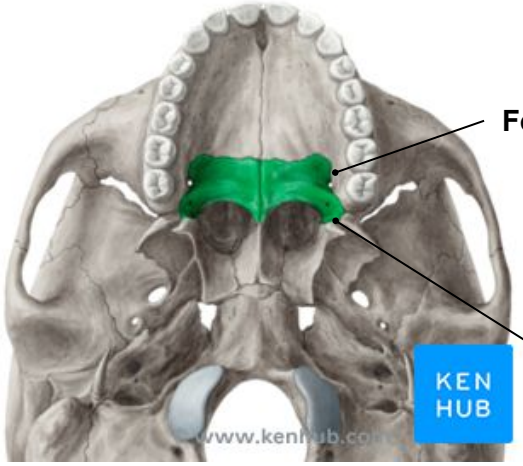

For. palatinum major

Lamina perpendicularis

Lamina horizontalis

Canales palatini minores

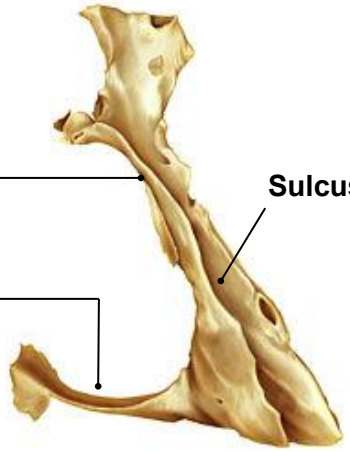

Sulcus palatinus major

НИЖНЯЯ ЧЕЛЮСТЬ, *mandibula*

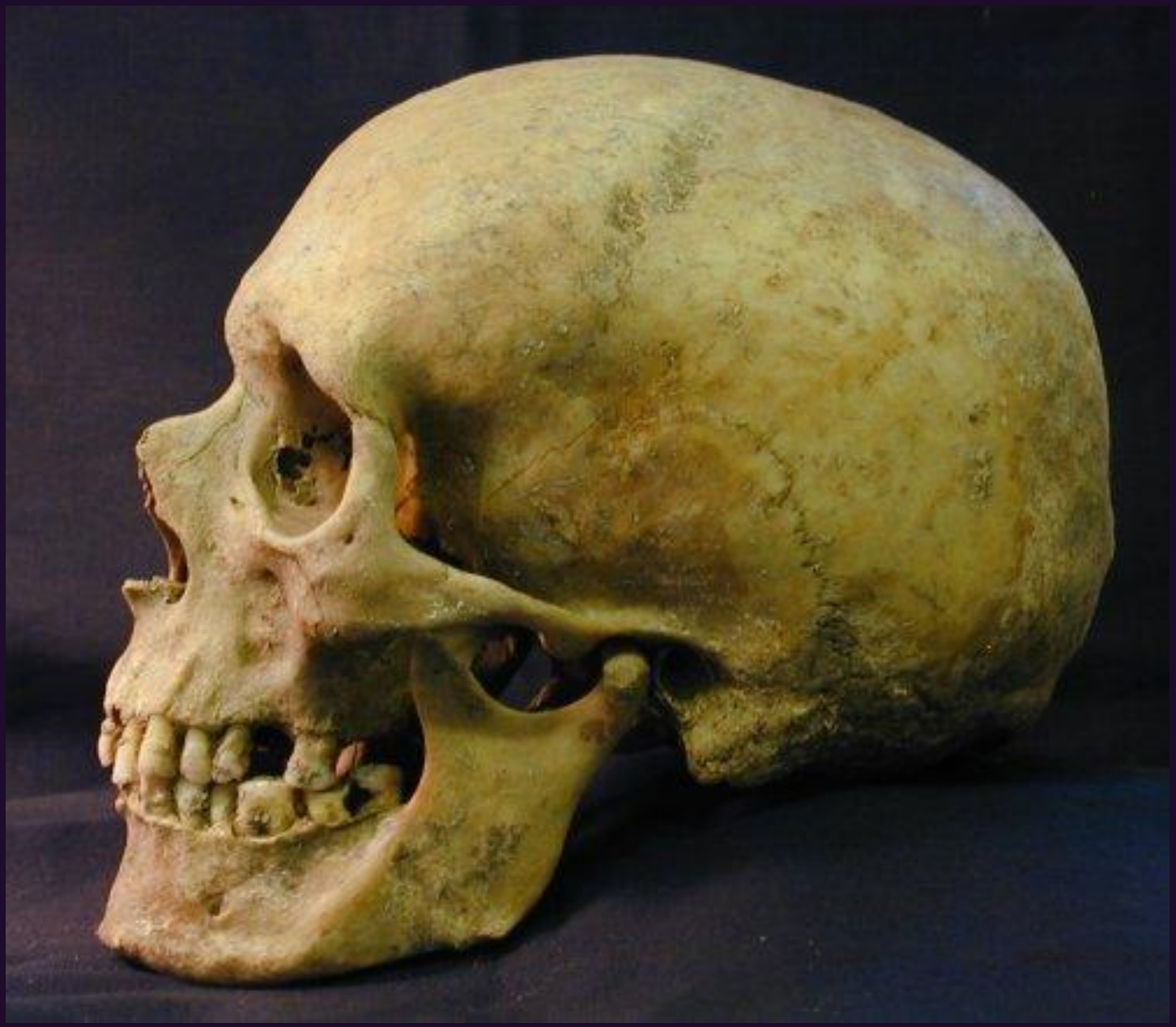

НИЖНЯЯ ЧЕЛЮСТЬ, *mandibula*

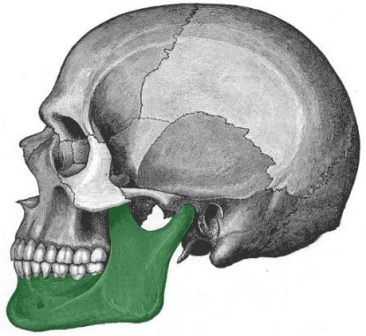

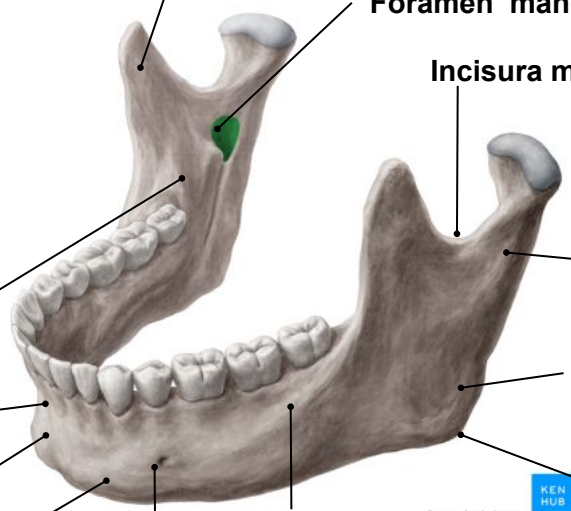

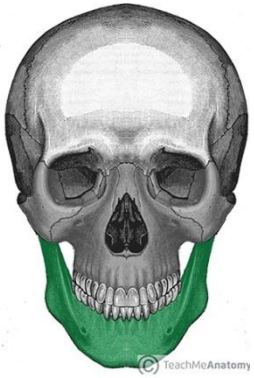

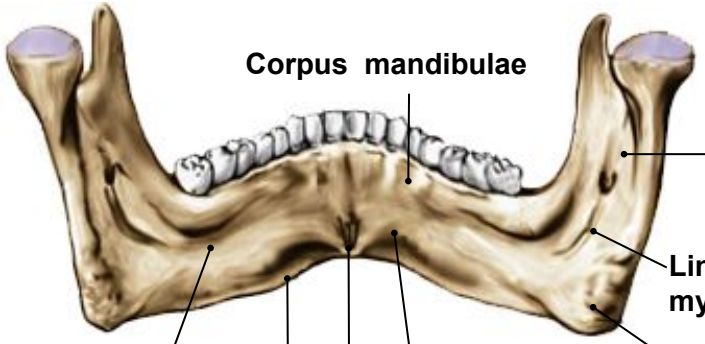

Septa interalveolaria et septa interradicularia

Утрата стенок зубных альвеол у стариков после потери зубов

ПЕРЕЛОМЫ КОСТЕЙ ЛИЦА

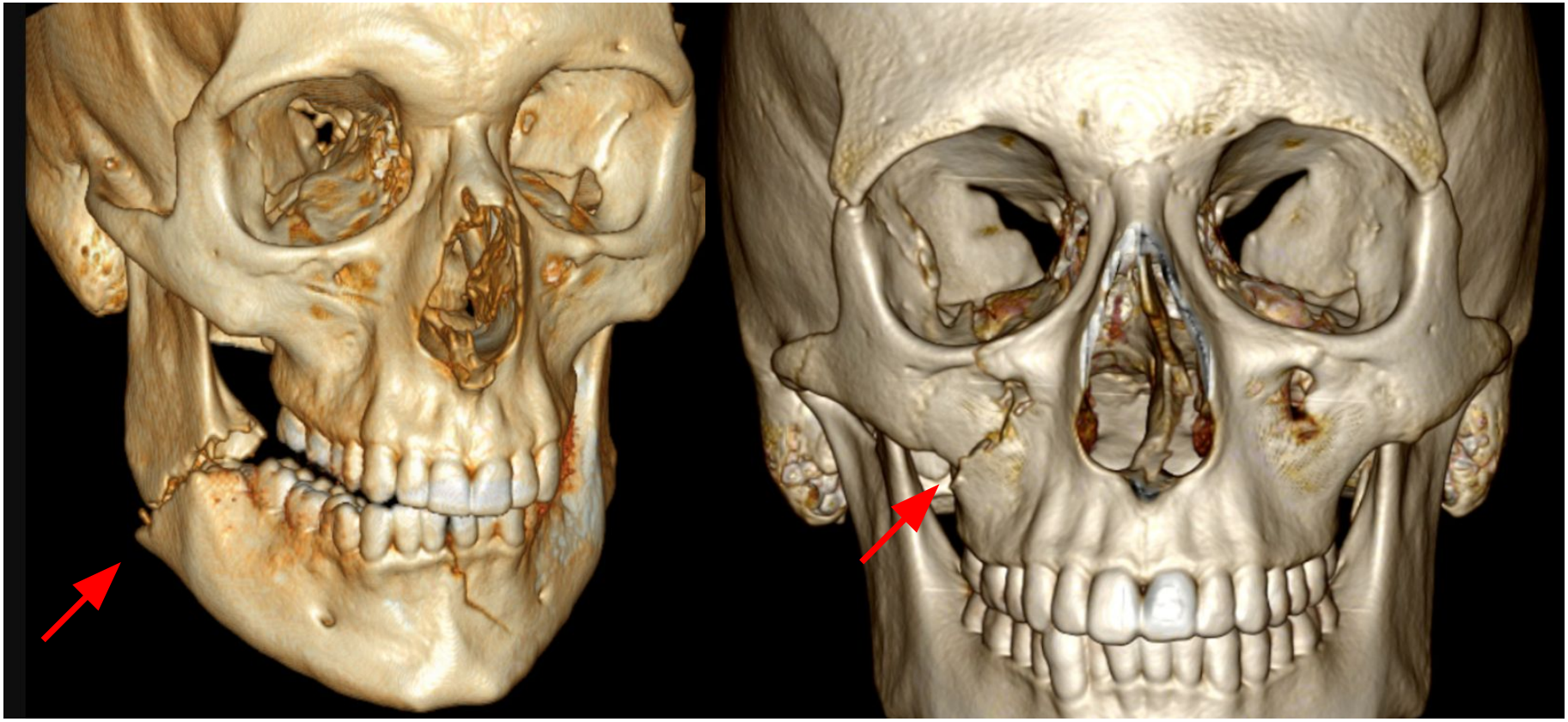

Перелом нижней челюсти

Перелом верхней челюсти

СОШНИК, *vomer*

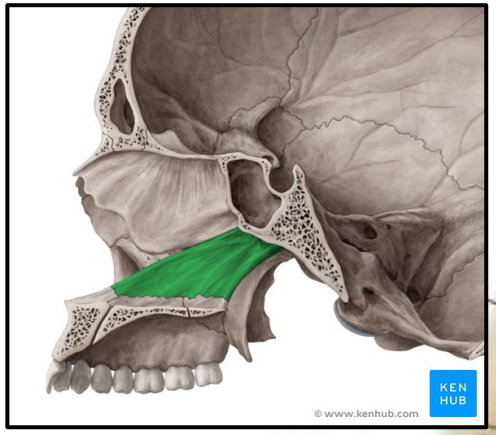

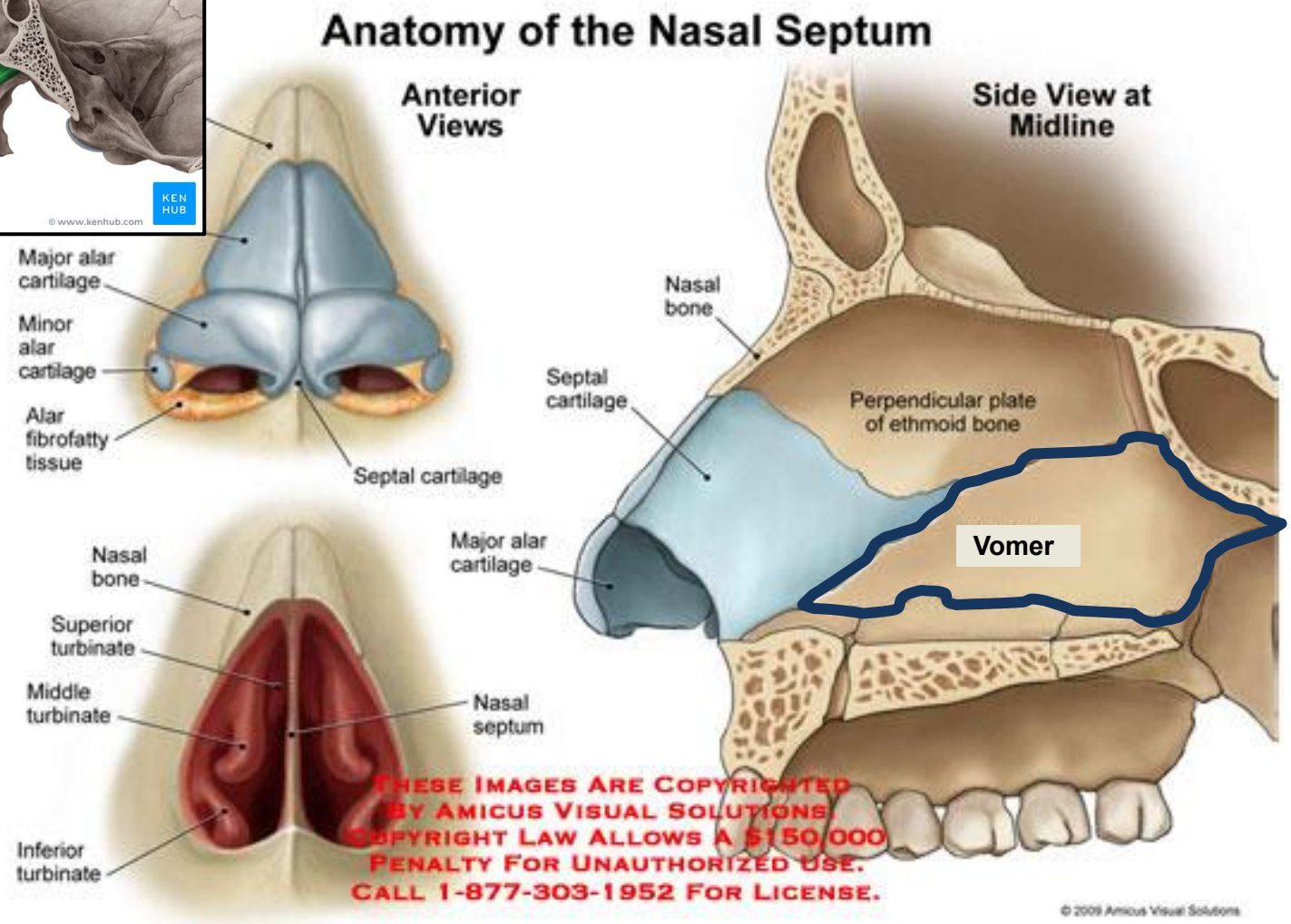

СКУЛОВАЯ КОСТЬ, *os zygomaticum*

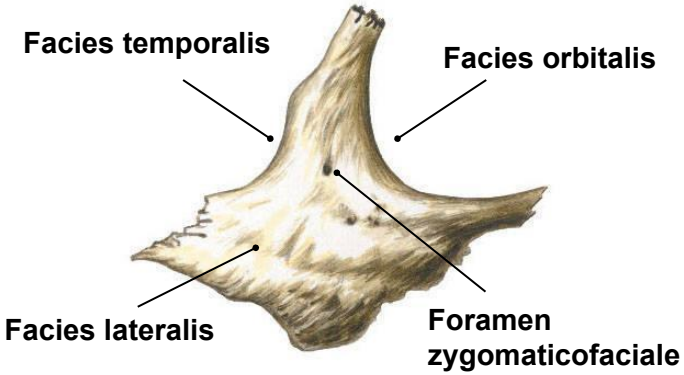

НИЖНЯЯ НОСОВАЯ РАКОВИНА, *concha nasalis inferior*

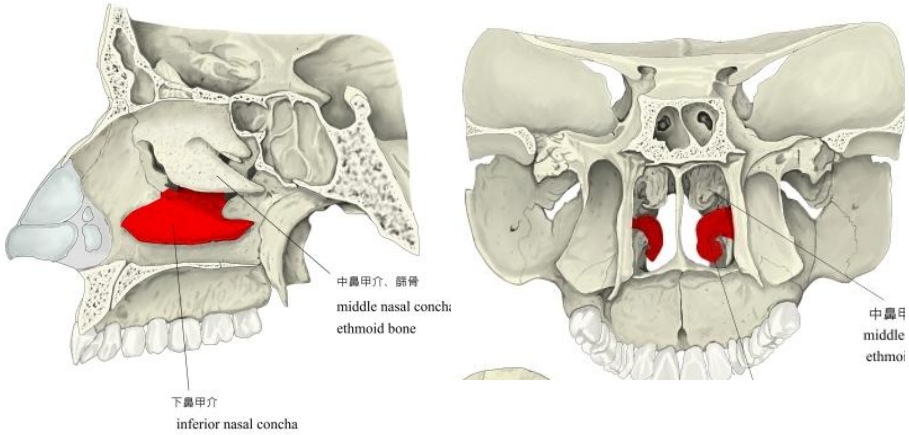

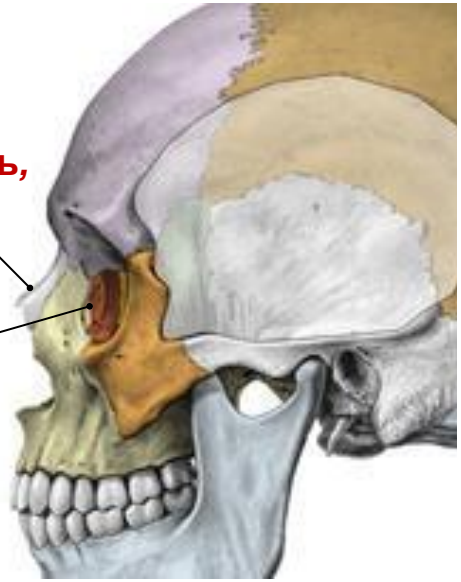

ПОДЪЯЗЫЧНАЯ КОСТЬ, *os hyoideum*

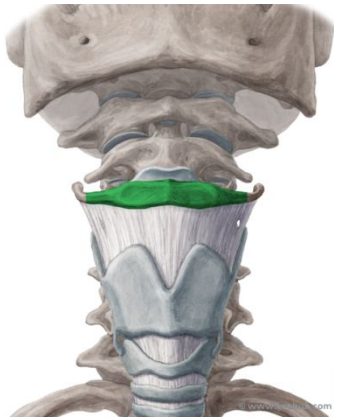

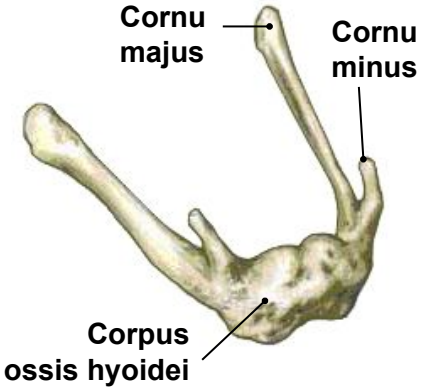

СКУЛОВАЯ КОСТЬ, *os zygomaticum*

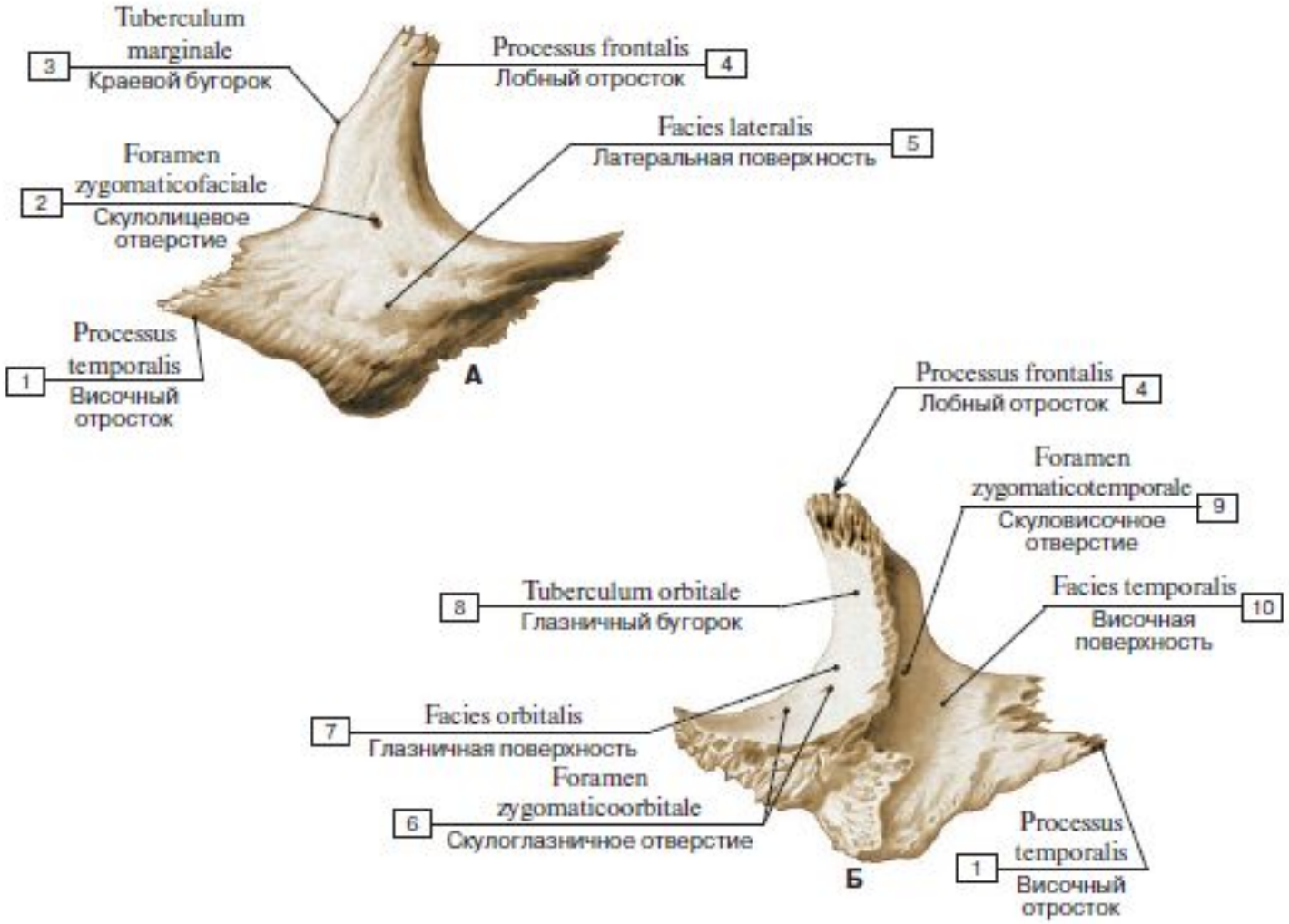

Рис. 94. Скуловая кость, правая (А – вид снаружи, Б – вид изнутри):

Рис. 85. Нижняя носовая раковина, правая (А – вид с медиальной стороны, Б – вид с латеральной стороны):

Рис. 88. Сошник (А – вид справа, Б – вид сверху):



Рис. 86. Слезная кость, правая (А – вид снаружи, со стороны глазницы; Б – вид изнутри):

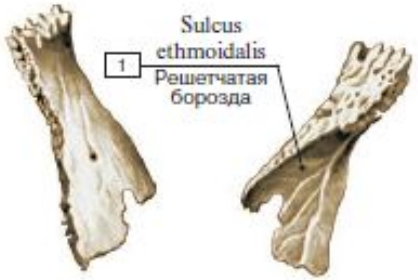

Рис. 87. Носовая кость, правая (А – вид снаружи, Б – вид изнутри):

КОСТИ ЛИЦА

ПОДЪЯЗЫЧНАЯ КОСТЬ, *os hyoideum*

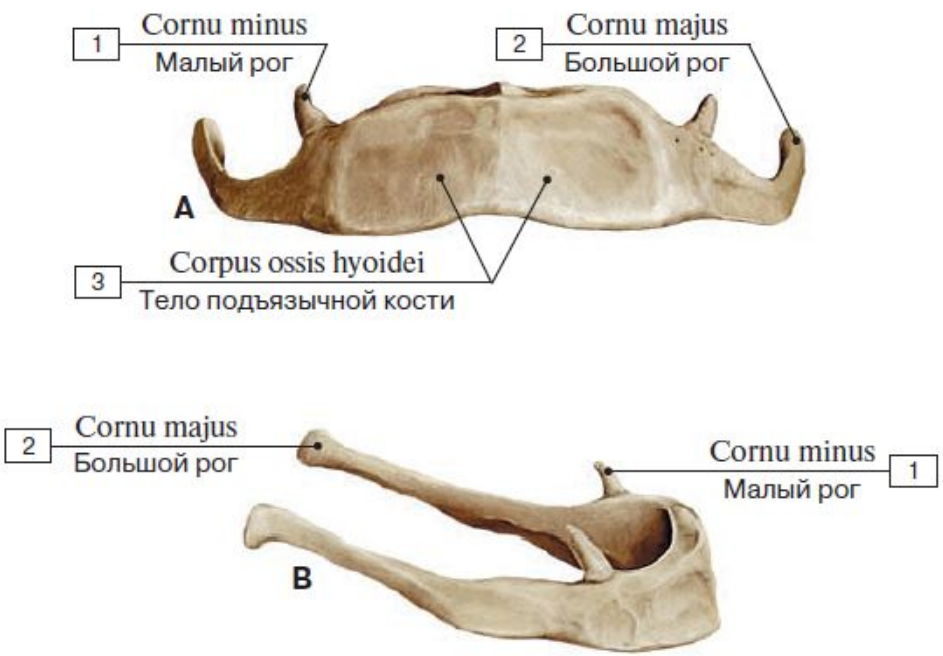

Подъязычная кость как бы «подвешена» к черепу с помощью мышц и связок между нижней челюстью и гортанью. Кость относится к костям лицевого черепа. Большой рог и тело подъязычной кости прощупываются на шее. Движения данной кости можно определить во время глотания.

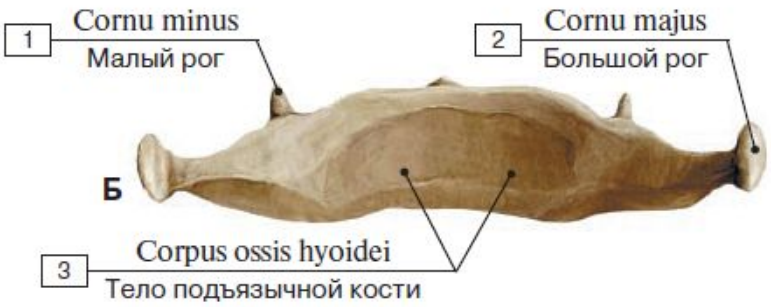

Рис. 95. Подъязычная кость (А – вид спереди, Б – вид сзади, В – вид сбоку):
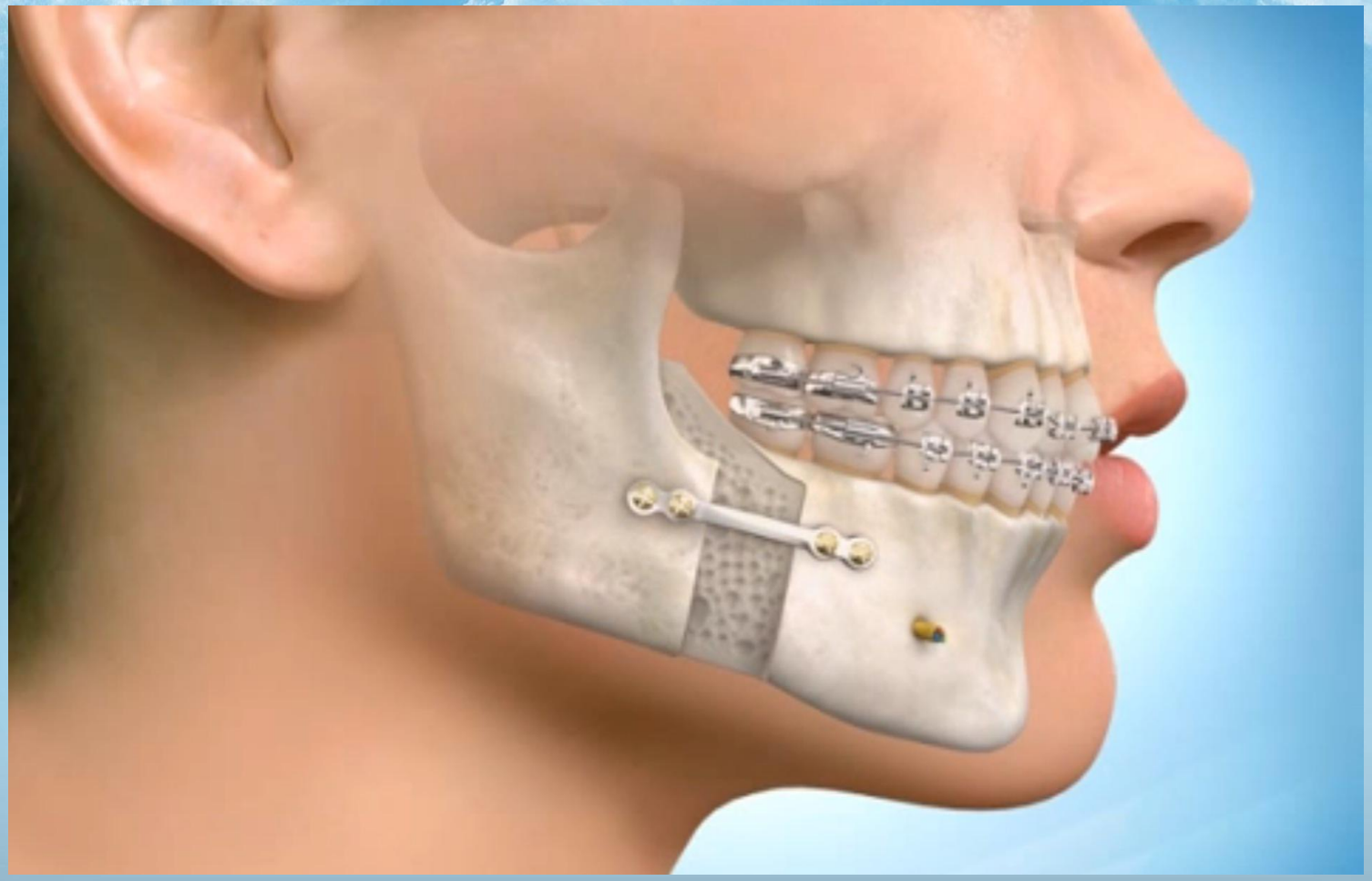
УЧИТЕ АНАТОМИЮ!