ПСПбГМУ им.акад. И.П.Павлова
Кафедра акушерства, гинекологии и репродуктологии
Зав.кафедры д.м.н. профессор Беженарь Виталий Федорович

Гетеротопическая беременность с шеечной локализацией одного из плодных яиц

Докладчик: Григорьева О.А.
614 гр

Санкт-Петербург, 2017 год

Актуальность

- Частота эктопических беременностей 0,5 – 1,0% к общему числу беременностей[1]
- Шеечная беременность: 1 на 9 000 – 12 000 (0,3 – 0,4%)
- Гетеротопическая беременность: 1/30 000 (1/100 в программах ВРТ)[2]
- Гетеротопическая беременность с шеечной локализацией одного из плодных яиц – эксклюзивный вариант. В мировой практике зафиксировано чуть более **37** подобных случаев
- Летальность при эктопической беременности 1 – 3,6%[2]

1. Гинекология: учебник для медицинских вузов/ Э.К.Айламазян. – СПб.: СпецЛит, 2013 – 163 стр.
2. Внематочная (эктопическая) беременность. Клинические рекомендации /Л.В. Адамян и др. – 2017.

Причины и факторы риска

1. Нарушение рецептивности эндометрия[1]:
   - Смещение «окна имплантации»
   - Преждевременные секреторные изменения эндометрия

2. Изменение толщины эндометрия[1,2]

3. Материнский возраст[1:]
   - Высокая вероятность контакта с другими факторами риска
   - Увеличение хромосомных аномалий в трофобластической ткани

1. Крылова Ю. С., Кветной И. М., Айламазян Э. К. Рецептивность эндометрия: молекулярные механизмы регуляции имплантации. Журнал акушерства и женских болезней. 2013; 2: 63-74.
2. Адамян Л.В., Чернова И.С., Козаченко А.В. Комбинированное лечение шеечной беременности. Акушерство и гинекология. 2012; 4–2

3. Гиперпластические процессы эндометрия

4. Субмукозная миома матки

5. Рубцовые изменения внутреннего зева

6. Длительное применение внутриматочных средств контрацепции[1]

7. ЭКО[1] :
   - Случайная стимуляция сократительной активности матки
   - Большой объем культуральной среды

1. Bassem Refaat, Elizabeth Dalton, and William L Ledger. Повторная эктопическая беременность при ЭКО: патогенетические механизмы и алгоритмы лечения, 2013 г.

Патогенез шеечной беременности

Причины и факторы риска

Хроническое воспаление

Имплантация бластоцисты в шейке матки

Анатомические особенности

Несостоятельность мышечного слоя

Ворсины хориона быстро пенетрируют слизистый и мышечный слои шейки матки

Проникновение ворсин хориона в параметрий.
Деструкция кровоснабжающих сосудов

Клиническая картина

- Скудные, мажущего характера кровянистые выделения при отсутствии болевого синдрома
- Умеренное/ обильное/ профузное кровотечение
- Во многом определяется сроком беременности и уровнем имплантации плодного яйца с шеечной локализацией
- Возможно протекание по типу нормально прогрессирующей маточной беременности

1.

2.

3.

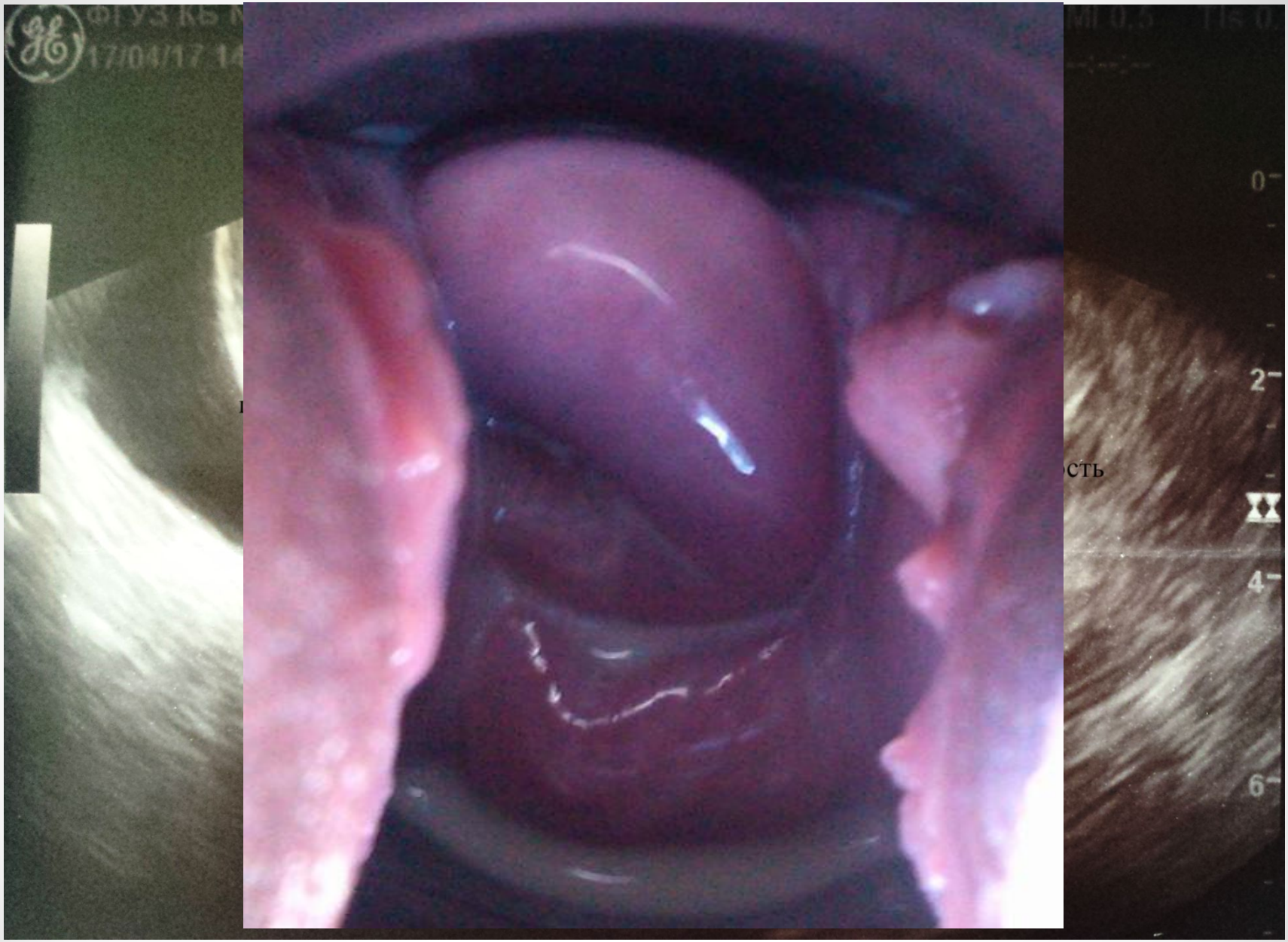

Лечение

Согласно канонам классического акушерства

шеечная беременность

↓

экстирпация матки

Консервативные способы лечения

1. *Механические*
   - Кюретаж и тампонада катетером Фолея цервикального канала
   - Гистероскопическая резекция с коагуляцией плацентарной площадки
   - Селективная эмболизация маточных артерий

2. *Цитостатический*
   - Метотрексат (местно/системно)

3. *Химический*
   - 10% хлорид калия (местно)

Кюретаж цервикального канала и тампонада его катетером Фолея

- Инструментальное удаление плодного яйца кюреткой
- Введение катетера в цервикальный канал

Плюсы: простота и малозатратность способа

Минусы: риски кровотечения и рубцовых изменений в шейке матки

Эмболизация маточных артерий

- Обтурация дистальных артерий эмболизирующими частицами
- Используется при редукции обоих плодных яиц
- Невозможность выполнения при непереносимости рентгеноконтрастных веществ
- Риск прогрессирования шеечной беременности после проведения процедуры

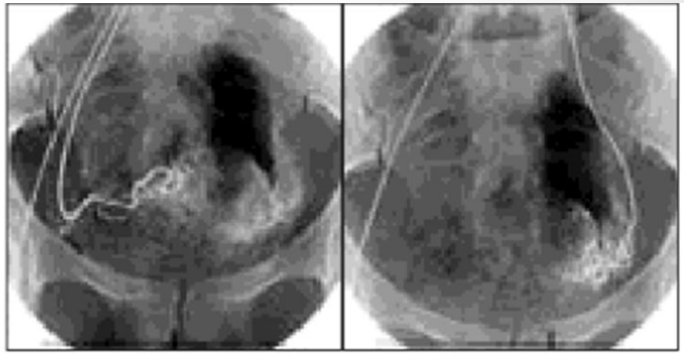

Кровоснабжение плодного яйца

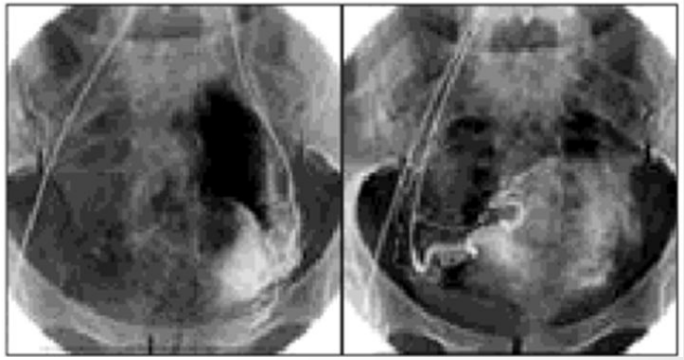

Деваскуляризация плодного яйца

Клинический случай

- 10.04.2017 года в КБ №122 поступила пациентка К., 36 лет с диагнозом «Угрожающий выкидыш при беременности раннего срока»

- **Жалобы**: скудные кровянистые выделения из половых путей с вечера 09.04.2017.

- **Анамнез заболевания**: С вечера 09.04 по согласованию с врачом принимала гемостатическую терапию с положительным эффектом.

Данная беременность наступила в результате ЭКО (абсолютный фактор бесплодия). 16.03.2017 был произведён перенос двух эмбрионов.

Анамнез жизни:

- Менструации с 13 лет, по 4 дня, через 28 дней, умеренные, безболезненные.
- Последняя менструация 01.03.2017.

- **Хронический сальпингоофорит** в фазе ремиссии. **Хронический эндометрит** в фазе ремиссии. Спаечный процесс в малом тазу. **ОАГА.**

- Беременность 3-я. **Внематочные беременности 2 - тубэктомия справа и слева (2009, 2016).**

- Аутоиммунный тиреоидит. Эутиреоз.
- **Носительство LA от 2016 года. Вторичная иммунная тромбоцитопения**.

Проведенное обследование

<u>УЗИ органов малого таза (17.04.2017)</u>

- В полости матки плодное яйцо - соответствует 6 неделям беременности , один живой плод КТР 10 мм - соответствует 7 неделям беременности. Сердцебиение плода четкое , ритмичное.
- В средней трети шейки матки лоцируется плодное яйцо соответствует 6 неделям беременности , один живой плод КТР 10 мм - соответствует 7 неделям беременности , сердцебиение плода четкое , ритмичное.

Заключение: УЗ - картина прогрессирующих маточной и шеечной беременностей 7 недель.

плодное яйцо в полости матки

плодное яйцо в шейке матки

Лечение

18.04.2017 Под контролем УЗИ выполнена хирургическая редукция плодного яйца в шейке матки. Произведено выскабливание цервикального канала до внутреннего зева с коагуляцией хориальной площадки.

Послеоперационный период

- **Гистологическое исследование 21.04.2017:** шеечная беременность: элементы плодного яйца и пласты децидуальной ткани с деструктивно-дистрофическими изменениями.

- **УЗИ органов малого таза 24.04.2017:** прогрессирующая маточная беременность 8-9 недель.

Выводы

- Стандарты ведения гетеротопической беременности с шеечной локализацией одного из плодных яиц отсутствуют
- Подход к лечению всегда индивидуален
- **Возможна попытка** консервативного лечения с селективной редукцией эмбриона, имплантировавшегося в шейке матки

Благодарю за внимание!