International Agency for Research on Cancer

World Health Organization

Боткинская Больница
Москва 1910

ОПУХОЛИ ПИЩЕВАРИТЕЛЬНОГО ТРАКТА
WHO 2019. 5th Edithion

WHO 2019 – СОДЕРЖАНИЕ

- опухоли пищевода
- опухоли желудка
- опухоли тонкой кишки и ампулы
- опухоли червеобразного отростка
- опухоли толстой и прямой кишки
- опухоли анального канала
- опухоли печени и желчевыводящих протоков
- опухоли желчного пузыря и внепеченочных желчных протоков
- опухоли поджелудочной железы

- гематолимфоидные опухоли
- мезенхимальные опухоли
- другие опухоли
- генетические синдромы пищеварительной системы

WHO 2010- 2019

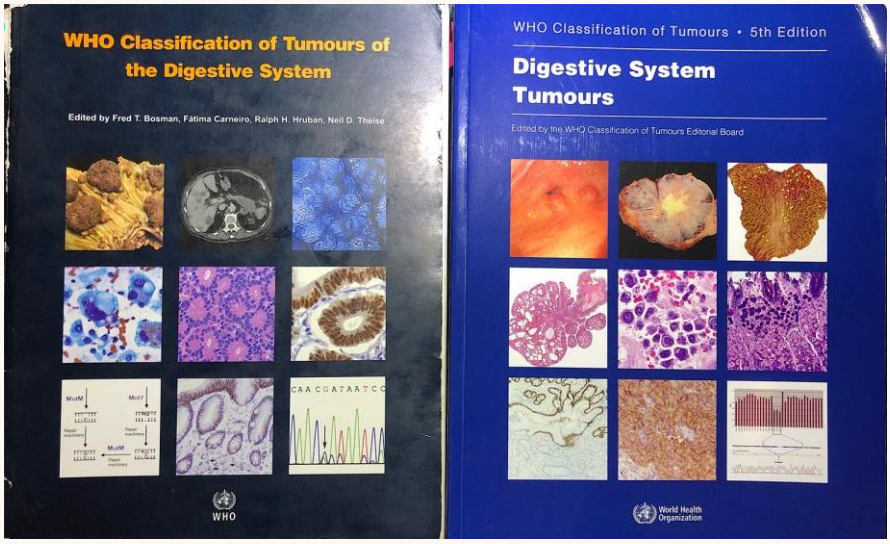

- WHO 2010 – 417 стр
- WHO 2019 – 635 стр

WHO 2019: ОБЩИЕ ПРИНЦИПЫ

- Обложка 5-го издания действительно голубого цвета- Blue book (sky)
- Точные критерии, упорядоченная терминология , доказательность
- Новый и лаконичный текст, больше таблиц, лучшие фотографии
- Нет органоспецифичности для гематолимфоидных неоплазий, мезенхимальных опухолей, метастазов, врожденных синдромов
- Выделение новых форм на основании молекулярных изменений
- NET /нейроэндокринные опухоли имеют органную специфичность
- ICD-O coding
- TNM 8ed
- ICD-11 coding
- Pathological Prognostic Group

WHO 2019: ОПУХОЛИ ПИЩЕВОДА/ НОВЫЕ НОЗОЛОГИИ

Squamous cell papilloma NOS/ Плоскоклеточная папиллома
Squamous papillomatosis

Lymphoepithelioma-like carcinoma/ Лимфоэпителиоподобная карцинома

Neuroendocrine tumor NET/ Grade 1/ Grade 2/ Grade 3
Neuroendocrine carcinoma NEC /Large cell/ Small cell
Mixed neuroendocrine-non-neuroendocrine neoplasm MiNEN

Combined small-adenocarcinoma
Combined small-squamous cell carcinoma

ОПУХОЛИ ЭЗОФАГО-ЖЕЛУДОЧНОГО СОЕДИНЕНИЯ ИСКЛЮЧИЛИ КАК ОТДЕЛЬНЫЙ РАЗДЕЛ

TNM: если эпицентр опухоли 2 см проксимальнее кардии и локализуется в проекции эзофаго-желудочного соединения, опухоль стадируется как опухоль пищевода!

WHO 2019: ОЦЕНКА ЛЕЧЕБНОГО ПАТОМОРФОЗА РАКА ПИЩЕВОДА

MADARD		BECKER	
TRG 1	ОТСУТСТВИЕ ОСТАТОЧНОЙ ОПУХОЛИ, ФИБРОЗ ЗАХВАТЫВАЕТ ВСЕ СЛОИ СТЕНКИ ПИЩЕВОДА (ПОЛНАЯ РЕГРЕССИЯ)	TRG 1A	ОПУХОЛЬ ОТСУТСТВУЕТ
TRG 2	РЕДКИЕ ОТСТАТОЧНЫЕ ОПУХОЛЕВЫЕ КЛЕТКИ ПРОСМАТРИВАЮТСЯ В ФИБРОЗЕ	TRG 1B	<10% ОПУХОЛИ
TRG 3	УВЕЛИЧЕНИЕ КОЛИЧЕСТВА ОСТАТОЧНЫХ ОПУХОЛЕВЫХ КЛЕТОК, НО ФИБРОЗ ЕЩЕ ПРЕОБЛАДАЕТ	TRG 2	10-50% ОПУХОЛИ
TRG 4	ОСТАТОЧНАЯ ОПУХОЛЬ ПРЕОБЛАДАЕТ НАД ФИБРОЗОМ	TRG3	> 50% ОПУХОЛИ
TRG 5	ОТСУТСТВИЕ РЕГРЕССИИ		

WHO 2019: ОПУХОЛИ ПИЩЕВОДА

ОПРЕДЕЛЕНИЕ ERBB2 (HER2) В АДЕНОКАРЦИНОМАХ
IHC +++/ SISH

ДИФФЕРЕНЦИАЛЬНАЯ ДИАГНОСТИКА:

СКВАМОЗНАЯ КАРЦИНОМА ЦК5/6+, p63+, p40+ >75%

АДЕНОКАРЦИНОМА ЦК7+/ЦК19+ >75%; ЦК20-

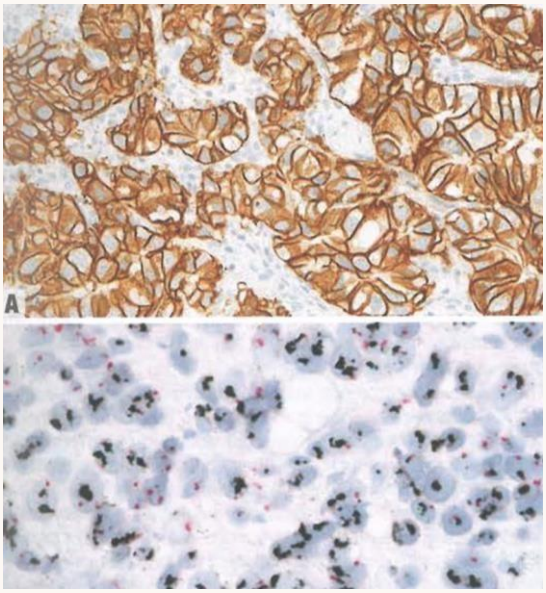

WHO 2019: ОПУХОЛИ ПИЩЕВОДА

WHO 2019: ОПУХОЛИ ЖЕЛУДКА/ НОВЫЕ НОЗОЛОГИИ

Glandular intraepithelial neoplasia/ low/ high

Serrated dysplasia/ low/ high
- Intestinal-type dysplasia
- Foveolar-type (gastric –type) dysplasia
- Gastric pit/crypt dysplasia

Intestinal –type adenoma/ low/ high: sporadic and syndromic

Adenomatous polyp/ low/ high

Adenocarcinoma NOS_ _ _ _
- Parietal cell carcinoma
- Adenocarcinoma with mixed subtype
- Micropapillary carcinoma NOS
- Mucoepidermoid carcinoma
- Paneth cell carcinoma

Carcinoma, undifferentiated, NOS_ _ _ _
- Large cell carcinoma with rabdoid phenotype
- Pleomorphic carcinoma
- Sarcomatoid carcinoma
- Carcinoma with osteoclast –like giant cells

Neuroendocrine tumor NOS
Neuroendocrine tumor NET/ Grade 1/ Grade 2/ Grade 3
Gastrinoma NOS
Somatostatinoma NOS
Enterochramaffin-cell carcinoid
ECL-cell carcinoid, malignant
Neuroendocrine carcinoma NEC /Large cell/ Small cell
Mixed neuroendocrine-non-neuroendocrine neoplasm MiNEN

WHO 2019: АДЕНОМЫ ЖЕЛУДКА

АДЕНОМЫ ИЗ ПОВЕРХНОСТНОГО ЭПИТЕЛИЯ

- Аденома кишечного типа / Intestinal-type adenoma / Часто APC, KRAS mut.
- Аденома фовеолярного типа / Foveolar-type adenoma / Редко APC, KRAS mut.

АДЕНОМЫ ИЗ ЭПИТЕЛИЯ ЖЕЛЕЗ

- Аденома пилорических желез / Pyloric gland adenoma / APC, KRAS , GNAS mut
- Аденома фундальных желез / Oxyntic gland adenoma / APC, AXIN1-2 , OGA-GA-FG (GNAS mut)

В ДИСПЛАЗИИ И АДЕНОМАХ ВЫДЕЛЯЮТ ДВА ГРЕЙДА: НИЗКИЙ И ВЫСОКИЙ

WHO 2019: АДЕНОМЫ ЖЕЛУДКА

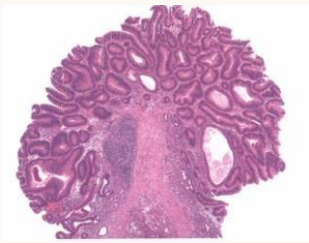

АДЕНОМЫ ИЗ ПОВЕРХНОСТНОГО ЭПИТЕЛИЯ

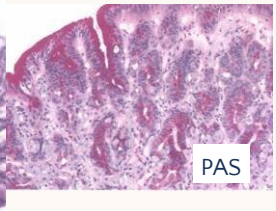

- Кишечного типа аденома / Intestinal-type adenoma
- Аденома фовеолярного типа/ Foveolar-type adenoma

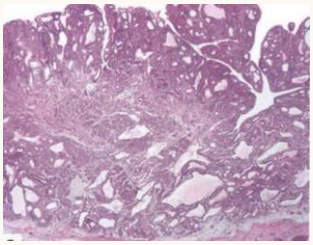

АДЕНОМЫ ИЗ ЭПИТЕЛИЯ ЖЕЛЕЗ

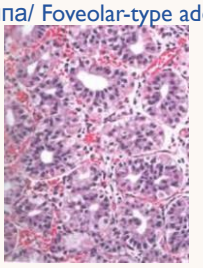

- Аденома пилорических желез/Pyloric gland adenoma
- Аденома фундальных желез/ Oxyntic gland adenoma

WHO 2019: РАК ЖЕЛУДКА/ ADENOCARCINOMA NOS

Lauren 1965	Nakamura 1968	JGCA 2017	WHO 5th 2018
interstinal	Differentiated	Papillary Tubular 1, well-differentiated Tubular 2, moderately-differentiated	Papillary Tubular , well-differentiated Tubular , moderately-differentiated
Interminate	Undifferentiated	Poorly 1 (solid type)	Tubular, poorly –diffentiated (solid)
Diffuse	Differentiated/ undifferentianted	Signet ring cell carcinoma Poorly 2 (non-solid type)	Poorly cohesive, SRC type Poorly cohesive, NOS
Intestinal/diffuse/ inderterminate		Mucinous	Mucinous
Mixed		Describtion accoding to the proportion	Mixed
No defined	No defined	Special type: Adenosquamous carcinoma Squamous carcinoma Undifferentiated Carcinoma c lymphoid stroma Hepatoid adenocarcinoma Adenocarcinoma with enteroblastic differentiation Adenocarcinoma of fundal gland type	Histological type: Adenosquamous carcinoma Squamous carcinoma Undifferentiated Carcinoma c lymphoid stroma Hepatoid adenocarcinoma Adenocarcinoma with enteroblastic differentiation Adenocarcinoma of fundal gland type Micropapillary adenocarcinoma

WHO 2019: РАК ЖЕЛУДКА

ЭНДОСКОПИЧЕСКОЕ ЛЕЧЕНИЕ: ПОДСЛИЗИСТАЯ РЕЗЕКЦИЯ; ПОДСЛИЗИСТАЯ ДИССЕКЦИЯ			
Дифференцированные опухоли		Недифференцированные опухоли	
• Вертикальный край (дно) (-) • Лимфоваскулярная инвазия (-) Одно из перечисленного: ▪ Поражение в пределах слизистой без изъязвления, любого размера ▪ Поражение в пределах слизистой с изъязвлением, размером ≤ 3 см ▪ В пределах подслизистой, размером ≤ 3 см		• Вертикальный край/дно (-) • Горизонтальны край (латеральный) (-) • Лимфоваскулярная инвазия (-) ▪ Поражение в пределах слизистой без изъязвления, размером ≤ 2 см	
ДА	НЕТ	НЕТ	ДА
НАБЛЮДЕНИЕ	ХИРУРГИЧЕСКОЕ ЛЕЧЕНИЕ		НАБЛЮДЕНИЕ

WHO 2019: РАК ЖЕЛУДКА

АДЕНОКАРЦИНОМА ИЗ ФУНДАЛЬНЫХ ЖЕЛЕЗ/ MUC6+/
медленный рост/
метастазы в л/у редко/
прогноз хороший

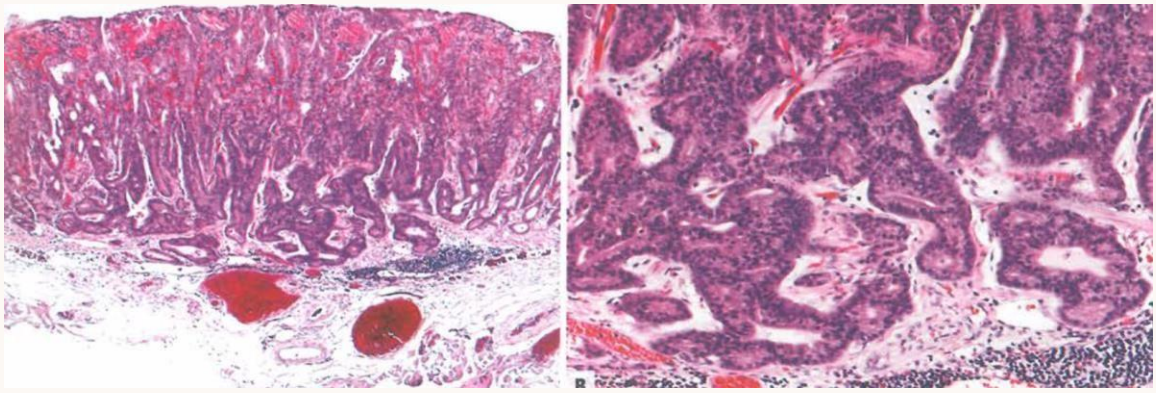

WHO 2019: ПЛОХО СВЯЗАННАЯ КАРЦИНОМА **PCC**

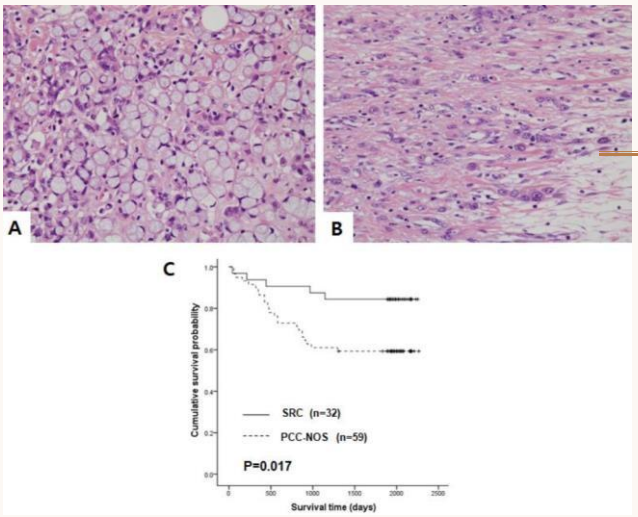

PCC-NOS:
TP53,
BRAF,
PI3CA,
SMAD4,
RHOA

Kwon, C. H.,. et al(2017). Gastric poorly cohesive carcinoma: a correlative study of mutational signatures and prognostic significance based on histopathological subtypes. Histopathology, 72(4), 556–568.

WHO 2019: РАК ЖЕЛУДКА

	EBV +	MSI+	Стабильный геном	Хромосомная нестабильность
Частота встречаемости	9%	22%	20%	50%
Гистология	желудочная карцинома с лимфоидной стромой	нет	диффузный тип	кишечный тип

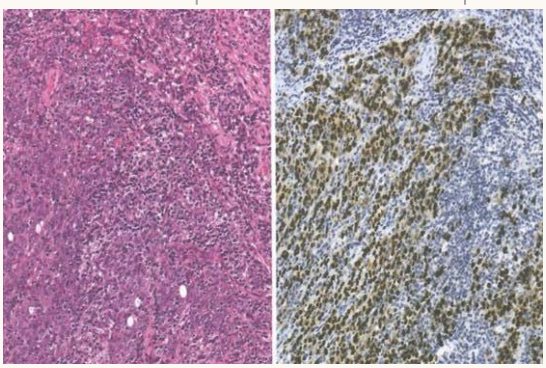

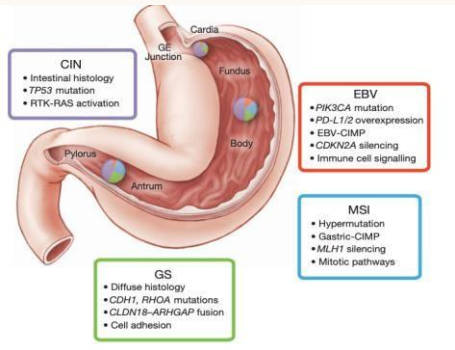

WHO 2019: ОПУХОЛИ ЖЕЛУДКА

ПРОГНОСТИЧЕСКИЕ И ПРЕДИКТИВНЫЕ БИОМАРКЕРЫ

МОЛЕКУЛЯРНЫЙ ПРОФИЛЬ!

Идентификация молекулярного профиля рака желудка важно не только для понимания какие повреждения вовлечены в канцерогенез, но помогут в поиске новых клинических релевантных биомаркеров и новых прикладных точек для таргетной терапии

ДОКАЗАННЫЕ ПРЕДИКТИВНЫЕ БИОМАРКЕРЫ

ERBB2 (HER)!

Анти HER терапия является возможностью для пациентов с нерезектабельным или метастатическим/ рецидивным HER позитивным раком. Рекомендуется применять FISH/ISH в сомнительных ИГХ случаях. Но прогностических характер амплификации HER подтвержден только в части исследований.

WHO 2019: РАК ЖЕЛУДКА

Частично доказанные предиктивные биомаркеры (продолжаются исследование) :

ПЛОХОЙ ПРОГНОЗ:
EGFR амплификация предложена как независимый прогностический фактор для I/II стадии РЖ
C-myc статус предложен независимым прогностическим фактором для нерезектабельного или рецидивного РЖ у пациентов, получающих стандартную химиотерапию.

ХОРОШИЙ ПРОГНОЗ
MSI и EBV- распознавание РЖ с лимфоидной стромой, определение EBV (EBER) и гиперметилирование MLH1

ИММУНОТЕРАПИЯ, биомаркеры ответа

БЕЛКИ РЕПАРАЦИИ	MSI РЖ	ПОТЕНЦИАЛЬНЫЕ КАНДИДАТЫ ДЛЯ ИММУНОТЕРАПИИ
КОЛИЧЕСТВО ИНТРАТУМОРАЛЬНЫХ CD8+ T-CELL	EBV $^{+}$ РЖ	
PDL1 ЭКСПРЕССИЯ	EBV^{+}РЖ	

WHO 2019: ОПУХОЛИ ТОНКОЙ КИШКИ И АМПУЛЫ /НОВЫЕ НОЗОЛОГИИ

Adenomatous polyp/ low/ high dysplasia
Intestinal –type adenoma/ low/ high
Serrated dysplasia/ low/ high

Medullary carcinoma NOS
Tubular adenocarcinoma

Non-invasive pancreatobilliary papiilary neoplasm / low/ high dysplasia

Intra-ampullary papillary-tubular neoplasm

Neuroendocrine tumor NOS
Neuroendocrine tumor NET/ Grade 1/ Grade 2/ Grade 3

Gastrinoma NOS
Somatostatinoma NOS
Enterochramaffin-cell carcinoid
Extra –adrenal paraganglioma NOS

Neuroendocrine carcinoma NEC /Large cell/ Small cell
Mixed neuroendocrine-non-neuroendocrine neoplasm MiNEN

WHO 2019: ОПУХОЛИ ТОНКОЙ КИШКИ И АМПУЛЫ /НОВЫЕ НОЗОЛОГИИ

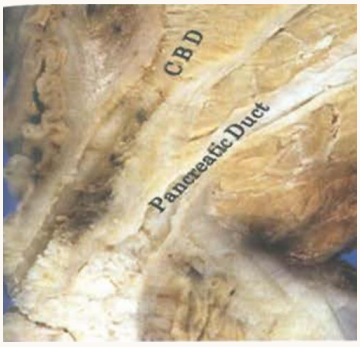

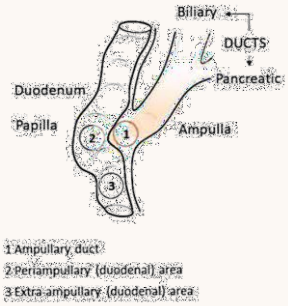

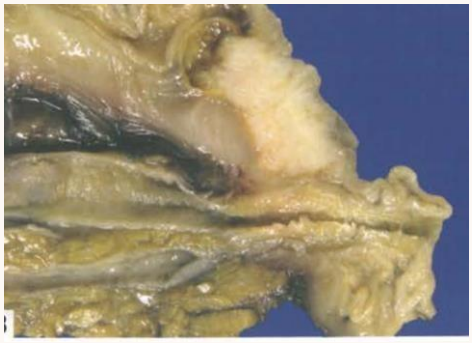

WHO 2019: ОПУХОЛИ ТОНКОЙ КИШКИ И АМПУЛЫ /НОВЫЕ НОЗОЛОГИИ

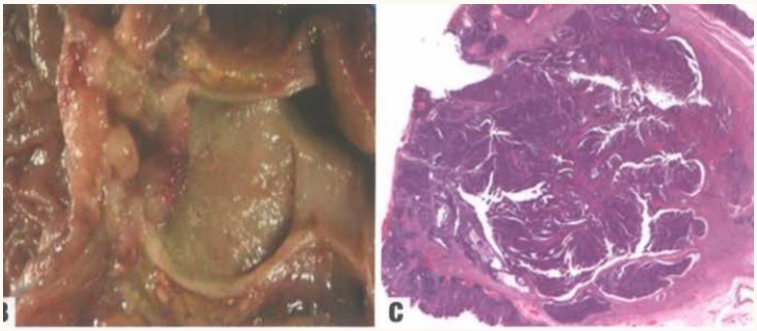

INTRA-AMPULLARY PAPILLARY-TUBULAR NEOPLASM

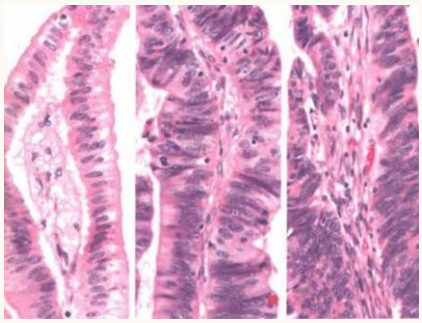

LOW/ HIGH DYSPLASIA

WHO 2019: ОПУХОЛИ ЧЕРВЕОБРАЗНОГО ОТРОСТКА/ НОВЫЕ НОЗОЛОГИИ

Hyperplastic polyp Goblet cell adenocarcinoma Sessile serated lesion without dysplasia

Serrated dysplasia/low/ high

High-grade appendiceal musinous neoplasm

Neuroendocrine tumor NOS
Neuroendocrine tumor NET/ Grade 1/ Grade 2/ Grade 3
L-cell tumor
Glucagon-like peptide-producing tumor
Enterochromatin –cell carcinoid
Neuroendocrine carcinoma NEC /Large cell/ Small cell
Mixed neuroendocrine-non-neuroendocrine neoplasm MiNEN

WHO 2019: ОПУХОЛИ ЧЕРВЕОБРАЗНОГО ОТРОСТКА/ НОВЫЕ НОЗОЛОГИИ

Goblet cell adenocarcinoma/ Бокаловидноклеточная аденокарцинома/
Не рекомендуется бокаловидноклеточный карциноид

Градируется в две группы: низкий и высокий грейд

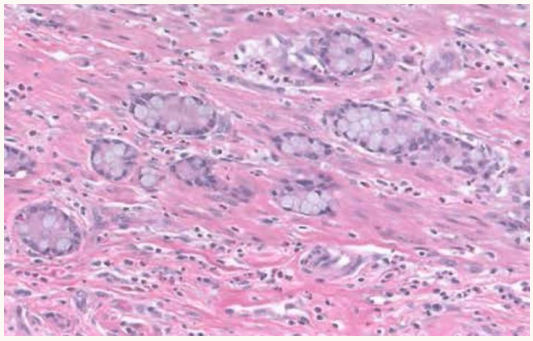

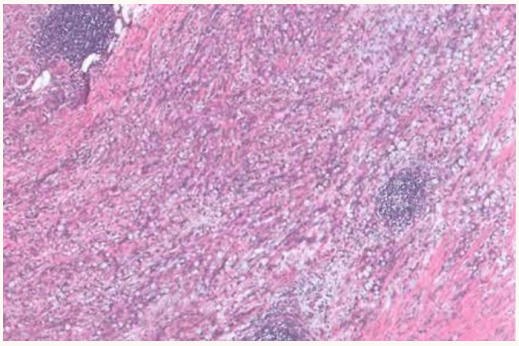

WHO 2019: ОПУХОЛИ ТОЛСТОЙ И ПРЯМОЙ КИШКИ/ НОВЫЕ НОЗОЛОГИИ

Serrated dysplasia/ low/high Adenoma-likel adenocarcinoma Hyperplastic polyp/ micrivessicular type/ goblet type Poorly cohersive
Adenomatous polyp/ low/ high dysplasia Carcinoma with sarcomatoid component

Tubular adenoma/ low/ high
Villous adenoma/ low/ high
Tubulovilous adenoma/ low/ high
Glandular intraepitalial neoplasia / low/ high

Neuroendocrine tumor NOS
Neuroendocrine tumor NET/ Grade 1/ Grade 2/ Grade 3
L-cell tumor
Glucagon-like peptide-producing tumor
PP/PYY producing tumor
Enterochromatin –cell carcinoid
Serotonin –producing tumor
Neuroendocrine carcinoma NEC / Large cell/ Small cell
Mixed neuroendocrine-non-neuroendocrine neoplasm MiNEN

WHO 2019: ОПУХОЛИ ТОЛСТОЙ И ПРЯМОЙ КИШКИ/ НОВЫЕ НОЗОЛОГИИ

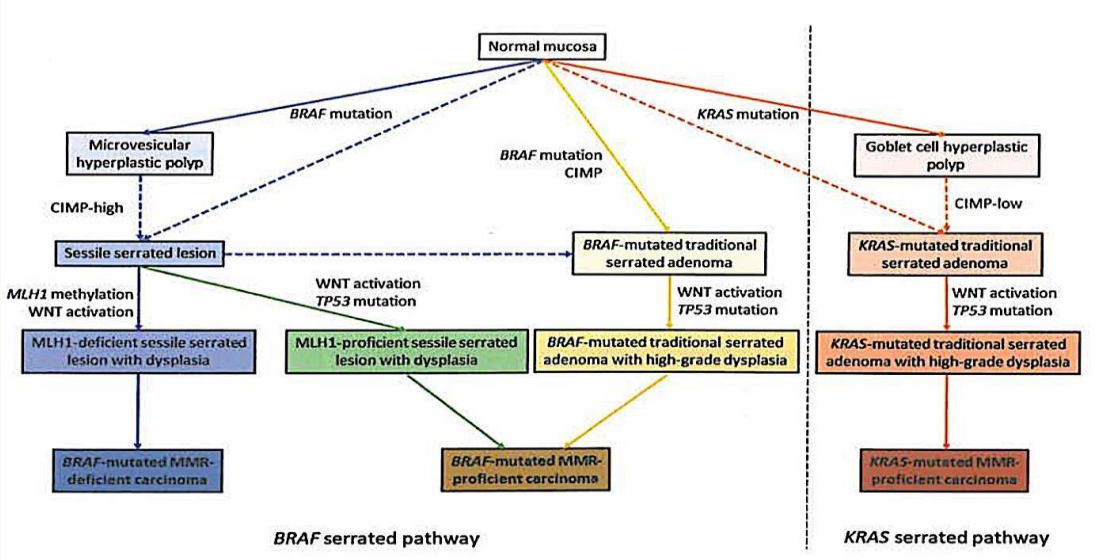

WHO 2019: ОПУХОЛИ ТОЛСТОЙ И ПРЯМОЙ КИШКИ/ НОВЫЕ НОЗОЛОГИИ

	Гистологические признаки				Молекулярные признаки		
	Архитектоника крипт	Пролиферативная зона	Цитологические признаки	Тип муцина	BRAF-мутации	KRAS-мутации	CpG-метил
ГПМВТ/ MVHP	Воронкообразные крипты, зубчатый профиль в которых ограничен верхними 2/3	Локализуется равномерно в базальной порции крипт	Мелкие, базально расположенные ядра без дисплазии	Микровезикулярные и бокаловидные клетки	70-80%	0%	+
ГПББК/ GCHP	Удлинненные крипты, напоминающие нормальные. Зубчатый профиль минимально выражен или отсутсвует.	Локализуется равномерно в базальной порции крипт	Мелкие, базально расположенные ядра без дисплазии	Преобладают бокаловидные клетки	0	50%	-
НЗИ/ SSL	Горизонтальный рост вдоль собственной мышечной пластинки слизистой, расширение основания крипты (базальная треть), зубчатый профиль достигающий основания крипт.	Пролиферация может смещаться от основания крипт в различных направлениях.	Мелкие, базально расположенные ядра, неравномерно увеличенные с незаметным ядрышком, без дисплазии.	Микровезикулярные и бокаловидные клетки	>90%	0%	++
НЗИЛД/ SSLD	Комплекс дисплатических изменений (ветвление крипт, крибриформные и ворсинчатые струтуры)	Так же как и в НЗИ, но более выраженная пролиферация в диспластическом компоенте.	Различные диспластические изменения	Различные типы	>90%	0%	+++
ЗА/ TSA	Щелевидная зубчатость, часто эктопические крипты.	Пролиферация внутри диспластических крипт и в основании крипт.	Вытянутые (карандашеобразные) ядра с ядерной стратификацией и цитоплазматической эозинофилией, могут присутсвовать диспластические изменения.	Случайно разбросанные бокаловидные клетки; описаны редкие типы бокаловидных клеток.	20-40%	50-70%	+

WHO 2019: ОПУХОЛИ ТОЛСТОЙ И ПРЯМОЙ КИШКИ/ НОВЫЕ НОЗОЛОГИИ

- Аденома-подобная карцинома
- Синонимы: Виллезная аденокарцинома
- В которой 50% и более инвазивных участков представлено виллезными структурами

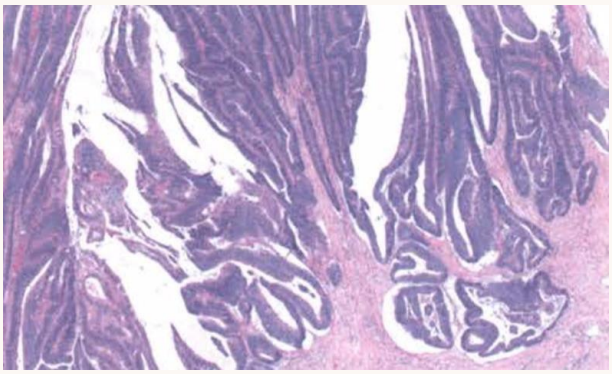

WHO 2019: ОПУХОЛИ ТОЛСТОЙ И ПРЯМОЙ КИШКИ/ НОВЫЕ НОЗОЛОГИИ

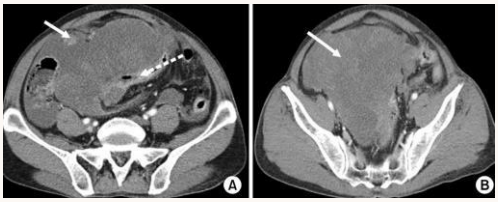

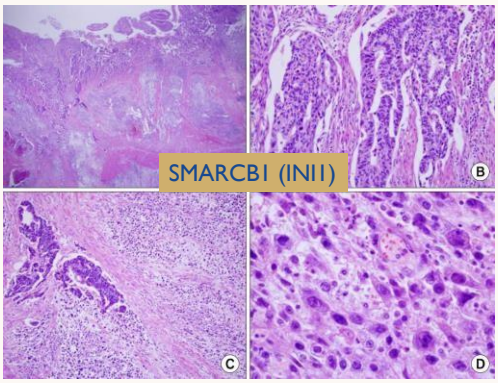

Карцинома с саркоматоидным компонентом

Table 1. Previous cases of colon carcinosarcomas reported in literature

Author	Age/Sex	Site	Metastasis	Survival
Weidner and Zekan [4]	73/M	Sigmoid	Yes	Died 49 mo
Staroz et al. [5]	64/M	Descending	Yes	Died in few mo
Roncaroli et al. [6]	71/F	Rectum	Yes	Died in 6 mo
Isimbaldi et al. [7]	86/F	Ascending	No	No disease in 2 yr
Gentile and Castellaneta [8]	40/F	Cecum	Yes	Died in 2 mo
Bertram et al. [9]	79/F	Ascending	Yes	Died in 5 mo
Serio and Aguzzi [10]	69/F	Descending	No	No disease in 6 mo
Shoji et al. [11]	78/M	Descending	No	No disease in 16 mo
Nakao et al. [12]	60/F	Transverse	No	No disease in 14 mo
Takeyoshi et al. [13]	82/M	Rectum	Yes	Died in 6 mo
Shah et al. [14]	57/F	Rectosigmoid	Yes	Died in 5 mo
Kim et al. [15]	41/F	Sigmoid	Yes	Died in 4 mo
Di Vizio et al. [16]	56/F	Descending	Yes	Died in 21 mo
Ishida et al. [17]	80/F	Rectosigmoid	Yes	Died in 6 mo
Aramendi et al. [18]	84/M	Splenic flexure	No	Died after 4 hr
Conzo et al. [19]	57/F	Descending	Yes	Died in 21 mo
Macaigne et al. [20]	67/F	Sigmoid	Yes	Died in 2 mo
Kim et al. [21]	71/M	Ascending	Yes	Not resectable
Ambrosini-Spaltro et al. [22]	81/M	Ascending	Yes	Alive with disease 2 yr
Tsekouras et al. [23]	60/M	Rectum	Yes	Died in 6 mo
Jeong et al. [24]	13/F	Rectosigmoid	Yes	Alive with disease 4 mo
Patel et al. [25]	43/F	Sigmoid	Yes	Alive 2 mo
Present study	53/M	Sigmoid	Yes	Died in 1 mo

WHO 2019: ГИСТОЛОГИЧЕСКИЙ ПРОТОКОЛ

- Гистологический подтип
- Дифференцировка: низкая/ высокая
- Глубина инвазии: согласно TNM, если инвазия
- В прилежащие органы (pT4) или перфорация
- Наличие сосудистой (лимфо-) инвазии:
- Внутриопухолевая сосудистая инвазия, экстрамуральная васкулярная инвазии, лимфатическая инвазия
- Периневральный рост: да/нет
- Края резекции (проксимальный, дистальный, циркулярный): позитивный/негативный/ расстояние в см
- Диаметр опухоли
- Локализация опухоли
- Операция
- Число обнаруженных лимфатических узлов
- Число позитивных лимфатических узлов
- Терапевтический ответ: есть, частичный или полный
- Микросателитный статус: MLH1, MSH2, MSH6, PMS2
- Наличие опухолевых почек НЕ ВХОДЯТ В ГРЕЙД1
- Выраженность лимфоидной инфильтрации
- Наличие или отсутствие значимых мутаций

W
О[redacted]ЫХ ЖЕЛЧНЫХ ПРОТОКОВ/ НОВЫЕ
[redacted]НОЗОЛОГИИ

[redacted]

DYSPLASIA AND DYSPLASTIC NODULES

Hepatocellular carcinoma

--- chromophobe
neutrophil-rich
lymphocyte-rich

ИНТРАПЕЧЕНОЧНЫХ ЖЕЛЧНЫХ ПРОТОКОВ

Cholangiocarcinoma
Lage duct intrahepatic
Small duct intrahepatic

Neuroendocrine tumor NET/ Grade 1/ Grade 2/ Grade 3
Neuroendocrine carcinoma NEC /Large cell/ Small cell
Mixed neuroendocrine-non-neuroendocrine neoplasm MiNEN

WHO 2019: ОПУХОЛИ ПЕЧЕНИ И ИНТРАПЕЧЕНОЧНЫХ ЖЕЛЧНЫХ ПРОТОКОВ/ НОВЫЕ НОЗОЛОГИИ

	Clinical features	Histologic features	Glutamine synthetase	Liver Fatty Acid Binding Protein	β-catenin	C-reactive protein or Serum Amyloid A
HNF1-α mutated (40-50%)	No specific features; Hepatic Adenomatosis	Diffuse steatosis	Perivenular or Weak & Patchy	Lost	Membranous reactivity	Negative
β-catenin exon-3 mutated (10-15%)	Large size; malignant transformation	Cytologic atypia, pseudoglands, cholestasis	Diffusely positive	Diffusely positive	Focal nuclear reactivity	Negative
Inflam JAK/STAT activation (35-45%)	Obese Alcohol	Peliosis, abortive fibrous septa with ductules, inflammation	Perivenular or Weak & Patchy	Diffusely positive	Membranous reactivity	Positive
Unclassified 10%	None	None	Perivenular or Weak & Patchy	Diffusely positive	Membranous reactivity	Negative

WHO 2019: ОПУХОЛИ ПЕЧЕНИ И ЖЕЛЧНЫХ ПУТЕЙ

Маркер	Локализация реакция	Приблизительная чувствительность	Примечания
ARG1	Цитоплазматическая и ядерная	45-95%	может быть отрицательной в хорошо-дифференцированных ГЦР; более чувствительная в Hep Par-1 в плохо дифференцированных ГЦР
Hep Par-1	Цитоплазматическая	70-85%	более чувствительная чем ARG1 в хорошо дифференцированных ГЦР
Polyclonal CEA	Каналикулярная	45-80%	менее специфичный чем другие, лучше окрашивает
CD10	Каналикулярная	50-75%	менее специфичный чем другие, лучше окрашивает
AFP	Цитоплазматическая	30%	часто негативен в хорошо дифференцированных ГЦР

WHO 2019: ПОДТИПЫ ГЕПАТОЦЕЛЛЮЛЯРНОГО РАКА

Стеатогепатитный	Стеатогепатитный тип строения	IL-6/JAK/STAT	Стеатогепатит, метаболический синдром	5-10
Светлоклеточный	>80% светлоклеточной морфологии; гликоген	Неизвестно	Нет данных, прогноз лучше	3-7
Макротрабекуллярный	Макротрабекулярный тип >50%	Высокая гомогенность AFP экспрессия p53 mut; FGF19amp	Высокий уровень АФП, плохой прогноз	5
Хромофобный	Светлая/прозрачная цитоплазма,		Нет данных	3
Фиброламеллярный	Оксифильная цитоплазма, ламинарный фиброз	TSC1/2 mut TGFR activation	Молодой возраст (25 лет); нет фоновых б-ней печени	2
Цирротический	Выраженный фиброз, отсутствие капсулы	ALK	Часто как холангиокарцином а	2
Богатый нейтрофилами	Диффузная инфильтрация нейтрофилами	GCSF exprassion	Лейкоцитоз, С-реактивный белок, ИЛ-6; худший прогноз	<1
Богатый лимфоцитами	Лимфоциты >> опухолевыми клетками	?, нет четкой связи EBV	Нет данных, прогноз лучший	1-2

WHO 2019: ОПУХОЛИ ИНТРАПЕЧЕНОЧНЫХ ЖЕЛЧНЫХ ПУТЕЙ

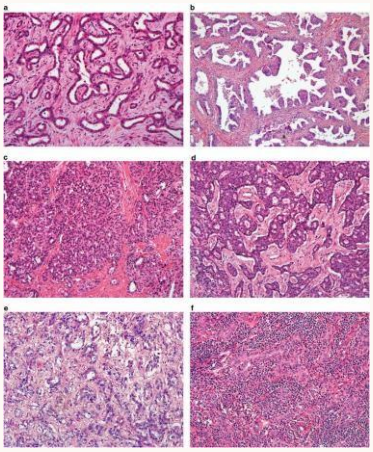

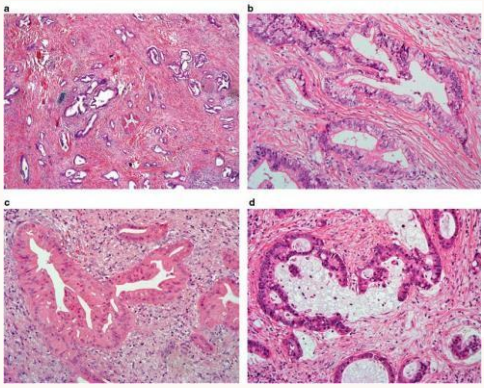

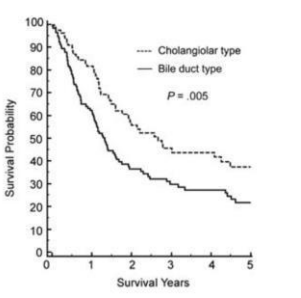

Large duct type –дистальный, перидуктальный рост

Small duct type –периферический узел

Mod Pathol. 2014 Morphological subclassification of intrahepatic cholangiocarcinoma: etiological, clinicopathological, and molecular features. Liau JY[1], et all

WHO 2019: ОПУХОЛИ ИНТРАПЕЧЕНОЧНЫХ ЖЕЛЧНЫХ ПУТЕЙ

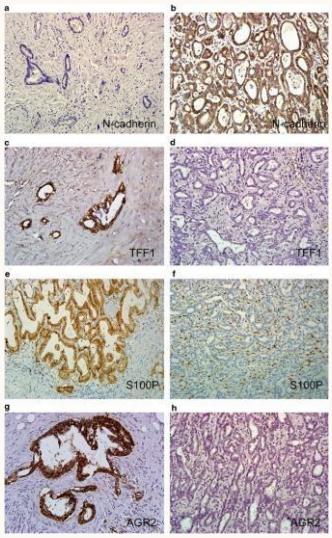

	ХЦР мелких протоков	ХЦР крупных протоков
Общие маркеры	EMA (MUC1), CK7, CK19	EMA (MUC1),CK7, CK19
Характерные маркеры	CD56 (NCAM), N-cadherin, IDH1/2 mut	MUC2, MUC6, S100,TTF1, AGR2, MMP7, KRAS mut

MOD PATHOL. 2014 MORPHOLOGICAL SUBCLASSIFICATION OF INTRAHEPATIC CHOLANGIOCARCINOMA: ETIOLOGICAL, CLINICOPATHOLOGICAL,AND MOLECULAR FEATURES. LIAU JY[1], ET ALL

WHO 2019: ОПУХОЛИ ЖЕЛЧНОГО ПУЗЫРЯ И ЭКСТРАПЕЧЕНОЧНЫХ ЖЕЛЧНЫХ ПРОТОКОВ/ НОВЫЕ НОЗОЛОГИИ

Intraductal papillary neoplasm / low/ high Poorly cohesive carcinoma
Intraductal papillary neoplasm with associated
invasive carcinoma

Neuroendocrine tumor NET/ Grade 1/ Grade 2/ Grade 3
Neuroendocrine carcinoma NEC /Large cell/ Small cell
Mixed neuroendocrine-non-neuroendocrine neoplasm MiNEN

WHO 2019: ОПУХОЛИ ПОДЖЕЛУДОЧНОЙ ЖЕЛЕЗЫ

Glandular intraepithelial/ low/ high

Acinar cystic transformaition

Large cell carcinoma with rabdoid phenotype

Solid pseudopapillary neoplasm with high-grade carcinoma

Neuroendocrine tumor NOS
Neuroendocrine tumor NET/ Grade 1/ Grade 2/ Grade 3

Non-functioning
Oncocytic
Pleomorphic
Clear cell
Cystic

Functioning
Insulinoma
VIPoma
Somatostatinoma
ACTH-producing
Enterochromaffin-cell carcinoid
Serotonin-producing

Neuroendocrine carcinoma NEC /Large cell/ Small cell
Mixed neuroendocrine-non-neuroendocrine neoplasm MiNEN

WHO 2019: ОПУХОЛИ ПОДЖЕЛУДОЧНОЙ ЖЕЛЕЗЫ

АЦИНАРНАЯ КИСТОЗНАЯ ТРАНСФОРМАЦИЯ/ TRYPSIN+/ CHYMOTRIPSIN+/Bcl-10+/ CK19
Очень редко/ описано 50 случаев

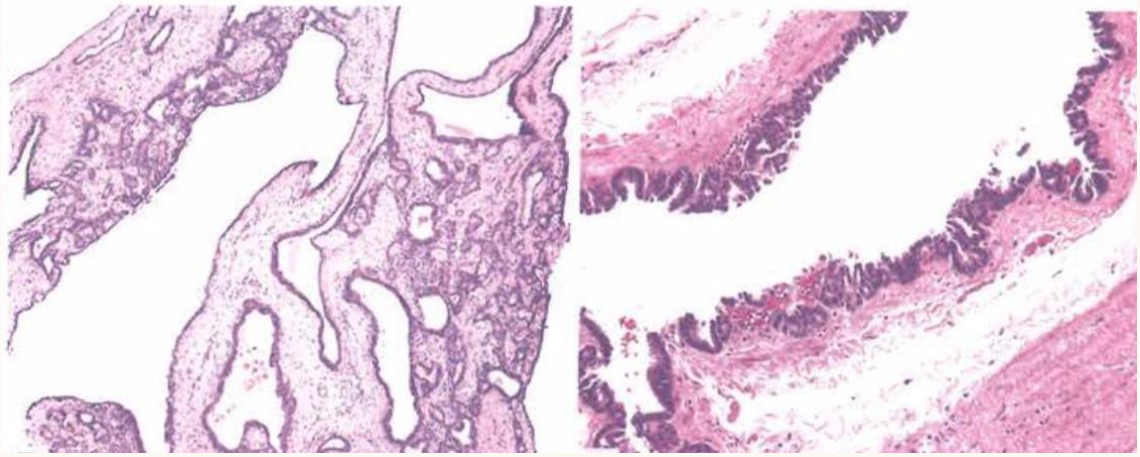

WHO 2019: PRECURSOR LESIONS

- IOPN подтип выделен в отдельную форму и не является больше подтипом IPMN

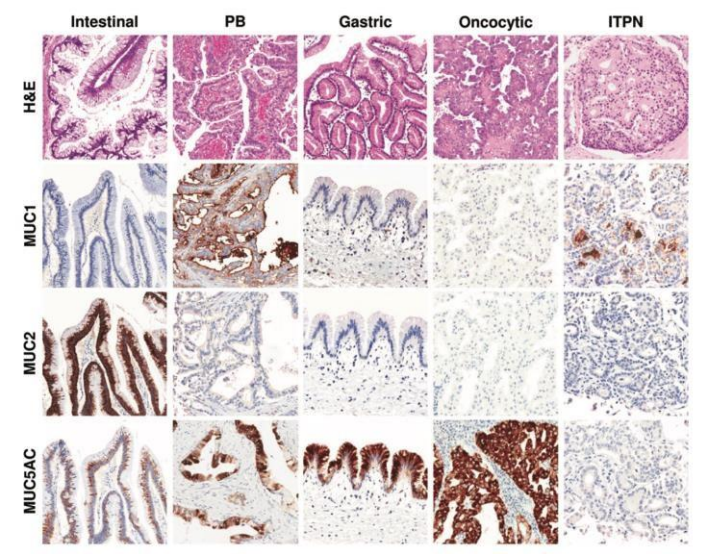

WHO 2019: ИНТРАЭПИТЕЛИАЛЬНАЯ НЕОПЛАЗИЯ/ ВНУТРИПРОТОКОВАЯ ПАПИЛЛЯРНАЯ МУЦИНОЗНАЯ ОПУХОЛЬ PANIN/ IPMN

WHO, 2004-2010	2013 год, консенсус по МКО, Балтимор	WHO, 2019
PanIN / IPMN с дисплазией низкой степени	PanIN/IPMN , низкий грейд	PanIN/IPMN , низкий грейд
PanIN / IPMN с дисплазией умеренной степени	PanIN/IPMN , низкий грейд	PanIN/IPMN , низкий грейд
PanIN / IPMN с дисплазией высокой степени	PanIN/IPMN , высокий грейд	PanIN/IPMN , высокий грейд

WHO 2019: КРИОСТАТНЫЙ СРЕЗ КРАЯ РЕЗЕКЦИИ ПАРЕНХИМЫ ПЖ: PANIN ИЛИ IPMN?

«ВНУТРИПРОТОКОВАЯ МУЦИНОЗНАЯ ПРОЛИФЕРАЦИЯ НИЗКОЙ СТЕПЕНИ»

-Нет необходимости в дальнейшей хирургической резекции

«ВНУТРИПРОТОКОВАЯ МУЦИНОЗНАЯ ПРОЛИФЕРАЦИЯ ВЫСОКОЙ СТЕПЕНИ»

- Дальнейшая хирургическая резекция может обсуждаться в зависимости от клинической ситуации (возраст, коморбидность и тд)

WHO 2019: IPMN– РИСК РЕЦИДИВА

ГПП-IPMN 45%

↓

ГПП-IPMN 20%

↓

94% инвазивная

57% Low G
22% Hight G
23% инвазивная

R-статус:
76% R0
16% R1 Low G
8% R1 Hight G/ инвазивная

РЕЦИДИВ: 17%

БП -IPMN 55%

↓

БП -IPMN 15%

↓

68% не инвазивная
!!!: 954 доброкачественных рецидивируют в неинвазивные Бп-IPMN

ПОЗИТИВНЫЙ КРАЙ: 25% рецидив
НЕГАТИВНЫЙ КРАЙ: 14% рецидив
R1-HG% высокий риск рецидива, низкая выживаемость (OS, DSS)

N+412
Ann Surg. 2015 IPMN involving the main pancreatic duct: biology, epidemiology, and long-term outcomes following resection. Marchegiani G[1], et all

WHO 2019: ВНУТРИПРОТОКОВЫЕ ОПУХОЛИ

IPMN кишечный тип	IPMN панкеато-билиарный	IPMN желудочный	IOPN
GNAS (KRAS)	KRAS p53	GNAS/ KRAS	EPHA8 ERBB4 ARHGAP26 ASXL1
Муцинозная аденокарцинома	Протоковая аденокарцинома	Протоковая аденокарцинома	Онкоцитарная карцинома
5-летняя выживаемость			
50-60%	8%	8%	100%

WHO 2019: НЕЙРОЭНДОКРИННЫЕ НЕОПЛАЗИИ

Желудок	Тонкая кишка и ампула	Червеобразный отросток	Толстая и прямая кишка	Поджелудочная железа
Neuroendocrine tumor NOS/ Neuroendocrine tumor NET/ Grade 1/ Grade2/ Graede3				
• Gastrinoma ▪ Somatostatinoma ○ Enterochramaffin-cell carcinoid ○ ECL-cell carcinoid, malignant	• Gastrinoma ▪ Somatostatinoma ○ Enterochramaffin-cell carcinoid ❑ Extra –adrenal paraganglioma	• L-cell tumor ▪ Glucagon-like peptide-producing tumor ○ Enterochromatin –cell carcinoid	• L-cell tumor ▪ Glucagon-like peptide-producing tumor ❑ PP/PYY producing tumor ○ Enterochromatin –cell carcinoid • Serotonin –producing tumor	Functioning ❑ Insulinoma ❑ VIPoma • Somatostatinoma ❑ ACTH-producing ○ Enterochromaffin-cell carcinoid • Serotonin-producing Non-functioning ○ Oncocytic ○ Pleomorphic ○ Clear cell ○ Cystic
NEUROENDOCRINE CARCINOMA NOC/ LARGE CELL/ SMALL CELL				
MIXED NEUROENDOCRINE-NON-NEUROENDOCRINE NEOPLASM MINEN				

WHO 2019: НЕЙРОЭНДОКРИННЫЕ НЕОПЛАЗИИ/ ОПРЕДЕЛЕНИЕ ГРЕЙДА

Terminology	Differentiation	Grade	Mitotic rate[a] (mitoses/2 mm²)	Ki-67 index[a]
NET, G1	Well differentiated	Low	< 2	< 3%
NET, G2		Intermediate	2–20	3–20%
NET, G3		High	> 20	> 20%
NEC, small cell type (SCNEC)	Poorly differentiated	High[b]	> 20	> 20%
NEC, large cell type (LCNEC)			> 20	> 20%
MiNEN	Well or poorly differentiated[c]	Variable[c]	Variable[c]	Variable[c]

WHO 2019: ТЕНДЕНЦИИ

- Термин дисплазия используется для ЖКТ, тогда как термин интраэпителиальная неоплазия используется для поджелудочной железы, желчного пузыря и желчных путей
- Не рекомендуется использовать термин «карцинома in situ»
- Градирование пренеопластических, неинвазивных опухолей на две степени: Низкая и высокая/ low and high
- Градирование части инвазивных карцином также на две степени: Низкая и высокая/ low and high
- Использование понятие неспецифированных карцином (NOS) как в дифференцированных опухолях так и недифференцированных формах
- Появление вариантов с рабдоидной дифференцировкой в недифференцированных карциномах
- Дополнительные критерии в гистологических протоколах: почки, индексы пролиферации и тд.
- ИГХ является рутинным методом для автоматического выявления точек мишеней для терапии, дифференциальной диагностики, прогностических маркеров (MSI, EBV, PDL-1 и тд)

WHO 2019: EBV+ воспалительная саркома из фолликулярных дендрических клеток пищеварительного тракта

This name change is necessary due to new information on the EBV relationship of this tumour type, previously known as 'inflammatory pseudotumour-like fibroblastic/follicular dendritic cell tumour'.

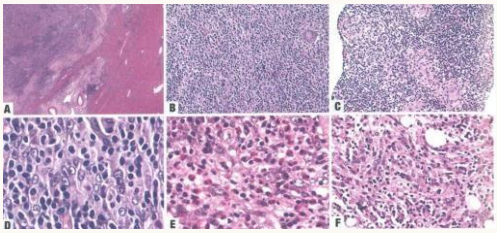

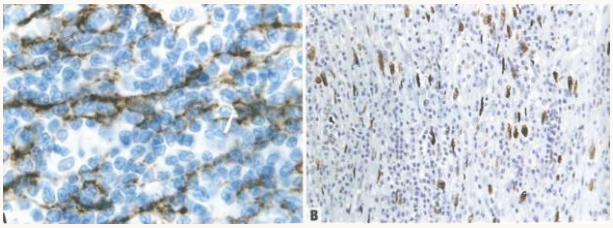

WHO 2019



Мечев Мюд Мариевич «Попутный ветер», 1959 год