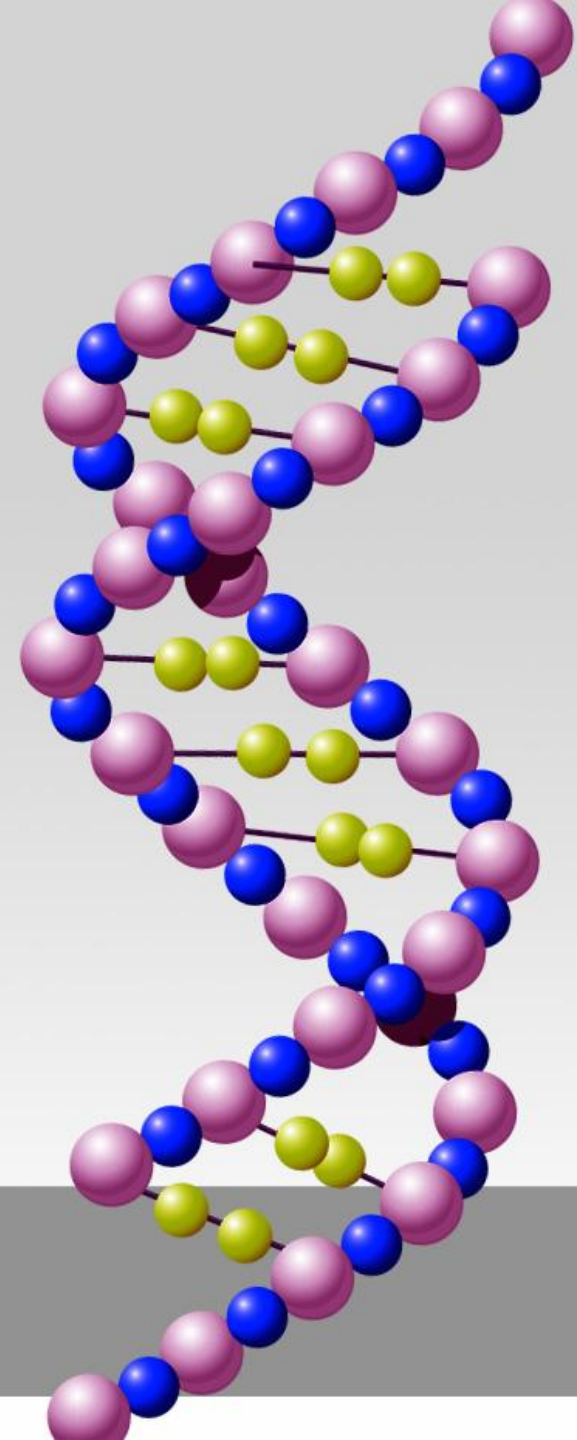
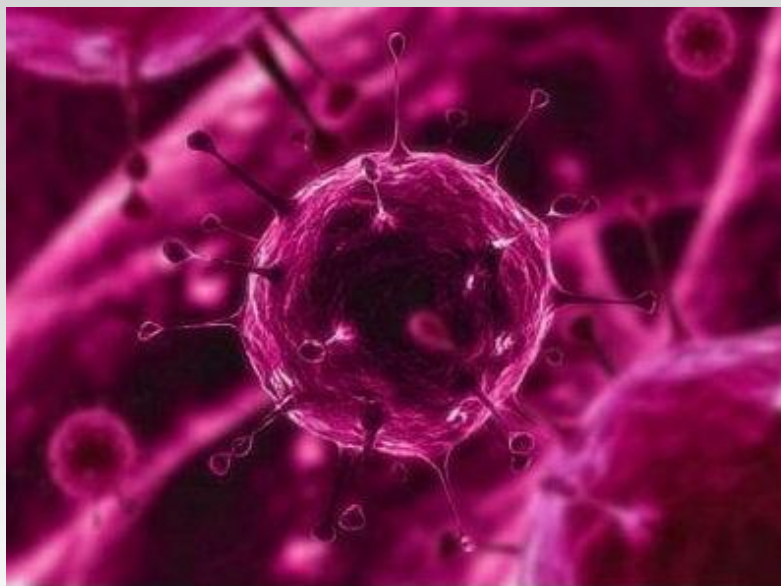
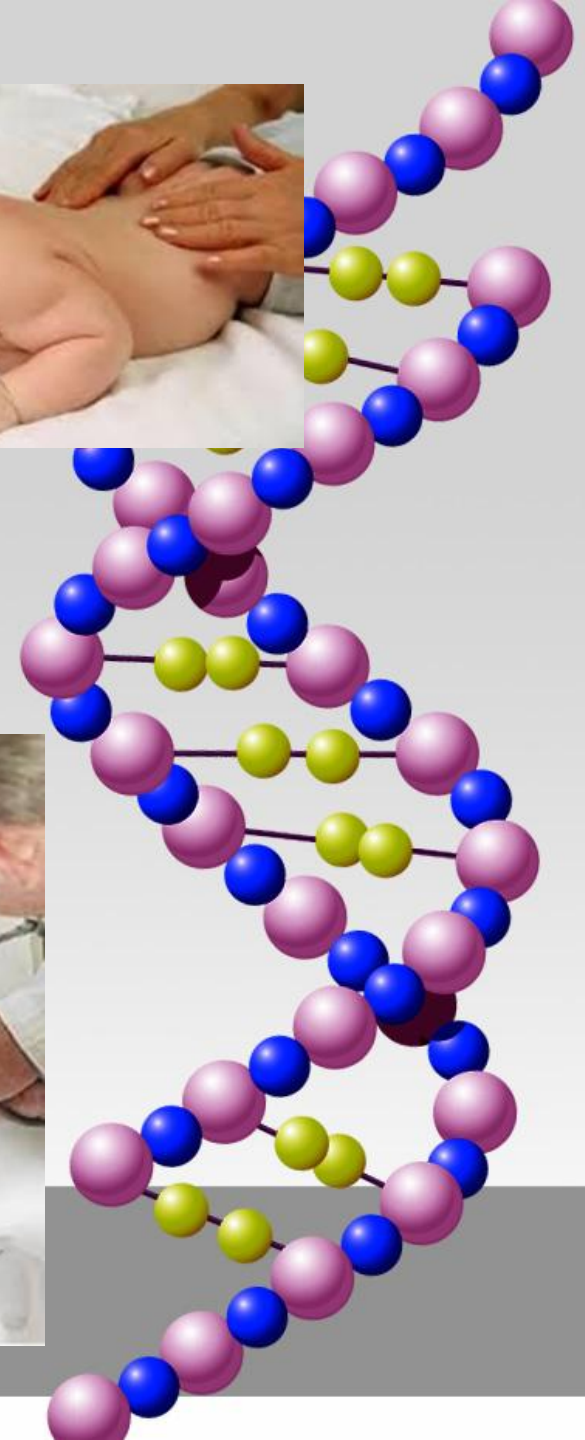
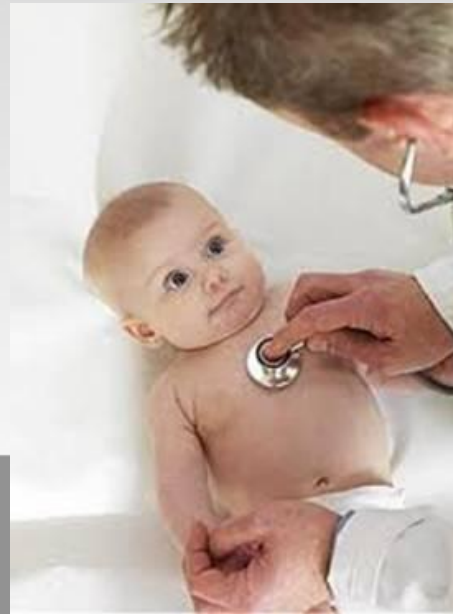
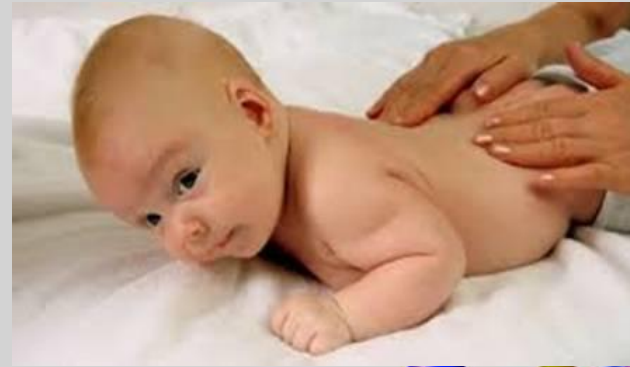
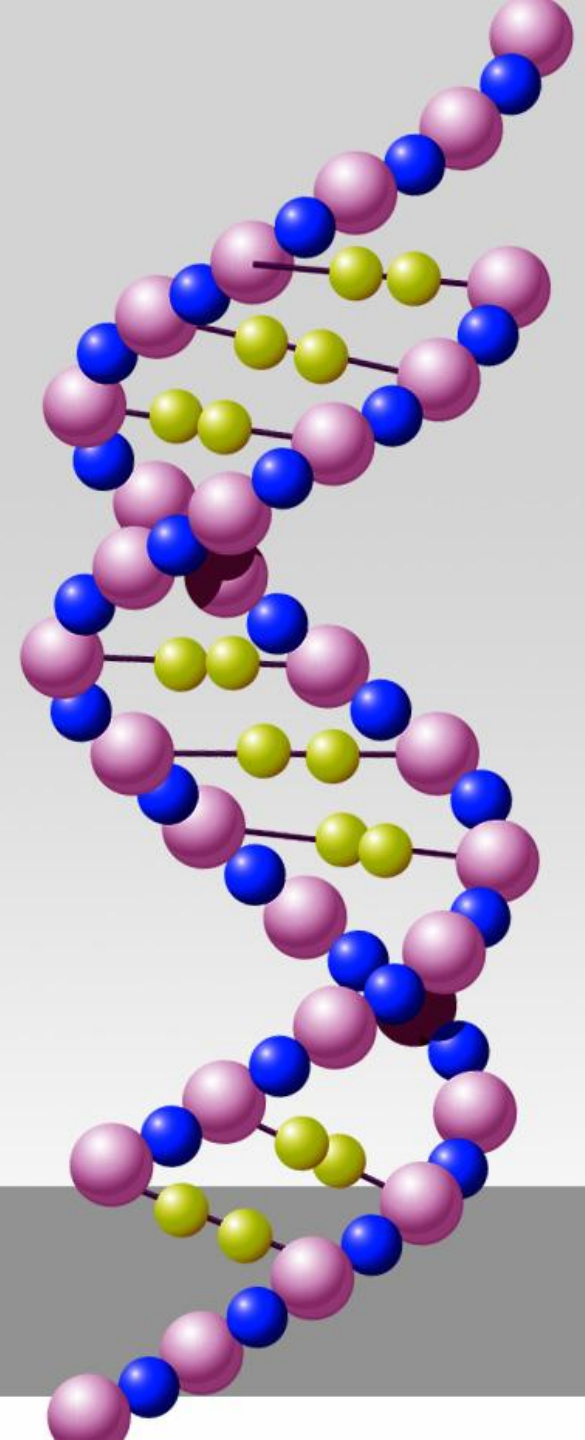
Клинические особенности врожденной Цитомегаловирусной инфекции



При определении явной клиники заболевания в течение первых трех недель жизни ребенка ЦМВИ может рассматриваться как врожденная. Возникновение заболевания в более поздние сроки чаще характеризует приобретенную форму ЦМВИ (постнатальное инфицирование).

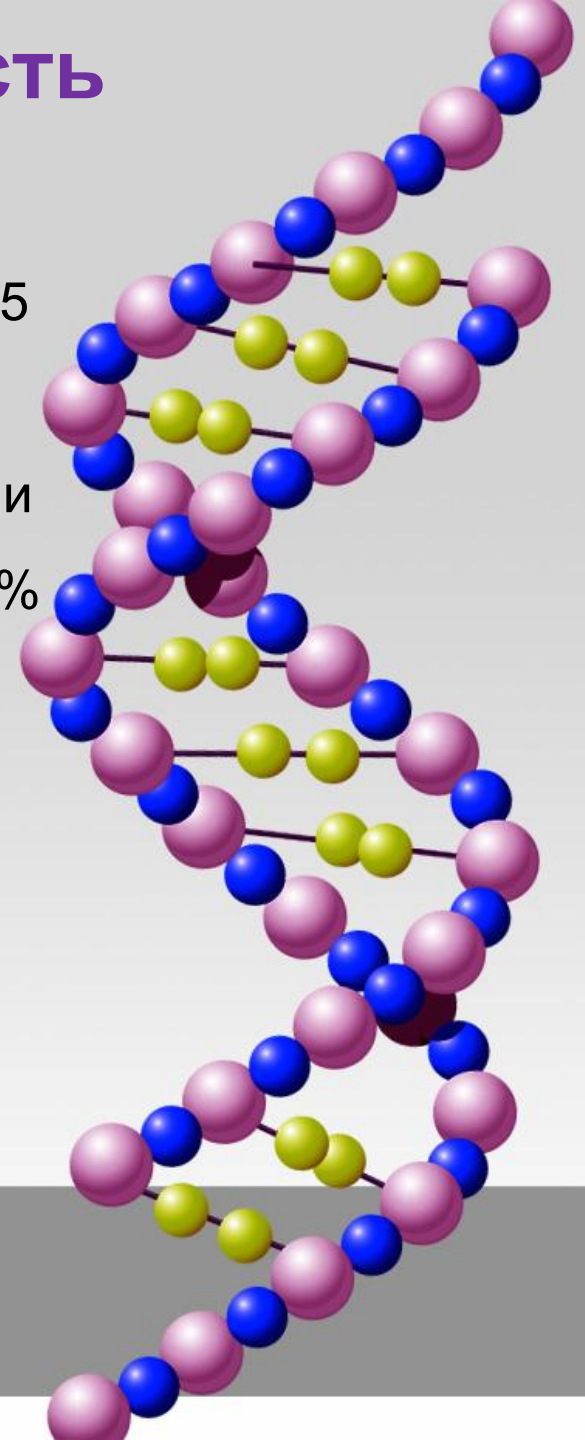


- Врожденная цитомегаловирусная инфекция развивается у ребенка при заражении от матери через плаценту или матку еще во внутриутробном периоде. При заражении плода цитомегаловирусом на раннем этапе беременности плод может погибнуть, на более поздних сроках - ребенок остается жив, но ЦМВ, так или иначе, влияет на развитие его организма.

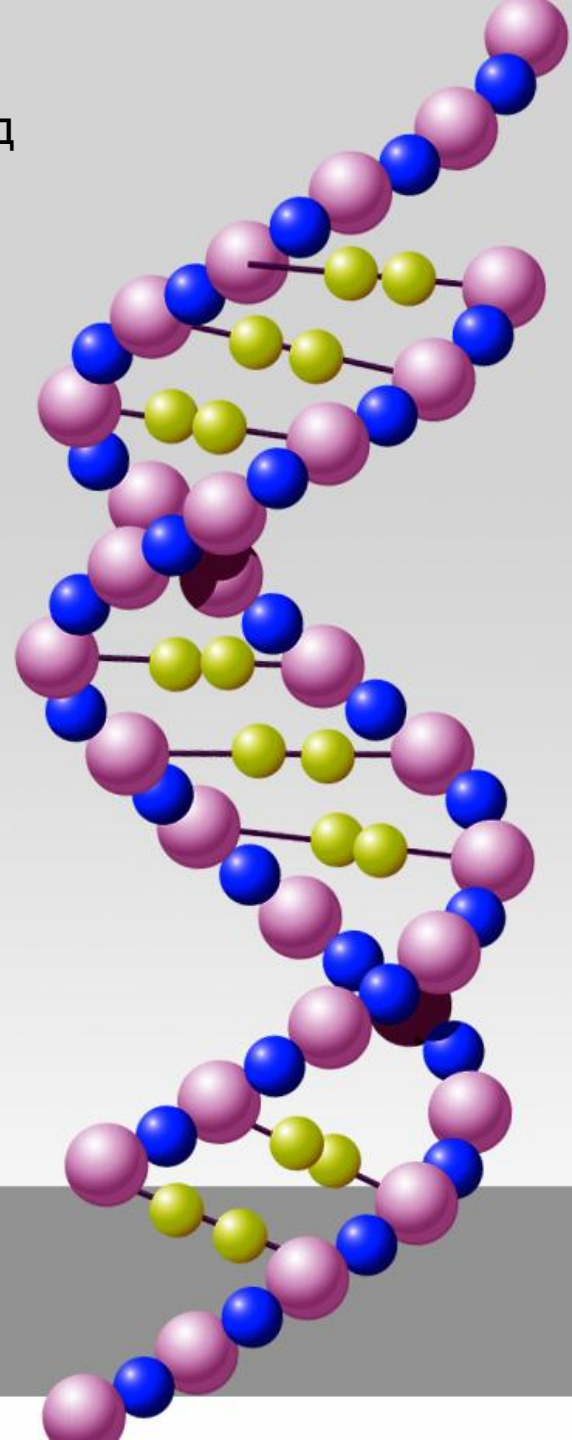
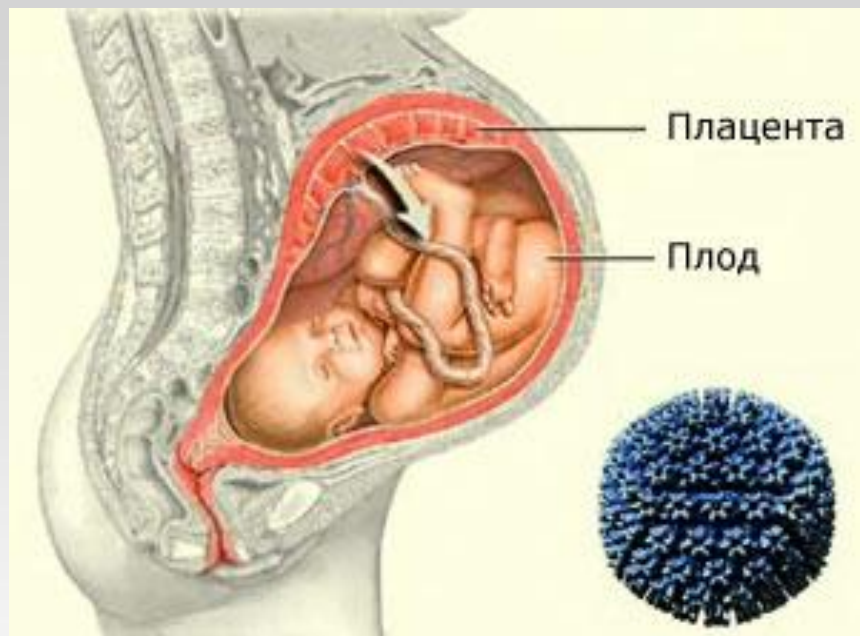


Распространенность

- По данным ВОЗ в странах Европы цитомегаловирусной инфекцией заражены до 2,5 % новорожденных. Большинство из этих детей рождаются здоровыми или являются пассивными носителями цитомегаловируса. Только около 17% инфицированных детей имеют различные проявления цитомегаловирусной инфекции.



- У беременных женщин она проявляется чаще «под маской» другого заболевания. Поэтому своевременная диагностика заболевания затруднена. Специфически не проявляясь у женщины, у плода ЦМВИ вызывает врожденные нарушения центральной нервной системы, пороки развития сердца, почек.



Пути проникновения к ребенку

- До родов инфекционный агент попадает к плоду **трансплацентарно** (гематогенно) или через **инфицированные околоплодные воды**. Околоплодные воды могут быть инфицированы **восходящим** (из влагалища) и **нисходящим путем** (из маточных труб), а также **через околоплодные оболочки** (при эндометрите, плацентите). Инфицирование при прохождении по естественным родовым путям называется **контаминационным**.



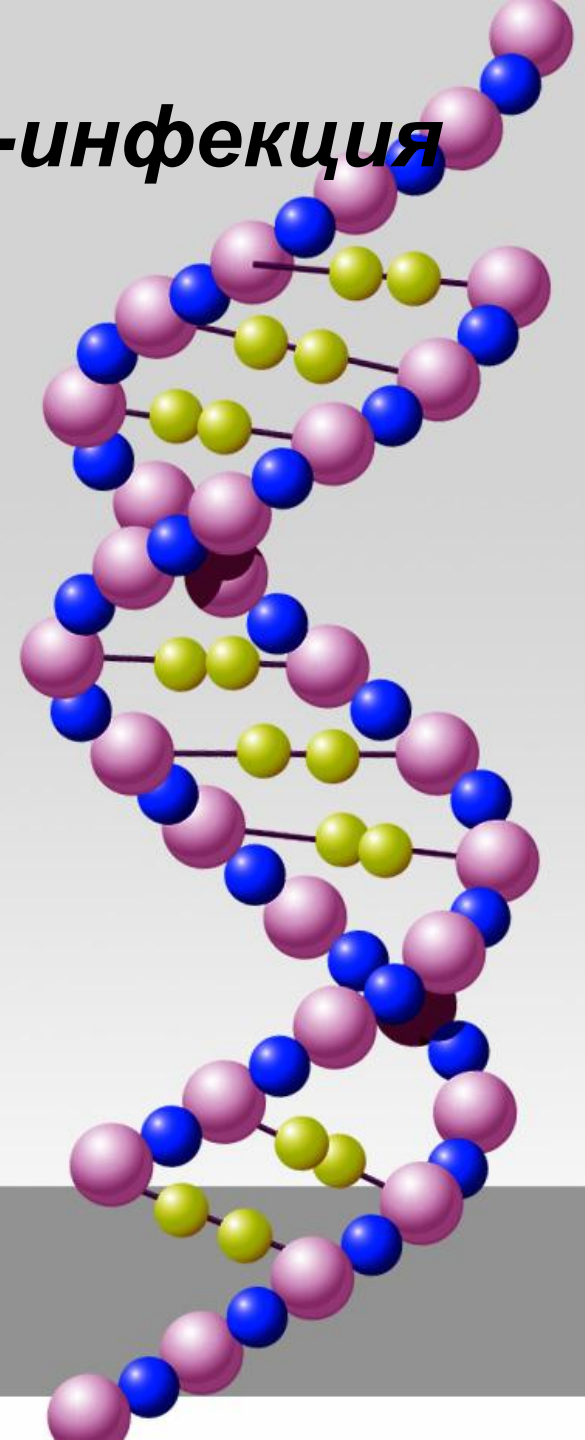
Клиника

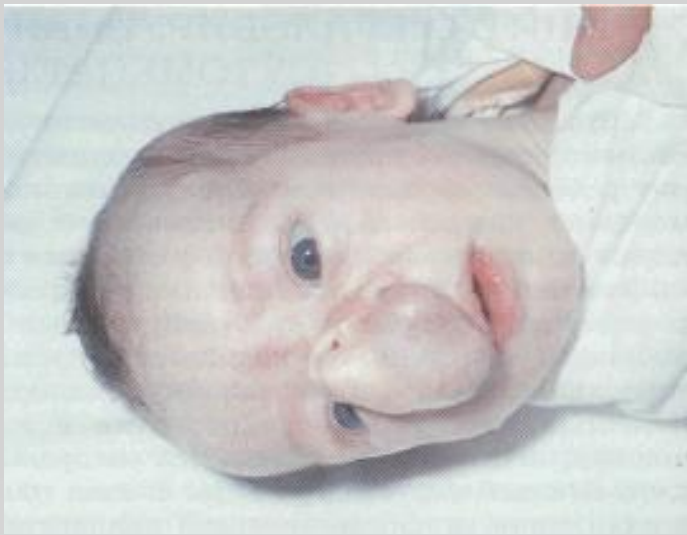- При заражении матери до 12 недель, как правило, происходит гибель эмбриона и самопроизвольный выкидыш, в случае же сохранения беременности отмечается высокая вероятность возникновения уродств у ребенка и пороков развития.
- Если заражение происходит в поздние сроки беременности, то пороков развития не наблюдается, но у новорожденного в первые дни жизни обнаруживаются симптомы цитомегалии.

Острая врождённая ЦМВ-инфекция

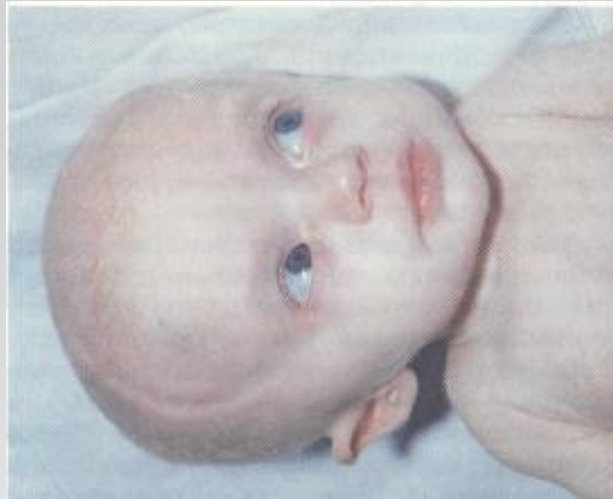Аномалии развития:

- микроцефалия,
- микрогирия,
- гипоплазия лёгких,
- атрезия пищевода,
- аномалии строения почек,
- дефекты межпредсердной и межжелудочковой перегородок,
- сужением лёгочного ствола,
- сужение аорты.

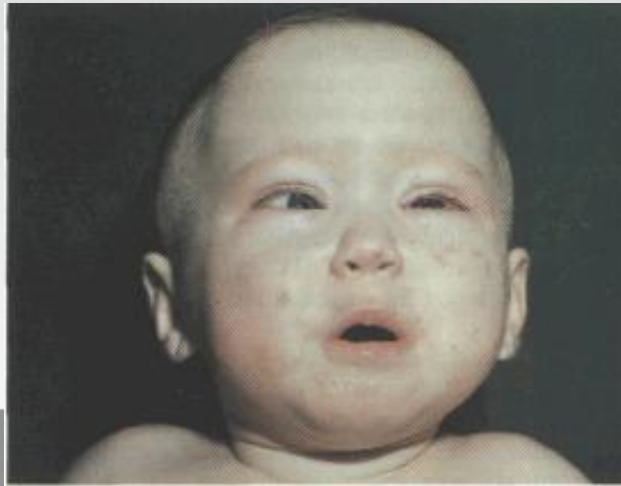



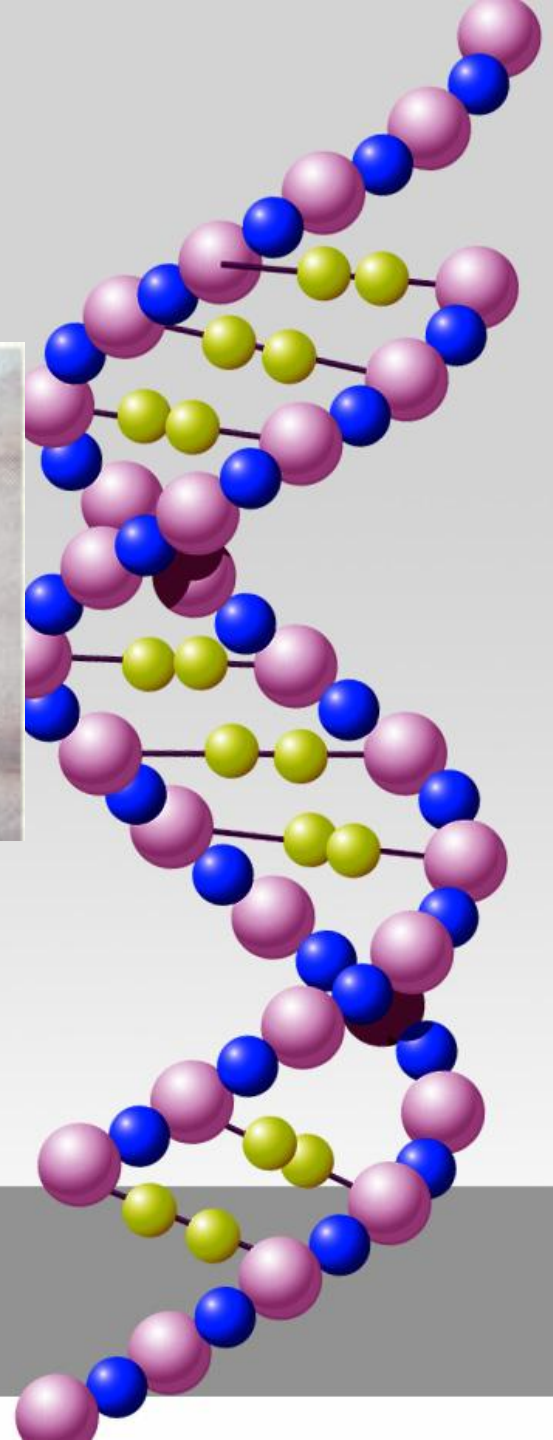
Врожденная цитомегалия.
Дефект развития.



Гидроцефалия.
Расхождение швов.

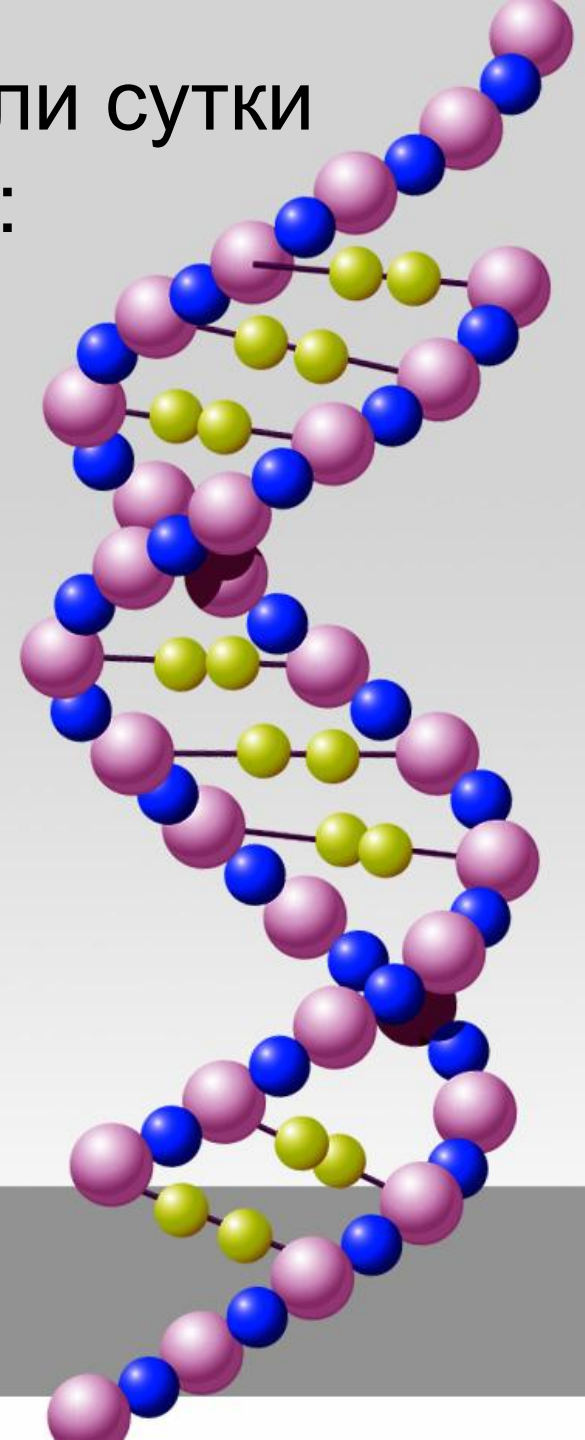
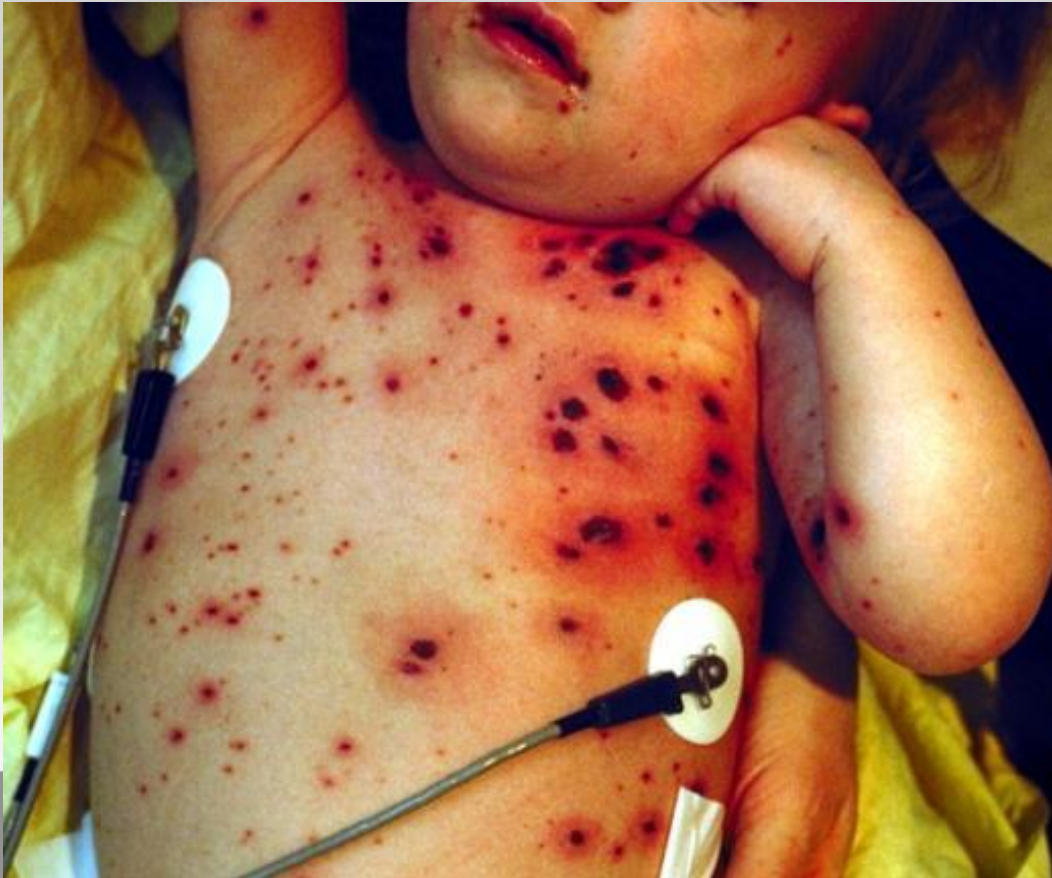

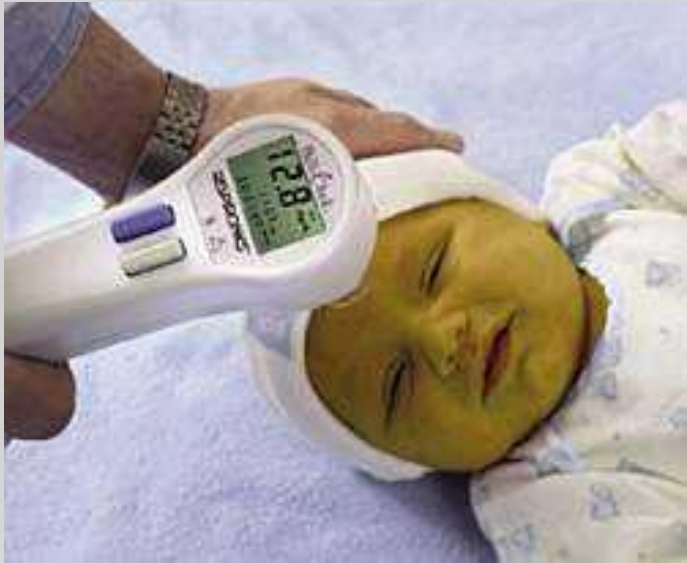Олигофрения



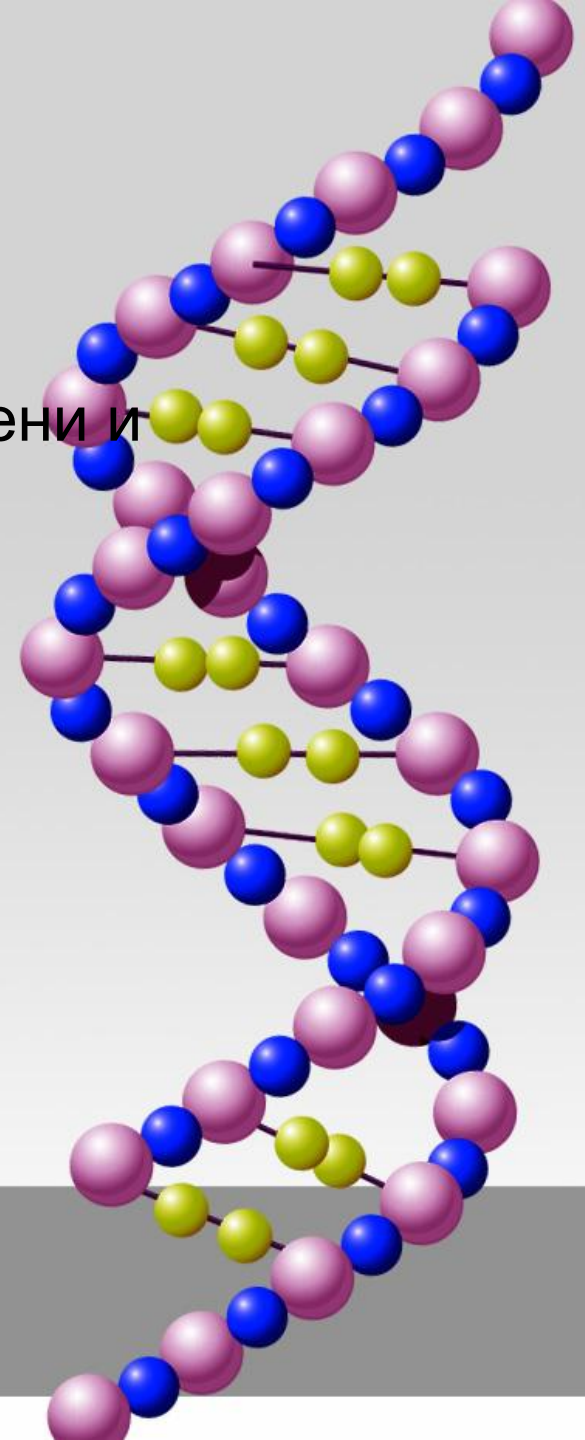
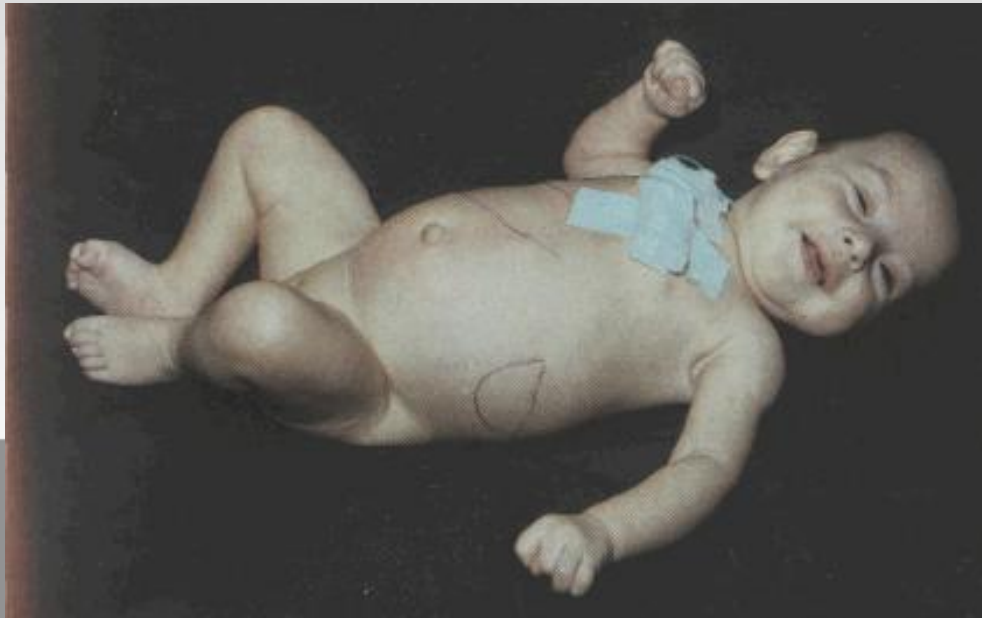- Обычно уже в первые часы или сутки после рождения у таких детей:

- 1) геморрагический синдром;



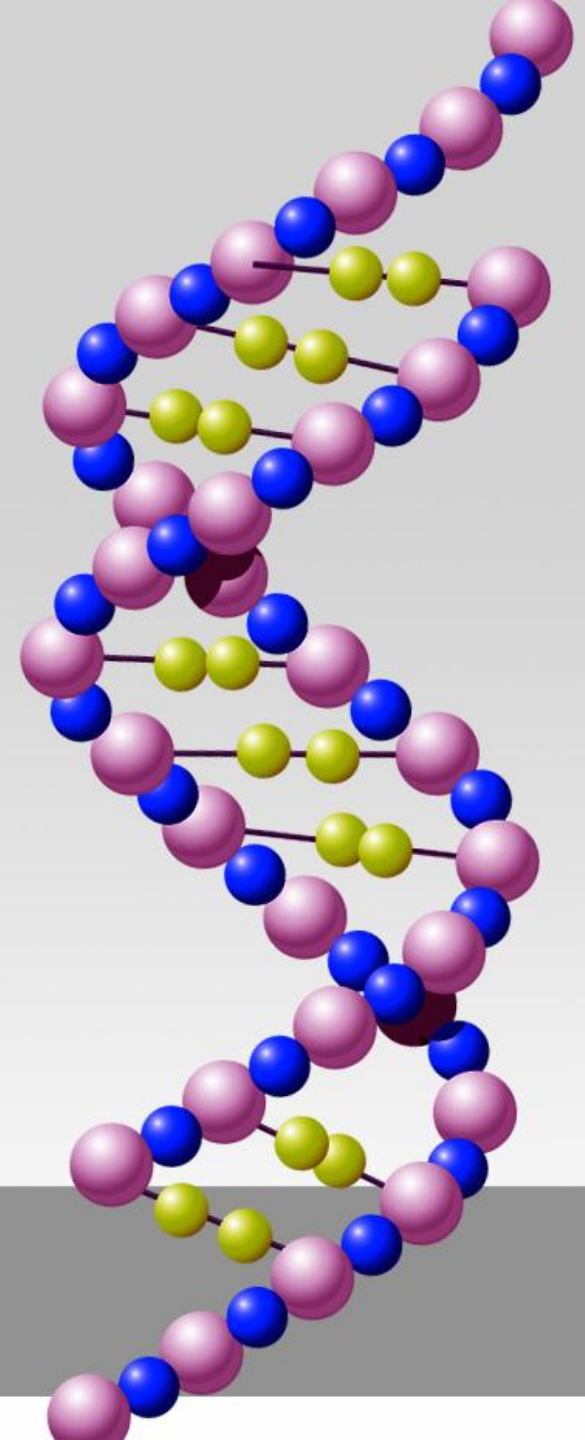
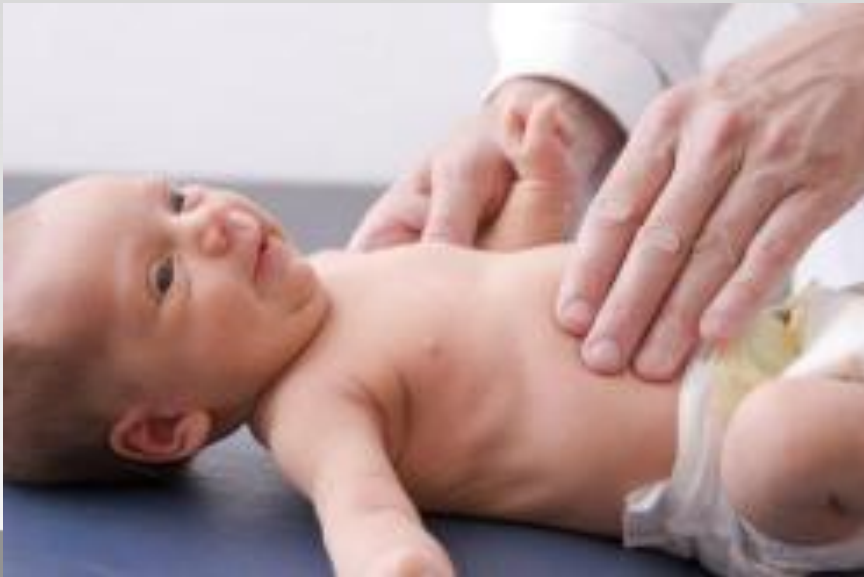

- 2) желтухи;
- 3) увеличение печени и селезенки.



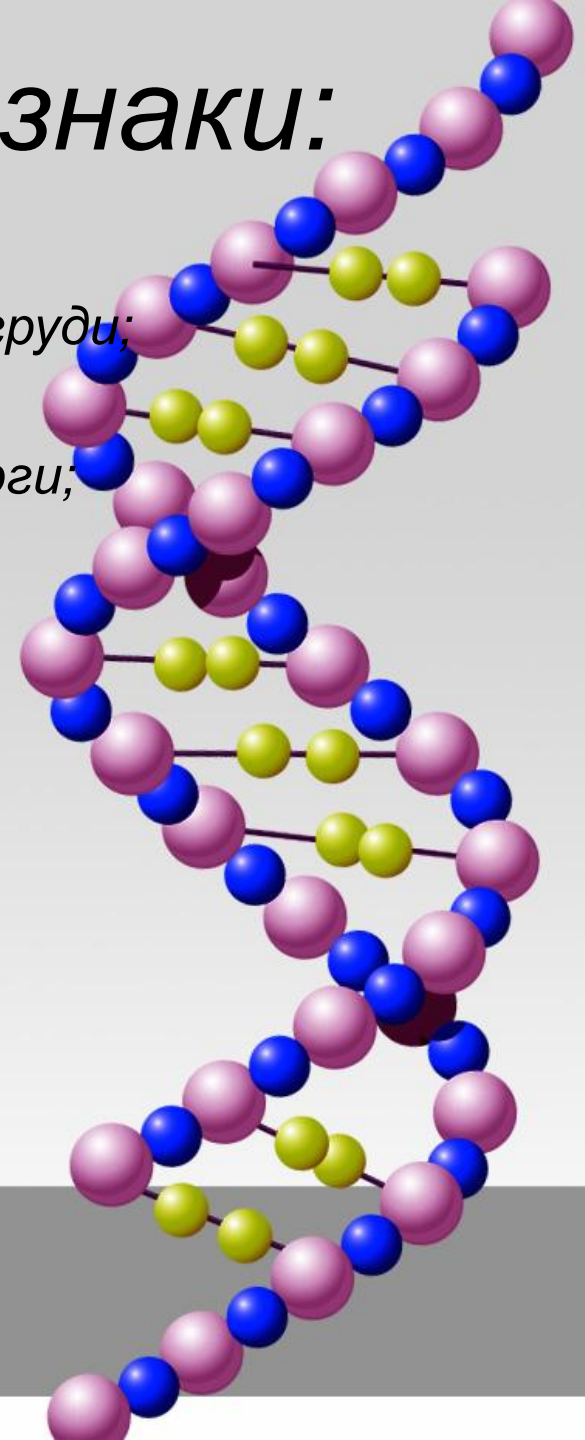
- *Возможны разнообразные клинические проявления, свидетельствующие о поражении различных органов и систем:*

- 1) интерстициальная пневмония,*
- 2) энтериты и колиты,*
- 3) поликистоз поджелудочной железы,*
- 4) нефрит,*
- 5) менингоэнцефалит;*

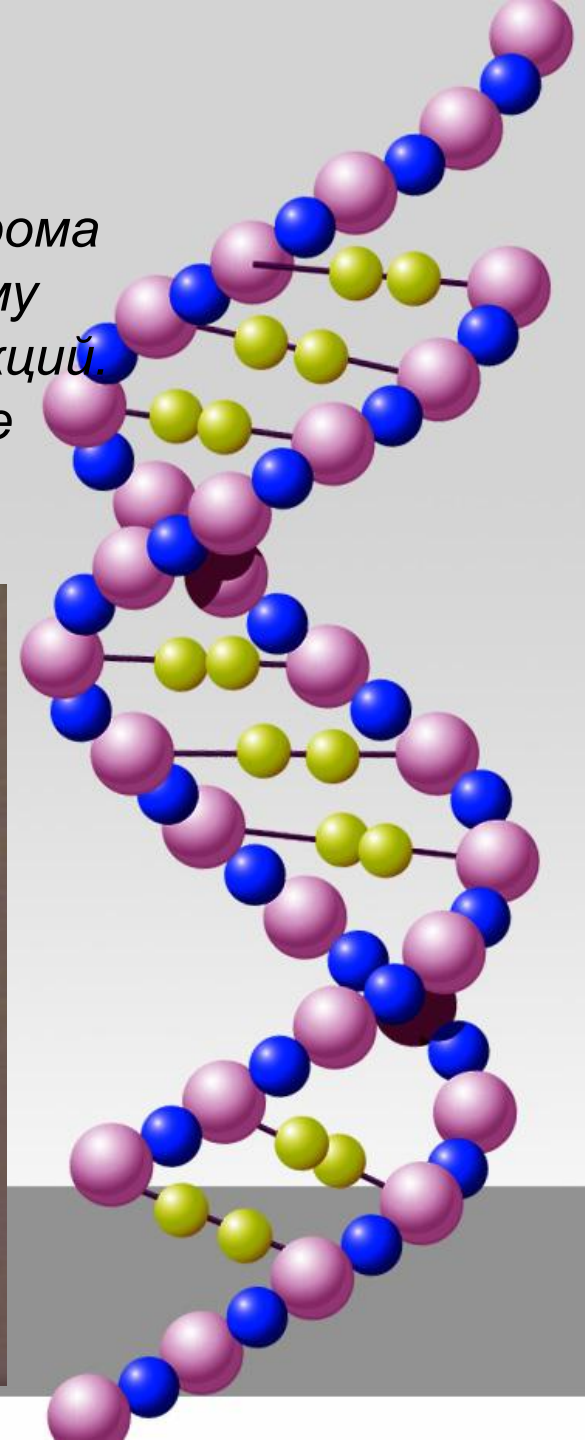


Характерные признаки:

- Ребенок апатичный, с плохим аппетитом, медленно набирает вес, отказывается от груди;
- Сниженный тургор кожных покровов;
- Мышечная гипотрофия, дрожание рук, судороги;
- Низкий уровень врожденных рефлексов.
- Повышение температуры;
- Бесцветный кал, темная моча.

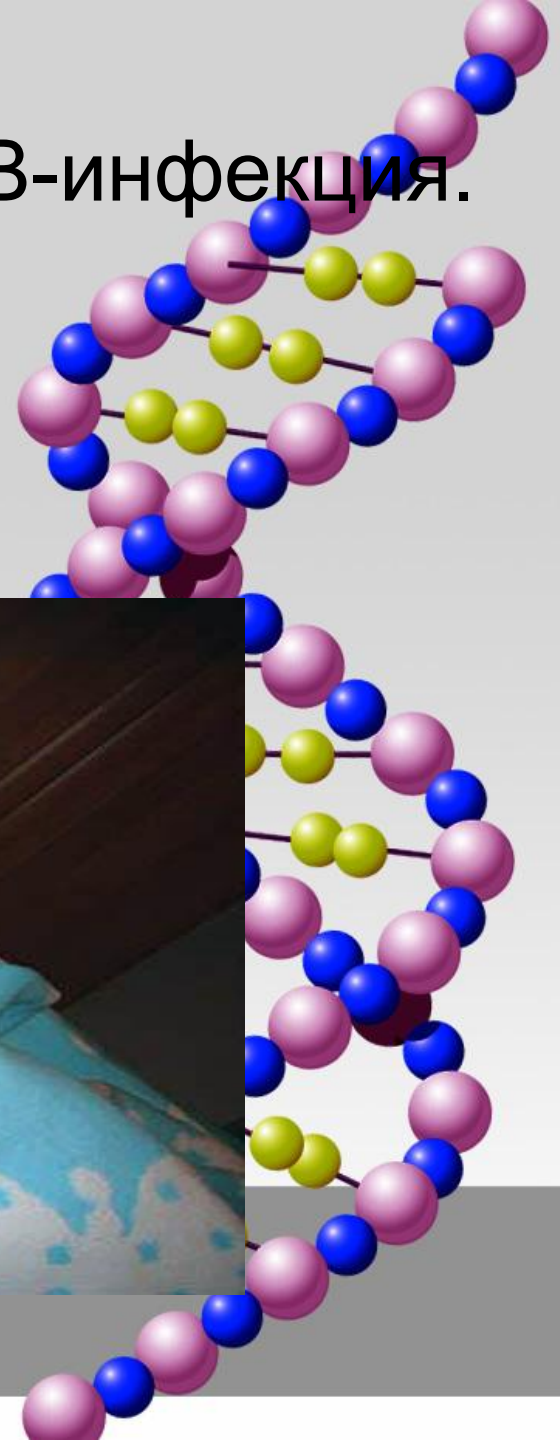


Острая врождённая ЦМВ-инфекция при развитии явного цитомегаловирусного синдрома имеет склонность к генерализации, тяжёлому течению с присоединением вторичных инфекций. Часто неизбежен летальный исход в течение первых недель жизни ребёнка

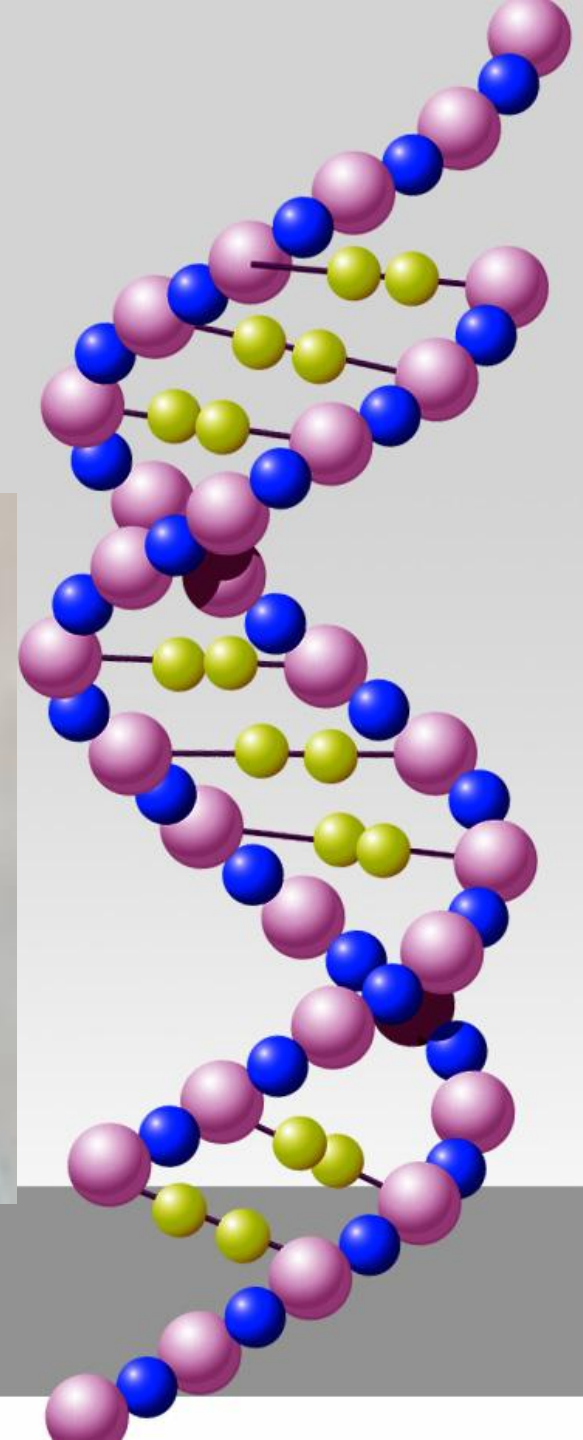


Хроническая врожденная ЦМВ-инфекция.

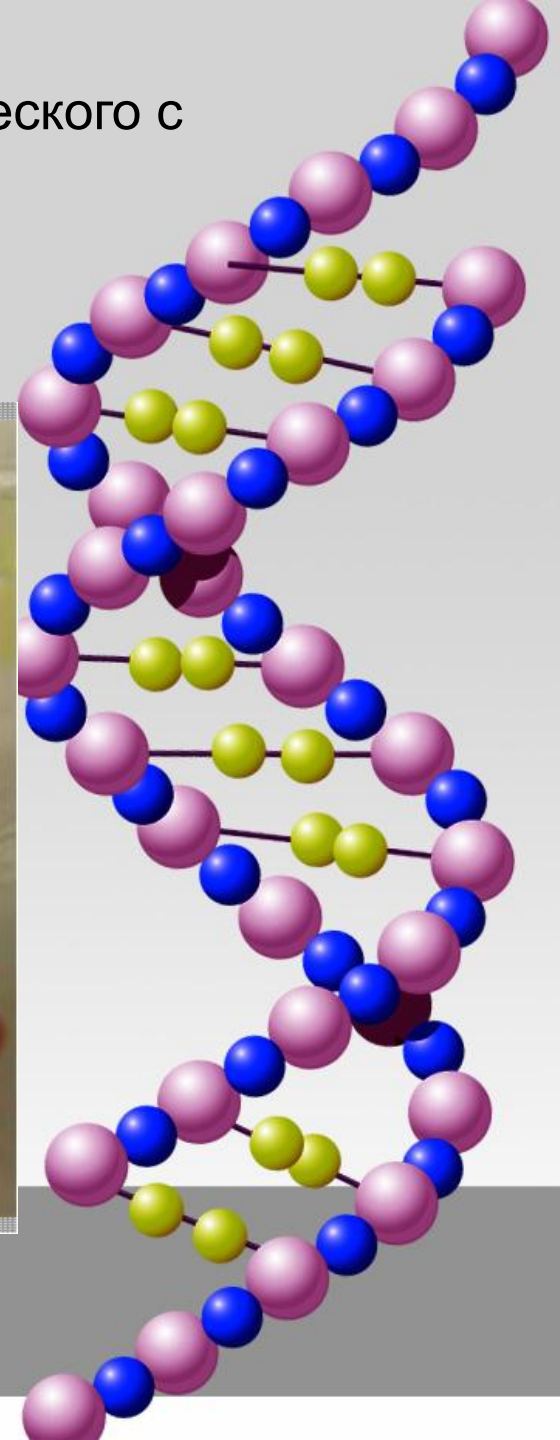
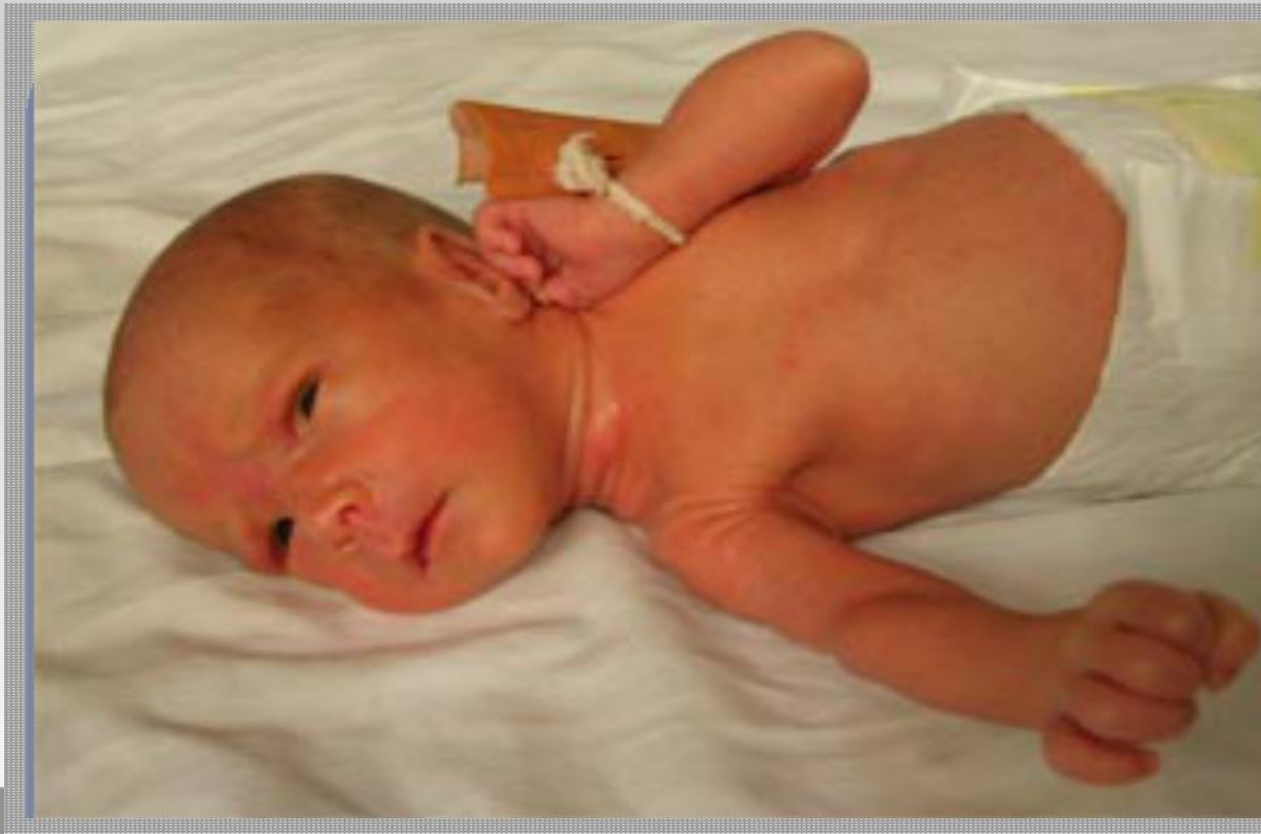Может протекать в двух основных формах:
клинически манифестной или в бессимптомной,
известной как «скрытый» цитомегаловирусный
синдром.



К первой форме заболевания можно отнести детей грудного и раннего возраста с поражением глаз с резким снижением или даже полным отсутствием зрения

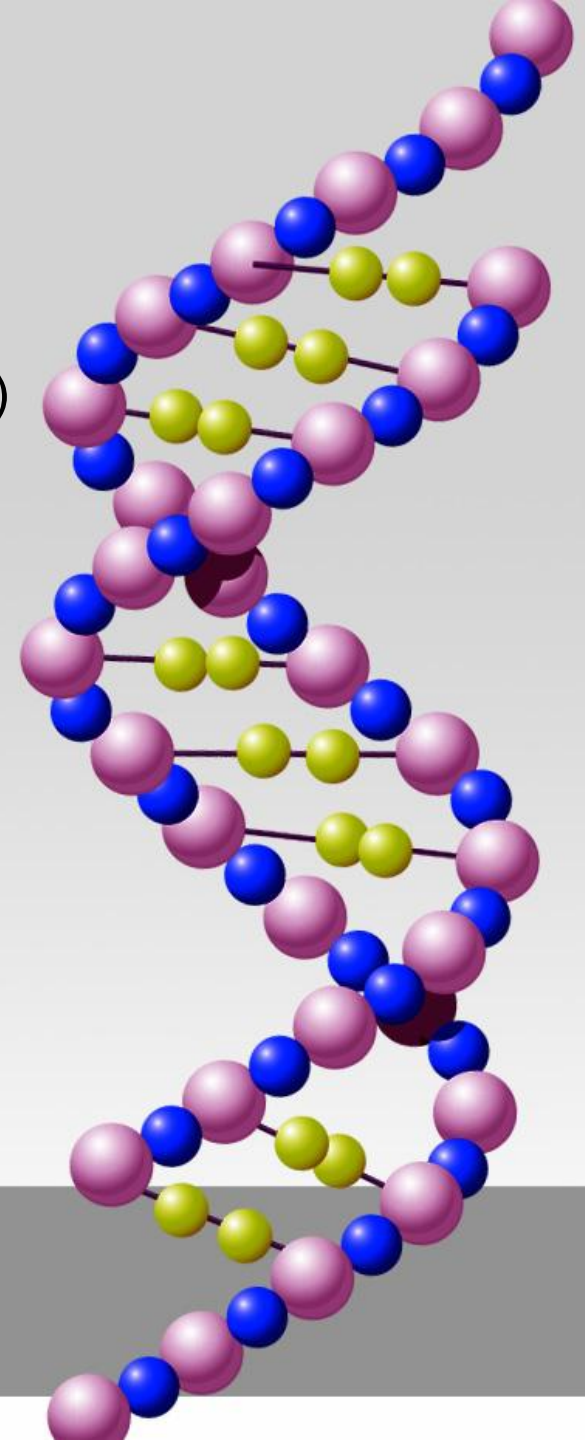
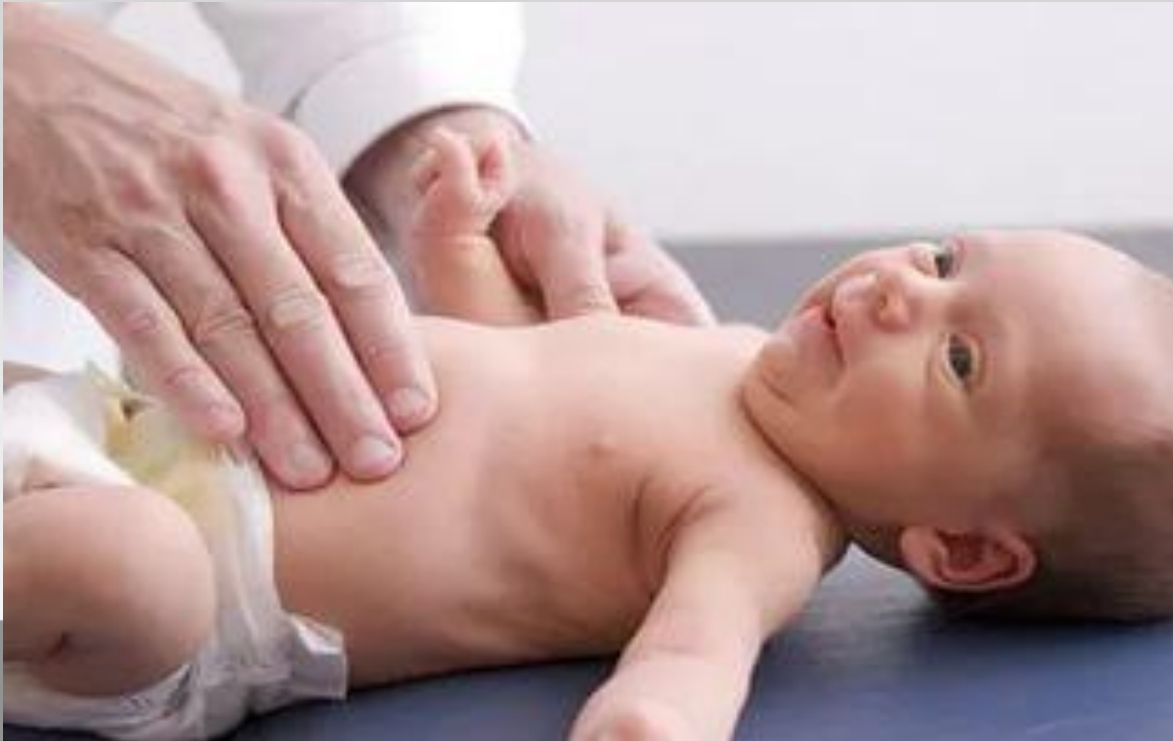

С различными задержками развития (физического с задержкой набора массы тела, речевого с дефектами речи, умственного развития).

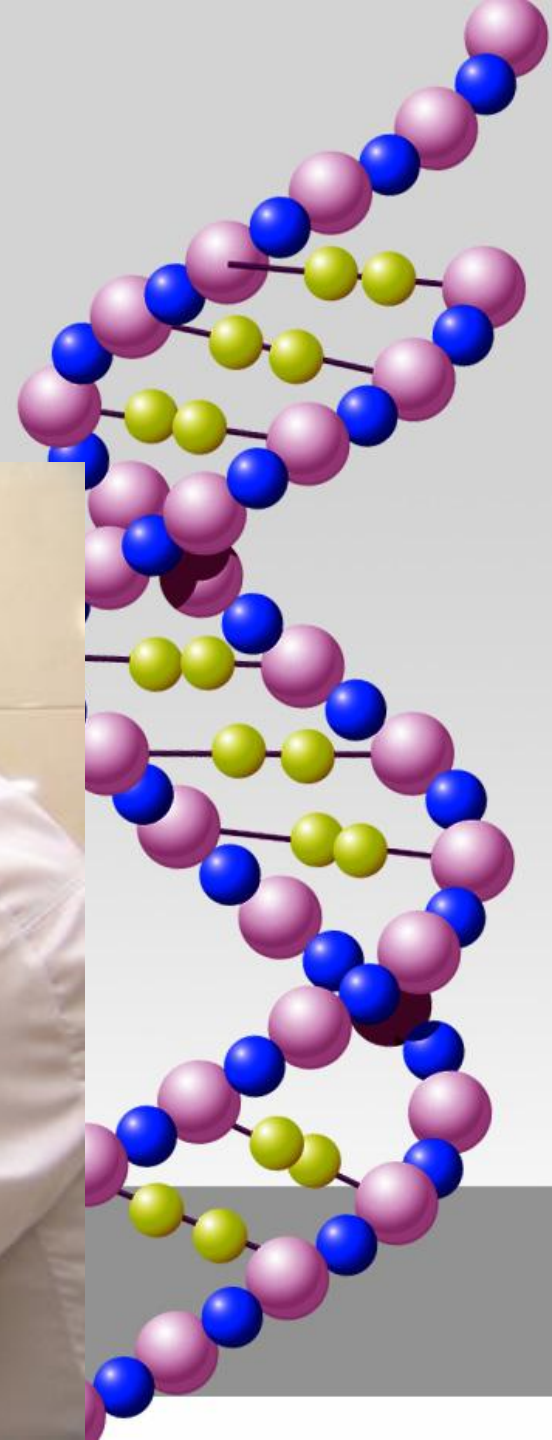
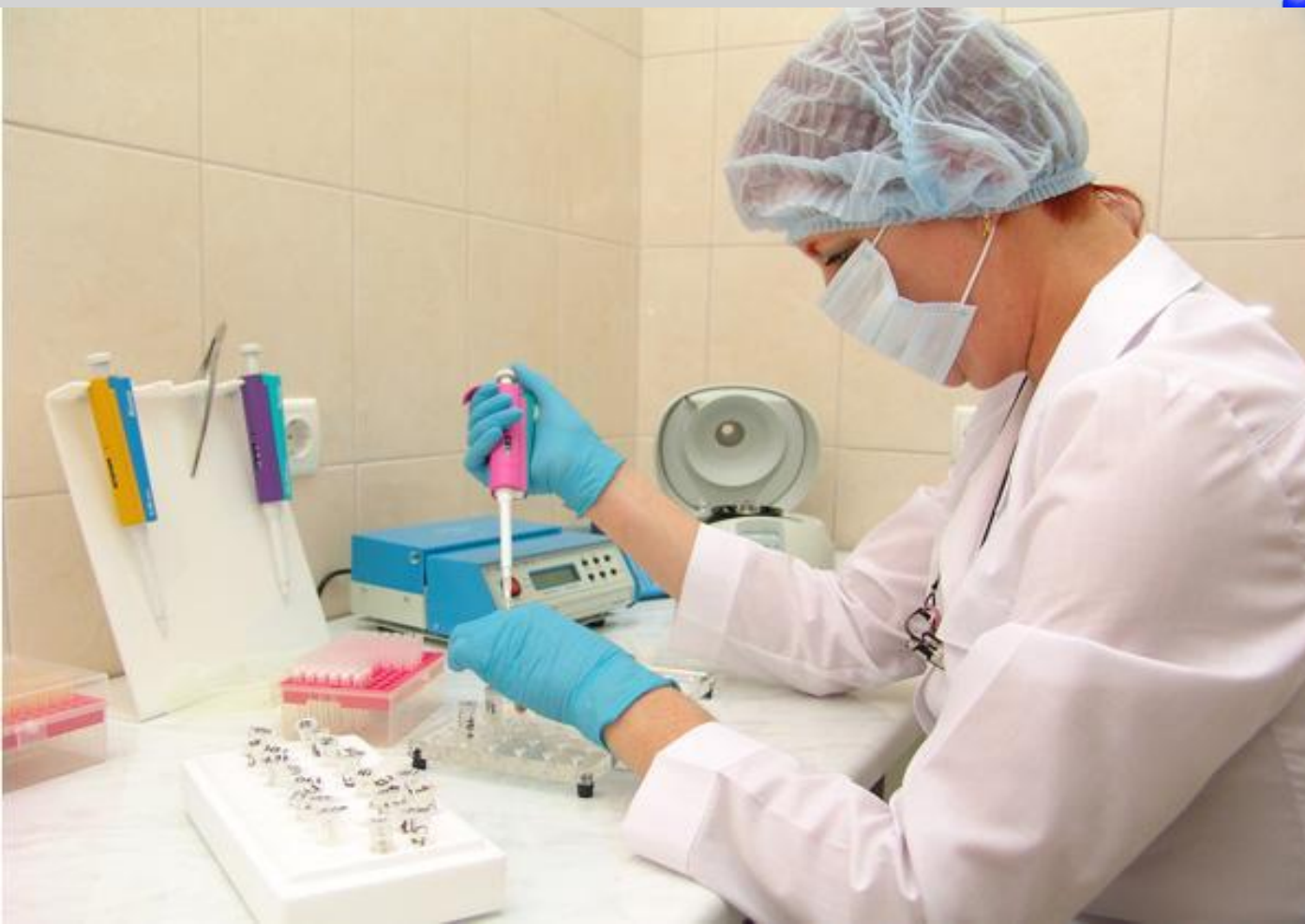

С органическими заболеваниями нервной системы:

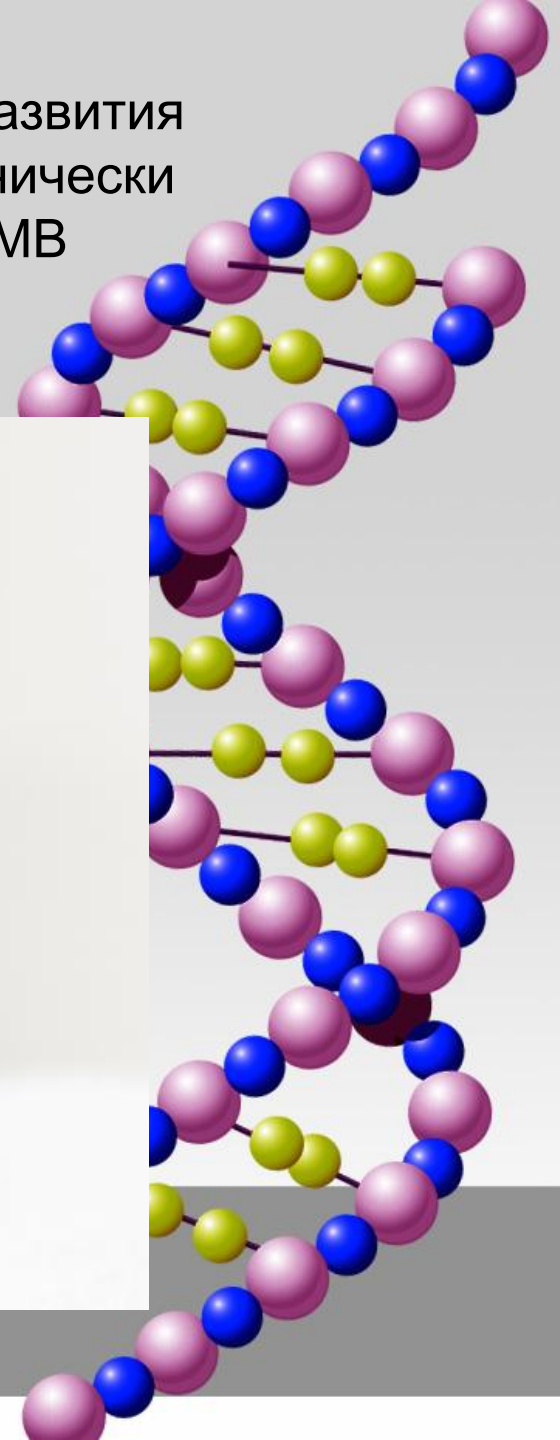
(дебют эписиндрома и устойчивая к лечению эпилепсия, неокклюзивные гидроцефалии, детский церебральный паралич, аутизм и др.)



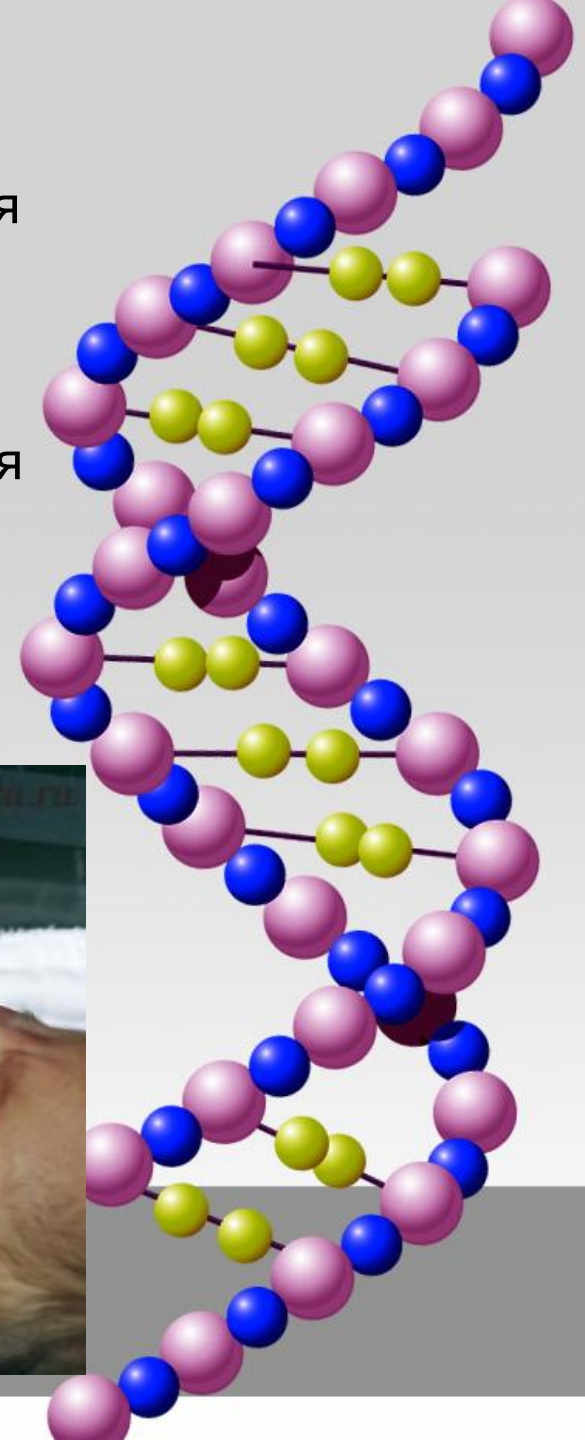
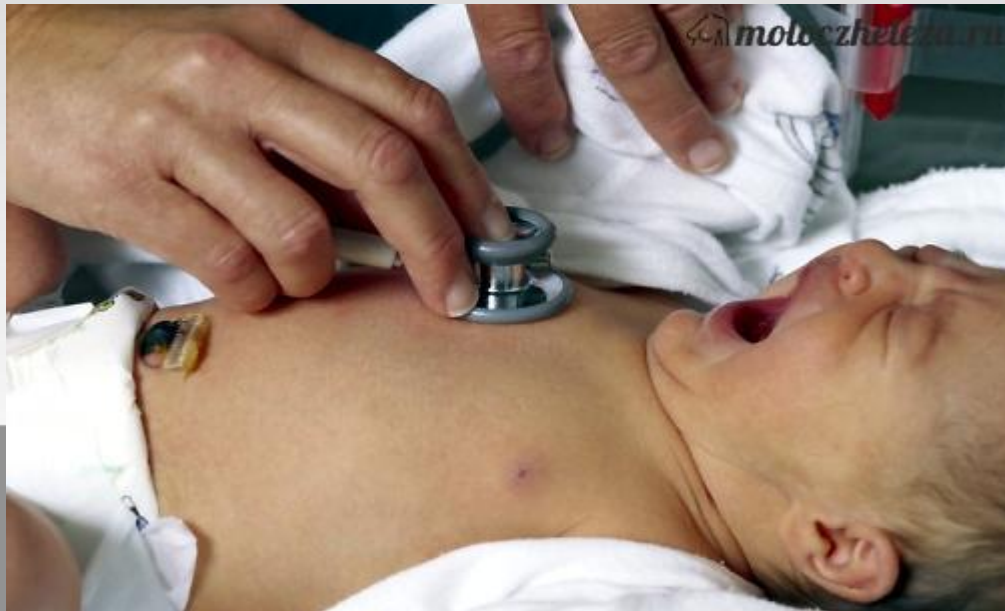Дети со «скрытым» цитомегаловирусным синдромом рождаются клинически здоровыми, но с лабораторными признаками репликативной активности вируса.



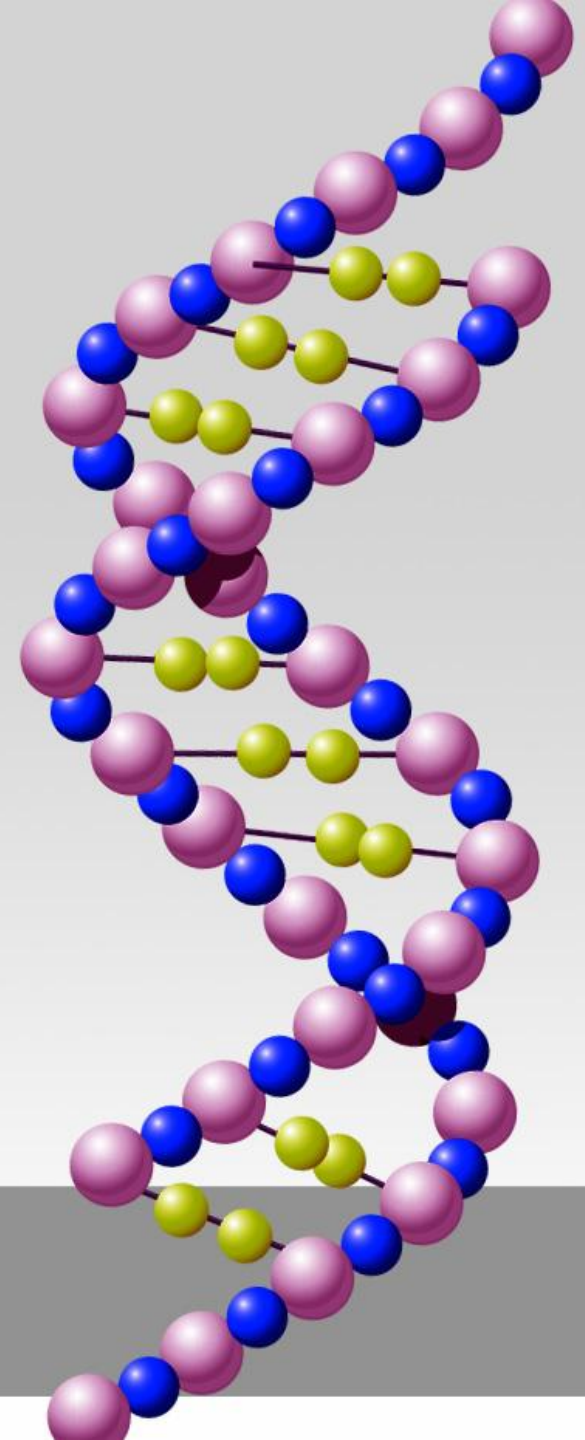
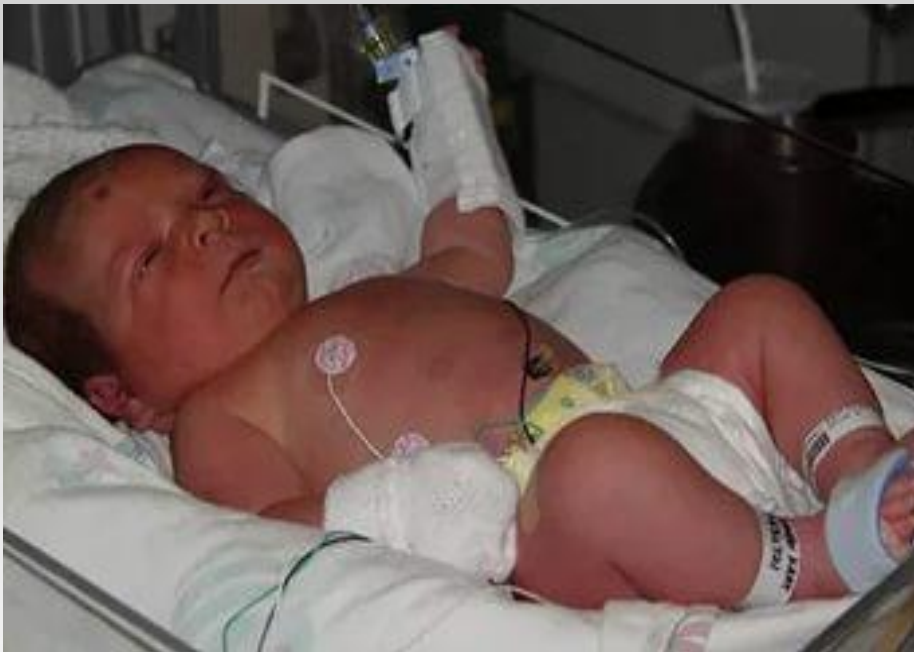В дальнейшем возможны также два варианта развития этого состояния: часто болеющие дети и клинически здоровые дети, у которых активную форму ЦМВ можно обнаружить только при адекватном лабораторном обследовании.



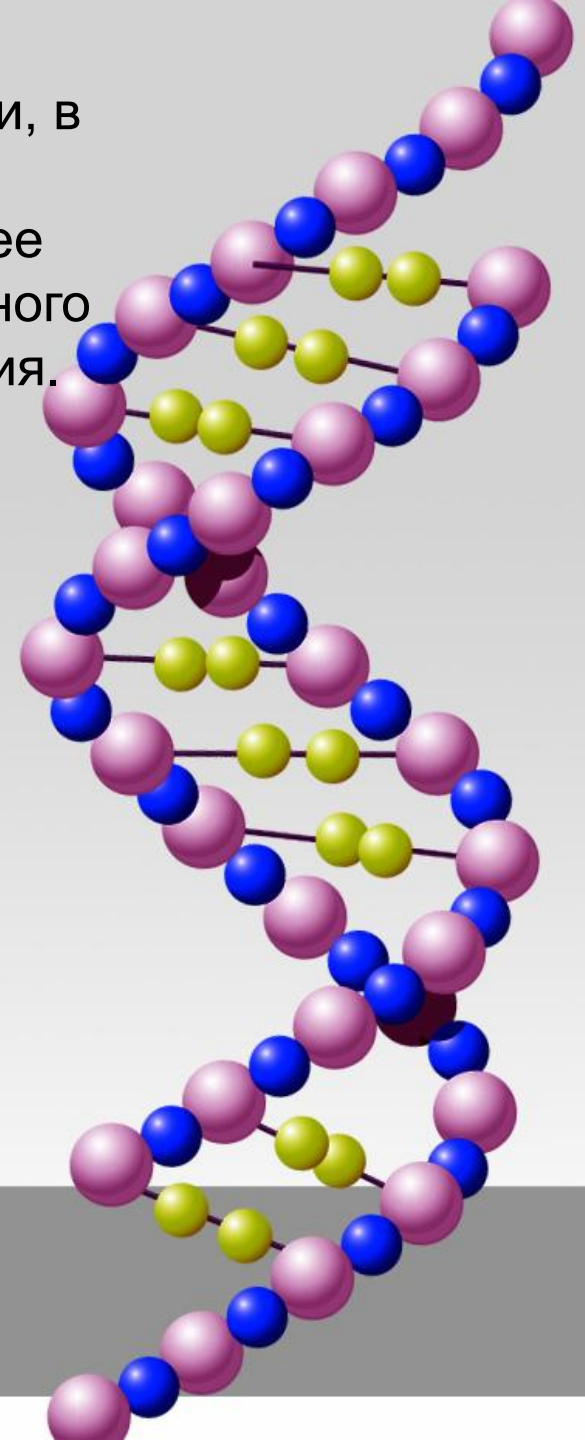
Основным клиническим эквивалентом скрытой врожденной ЦМВ-инфекции является необычная склонность детей к частым хроническим бактериальным инфекциям. Нередко это проявляется уже на первых месяцах жизни: пиодермия новорожденного и другие проявления стафилококковой инфекции, рецидивирующие стоматиты, гаймориты, отиты, бронхиты и пневмонии, циститы, пиелонефриты и другие заболевания бактериальной природы.



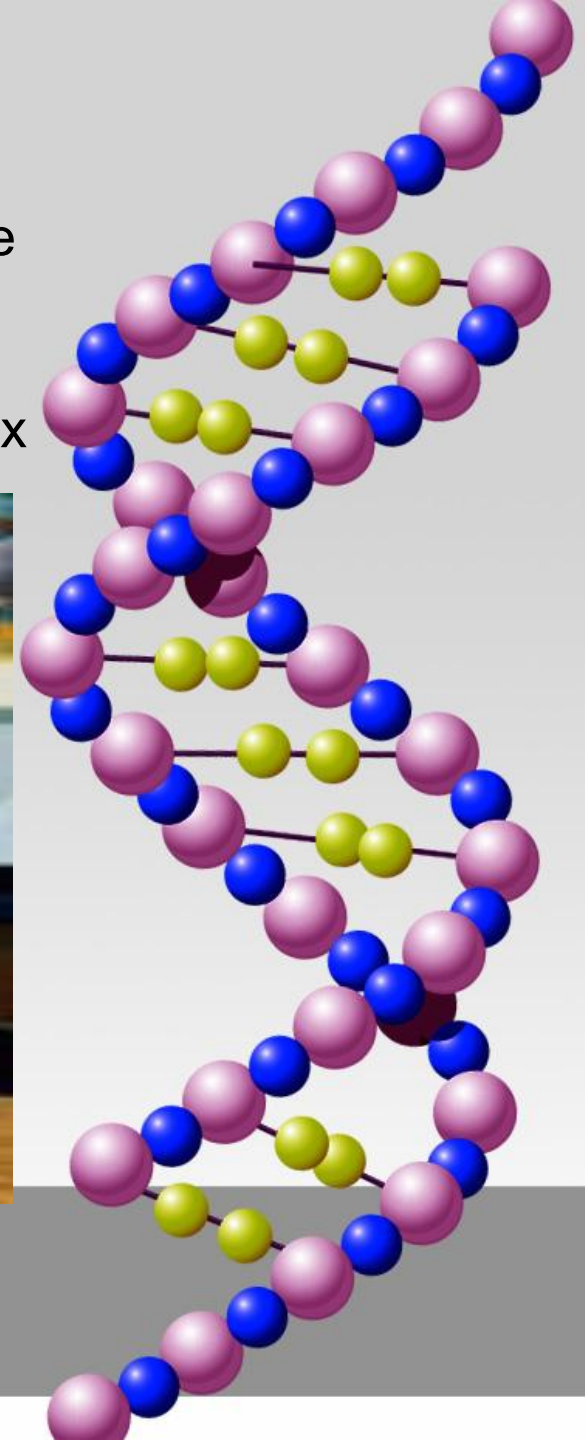
Чем раньше начато лечение первично
хронической врожденной
цитомегаловирусной инфекции у детей с ее
клиническими проявлениями – тем лучше
прогноз.



Лечение, начатое в первые 3-4 месяца жизни, в большинстве случаев позволяет полностью восстановить зрение, купировать дальнейшее прогрессирование эпилепсии, гидроцефального синдрома и наверстать отставание в развитии.



Дети с аутизмом, которым адекватное лечение врожденной ЦМВ-инфекции проведено в первые 2-3 года жизни, нередко затем могут проходить обучение в обычных, а не в специализированных школах.



Внутриутробная цитомегаловирусная инфекция должна быть заподозрена у любого новорожденного при обследовании которого

внутриутробная гипотрофия;

неиммунная водянка плода;

микро- или гидроцефалия;

кожные экзантемы при рождении;

ранняя и/или длительная желтуха;

лихорадка в первые сутки жизни;

судорги, впервые зарегистрированные в течение первых недель после рождения;

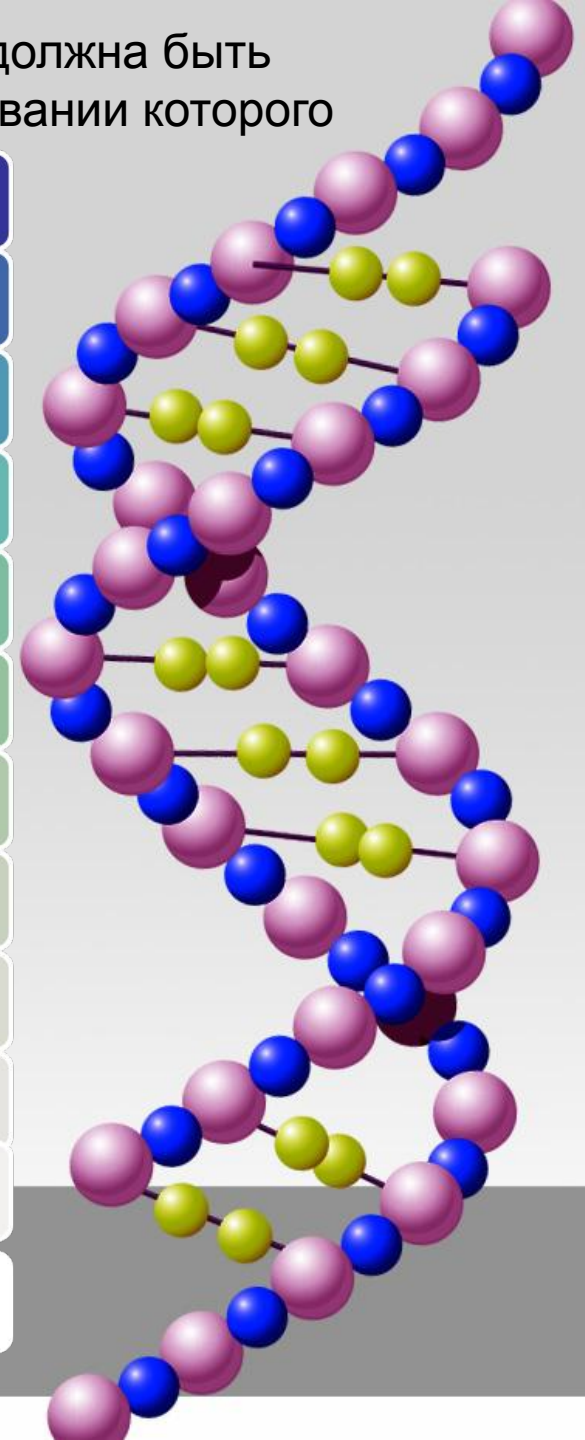
интерстициальная пневмония;

миокардит или кардит

кератоконъюнктивит

катаракта или глаукома;

воспалительные изменения в клиническом анализе крови



Спасибо за внимание!

