Государственное автономное профессиональное образовательное учреждение
«Альметьевский медицинский колледж»

«Скелет туловища»

Выполнила студентка
группы СД19В Халиуллина
Сюмбель Илшатовна

Проверил : Шаехова Г.М

- Позвоночник человека образован лежащими друг на друге 31—34 позвонками, между телами которых располагаются своеобразные хрящевые образования – межпозвоночные диски. Кроме того, соседние позвонки связаны между собой суставами и связками. В целом в позвоночнике можно выделить 122 сустава разной величины и строения, 365 связок и 26 хрящевых соединений, но истинных суставов насчитывается только 52. Большинство позвонков имеют сходное строение.
- Они имеют: тело – основная часть позвонка, представляющая собой губчатую кость близкой к цилиндрической форме;
- дужку – костную структуру полукруглой формы, расположенную с задней части тела позвонка и прикрепленную к нему двумя ножками;
- суставные, поперечные и остистые отростки – имеют разную длину и отходят от дужки позвонка, формируя вместе с телом и дужкой позвоночный канал, а суставные отростки рядом расположенных позвонков образуют истинные суставы, называемые фасеточными или дугоотростчатыми.

- Отделы позвоночника и особенности строения позвонков В позвоночнике выделяют 5 отделов: шейный, грудной, поясничный, крестцовый и копчиковый. При этом, как бы ни было странно, но действительно у разных людей позвоночник может быть образован различным количеством позвонков.
- Это: 7 шейных позвонков – C1—C7;
- 12 грудных – T1—T12;
- 5 поясничных – L1—L5;
- 5 крестцовых – S1—S5;
- 2—5 копчиковых.

Общий план строения позвонков

Позвонок (vertebra) состоит из:

- Тело
- Дуга
- 7 отростков

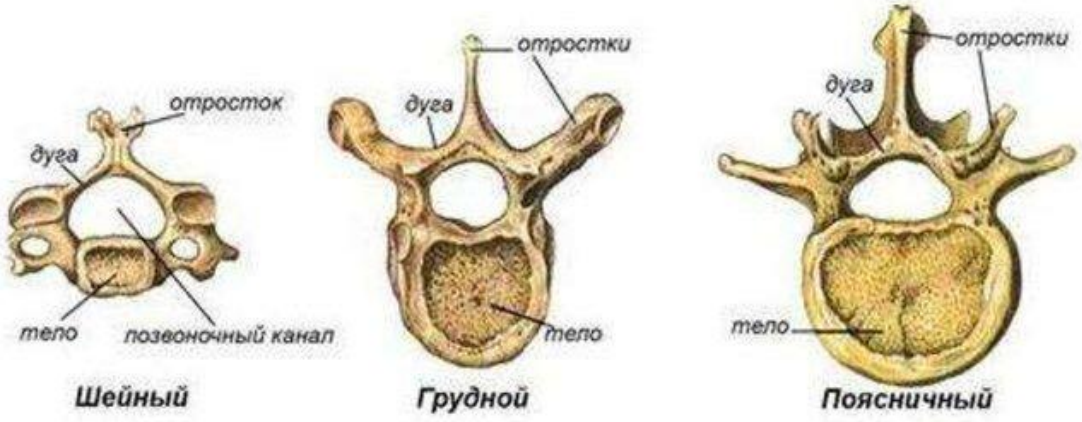

Шейные позвонки, vertebrae cervicales (C_1 – C_7)

Особенности строения шейных позвонков:

- Тела позвонков относительно небольшие, в форме эллипса, позвоночное отверстие большое, остистые отростки короткие, раздвоены на конце и направлены книзу.
- Имеют отверстие в поперечном отростке, где проходят позвоночные артерия и вена.
- C_1 (атлант) и C_2 (аксис, осевой) имеют особое строение – обеспечивают вращение головы.
- C_6 – имеет «сонный бугорок».
- C_7 – имеет более длинный остистый отросток (хорошо прощупывается, является важным анатомическим ориентиром).

C1- C2 (атлант и аксис)

- **Атлант (C1)** – не имеет тела, остистого и суставных отростков, сочленяется с затылочной костью (сверху) и осевым позвонком (снизу)
- **Аксис (C2)** – на поверхности тела имеет зубовидный отросток (зуб,dents).

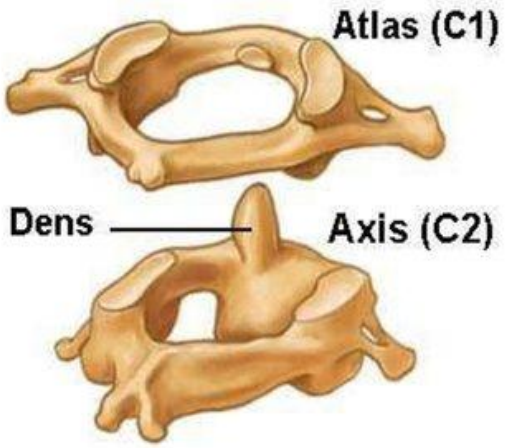

Атлант и аксис

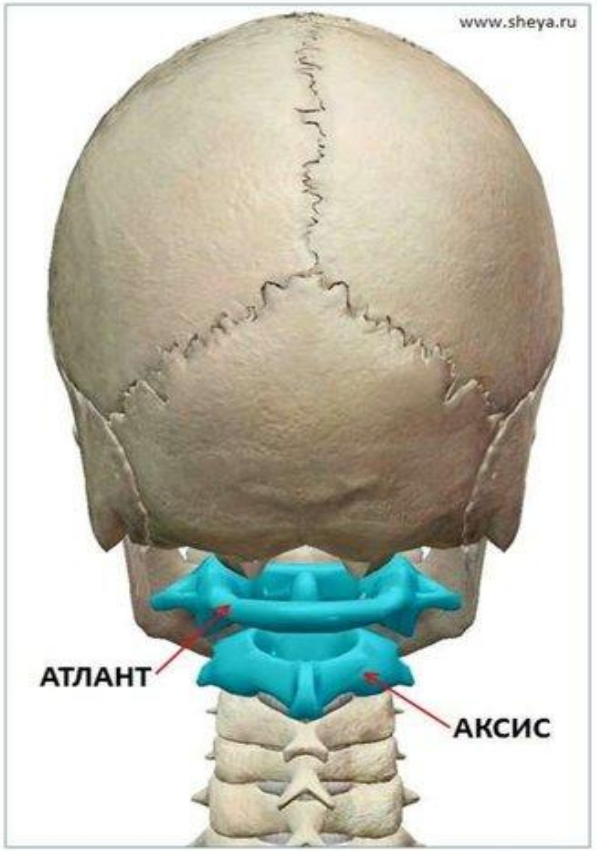

Атлант одет на зуб Аксиса, что обеспечивает повороты и вращения головы.

Сонный бугорок (C_6)

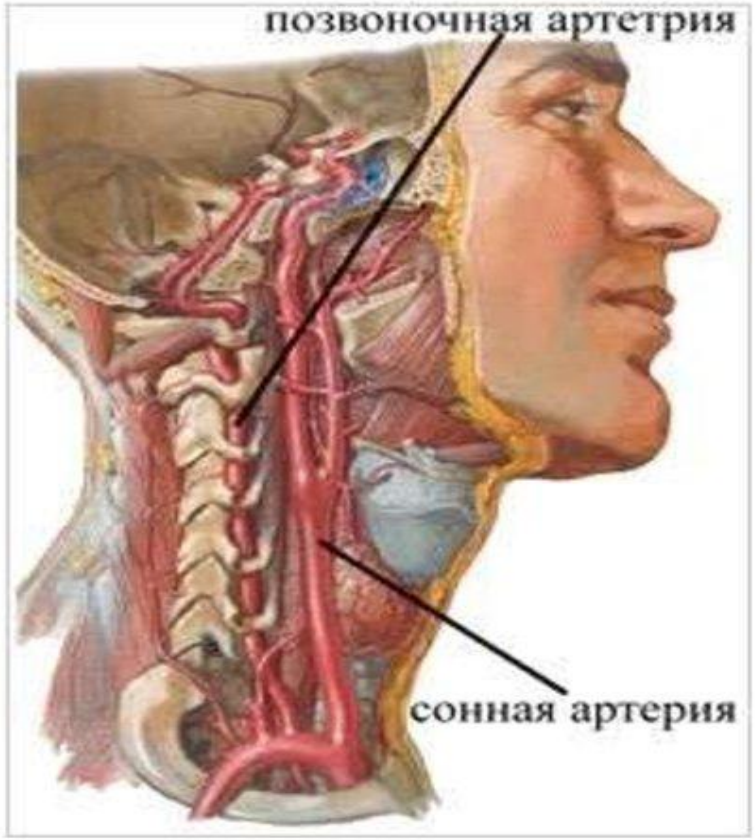

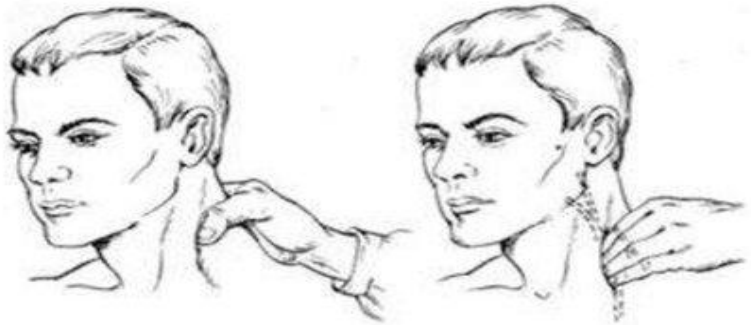

7-й шейный позвонок (C_7)

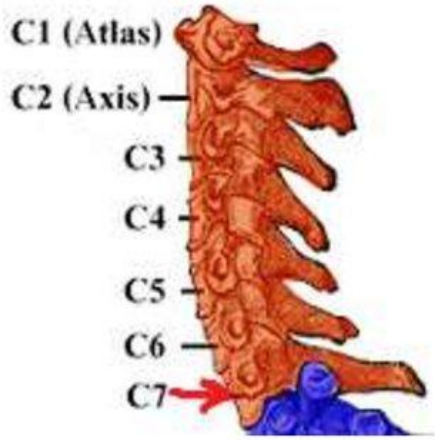

C_7 – имеет более длинный остистый отросток , хорошо прощупывается, является важным анатомическим ориентиром!

Шейные позвонки, вид спереди

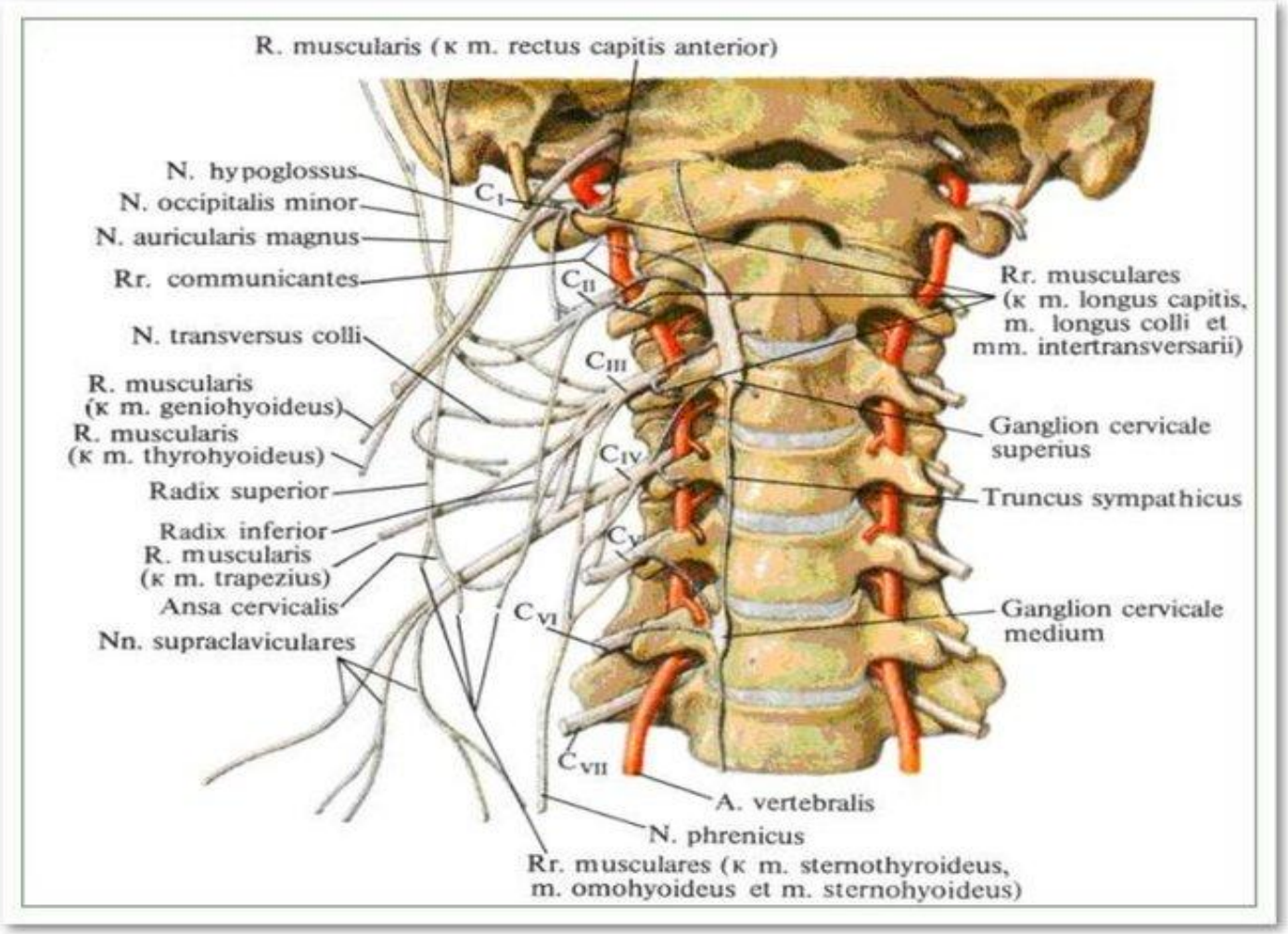

Грудные позвонки – vertebrae thoracicae (Th_1 – Th_{12})

Особенности строения грудных позвонков:

- Значительно крупнее шейных, высота тел и ширина позвонков нарастает от Th_1 к Th_{12}.
- Характерно наличие реберных ямок на боковых поверхностях тел позвонков и поперечных отростках (места сочленения с ребрами).
- Остистые отростки длиннее, чем у шейных, направлены книзу и накладываются друг на друга.

Сочленение грудных позвонков и реберных костей

Поясничные позвонки vertebrae lumbales ($L_1 - L_5$)

Особенности строения поясничных позвонков:

- Имеют массивное тело бобовидной формы, высота и ширина тел позвонков увеличиваются от L_1 к L_5.
- Хорошо выражены суставные и поперечные отростки.
- Остистые отростки коротки, расположены на одном уровне с телом позвонка.

Vertebrae lumbales ($L_1 - L_5$)

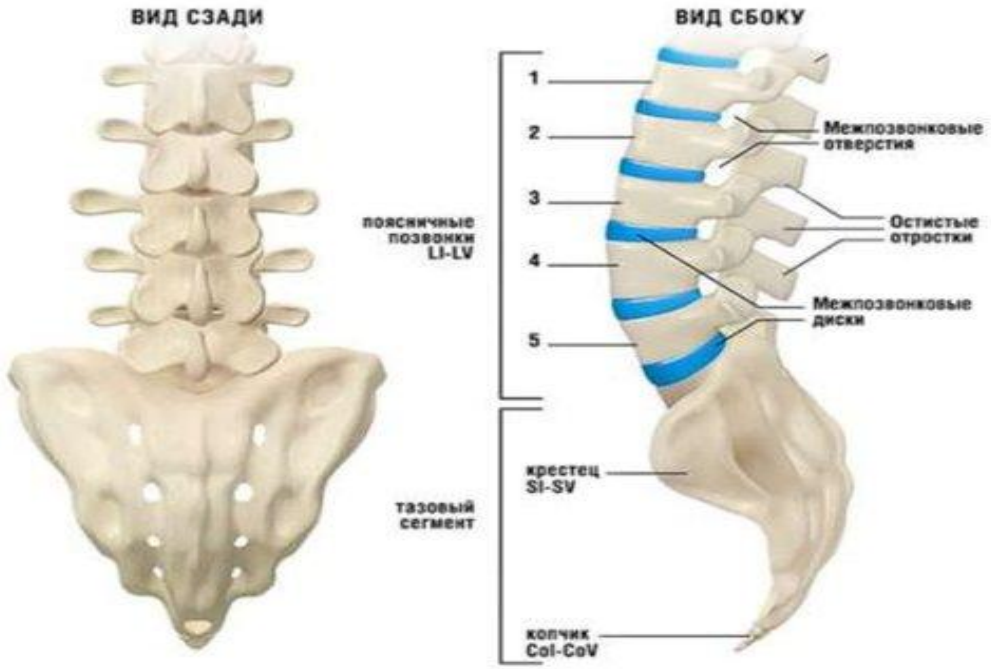

Крестец, os Sacrum ($S_1 - S_5$)

Особенности строения крестца:

- 5 крестцовых позвонков срастаются в одну кость. Позвоночные отверстия срастаются в единый крестцовый канал, который заканчивается крестцовой щелью в месте сочленения с копчиком.
- На тазовой (вентральной) поверхности видны поперечные линии от сращения позвонков и передние (вентральные) крестцовые отверстия – места выхода передних ветвей спинномозговых нервов.
- На дорсальной (задней) поверхности находятся задние (дорсальные) крестцовые отверстия – места выхода задних ветвей спинномозговых нервов.
- На латеральных частях крестца находятся ушковидные поверхности – места сочленения с тазовыми костями.

Os Sacrum ($S_1 - S_5$)

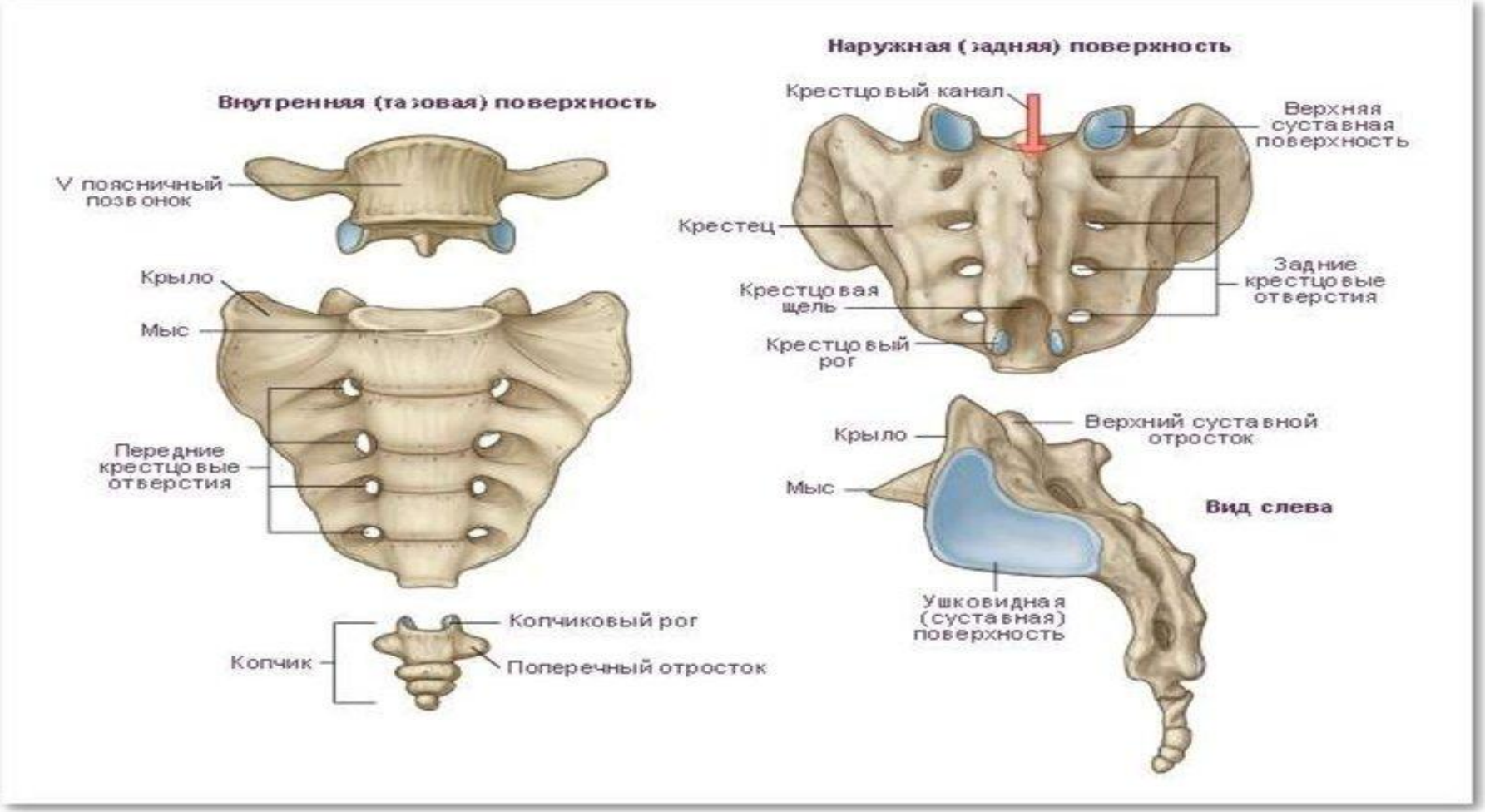

Копчик,
os Coccygis (Co_1-Co_3)

Особенности строения копчика:

- Рудиментарное образование
- Только Co1 имеет суставные отростки – «копчиковые рога», соединяются с «крестцовыми рогами».
- Позвонки Co2- Co3 имеют округлую форму и маленькие размеры.

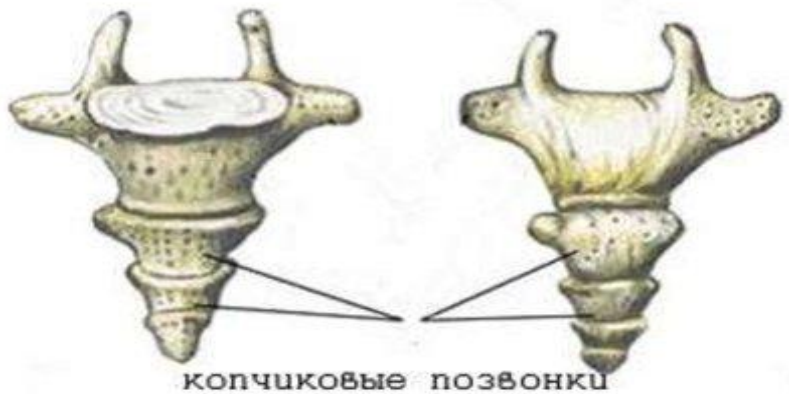

Грудная клетка

- **Грудина** (Sternum) - непарная длинная плоская губчатая кость, состоящая из 3 частей: рукоятки, тела и мечевидного отростка.
- **Ребра** (Costae) - парные кости грудной клетки. Каждое ребро имеет костную и хрящевую части.

Грудина (Sternum)

Грудина – плоская кость, состоит из 3-х частей:

1. Рукоятка грудины
2. Тело грудины
3. Мечевидный отросток (может иметь отверстие или быть раздвоенным)