ФАСЦИАЛЬНЫЕ ФИБРОМАТОЗЫ КИСТИ И ЗАПЯСТЬЯ

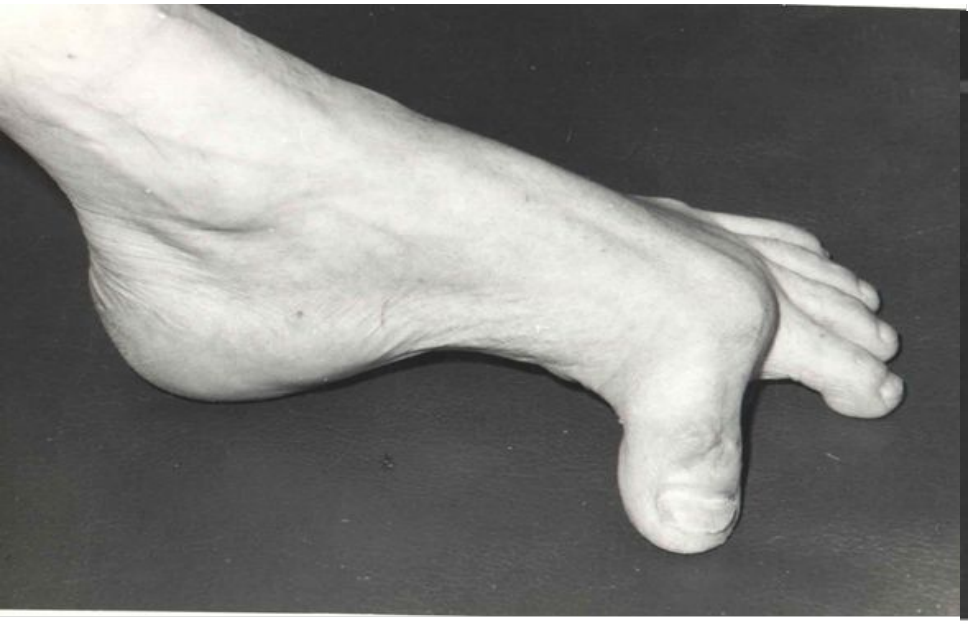

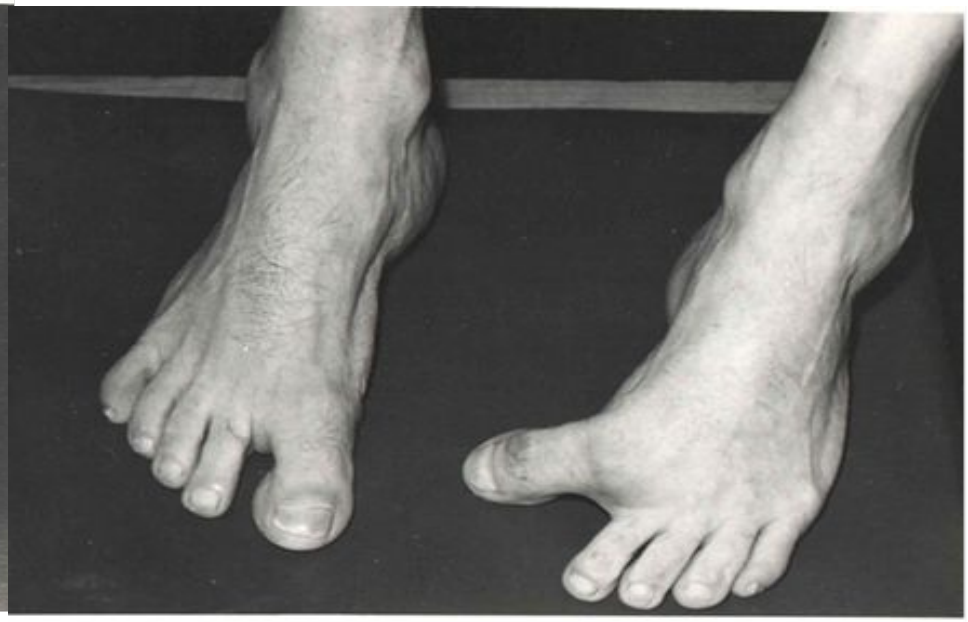

Избыточное разрастанием соединительной ткани, образованием узлов, тяжей или уплотнений. Впервые его ввёл в 1954 году Стоут (A.P. Stout), подразумевая диспластический процесс, не имеющий признаков воспалительной реакции и особенностей, присущих какой-либо опухоли

- Морфологически, фиброматоз (fibra-волокно) выражается пролиферацией фибробластов и инфильтрацией окружающих тканей за счёт аппозиционного (от лат. apponere – прибавлять, прикладывать) роста, т.е. внедрения новых клеток между ранее существовавших или наложения новых слоёв. В отличие от злокачественных опухолей при фиброзной дисплазии менее выражен полиморфизм клеток и их митотическая активность.

- По свойствам соединительная ткань выполняет опорную, защитную, формообразующую, пластическую и трофическую функции. Она делится на оформленную и неоформленную. В первой из них волокна располагаются параллельно и собраны в пучки, участвующие в образовании связок, сухожилий, фасций.

Та ткань, что все соединяет К несчастью, с возрастом линяет

- Предполагается, что фиброматозы, в большинстве случае, представляют собой диспластический процесс, связанный со старением соединительной ткани. В практической работе основное внимание ортопеда привлекают поражения различной локализации, относящиеся к группе поверхностных фасциальных фиброматозов. Рациональнее их рассматривать, как местные проявления системного заболевания соединительной ткани, а не изолированные поражения, так как им присущи общие патолого-морфологические характеристики.
- По международной классификации болезней к ним относят:
- ладонный фасциальный фиброматоз,
- подошвенный фасциальный фиброматоз,
- фиброз полового члена, а также ряд «очагов» другой локализации

- **Фасциальный фиброматоз кисти** более известен по имени автора, впервые описавшего его, как контрактура Дюпюитрена (КД). При этом процессе поражается ладонный апоневроз, словно плащом покрывающий сухожилия сгибателей пальцев кисти, сосуды и нервы и выполняющий каркасную и защитную функции.
- Пальмарный фиброматоз имеет вид инфильтрирующего и узловатого образования, исходящего из ладонного апоневроза и приводящего к сгибательной контрактуре IV – V и реже других пальцев



- Многие авторы обнаружили у больных с КД аналогичные поражения подошвенного апоневроза (Калинин А. А.,1984), а также иногда сопутствующий им синдром, сопровождающийся фиброзом перегородки кавернозных тел пениса с их последующей деформирующей индурацией и искривлением ствола

- **Поражение подошвенного апоневроза** часто выявляется спустя 2-3 года после начала аналогичного процесса на кисти. Клиническая картина такого варианта локализации фиброматоза впервые описана L. Ledderhose в 1897 г., отсюда и её название – Болезнь Леддерхозе (БЛ).
- Идентичность патоморфологической картины при поражении ладонного и подошвенного апоневрозов была подтверждена в 1962 г. (M. Ackerman)

- Строение стопы сходно с архитектурой кисти и подошвенный апоневроз выполняет такую же функцию. D.H.Mackenzie (1970) включил подошвенный фиброматоз в группу гиперпластических соединительнотканных образований.
- Рубцовое перерождение плантарного апоневроза локализуется в области внутреннего края свода стопы в виде плотного подкожного узла или тяжа, спаянного с кожей, неподвижного и безболезненного. Обычно больные не обращают на это внимание и не предъявляют жалоб. Но процесс постепенно развивается.

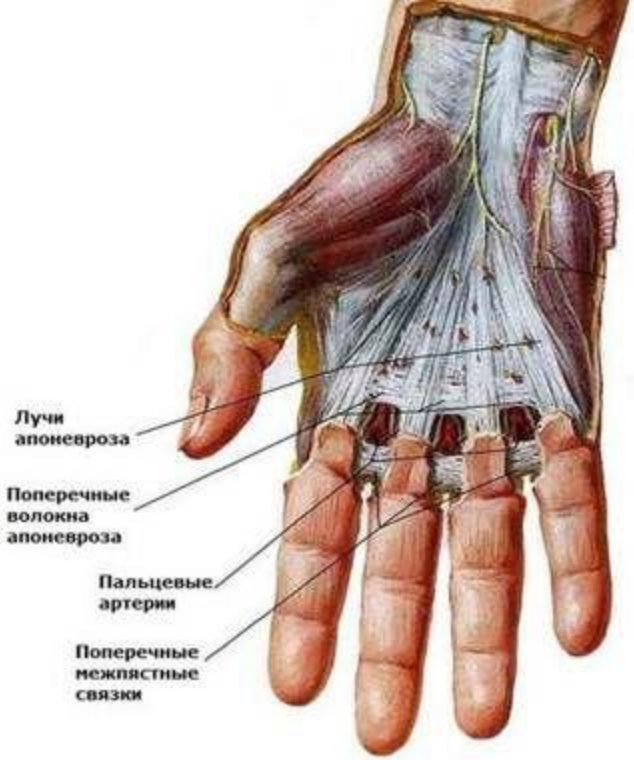
Лучи апоневроза
Поперечные волокна апоневроза
Пальцевые артерии
Поперечные межпястные связки

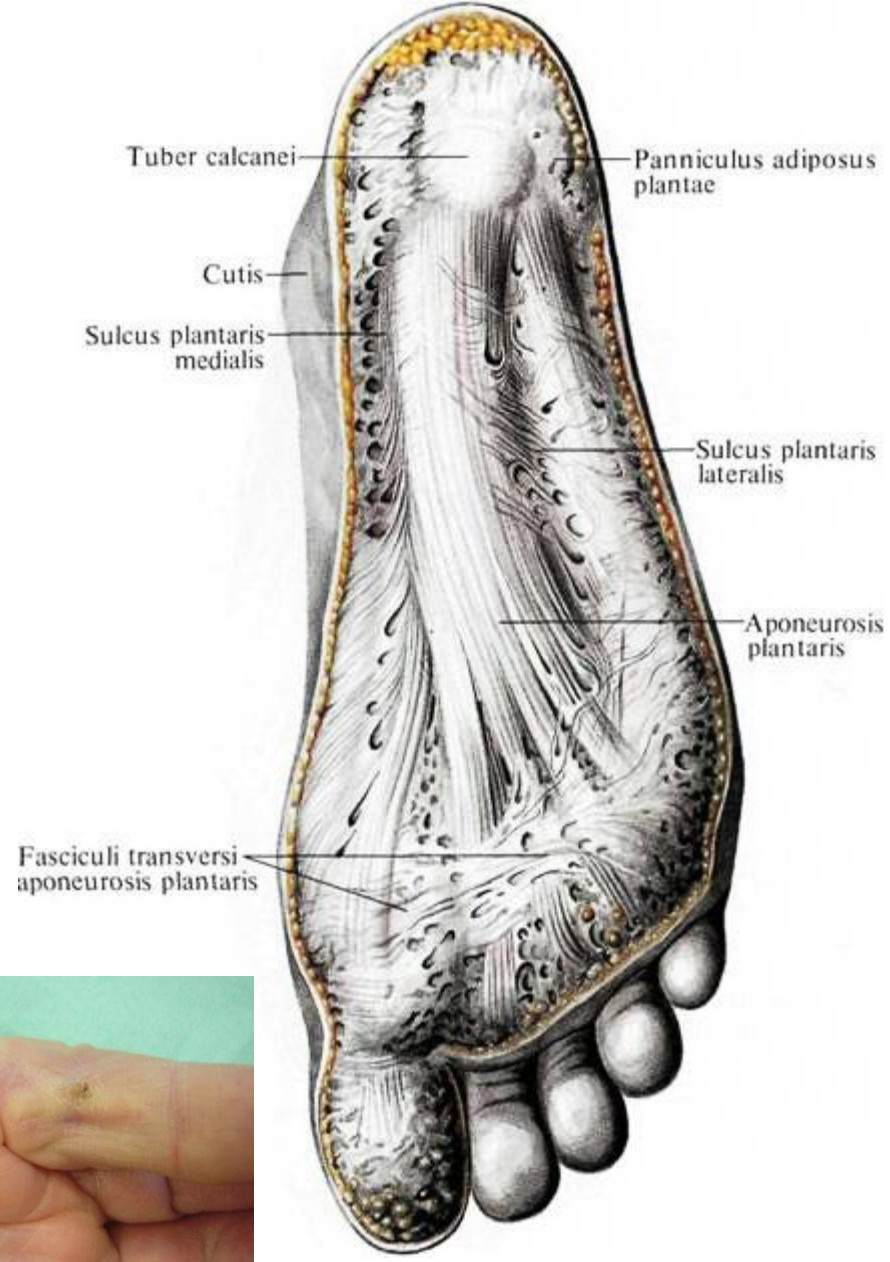
Tuber calcanei
Panniculus adiposus plantae
Cutis
Sulcus plantaris medialis
Sulcus plantaris lateralis
Aponeurosis plantaris
Fasciculi transversi aponeurosis plantaris

- Пациент был направлен в стационар уже в стадии образования выраженной десмогенной контрактуры 1 пальца стопы, при которой ходьба стала теоретически невозможной. Но больной был стоиком и ходил на работу в валенках или галошах – в зависимости от сезона. Палец находился в состоянии подошвенного сгибания под углом 90 градусов и аддукции – 70 градусов, а также подвывиха в плюснефаланговом сочленении из-за плотного рубцово-апоневротического тяжа размером 6х2 см, располагавшегося по внутреннему краю подошвенного свода. Ранее пациент к врачам не обращался. Начальная степень контрактуры Леддерхозе была выявлена при осмотре и на так называемой «здоровой» стопе. К тому же, у больного б[illegible] и КД правой кисти III ст[illegible]

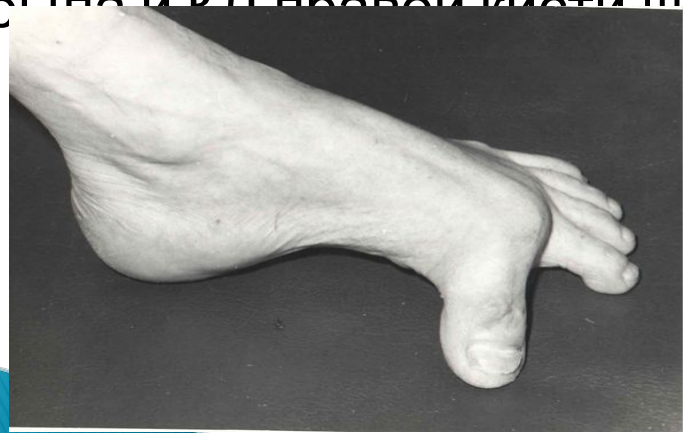

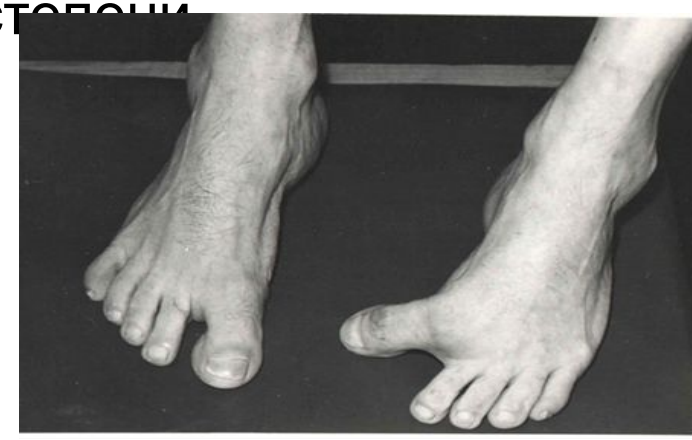

- С учётом многокомпонентной сгибательно-приводящей контрактуры первого пальца левой стопы было выполнено достаточно сложное оперативное вмешательство. Суть его заключалась в удалении тяжа из S-образного доступа, подошвенной капсулотомии пястно-фалангового и межфалангового суставов 1 пальца, их редрессации с вправлением подвывиха и последующей трансартикулярной фиксацией спицей. Это позволило устранить контрактуру и постепенно увеличивать степень разгибания пораженного первого луча стопы, предупреждая тем самым, развитие ишемических изменений в области ногтевой фаланги. Спустя несколько лет этому же пациенту оперировали вторую стопу, но на стадии начальной сгибательно-приводящей контрактуры первого пальца.
- Следует заметить, что при любой контрактуре, устраняя порочное положение пальца или сегмента, существовавшее много лет, надо учитывать сформировавшуюся ретракцию мягких тканей, в том числе, сосудисто-нервных пучков. Это частный вариант общего правила, рекомендующего моделировать послеоперационный эффект при устранении большинства дефектов, деформаций и контрактур, существующих длительный срок

Болезнь Пейрони

Второе заболевание этой группы – **идиопатическая фибробластическая индурация** полового члена, при которой формируются участки эластофиброза белочной оболочки (бляшки Пейрони), обусловливая появление боли уже в начальной стадии заболевания и приводя позднее к искривлению полового члена и к эректильной дисфункции.

Описал этот вариант заболевания в 1743 г. Франсуа Жиго де Пейрони (Francois Gigot de la Peyronie), врач при дворе Людовика XV, основатель парижской хирургической академии. Страдает этой болезнью около 0,4% мужской части населения в возрасте 40 – 70 лет, однако цифра недостоверна, ибо к врачу подобные пациенты обращаются, пожалуй, даже реже, чем при болезни Леддерхозе.

К сожалению, средств профилактики подобных поражений соединительной ткани не существует. КД и БЛ оперативно лечат травматологи-ортопеды, а болезнью Пейрони, естественно, занимаются урологи.

А теперь можно более обстоятельно поговорить о наиболее распространённом в клинической практике варианте фасциальных диспластических фиброматозов – о контрактуре Дюпюитрена.

Контрактура Дюпюитрена

Кисть, как известно, является наиболее важной, активной составной частью руки, выполняющей статическую, динамическую и сенсорную функции, и представляет собой сложное анатомическое образование. Это не только совершеннейший по разнообразию и тонкости движений рабочий орган, но и **орудие познания, выразитель эмоций и средство общения**, особенно для людей, лишённых возможности речевого контакта.

Микеланджело в своей фреске «Сотворение Адама» всю композицию строит так, что взгляд зрителя концентрируется прежде всего на руках: волевой, полной энергии руке творца противопоставляется другая, как бы пробуждающаяся от глубокого сна – рука Адама.

Кисти – это ансамбль из множества костей, связок, сухожилий, сосудов и нервов, своей согласованной работой создающих возможность выполнения разных и сложных движений

Эти движения настолько интегративно связаны между собой, что для практической работы врачу необходимо знание не только возможностей кисти, но и взаимозависимости их, причём с использованием даже имеющихся ограничений

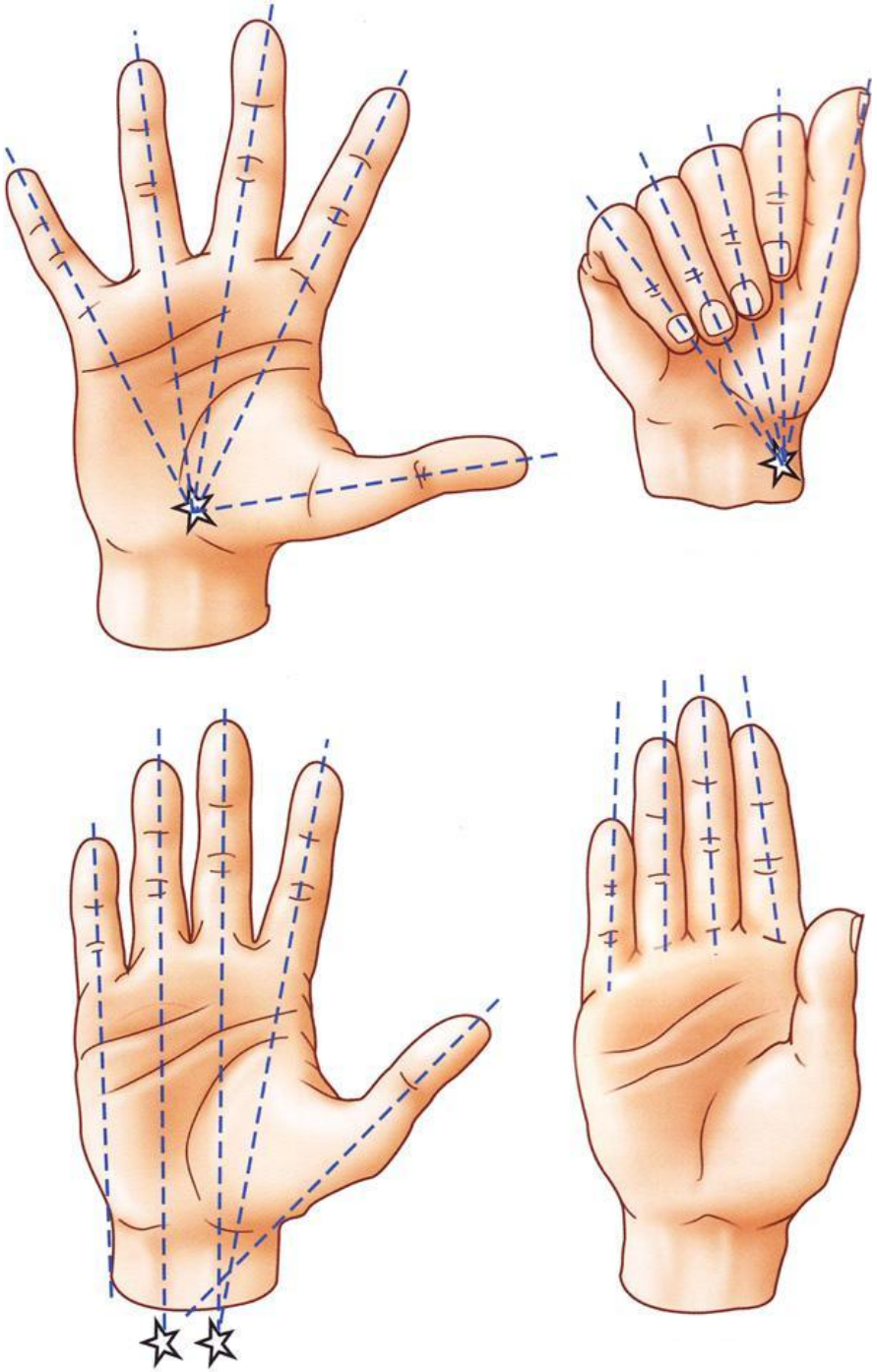

Поверхностными вертикальными тяжами она связана с ладонной фасцией, особенно в области складок ладони, что позволяет предотвратить скольжение, подвижность её при захвате.

Ладонный апоневроз является частью собственной фасции ладони и предохраняет глубжележащие образования от сдавления. Он представляет собой утолщенную пластину, которая проецируется в центре ладони между возвышениями первого пальца и мизинца и имеет форму треугольника, основанием обращенного к головкам II-V пястных костей.

В вершину апоневроза вплетаются волокна сухожилия длинной ладонной мышцы, а при её отсутствии (у 10% людей) – волокна удерживающей связки сгибателей кисти (retinaculum flexorum)

Строение ладонного апоневроза неоднородно и вариабельно. У 17% людей он представлен тонкой пластиной (пластинчатая форма), а в 83% случаев волокна апоневроза сконцентрированы в отчётливые пучки (тяжистая форма), в направлении к трёхфаланговым пальцам (Усольцева В.В., Машкара К.И, 1986)

Система поперечных пучков (fasciculus transversi) составляет глубокий слой апоневроза, имеет вид тесьмы и поддерживает свод кисти. В промежутках между ними образуются «окна» или комиссуральные отверстия. Они расположены на уровне дистального отдела межпястных промежутков и заполнены жировой клетчаткой, окружающей сосуды и нервы пальцев.

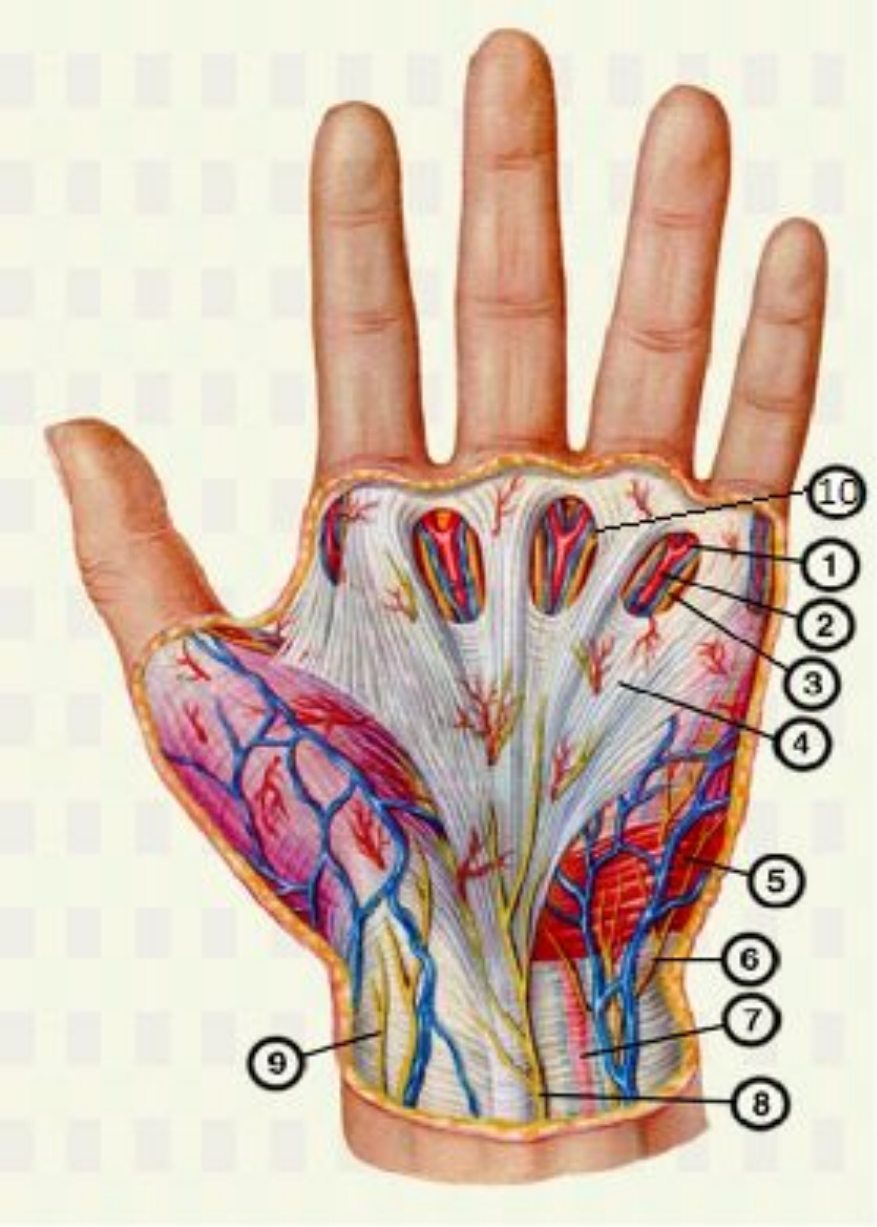

- Сосуды и нервы ладонной поверхности левой кисти: 1 собственная ладонная пальцевая артерия; 2 общая ладонная пальцевая артерия; 3 собственный ладонный пальцевой нерв; 4 ладонный апоневроз; 5 короткая ладонная мышца; 6 ладонная ветвь локтевого нерва; 7 локтевая артерия; 8 ладонная ветвь срединного нерва; 9 ветвь латерального кожного нерва предплечья, 10 комиссуральное “окно”

Таким образом, ладонный апоневроз представляет собой сложный каркас, арматуру, образующую продольный и поперечный своды кисти, которые предохраняют сосуды и нервы ладони и пальцев от сдавления и смещения при захвате, а также способствуют лимфатическому и венозному оттоку (Волкова А.М., 1993)

Гийом Дюпюитрен

В 1832 году французский хирург Гийом Дюпюитрен (G. Dupuitren), работавший в госпитале Отель-Дьё и возглавлявший кафедру оперативной хирургии Парижского университета (рис 17) , описал клиническую картину деформации и определённо назвал причину её возникновения – рубцовое перерождение ладонного апоневроза (contraktura aponeurotika).

С тех пор ладонный фасциальный фиброматоз с типичной сгибательной контрактурой пальцев кисти называют болезнью или контрактурой Дюпюитрена (КД)

Преимущественно (90%) заболевают мужчины работоспособного возраста (от 40 до 60 лет), независимо от их рода деятельности. Женщины страдают недугом в 6 – 8 раз реже и в более зрелом возрасте.

Прогрессирующий характер заболевания сопровождается значительными нарушениями функции кисти, что приводит в 67% случаев к утрате профессии, а в 3% – к инвалидности (Губочкин Н.Г., Шаповалов В.М., 2008)

Далеко не у всех людей, занятых тяжёлым физическим трудом, формируется КД

Возникновение КД после травм рассматривают как случайность

Была попытка связать развитие болезни с шейным остеохондрозом и возникающим при этом раздражением вегетативных нервных узлов. Встречается сочетание контрактуры Дюпюитрена или с эпилепсией, или с перенесённой черепно-мозговой травмой, что навело на мысль о роли нервно-рефлекторных факторов в возникновении заболевания (Подрушняк Е.П. 1979)

Другие авторы пытаются объяснить происхождение заболевания хронической интоксикацией (алкоголь, курение) или эндокринными нарушениями (сахарный диабет – частое сопутствующее заболевание у этих пациентов)

Доказано также влияние гормональных нарушений (понижения уровня андрогенов в сыворотке крови у мужчин

Впрочем, ни полной ясности в этом вопросе, ни какого-либо согласия в рядах исследователей не существует и в начале 21 века

У большинства больных (чаще у женщин) КД сочетается с такими дистрофическими заболеваниями соединительнотканных структур, как стенозирующий лигаментоз (СЛ) или, как часто его называют, лигаментит с развитием канального синдрома.

Ещё в 1850 году французский врач Альфонс Нотта (Alphonse Notta) описал клинику ущемления сухожилий кисти в фиброзных каналах. Поэтому заболевание и назвали болезнью Нотта. Иногда СЛ становится осложнением формирующейся контрактуры Дюпюитрена

Стенозирующий лигаментит

СЛ – полиэтиологическое заболевание сухожильно-связочного аппарата кисти, встречается чаще у женщин 35-50 лет и характеризуется поражением кольцевидных связок (чаще одной из них), образующих миниатюрные туннели, в которых проходят сухожилия сгибателей пальцев. При рубцевании их формируется стеноз подсвязочного пространства с постепенным блокированием движений

Клинически СЛ проявляется болью после многократных повторных движений, болезненностью при пальпации в проекции связки. Позднее, при возникшем блокировании, палец удаётся разогнуть только пассивно, с помощью здоровой руки, и это сопровождается характерным «щёлкающим» звуком. Отсюда и название одного из симптомов – «защёлкивающий палец»

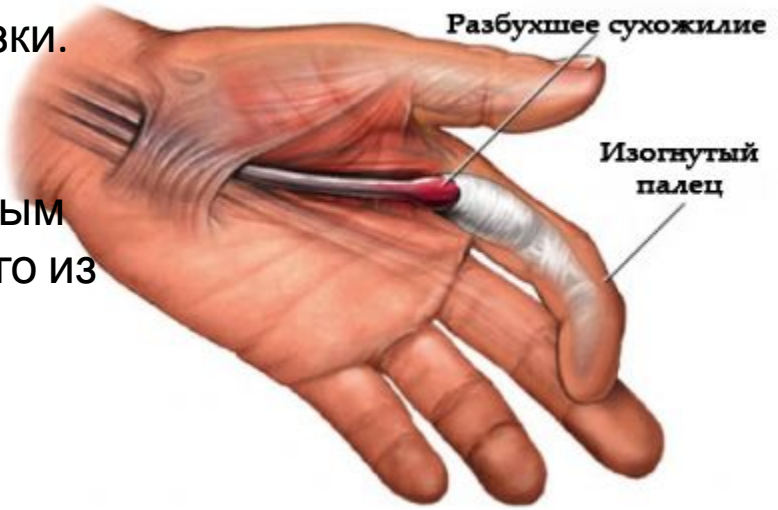

Оперативное лечение СЛ

Синдром карпального канала

- К группе подобных синдромов относится и синдром карпального канала (СКК).
- Сужение карпального канала или увеличение объема его содержимого (рис 21) приводит к развитию нервно-канального конфликта (Аль-Замиль М.Х., 2008), ключевыми симптомами которого являются ночные и дневные парестезии, боли, утреннее онемение пальцев, нарушающее возможность выполнения движений, связанных с мелкой моторикой. Дополняет картину стойкое нарушение чувствительности в зоне иннервации срединного нерва (I, II, III и радиальная поверхность IV пальца), и двигательные расстройства (гипотрофия мышц области тенора, невозможность сгибания, пронации и противопоставления первого пальца, связанные с ущемлением мышечной ветви этого нерва). Комплекс клинических проявлений СКК обусловлен при этом сдавлением срединного нерва в узком подсвязочном анатомическом пространстве карпального канада, возникающем под влиянием многообразных причинных факторов, в том числе и за счёт изменений стенок канала, вызванных пролиферацией соединительной ткани в организме пациента, то-есть развитием фиброматоза, локализующегося в области запястья

Место ущемления нерва
Поперечная связка кисти
Связки сгибателей кисти
Срединный нерв

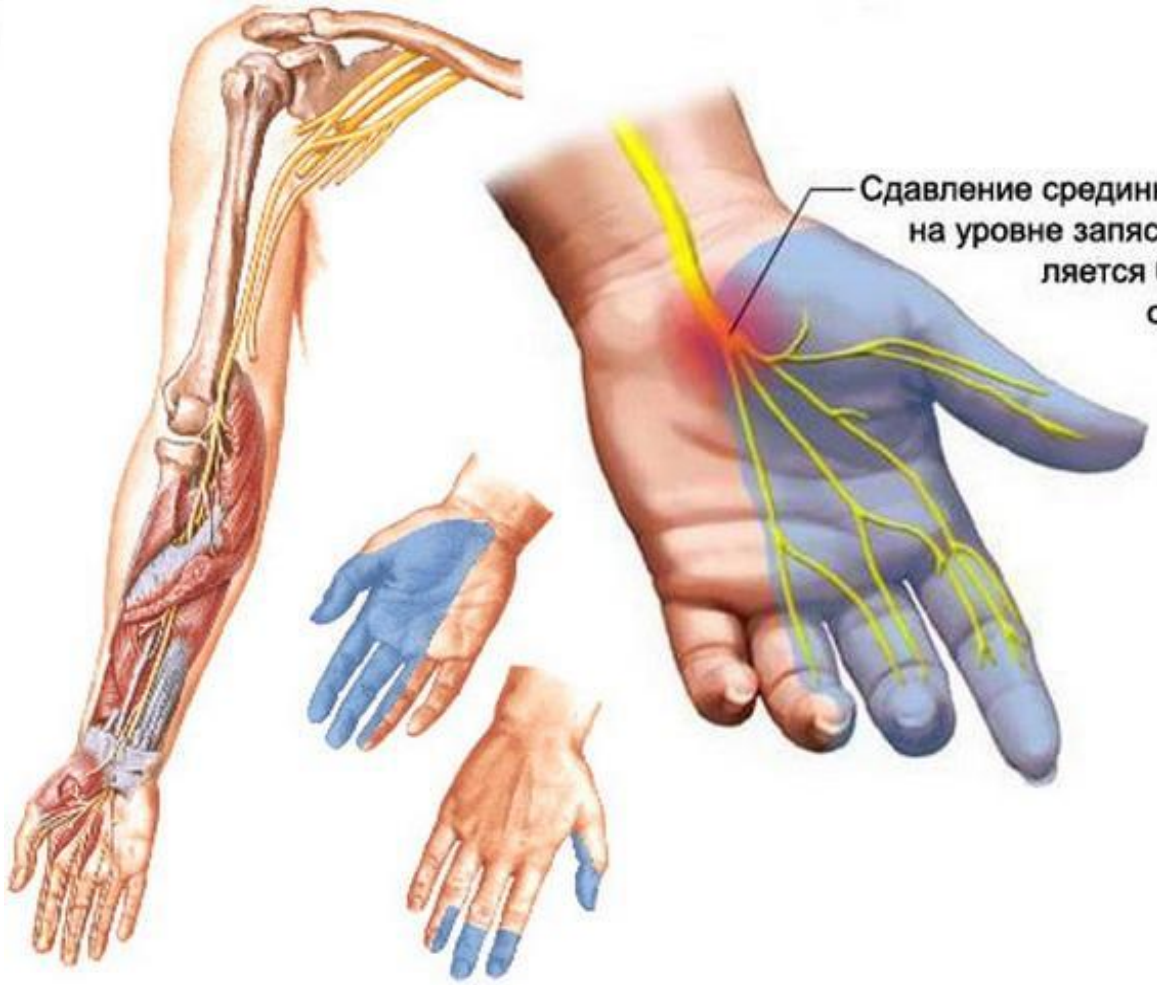
Сдавление срединного нерва на уровне запястья проявляется болью или онемением

Безусловным подтверждением системного характера поражения соединительной ткани является и сочетание изменений ладонного апоневроза в 19% случаев с подошвенным фиброматозом (болезнь Леддерхозе) и в 27% наблюдений – с уплотнением и, зачастую, искривлением в момент эрекции кавернозных тел полового члена (induratio penis plastika) или болезнью Пейрони (Peyronie). Сочетание всех трёх этих видов патологии встречается в 9% случаев (Сиваконь С.В., 2003). В ряде руководств это сочетание называют уже болезнью Дюпюитрена. Существенную роль играет, вероятно, и старение организма. Что делать: и ткань, что всё соединяет, структуру с возрастом меняет!

Первичным анатомическим субстратом заболевания, как уже указывалось, является перерождение соединительной ткани ладонного апоневроза в фиброзную с образованием характерных плотных, узловатых рубцовых тяжей различной формы и протяжённости, а степень сгибательной контрактуры пальцев обычно пропорциональна их выраженности. При этом вторичные поражения кожи, суставных сумок, сухожильных влагалищ и кольцевидных связок постепенно приводят к развитию стойких изменений, анкилозов, подвывихов фаланг пальцев и т.д. (Брянцева Л.Н., 1963). А формирование аномальной патологической ткани обязательно сопровождается пролиферацией фибробластов с последовательным преобразованием в клетки миофибробластов (Д. Уорик и соавт., 2013).

Клиника КД

Начало заболевания обычно бессимптомное, однако у 10-13% больных отмечается длительный доклинический период с появлением чувства усталости в кистях после нагрузки, неопределёнными болевыми ощущениями, онемением и похолоданием пальцев (Сиваконь С.В и соавт., 2003).

Иногда заболевание обнаруживается совершенно случайно при рукопожатии – на ладонной поверхности кисти под кожей ощущается бугорок (узел). Поначалу больные склонны принимать его за «трудовую мозоль». Позднее первый узелок увеличивается, появляются новые и постепенно они сливаются в тяж, переходящий на основную фалангу пальца, что ведёт к развитию сгибательной контрактуры пястно-фалангового, а затем и проксимального межфалангового сустава. При этом дистальная фаланга в далеко зашедших случаях может оказаться в состоянии переразгибания.

Параллельно с изменениями ладонного апоневроза в патологический процесс вовлекаются кожные покровы. Образуются воронкообразные втяжения на уровне сгибательных складок, происходит атрофия подкожной клетчатки. Кожный покров сморщивается и интимно «спаивается» с ладонным апоневрозом

По степени выраженности сгибательной контрактуры наиболее удачна классификация R. Tubiana (1986) в модификации D.Mikkelsen:

I степень – наличие уплотнения под кожей дистального отдела ладони, не ограничивающего разгибания пальцев. Функция кисти не страдает.

II степень – сгибательная контрактура пальцев от 0 до 45 градусов;

III степень – сгибательная контрактура от 46 до 90 градусов;

IV степень – сгибательная контрактура от 91 до 135 градусов;

V степень – сгибательная контрактура более 136 градусов.

При определении степени контрактуры используется следующая методика: угломером измеряют степень сгибания в суставах пальца. Полученные величины складывают, определяя суммарный угол сгибательной контрактуры

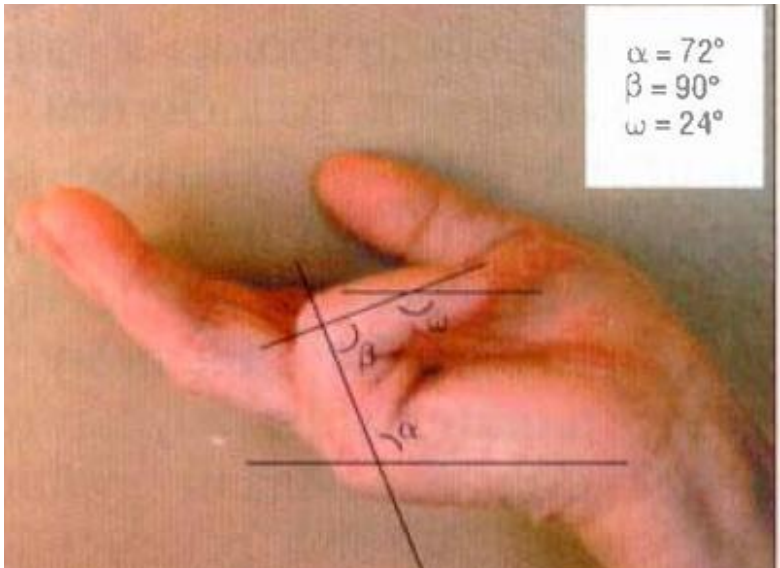

Степени выраженности КД

- R.Tubian, 1986

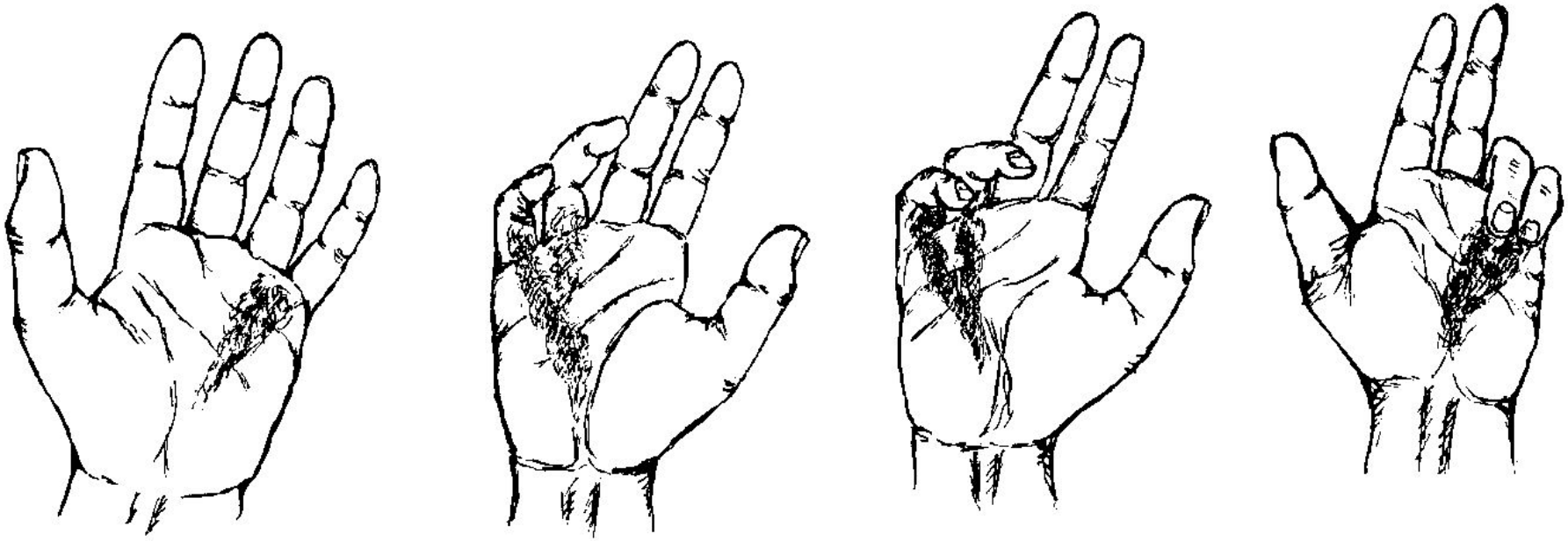

КОНТРАКТУРА ДЮПЮИТРЕНА

По локализации процесса:	По степени выраженности контрактуры:	По распространенности процесса по лучам апоневроза:	По количеству вовлеченных в контрактуру суставов (на одном пальце):
• правая кисть; • левая кисть; • обе кисти.	• I степень; • II степень; • III степень; • IV степень.	• монолокальная (1 луч); • билокальная (2 луча); • распространенная (3 луча и более) (В диагнозе перечисляются пораженные лучи по убыванию.)	• ограниченная (1 сустав); • субтотальная (2 сустава); • тотальная (3 сустава).

При расстройствах иннервации и кровоснабжения диагноз дополняют классификационными признаками в указанной последовательности

Постепени нарушения чувствительности:	По степени компенсации кровоснабжения пальцев:
• по 1 нерву; • по 2 нервам и более.	• компенсированная; • субкомпенсированная; • декомпенсированная.

Для послеоперационного диагноза

По геометрии рубцово-измененного апоневроза:	По характеру контрактуры:
• пластинчатая; • бугристая; • форма «конской щетки»; • смешанная.	• апоневрогенная; • апоневро-артрогенная; • апоневро-дерматогенная; • комбинированная.

По скорости развития рубцового процесса:
- латентная (медленно прогрессирующая);
- быстро прогрессирующая;
- молниеносная.

В рубцовый процесс вовлекаются не только продольные, но также поперечные и сагиттальные волокна. Они сковывают межпальцевые промежутки, а затем и капсулы суставов; развивается стойкая контрактура и даже фиброзный анкилоз. Кисть становится непригодной не только для труда, но и для самообслуживания. Например, один из наших пациентов, шофёр-дальнобойщик с двусторонней КД 4 ст. умудрялся водить 9-тонную фуру, но умываться мог только с помощью губки, которую удерживал шестью ещё подвижными пальцами обеих рук. После удаления рубцовых тяжей и резекции анкилозированных межфаланговых сочленений IV – V пальцев обеих кистей удалось добиться их функционально выгодного положения и восстановления захвата, позволившего больному успешно пройти «шофёрскую комиссию» и продолжать работу по прежней любимой профессии.

Предсказать скорость развития патологического процесса не представляется возможным. У некоторых пациентов степень подвижности пальцев остаётся неизменной на протяжении десятилетий, а потом может последовать быстрое прогрессирование.

Лечение КД может осуществляться только хирургическими методами. Определяющим моментом при выборе метода лечения становится не столько выраженность патологических изменений в ладонной фасции, сколько развившиеся при этом функциональные расстройства

Хирургическое лечение КД

- Небольшие узелковые образования на ладонной поверхности кисти – ещё не повод для операции. Если пациент может положить ладонь плашмя на стол, – вмешиваться не стоит. Операция показана, начиная со 2 степени процесса, когда уже имеется ограничение пассивного разгибания пальца до 30 градусов, ибо в таком случае парциальная апоневрэктомия поможет без больших интраоперационных проблем восстановить функцию пальца в полном объеме.
- При 3 степени, когда дефицит разгибания составляет от 30 до 90 градусов, оперативное лечение иногда представляет значительные трудности. Выведение пальца в положение полного разгибания нередко требует выполнения ладонной капсулотомии. Могут возникать дефицит кожи и избыточное натяжение сосудисто-нервных пучков пальцев. К тому же, оперативное лечение при данной степени далеко не всегда приводит к полному восстановлению разгибания пальцев. Всё надо делать вовремя.

- Оперативное лечение в защищённых случаях имеет ограниченную эффективность и часто предполагает такие радикальные вмешательства, как корригирующий артродез суставов пальцев и даже ампутацию последних, хотя ещё в 1931 году Р.Р. Вреден и писал, что «ампутация пальцев руки, ввиду огромной ценности их, всегда является противопоказанной…». Ведь цель операции – не только удаление рубцовой ткани, а прежде всего – восстановление функции кисти.

Показания к операции

- Снижение функции:
- Невозможность расправить кисть из-за вынужденного сгибания в пястно-фаланговом суставе более 20 градусов;
- Супинация пальца из-за влияния спирального тяжа;
- Вовлечение в процесс проксимального межфалангового сустава с ограничением разгибания более 30 градусов;
- Быстрое прогрессирование заболевания;
- Рецидивы и рубцовая деформация кисти с ограничением функции

Перед окончательным выбором метода оперативного лечения следует получить информированное согласие больного. Для этого нужно:

- объяснить ему характер заболевания;
- изложить суть операции и реальные перспективы (степень возможного улучшения);
- предупредить больного, что рецидив контрактуры Дюпюитрена возможен даже при тщательном высокопрофессиональном выполнении вмешательства;
- сообщить, что присутствует некоторый риск повреждения нервов, особенно, при выраженной контрактуре или повторном вмешательстве, даже если оно производится в специализированном отделении и с использованием микрохирургической техники. Однако, в сложных случаях операция должная производиться именно в этих условиях, обеспечивающих максимальную безопасность;

Перед хирургом, занимающимся лечением КД, всегда возникает пять основных вопросов:

1. на какой стадии оперировать больного;
2. какой разрез рациональнее использовать для доступа к ладонному апоневрозу в каждом конкретном случае;
3. какой объём апоневроза необходимо иссечь;
4. как закрыть образующийся дефект кожи;
5. как вести послеоперационный период и последующую реабилитацию больного.

Арсенал хирургических методов включает:

- апоневротомию (чрескожное и подкожное рассечение рубцовых тяжей ладонного апоневроза). Правда вероятность рецидива при этом составляет 50-70%.
- парциальную апоневрэктомию, которая остаётся наиболее распространённой операцией.

Продолжается поиск рациональных хирургических доступов к ладонному апоневрозу. Предложено более 50 различных типов разрезов на ладони и пальцах, которые условно можно разделить на продольные и поперечные

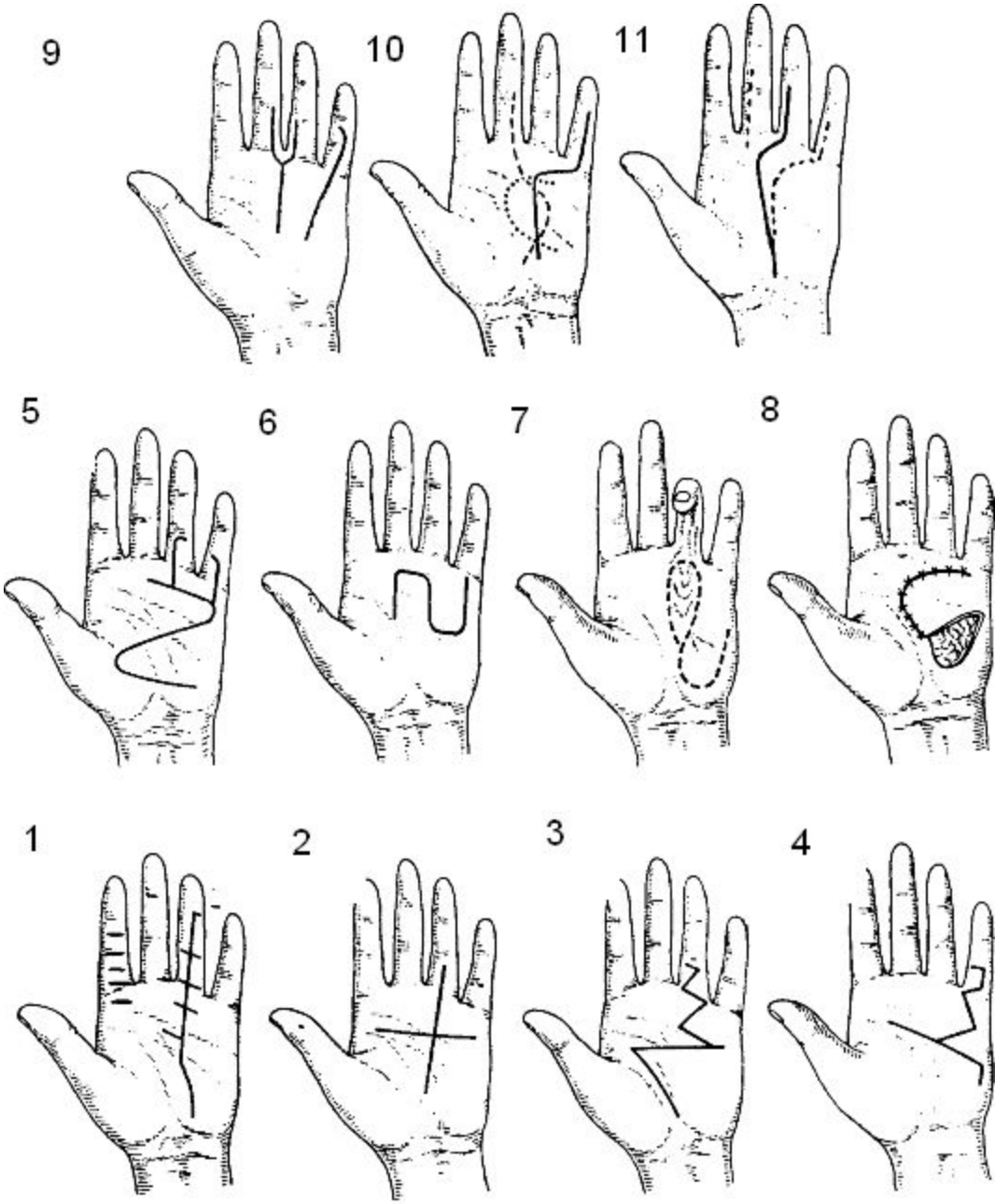

Нелинейные доступы

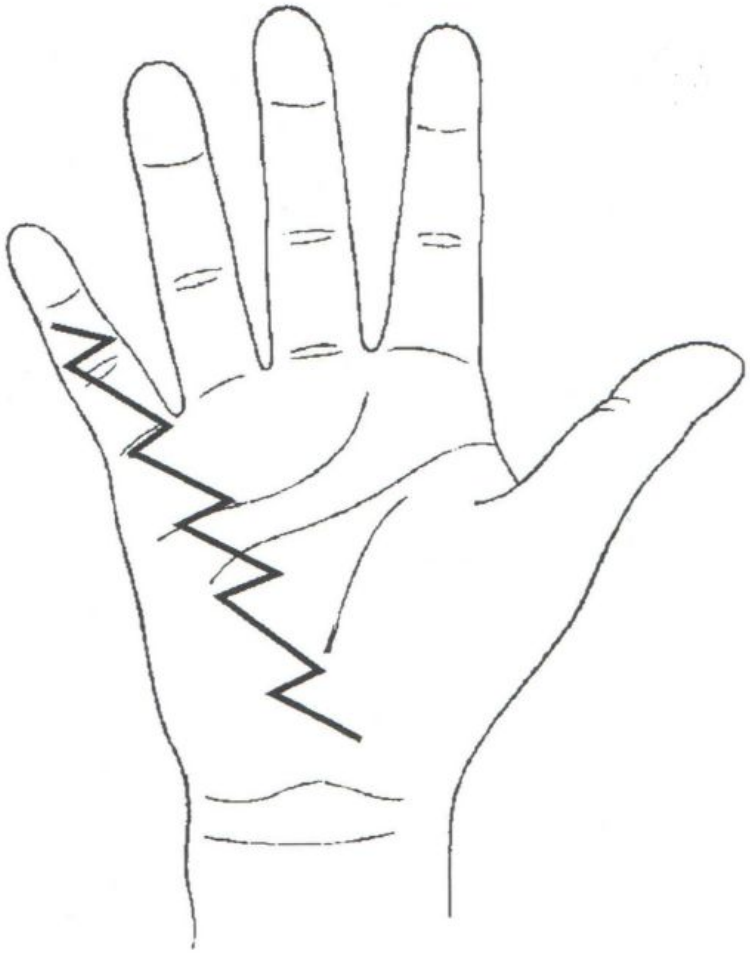

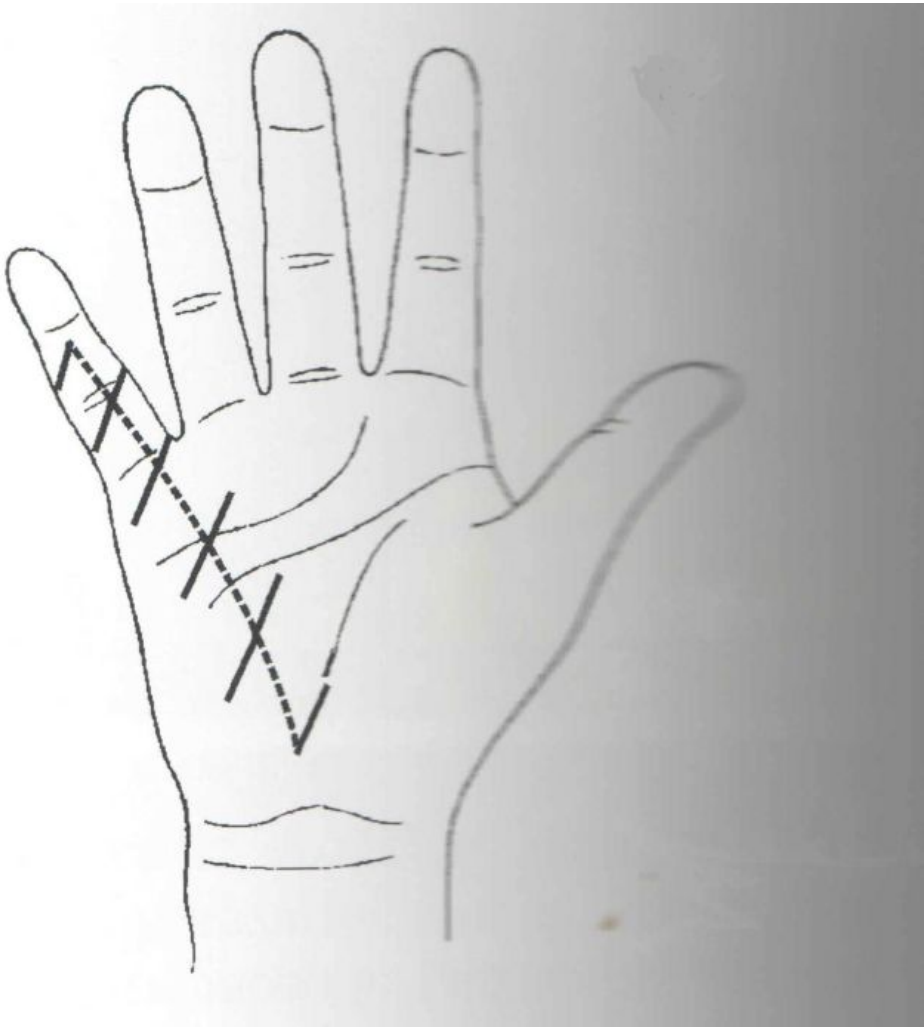

Доступ, позволяющий выполнить кожную пластику перемещенными треугольными лоскутами

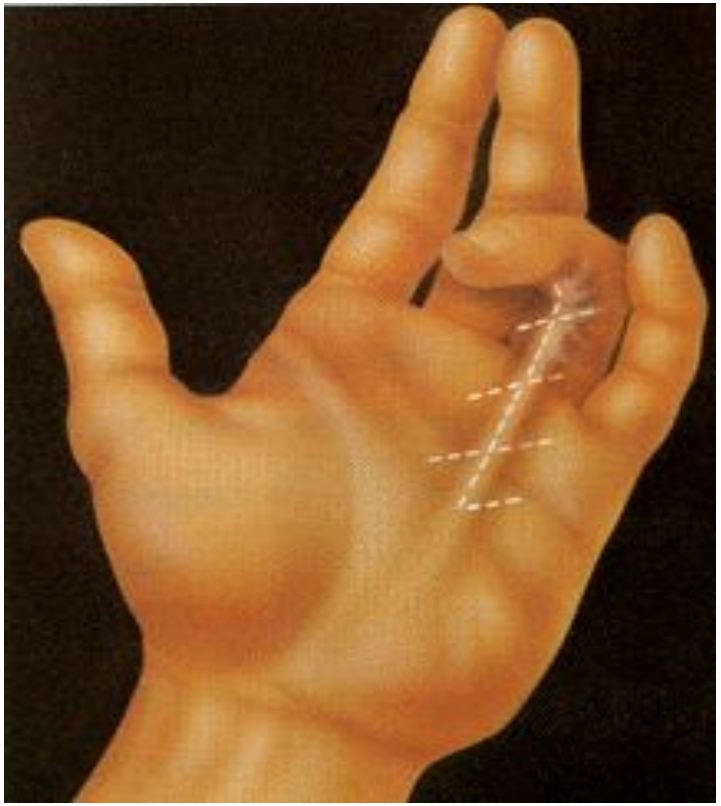

«Открытая ладонь»

Метод оперативного лечения, получивший название «открытая ладонь», впервые описан C.R.Mc Cash в 1964 г. и нашёл много сторонников в нашей стране особенно, после успешного внедрения его и публикаций о результативности его использования в отечественной прессе (Ашкенази А.И.,1981 г.). Этот вариант широко применяется и в настоящее время Однако, длительное заживление открытых ран может осложниться развитием гнойно-воспалительного процесса, что в результате, подчас приводит к формированию дерматогенной контрактуры

- Итак, этапы оперативного вмешательства можно представить как выполнение наиболее рационального доступа для каждого конкретного больного с предварительным выделением сосудисто-нервных пучков, желательно, с применением микрохирургической техники и адекватной апоневрэктомии.
- При наличии возможности показано закрытие раны первичным швом с активным дренированием раны. Разумеется, это всё реально, если не возникает **ни малейшего натяжения краёв**

- При «открытом» способе вмешательства возможно оставление небольших «дренирующих» щелевидных дефектов кожи, заживающих за счёт краевой эпителизации в течение 2–3 недель
- Для оптимальной результативности операция должна выполняться специалистом в области хирургии кисти, желательно с использованием специального инструментария и средств оптического увеличения

- Обескровливание операционного поля достигается с помощью пневматических жгутов или эластичных бинтов
- В послеоперационном периоде необходима иммобилизация гипсовой лонгетой или шиной из поливика
- Больному с тяжёлой степенью КД, выраженными артрогенными изменениями и ригидностью тканей, показано наложение дистракционного аппарата с поэтапной дистракцией (Тарик Я.М., 2005)

Несмотря на кажущуюся простоту, операция по поводу КД является серьёзным микрохирургическим вмешательством. Наиболее типичными ошибками при выполнении апоневрэктомии являются:

1. Переоценка хирургом своих возможностей и недостаточные знания топографической анатомии кисти. Но большинство таких осложнений, как повреждения нервов и артерий, на наш взгляд, возникает тогда, когда эти структуры смещаются рубцами, а хирург, даже хорошо знающий топографическую анатомию, иссекает рубцы там, где, по его мнению, сосудов и нервов быть просто не должно.
2. Выполнение оперативных вмешательств по поводу контрактуры Дюпюитрена в амбулаторных условиях.
3. Неадекватная предоперационная подготовка больного и кисти.
4. Нерациональные доступы, плохо учитывающие источники кровоснабжения кожи кисти и расположение рубцово-изменённых тяжей апоневроза.
5. Значительная травматизация тканей в ходе операции из-за отсутствия специального инструментария, оснащения и достаточного опыта.
6. Недостаточное освещение операционного поля и отказ от применения средств оптического увеличения, что всегда затрудняет ориентировку хирурга в операционной ране кисти и ведёт к ятрогенным повреждениям её тонких структур.
7. Отсутствие тщательного гемостаза, что приводит к формированию обширных подкожных гематом и формированию массивных рубцов, замедляющих процесс заживления ран.
8. Недостаточное дренирование послеоперационной раны.
9. Недооценка реабилитационных мероприятий в послеоперационном периоде.

- Осложнения в процессе лечения всё ещё нередки. Иногда при интенсивном применении физиотерапии наблюдаются обострения мочекаменной, желчнокаменной болезни, дизурические кризы, обострения гипертонической болезни и других недугов. Оперативному лечению КД часто сопутствуют парестезии и другие расстройства чувствительности кисти. Послеоперационный период нередко осложняется гематомой, краевым некрозом кожи, расхождением краёв раны, асептическим отёком кисти и пальцев, расстройством чувствительности, формированием стягивающих рубцов, стойким трофоневротическим отёком, тугоподвижностью и контрактурой пальцев. Во избежание осложнений А.В. Жигало (2010), Н.Г. Губочкин и В.М. Шаповалов (2008), Д. Уорик и соавт., (2013) высказываются за оперативное устранение КД в ранней стадии заболевания, использование микрохирургической техники и средств оптического увеличения

- Применение современных вмешательств позволяет во многих случаях повысить их радикальность, свести к минимуму осложнения и добиться высоких результатов. Однако, существенное влияние на исходы лечения продолжает оказывать пока ещё сохраняющаяся у нас тенденция позднего обращения пациента за медицинской помощью, которая меняется не так быстро, как правосознание нашего населения

- Тем не менее, продолжается поиск альтернативных малоинвазивных методов лечения этого заболевания. К примеру – чрескожной игольной апоневротомии, которая показана пациентам с тяжёлой сопутствующей патологией и выполняется после углублённого исследования микровазо-архитектоники и предоперационной маркировки сосудистых пучков с помощью допплерографии

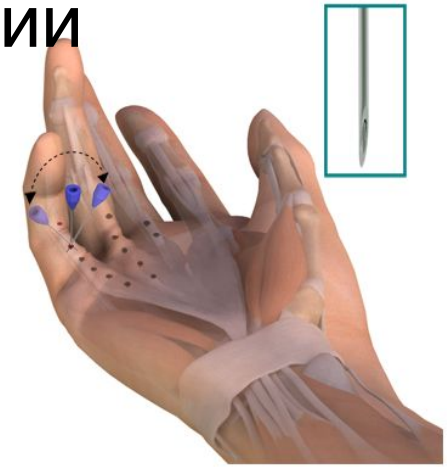

- В последние годы активно изучается использование лекарственных средств, способных рассасывать рубцовую ткань при местном инъекционном введении
- Такими свойствами обладает коллагеназа. Выделяют её из бактерий Clostridium histolyticum. Лекарство содержит различные подтипы коллагеназ, которые совместно участвуют в коллагенолизе. Американская компания Pfizer запатентовала и успешно применяет для лечения КД препарат коллагенезы под названием Xiapex. Во избежание осложнений (реакция в месте инъекции, травматизация подлежащих связок и сухожилий) процедура должна проводиться специалистом в области хирургии кисти. Кандидатами для подобных вмешательств являются пациенты с резко выраженными рубцовыми изменениями тканей кисти

- Лекарство вводится в рубцовую ткань в течение 30 минут, после чего накладывается асептическая повязка. В течение суток тяжи коллагена рассасываются и удаётся устранить сгибательную контрактуру пальца. При необходимости, если после однократной инъекции не достигнут полный эффект, процедуру можно повторить

- Фармацевтическая кампания Auxilium Pharmaceuticals планирует начать применение другого варианта коллагенозного происхождения (Xiaflex) для лечения болезни Пейрони

Спасибо за внимание!