Коллапс трахеи у йоркширского терьера

Российский университет дружбы народов

Подготовила: ст.гр.СВТсд-02-16
Владимирова М.А.

16.03.2020

Введение

Российский университет дружбы народов

Трахея *— это полая трубка, расположенная между гортанью и бронхами, являющаяся частью воздухоносных путей. Прочный каркас трахеи образован из гиалиновых хрящей, имеющих вид полуколец (всего их у собаки от 42 до 46) — они обращены незамкнутой стороной к позвоночнику. Смыкаются полукольца при помощи специальной подвижной мембраны из соединительной ткани, в которой расположены мышечные волокна (дорсальная мембрана).*

Предрасположенность: *пекинесы, мопсы, ши-тцу, пудели, шпицы, йоркширские и той-терьеры, чихуахуа. Чаще в среднем возрасте. Патология может быть как первичным так и вторичным заболеванием.*

Что происходит? *Вызывается в тканях острый дефицит гликозаминов и гликопротеинов. При недостатке данных веществ кольца теряют форму, укорачиваются. Дыхательный просвет сужается, его сопротивление весу тела растет. Мембрана трахеи приходит в постоянную подвижность: при повреждениях хряща в груди она выпячивается.*

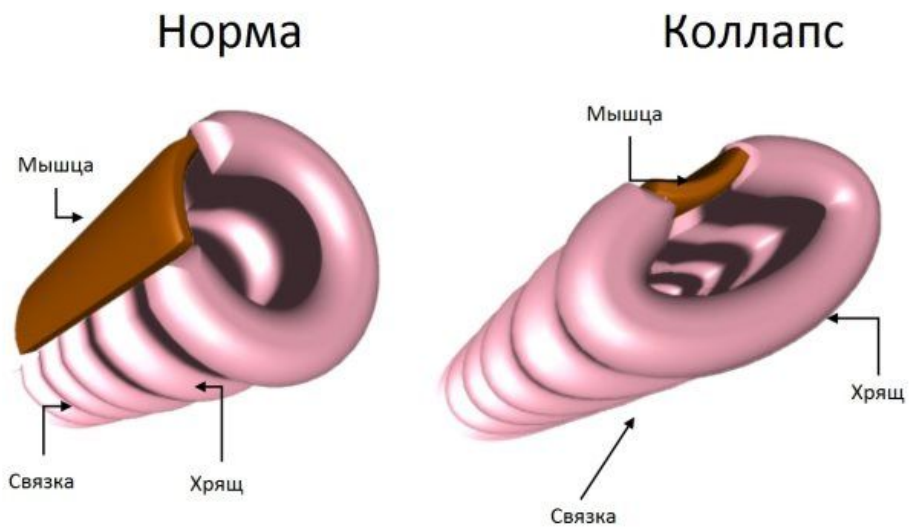

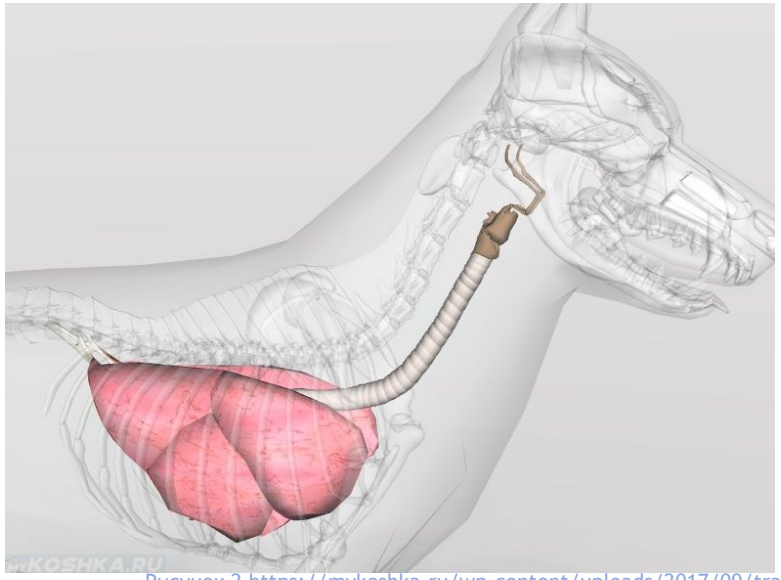

Рисунок 1 https://murashdom.ru/wp-content/uploads/

Рисунок 2 https://mykoshka.ru/wp-content/uploads/2017/09/traheya.jpg

Анамнез

Российский университет дружбы народов

- *Тобиас*
- *3 года, самец*
- *Йоркширский терьер*

Вес: 2,8 кг

Жалобы:

- *Частое дыхание с хрипами, «хрюки»*
- *«Гусиный гогот»*
- *Приступы удушья и одышка иногда до потери сознания;*
- *Сильный кашель особенно после игр, бега, и «активной радости»*
- *Беспокойное поведение, вынужденные позы*

Содержание: ежегодные вакцинации, дегельминтизация раз в 3 месяца, не кастрирован, хорошее питание, есть активные физические нагрузки



Рисунок 3

Клиническая картина

Российский университет дружбы народов

Осмотр животного:

Вес 2,8 кг. Температура - 38,6 °С, ЧСС - 119. ЧДД- 20. Цвет СО -цианотичный. Тургор кожи - сохранен. Подкожная клетчатка - умеренно развита, отеков нет, местная температура не повышена. Шерсть - в норме.

Внешне животное неспокойно, угнетено. Дыхание атипичное, «гусиный гогот». При пальпации в области грудной трахеи ощущается деформирование трахеи и мягкость хрящевых колец. Наблюдается наличие пальпируемых мешочков гортани. При аускультации слышны хрипы (указывают на прохождение воздуха через заполненные жидкостью альвеолы или перекрытые слизью дыхательные пути); мягкие хрипы на вдохе могут быть признаком отека легких; более жесткие и громкие хрипы характерны для пневмонии и пневмофиброза; свисты прослушиваются на выдохе (характерны для хронического бронхита).

- *Уши чистые.*
- *Живот не увеличен, мягкий, безболезненный.*
- *Мочевой пузырь безболезненный, умеренно наполнен*

Дифференциальная диагностика

Российский университет дружбы народов

Предположительные диагнозы:

- *Инородное тело;*
- *Коллапс трахеи*
- *Хронический бронхит;*
- *Аллергическая реакция;*
- *Бронхиальная астма;*
- *Пневмоторакс;*
- *Отёк легких;*
- *Пневмония;*
- *Пневмофиброз*
- *Новообразование в дыхательных путях;*

Рисунок 4 https://avatars.mds.yandex.net/get-pdb/1593737/48eac6bb-6f46-4268-9e43-50f7d646df1f/s1200

Дополнительная диагностика

Российский университет дружбы народов

На основании данных анамнеза и клинической симптоматики мы предполагаем что у Тоби коллапс грудного отдела трахеи.

Для получения образцов из дыхательных путей применяем либо промывку (лаважирование) трахеи, либо бронхоскопию. С помощью бронхоскопии мы получим образцы воздуха из глубоких отделов дыхательных путей.

Для диагностики сопутствующих заболеваний мы сделали полный анализ крови и анализ мочи.

Рисунок 5 https://www.perinatalcenter.com.ua/wp-content/uploads/2019/03/4-18s-1.jpg.pagespeed.ce.agISB-kamR.jpg

Российский университет дружбы народов

Диагноз коллапс трахеи ставиться на основании рентгеноскопии (в крайнем случае на основании бронхоскопии), которую мы провели в латеральном лежачем положении, что позволило визуализировать движение трахеи при дыхании.

На рентгенограмме необходимо точно уловить момент вдоха и выдоха, а рентген грудной отдел трахей - на момент выдоха. Шейная часть трахеи при этом раздута.

https://doggav.ru/wp-content/uploads/x-ray_of_a_dog.jpg

https://lh3.googleusercontent.com/nByzQFjedcQsShDDPpGrclmHbKzife2IyvtVWjNM7RXq2Xs51-Fi1Ny6QY-0pO1IP7o8

Рентгенограмма на выдохе. Хорошо заметен коллапс грудного отдела трахеи. Коллапс захватывает также главные бронхи и дыхательные пути дистальнее грудины.

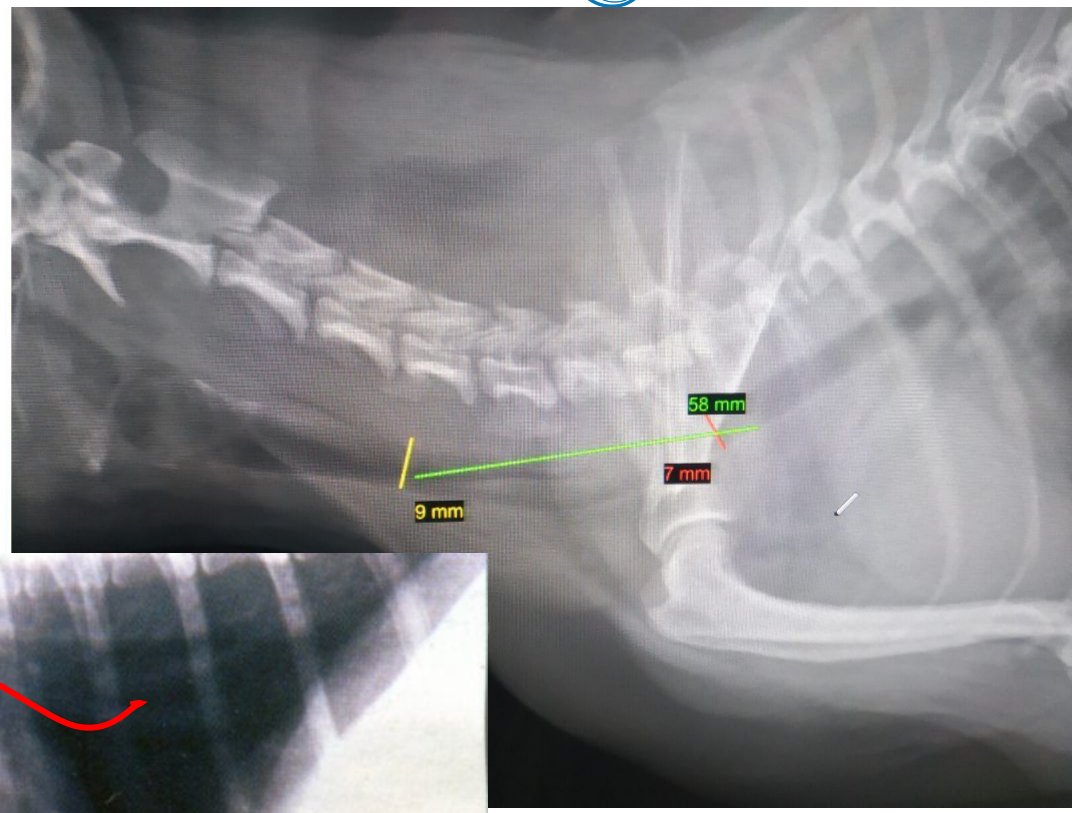

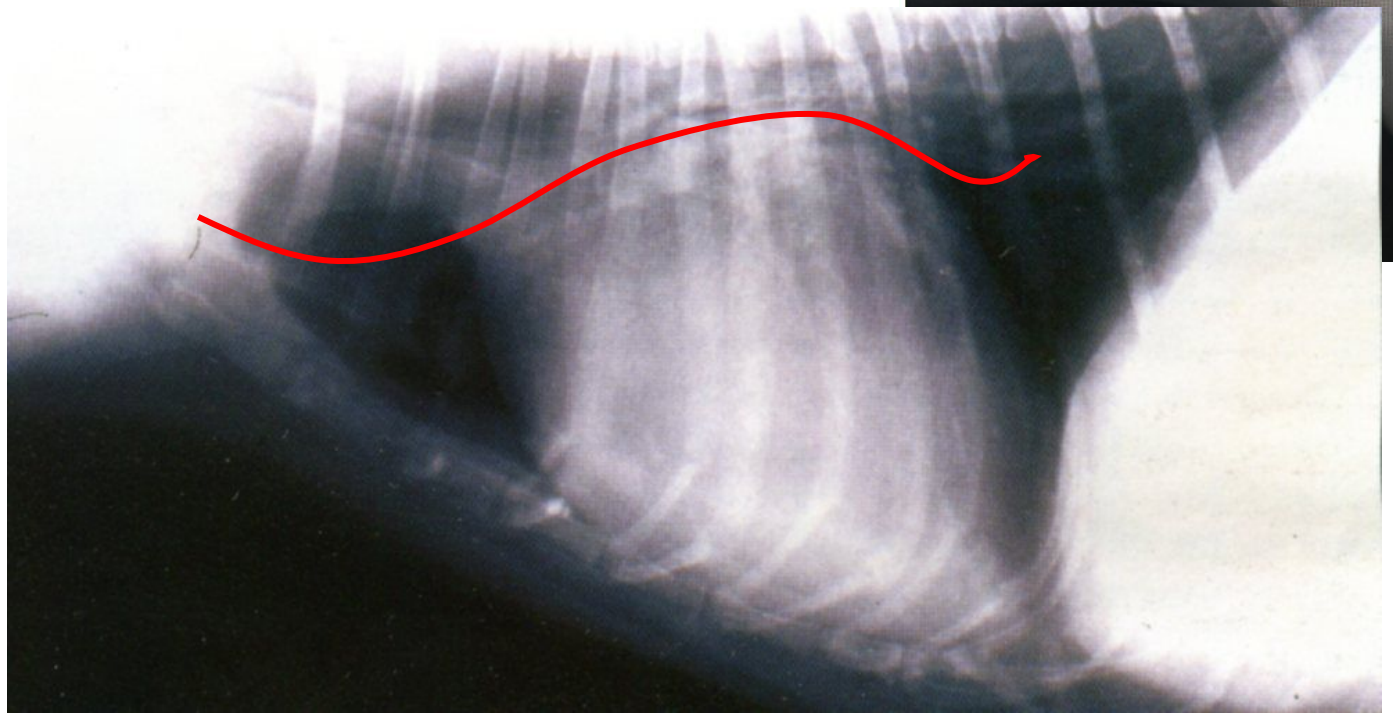

Рисунок https://www.allvet.ru/upload/medialibrary/37c/37cb0c6191fa2aaf32557f6615cb1ce7.jpg

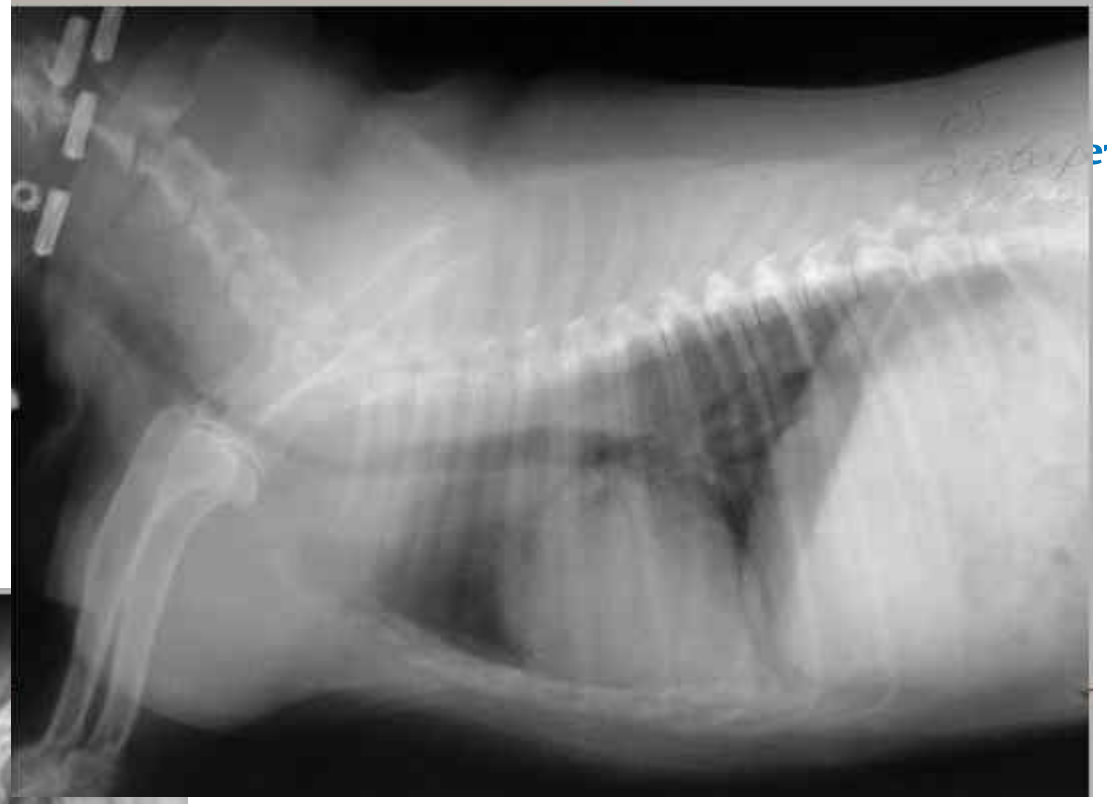

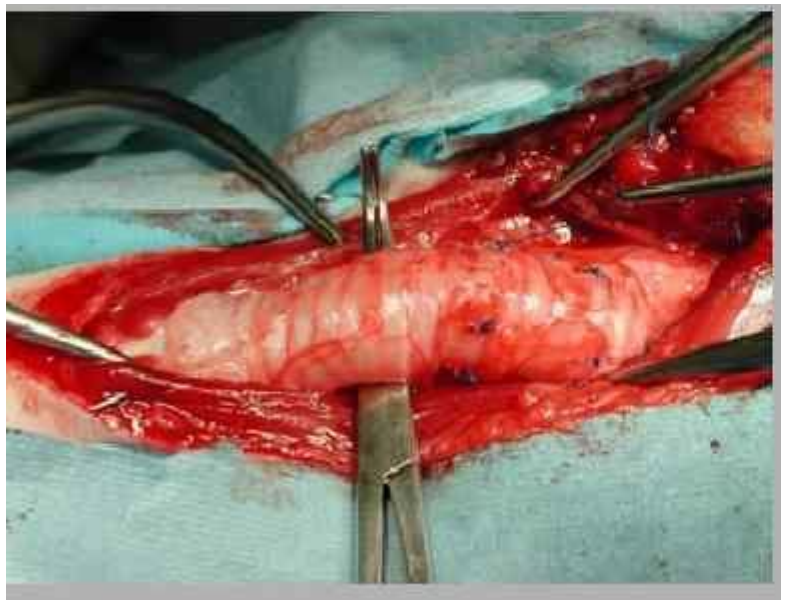

Брохоскоп диаметром не более 4,5-5 мм. Для маленьких собак.

Для проведения бронхоскопии собаку следует уложить спиной вверх, а под подбородок подложить небольшую подушку. Для фиксации рта в открытом положении во время проведения процедуры используются 2 больших роторасширителя. В начале с помощью бронхоскопа обследуется гортань и верхние отделы дыхательных путей. После его введения в трахею определяется степень и динамика ее коллапса.

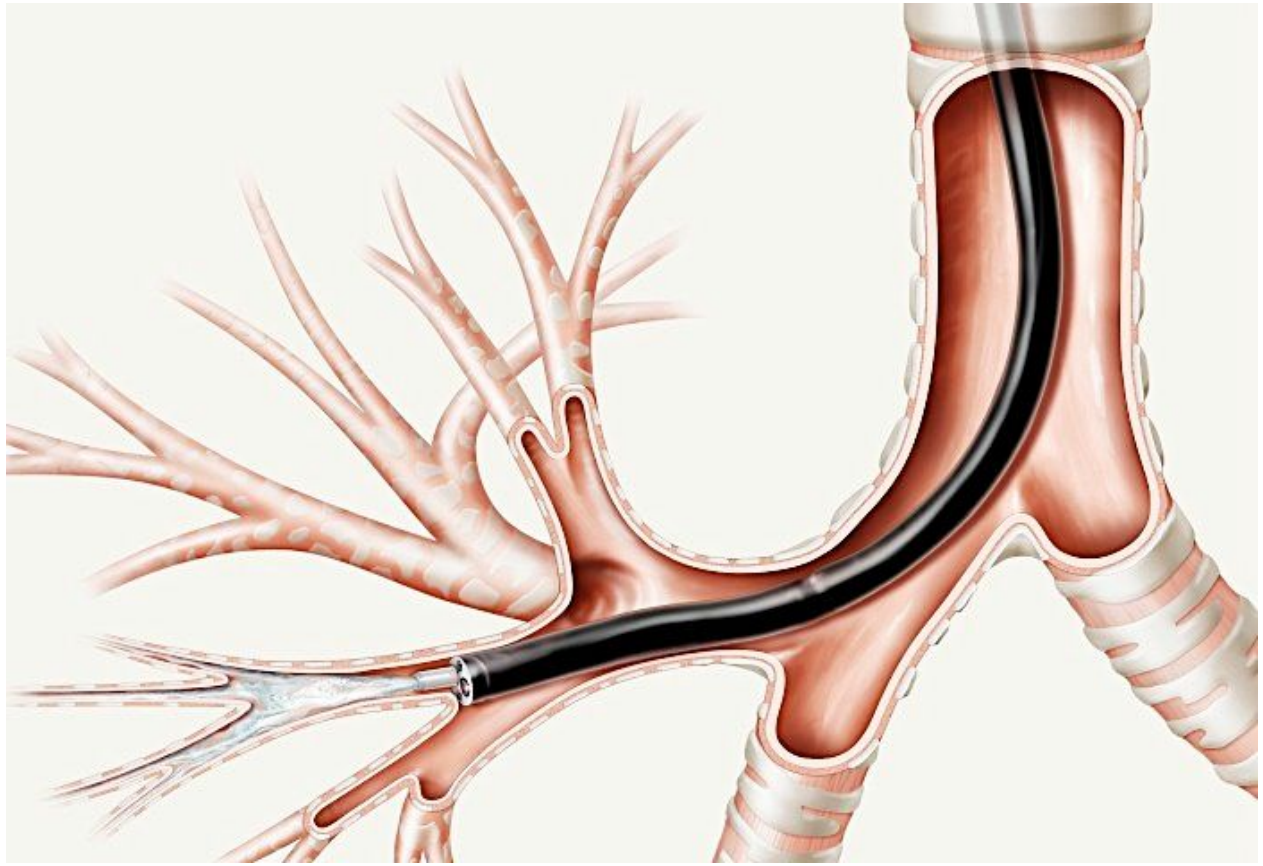

Рисунок https://www.niioncologii.ru/filesapi/files/brohch7.jpg

Российский университет дружбы народов

Рисунок https://sun9-40.userapi.com/c850532/v850532887/1c8f73/GDd2Vvviydc.jpg

Лечение

Российский университет дружбы народов

Существует медикаментозное поддерживание животного и хирургическое лечение.

Медикаментозное

Главное консервативное лечение. Если существую другие причины заболевания, обязательно назначаются препараты по их устранению (противовирусные, сердечные, противовоспалительные, антибиотики и т.д.). Интенсивность дыхания и состояния тканей регулируют в основном гормонами глюкокортикоидами. Также необходимы противокашлевые медикаменты, бронходилаторы, потому как снять приступ коллапса трахеи с удушьем без них невозможно.

- *Бронходилаторы – снимают спазмы и диафрагмальное напряжение, снижают давление в трахее и груди, расширяют просветы сосудов. Считаются основным консервативным лечением. Особенно актуальны для снятия и предотвращения приступов удушья. К группе относятся наименования: «Тербуталин», «Теофиллин», «Альбутерол», «Аминофиллин».*
- *Гормональные – снимают отек с воспаленной трахеи, надолго купируют симптомы заболевания. Назначаются после мазка со слизистой гортани. Одним из универсальных считается «Преднизолон».*
- *Противокашлевые – наркотические анальгетики, блокирующие кашлевой центр. Как правило, используется «Буторфанол» или его аналог «Гидрокадон». Сильно возбудимым псам дополнительно к противокашлевому может быть назначен седативный препарат типа «Диазепама» или «Ацепромазина».*

Рисунок http://www.ox.ac.uk/sites/files/oxford/field/field_image_main/Antibiotics.jpg

Хирургическое

- *Установка имплантата - заменяет поврежденный участок трахеи, повторяя ее анатомическую форму. Поддерживает нормальное дыхание, но может повлечь отторжение материала.*
- *Стентирование - установка стента из сетки-рабицы с просветами в место сужения трахеи. Так сохраняется проходимость воздуха. Считается более безопасным методом.*

Хирургическое вмешательство показано в тех случаях, когда терапевтическое лечение оказывается неэффективным или из-за нарушения дыхания у животных наблюдаются ослабление условных рефлексов и обмороки. Хирургическое вмешательство существенно ослабляет клиническую симптоматику: исчезает кашель, свободнее становится дыхание.

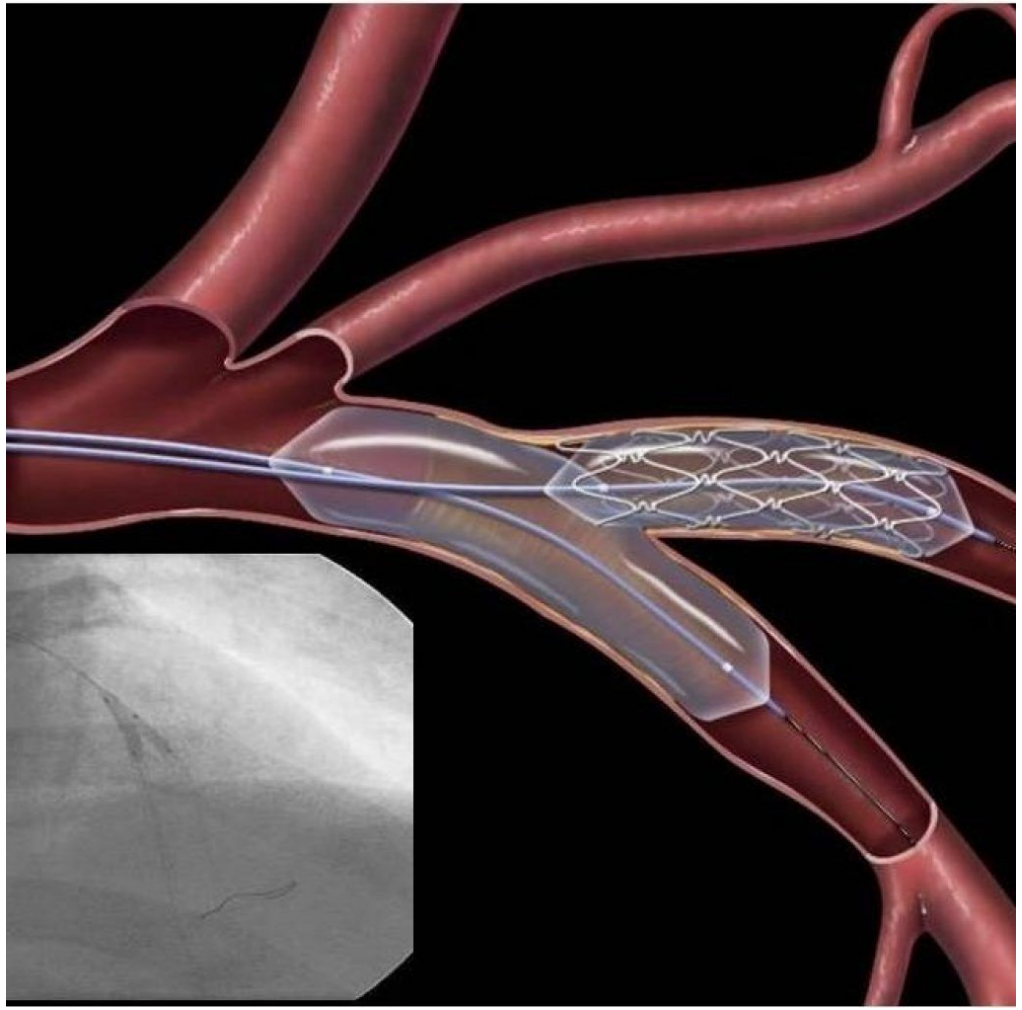

Рисунок https://afgsm.ru/wp-content/uploads/2019/09/faq524pr.jpg

Лечение

Российский университет дружбы народов

В нашей ситуации показано хирургическое вмешательство и протезирование участка трахеи с поврежденными хрящевыми кольцами.

Хирургические методы включают в себя внешнепросветную и внутрипросветную стабилизацию.

Для внешней фиксации трахеи используют разделенные кольца из полипропилена. Операция осуществляется через срединный вентральный разрез от гортани до грудной клетки.

Внутрипросветная стабилизация (реставрация) - это применение саморасширяющегося стента изготовленного из нитинола (сплав титана и никеля).

Цель операции: расширение трахеи за пределы покоя, и внедрение стента в подслизистый слой. Увеличение диаметра покоя трахеи в 1,25-1.8 раз приводит к оптимальной компрессии.

После установки стента в трахеальной полости он начнет постоянно приспосабливаться к размеру полости трахеи.

Подобная операция малотравматична и занимает всего 5-10 минут операционного времени.

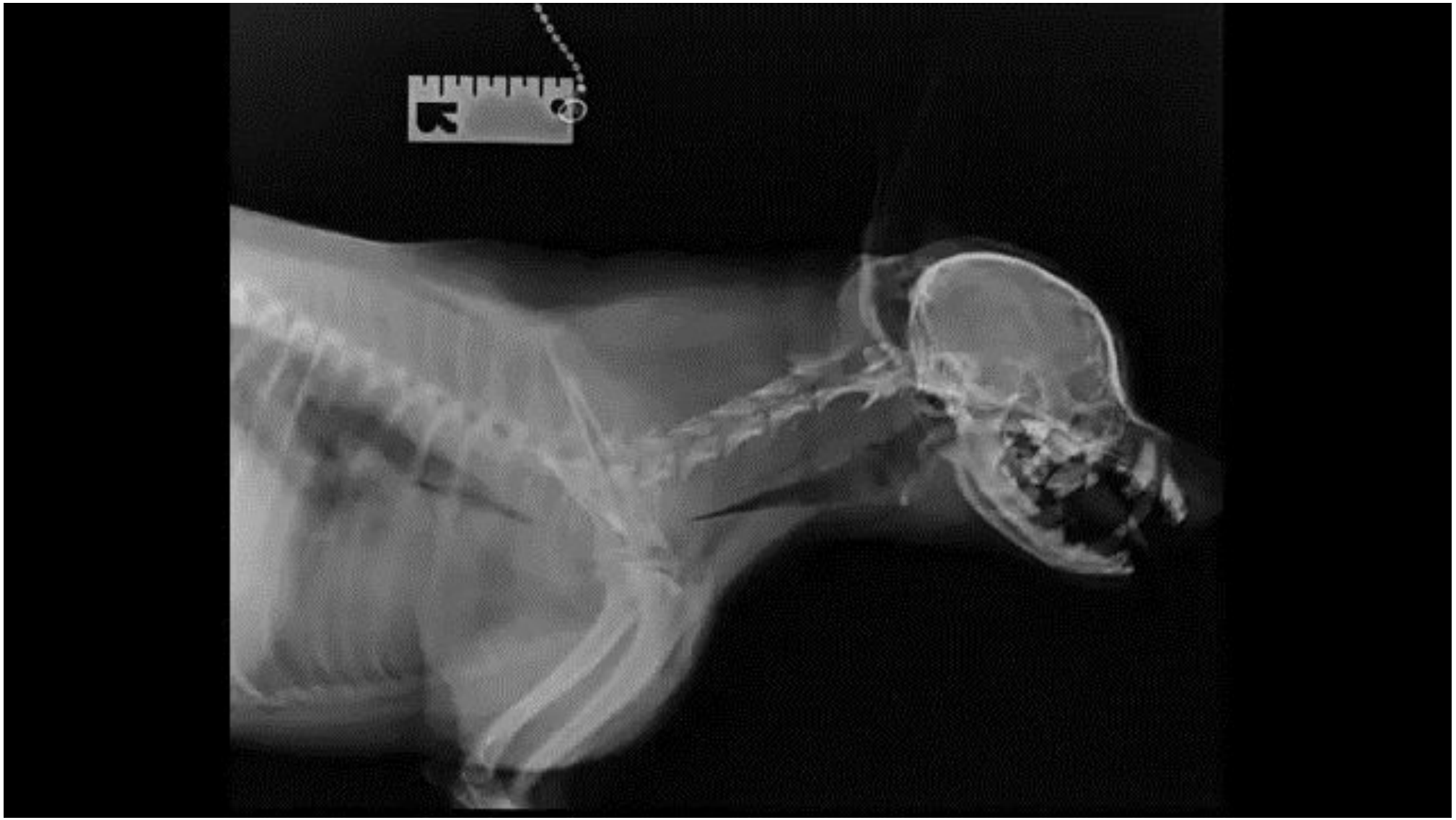

Российский университет дружбы народов

После операции

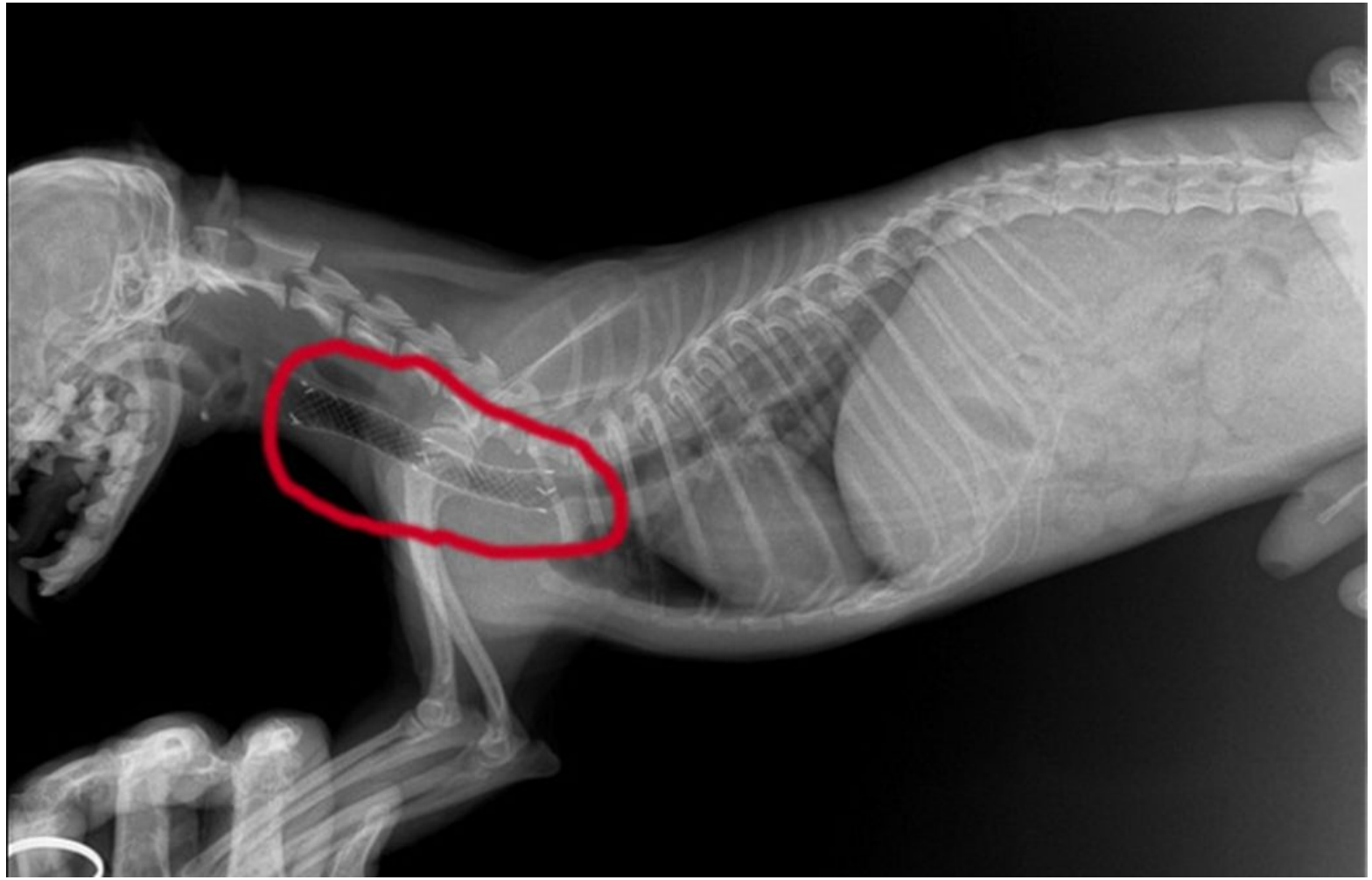

Послеоперационный уход

Российский университет дружбы народов

Послеоперационный уход за питомцем заключается в применении оксигенотерапии. Антибиотики назначают на период 7-10 дней, а кортикостероиды - до 3 дней.

Собаки, у которых наблюдается постоянный кашель во время реабилитации вследствие воспаления и отека, должны получать противовоспалительные, противокашлевые лекарства и бронходилятаторы.

Специфических способов лечения нарушения обмена веществ в хрящевой ткани трахеальных колец не существует, поэтому риск обострения заболевания у больной собаки сохраняется на протяжении всей жизни.

Выбор антибиотиков осуществляется на основания определения чувствительности к ним посеянной микрофлоры пациента. Для стерилизации дыхательных путей обычно бывает достаточно 7-10-дневного курса применения антибиотиков, однако при наличии пневмонии длительность антибиотикотерапии может составить от 3 до 6 недель.

Преднизон или преднизолон в дозах 0.5 мг/кг/сутки на протяжении 3-7 дней. При наличии у собаки на фоне коллапсов трахеи хронического бронхита назначают более длительный курс терапии кортикостероидами (3-6 недель)

Эффективно подавлять кашель можно с помощью гидроколона (0,22 мг/кг 2-3 раза в день) или буторфанола (0,55-1,1 мг/кг при необходимости), применяемых per os

При коллапсах трахеи у собак применяются также агонисты р-адренорецепторов: тербуталин (1,25-5 мг/кг 2-3 раза вдень) и альбутерол (50 мкг/кг 3 раза в день).

Послеоперационный уход

Российский университет дружбы народов

Показаны:

- *Диетотерапия (пожизненная)*
- *Реабилитация*
- *Применения бронходилятаторов*
- *Наблюдение у своего врача*
- *Физическая нагрузка, специальные упражнения*

Заключение

Российский университет дружбы народов

Исход: *операция была проведена успешно, восстановление и реабилитация успешны, дыхание нормализировалось, стент установлен надежно, послеоперационных осложнений не наблюдалось.*

Прогноз: *осторожный, полное выздоровление невозможно.*

- *Около 70% животных достигают долговременной ремиссии после длительного курса препаратов.*
- *Операция дает положительный эффект в 75-85% случаев для собак младше 6 лет.*
- *Степень тяжести коллапса редко влияет на исход лечения.*

Анализ лечения: *было проведено стентирование*

Профилактика: *Периодически необходимо привозить питомца на эндоскопию и рентгенологическое обследование, чтобы следить за состоянием имплантата и постановкой стента. А также соблюдать указания врача, диету, физические нагрузки и не подвергать питомца стрессам.*

Рисунок https://pbs.twimg.com/media/DBUzipyUAAcpppb.jpg:large

Список использованных источников

Российский университет дружбы народов

1. *Статья «Коллапс трахеи у собак» Садоведов Константин Павлович*
   https://alisavet.ru/kollaps-trahei-u-sobak-chto-eto-takoe/
2. *Статья «THE COUGHING DOG» Lynelle R. Johnson DVM, MS, PhD, Diplomate ACVIM 2108 Tupper Hall University of California Davis, CA 95616 USA*
   https://www.ivis.org/proceedings/sevc/2018/109en.pdf
3. *Видео взяты из «Ветеринарный центр «"Sas Animal Service"»*
4. *Собственные наблюдения*

СПАСИБО ЗА ВНИМАНИЕ