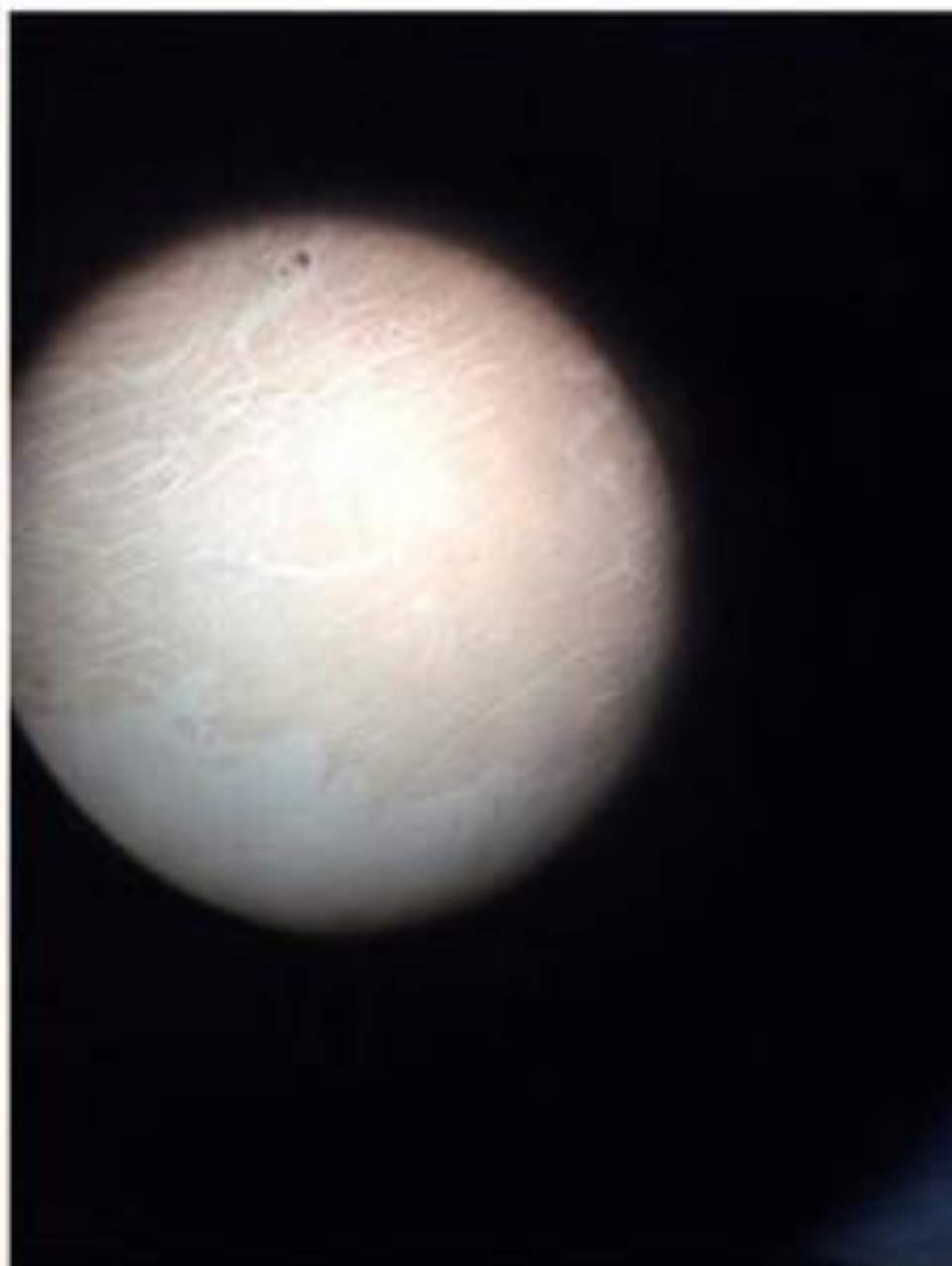
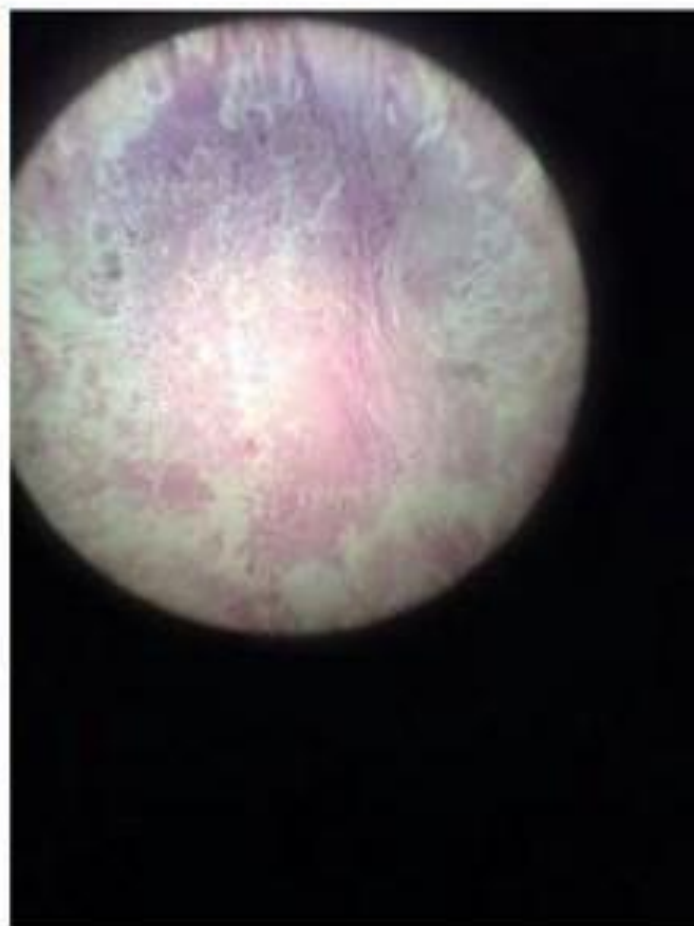
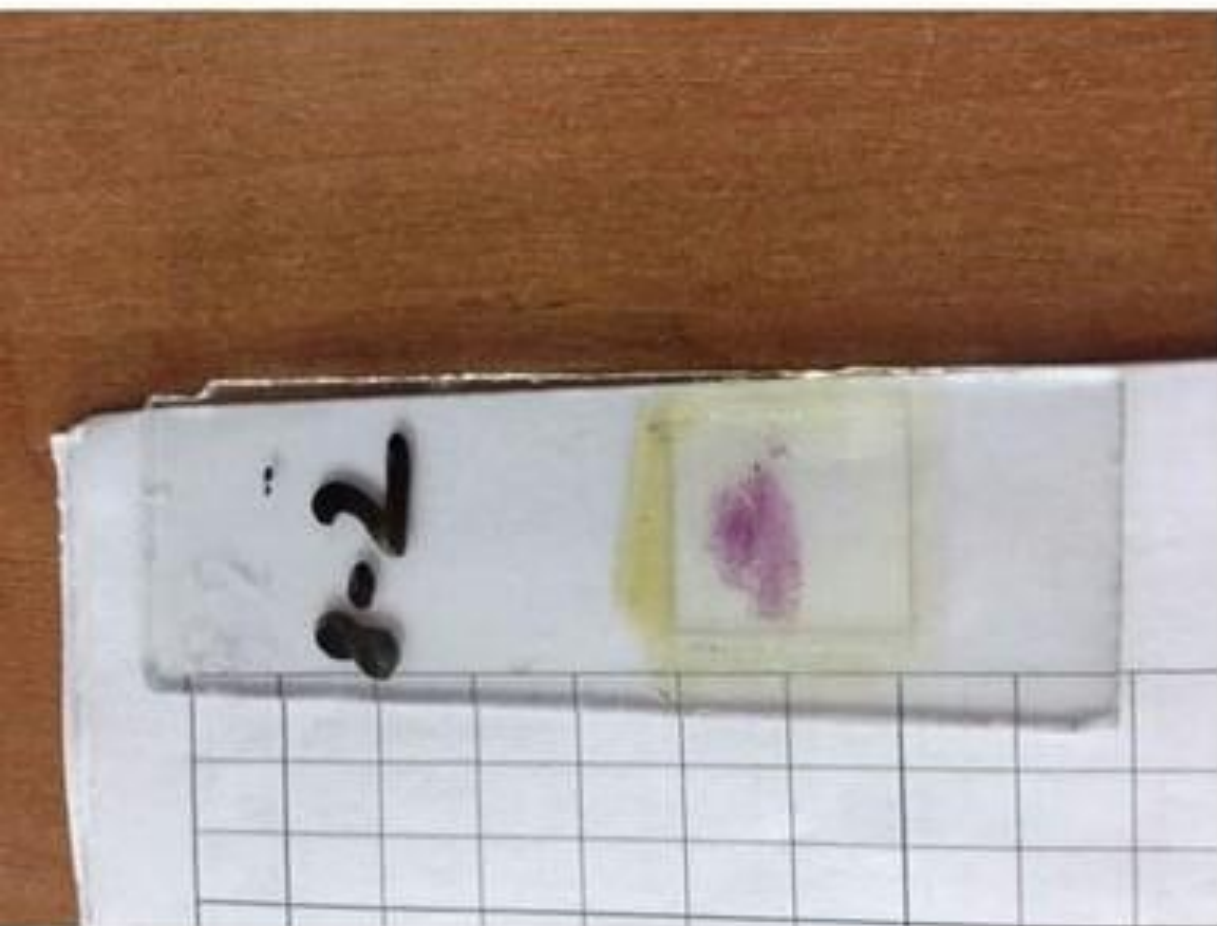

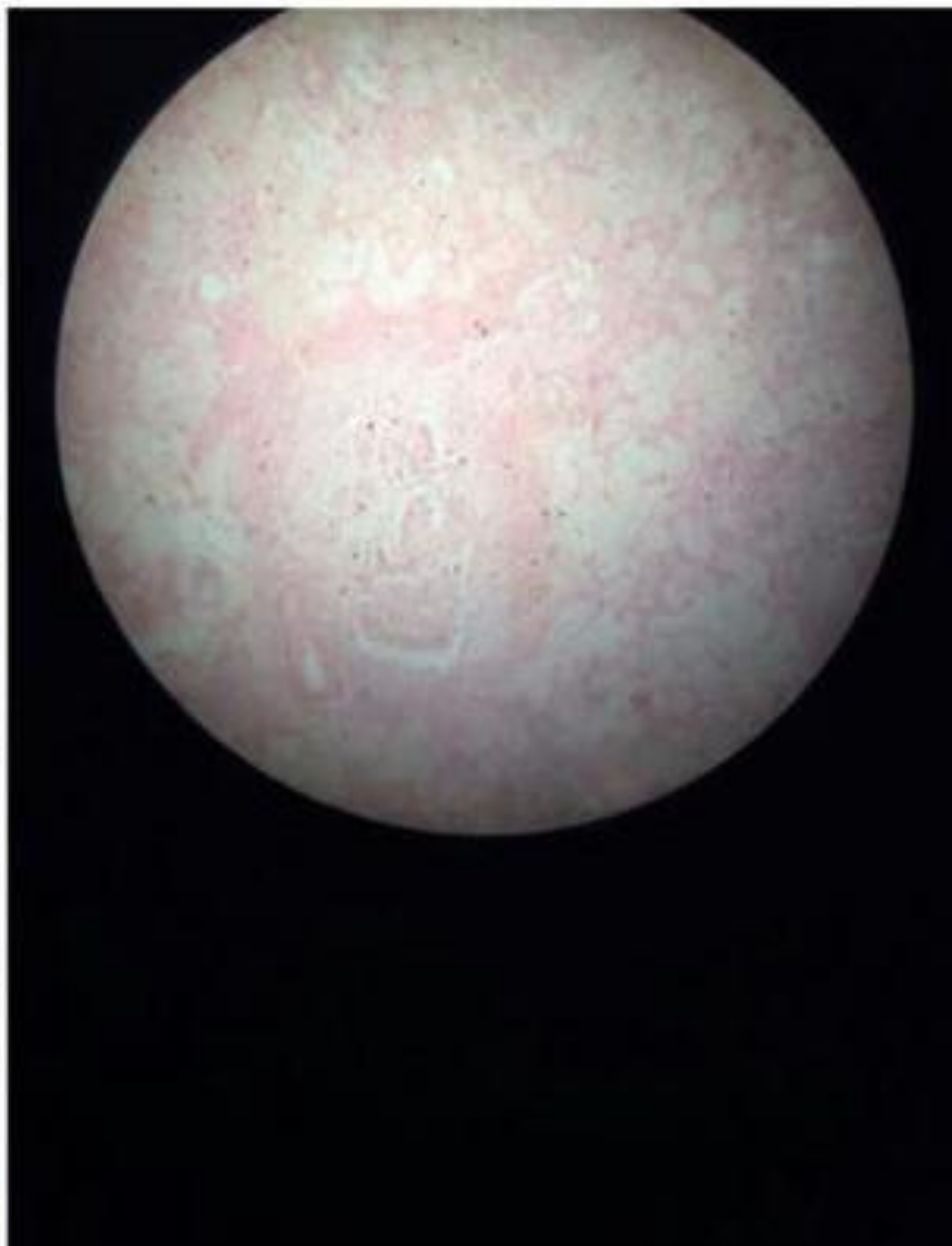Фибринозный перикардит



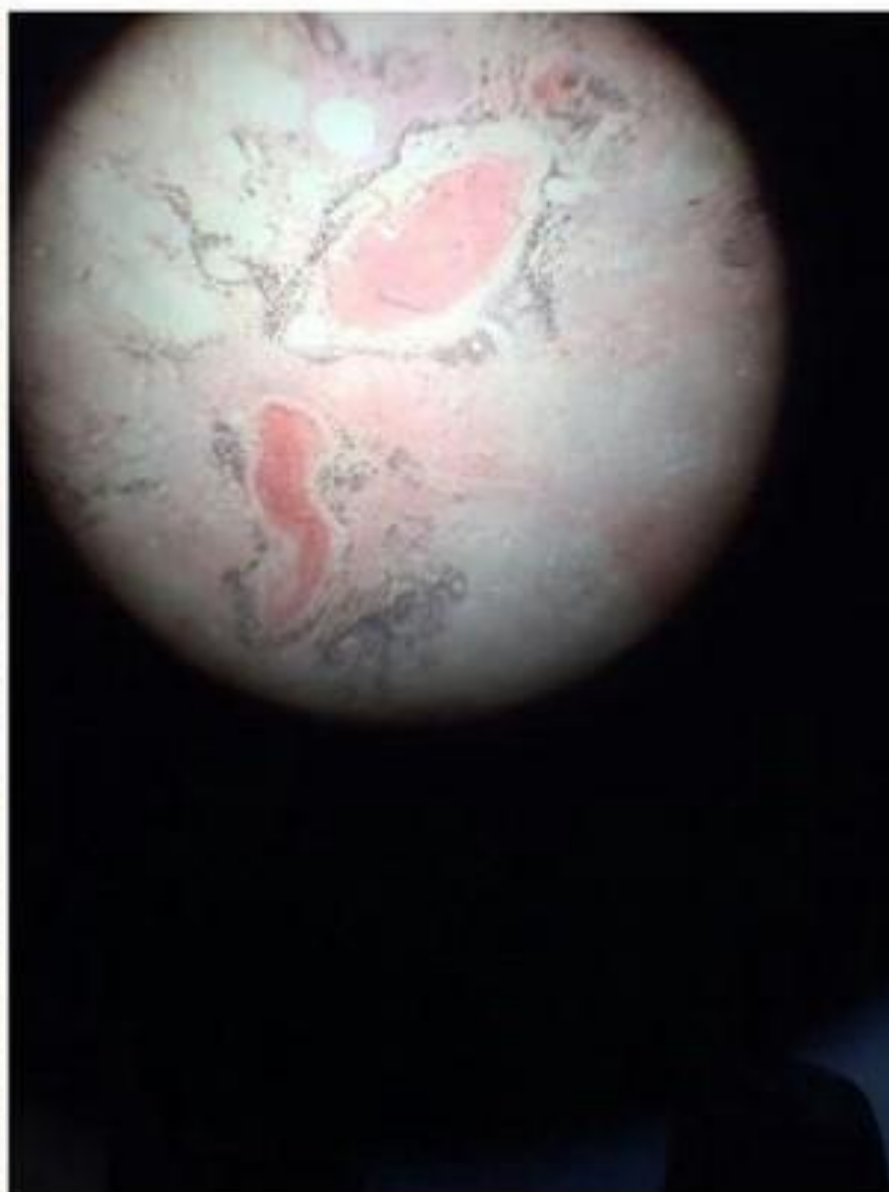
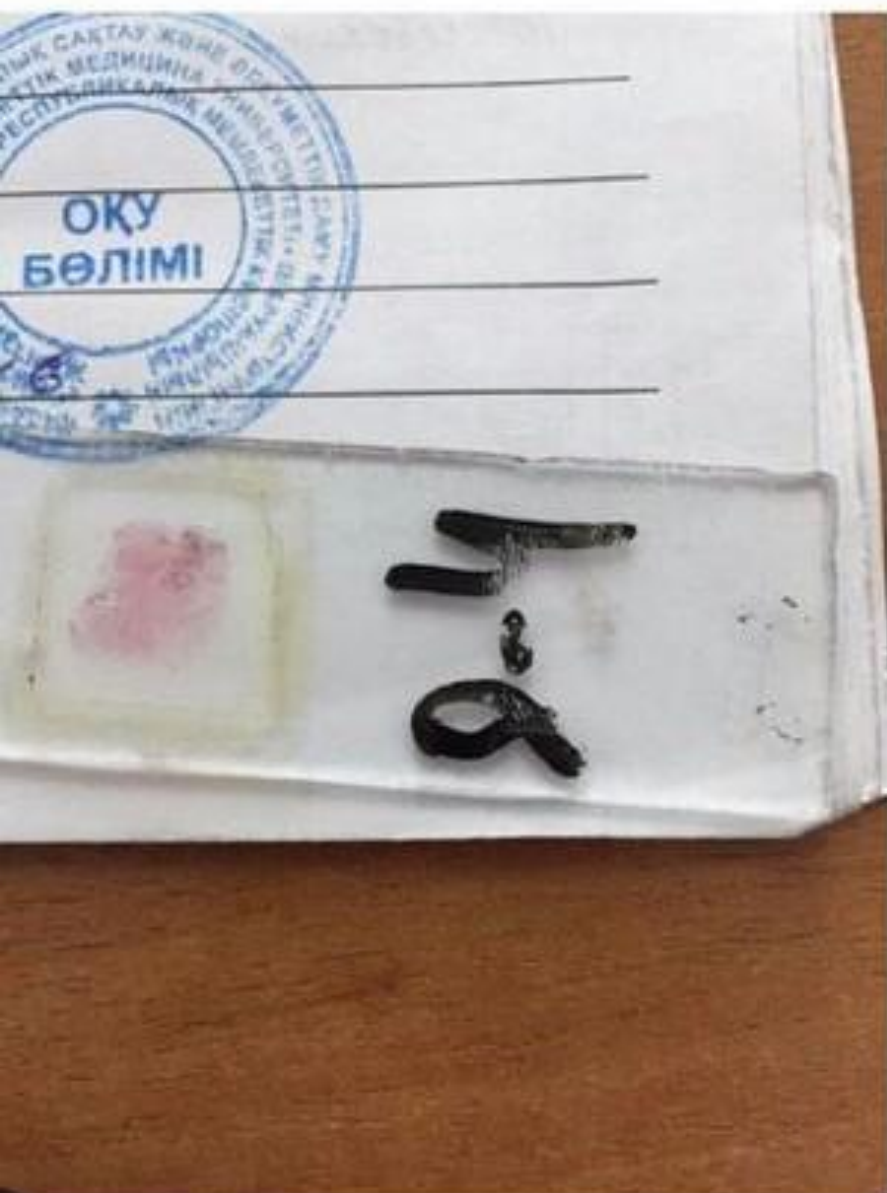Абсцесс миокарда



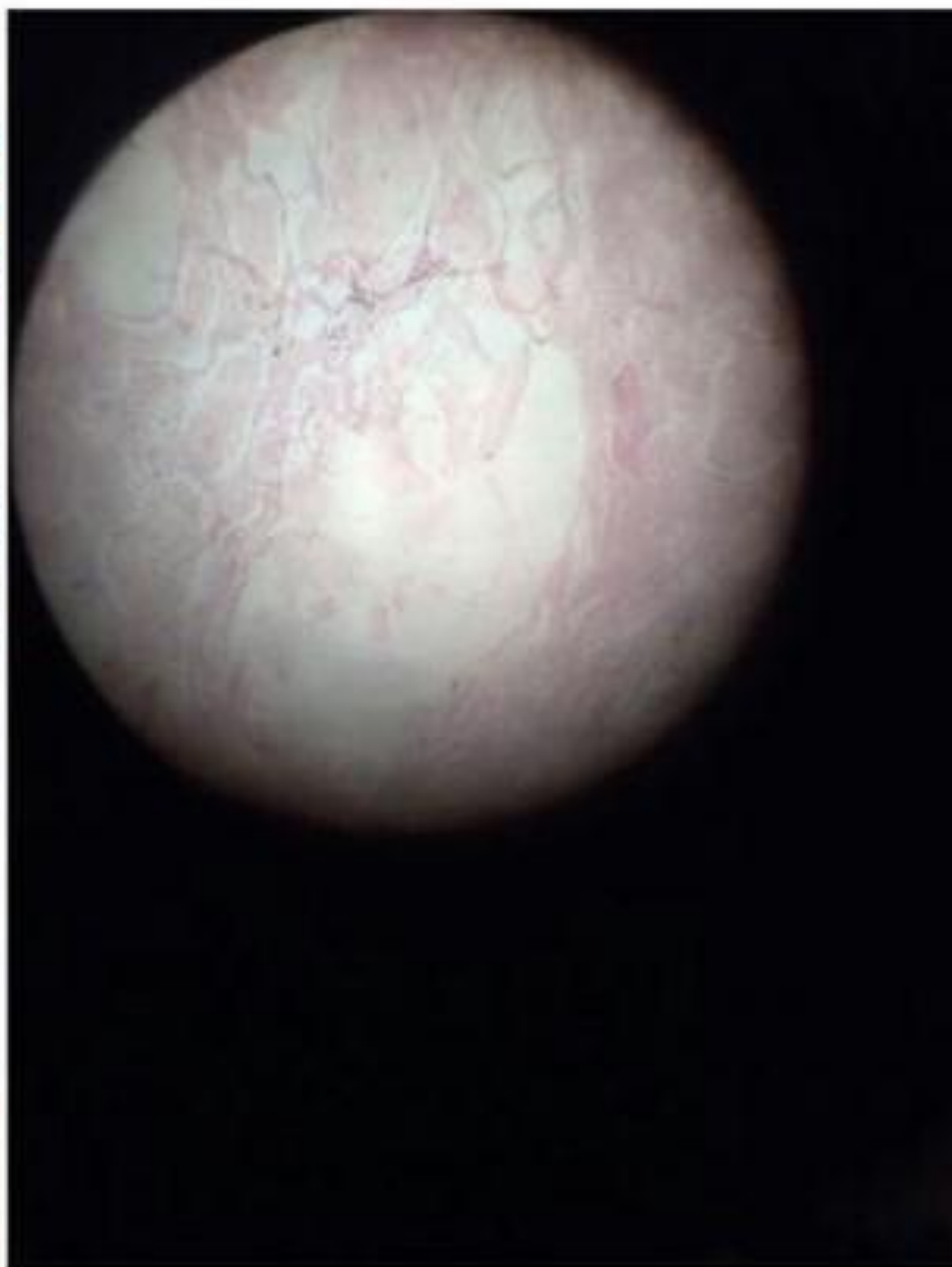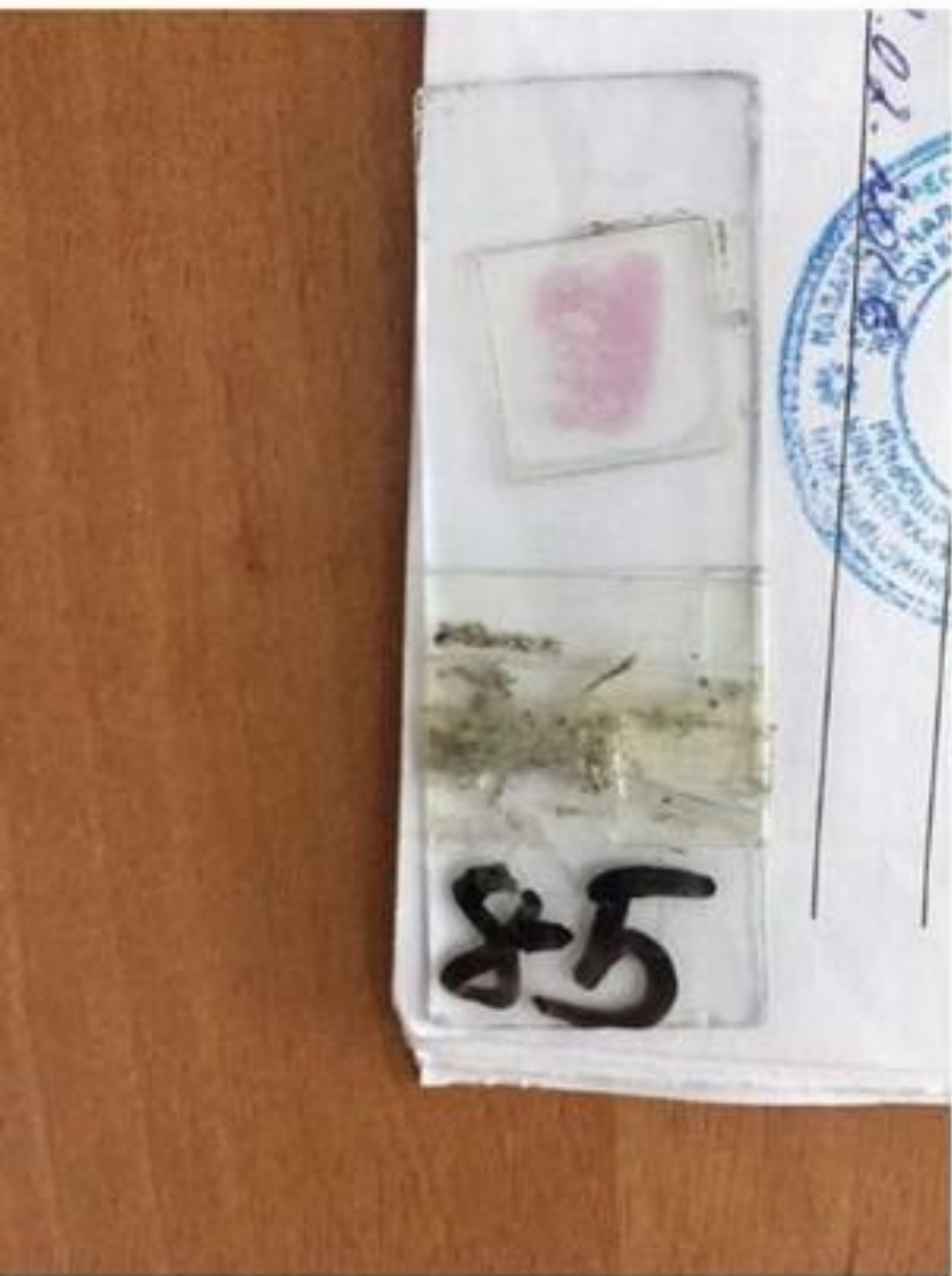Абсцедирующая пневмония



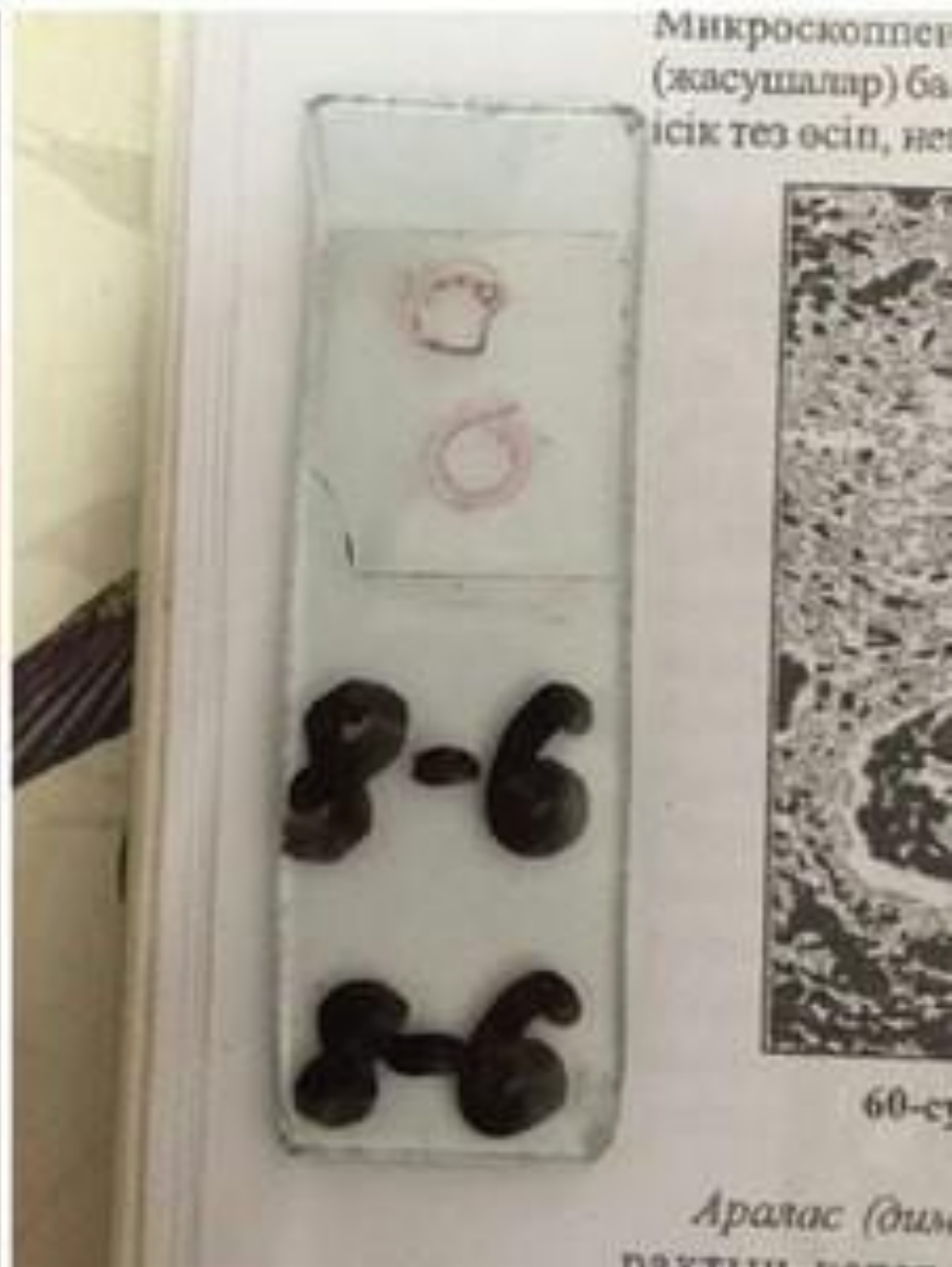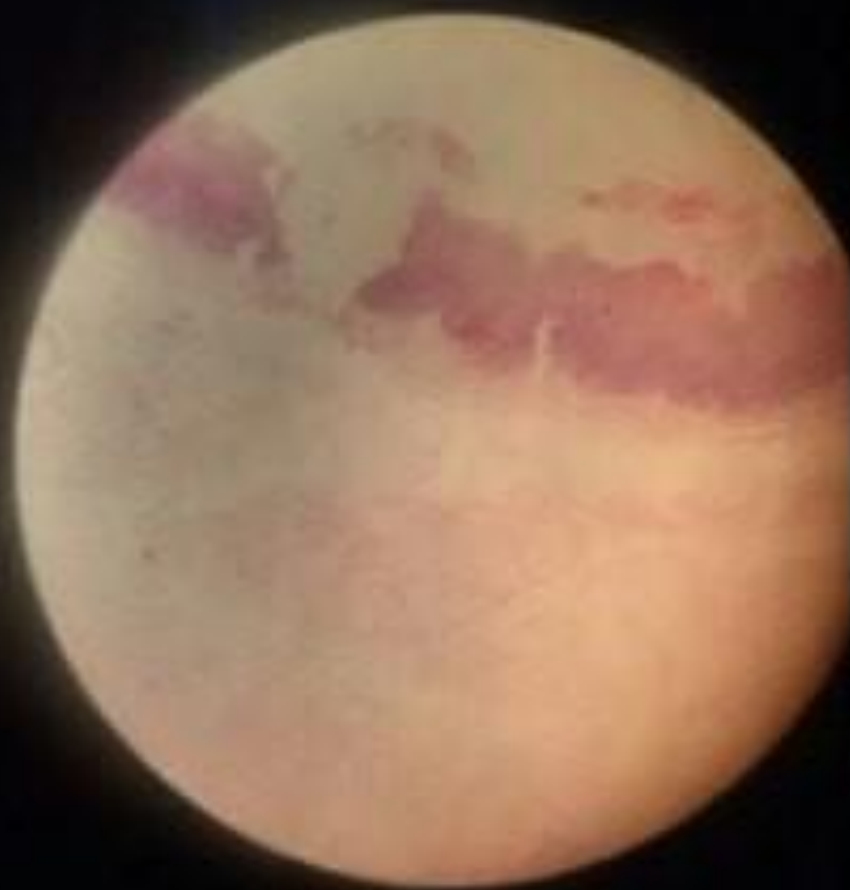
Абсцедирующая пневмония с гемморрагиями при гриппе



Крупозная пневмония

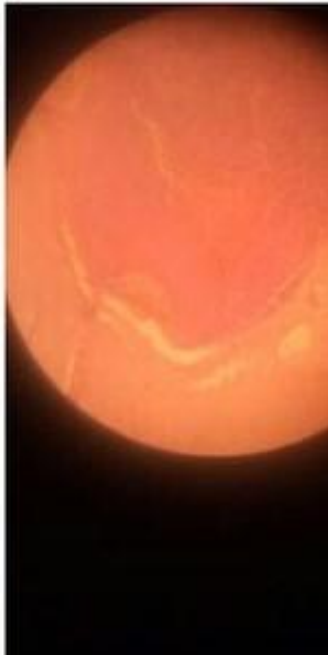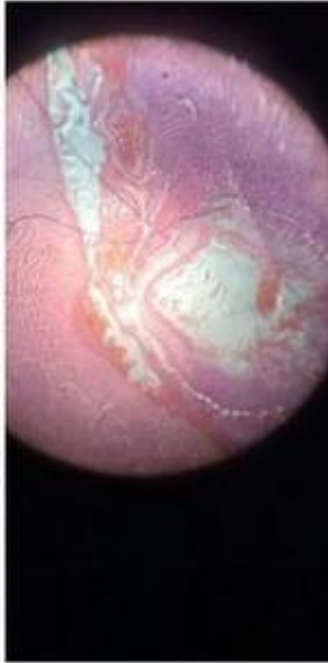


Крупозный трахеит

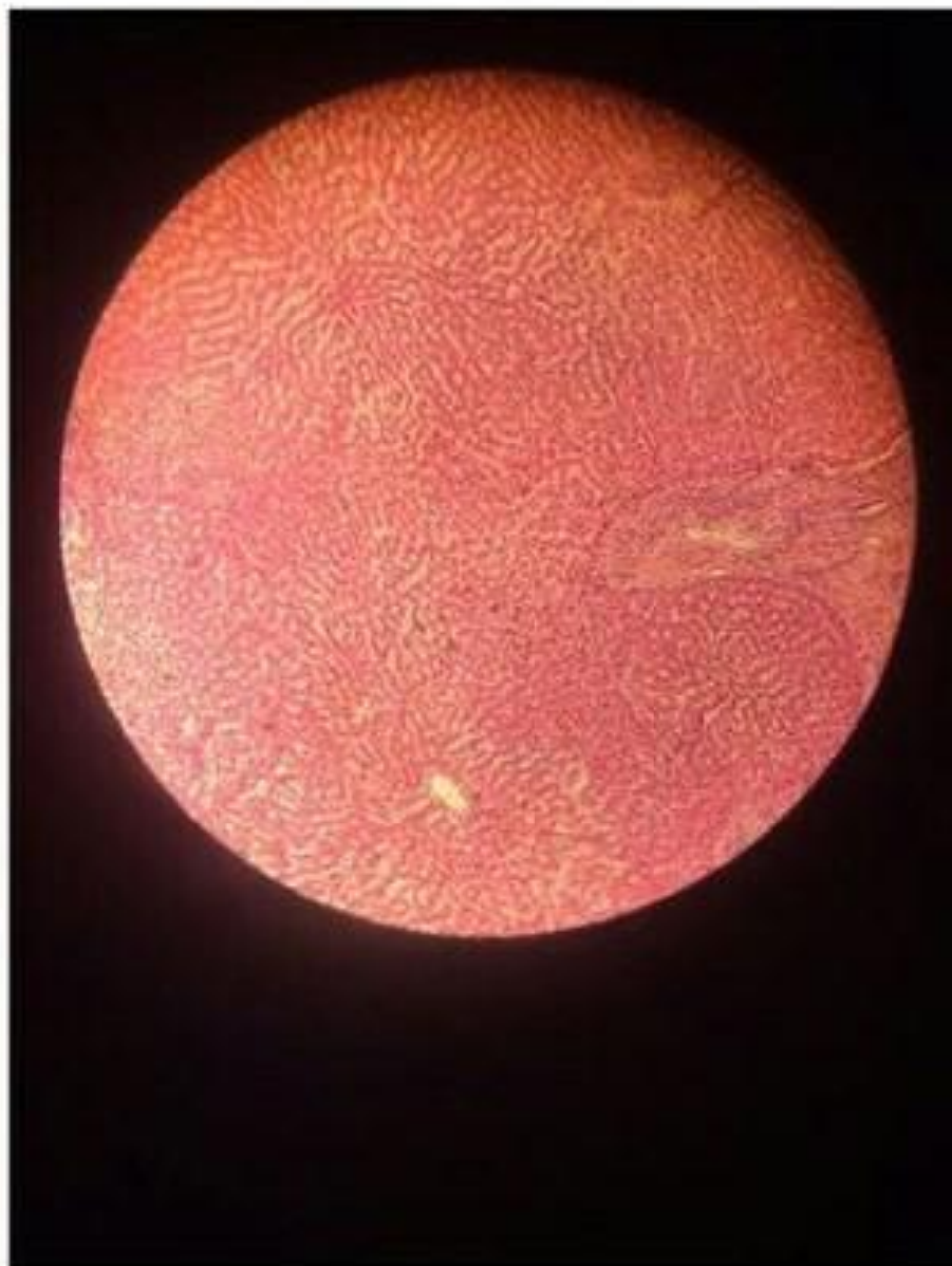


Гнойный менингит

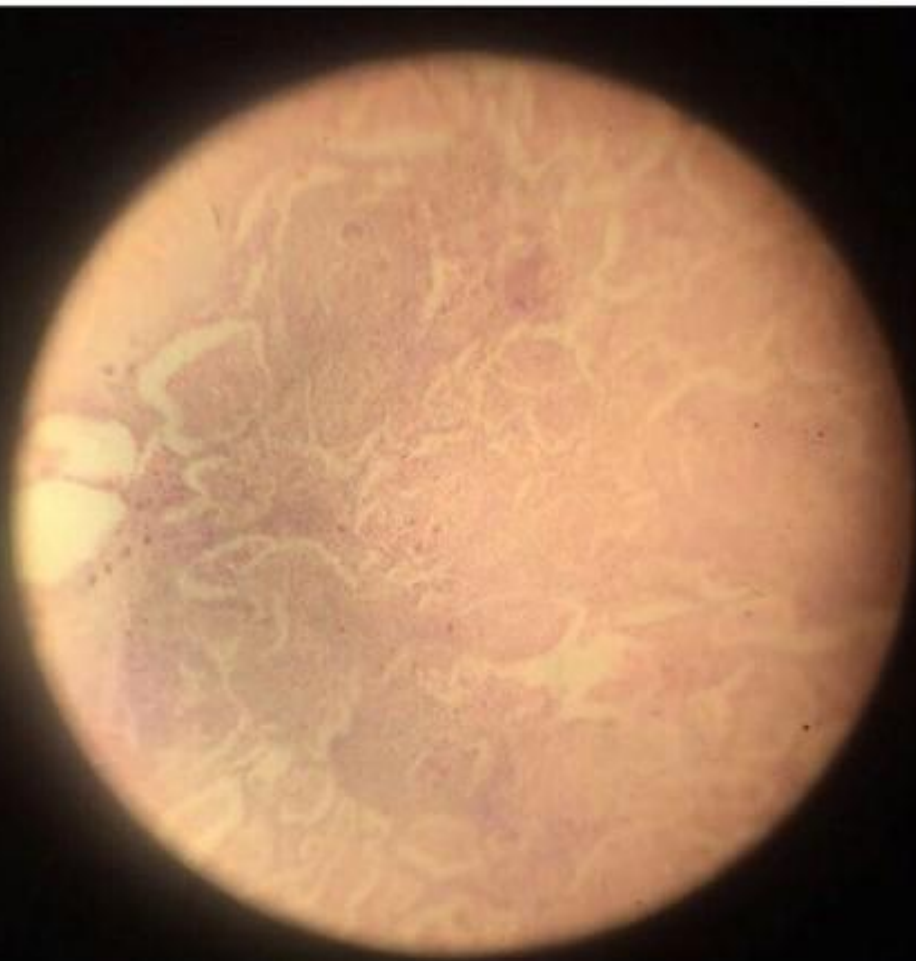Жане суретін салу.



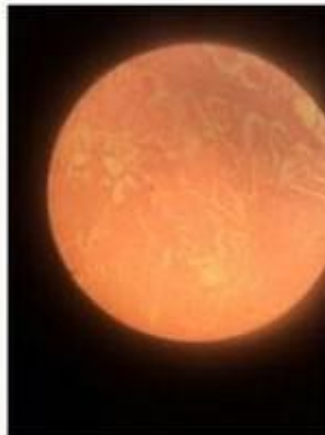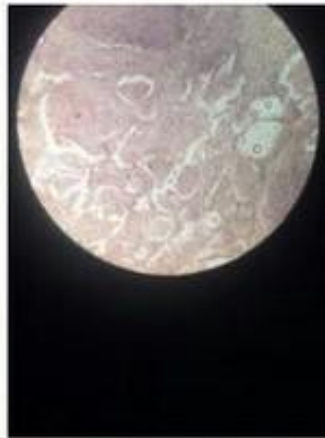
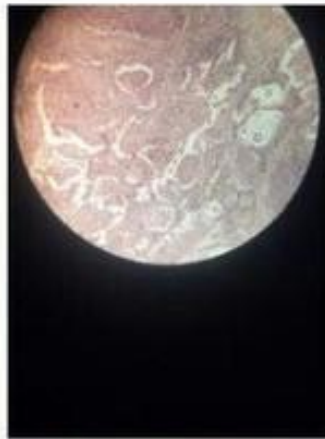Однокамерный эхинококк



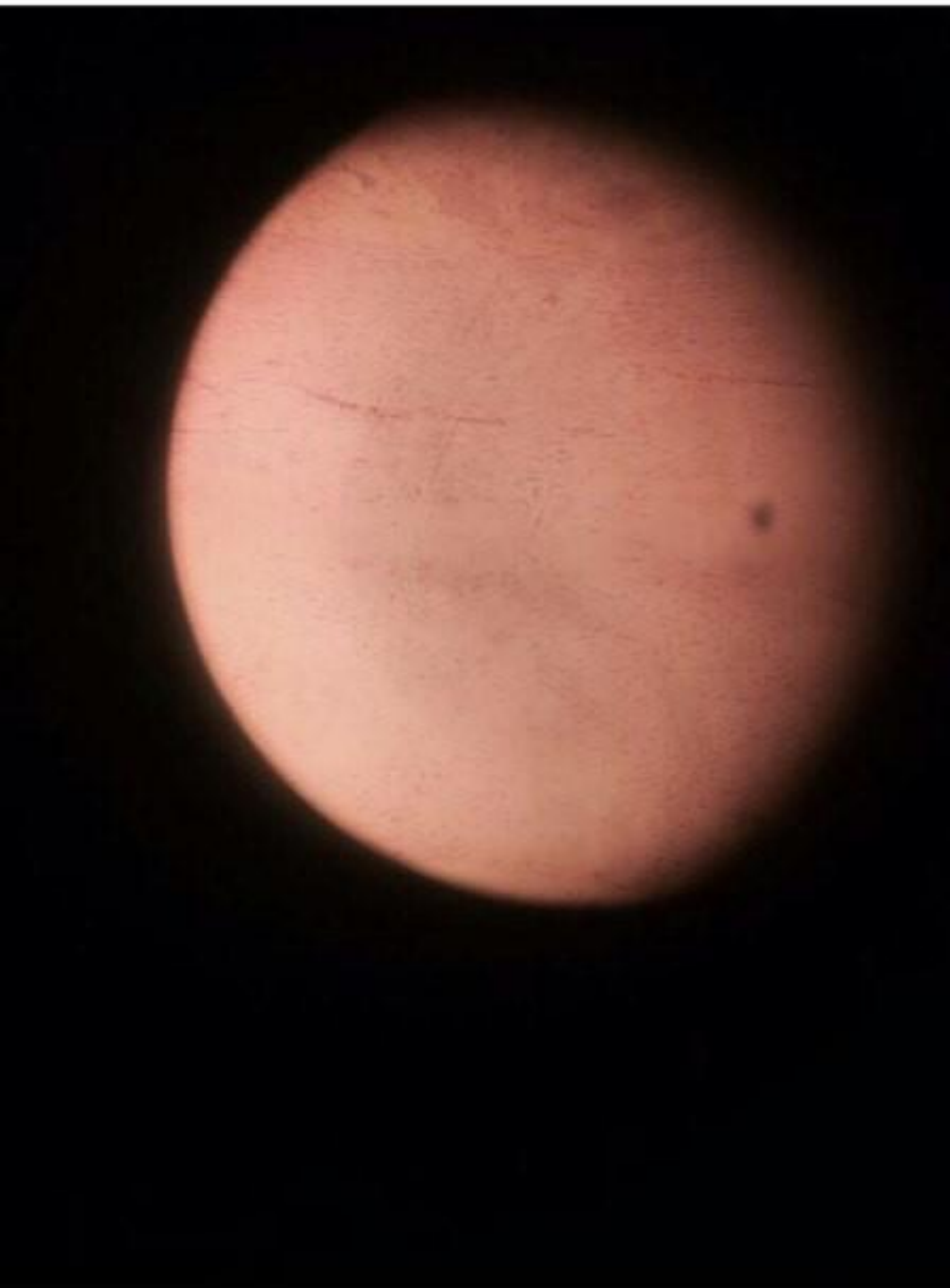
Цистицеркоз мозга



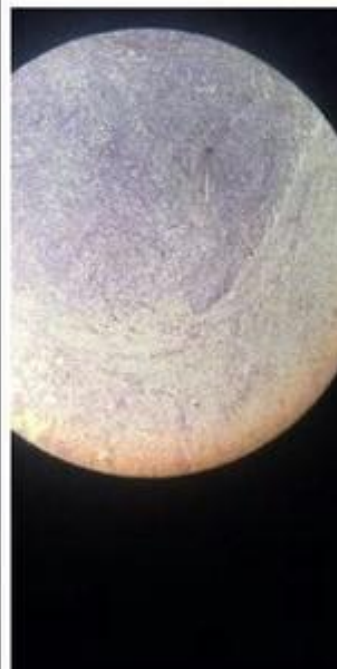
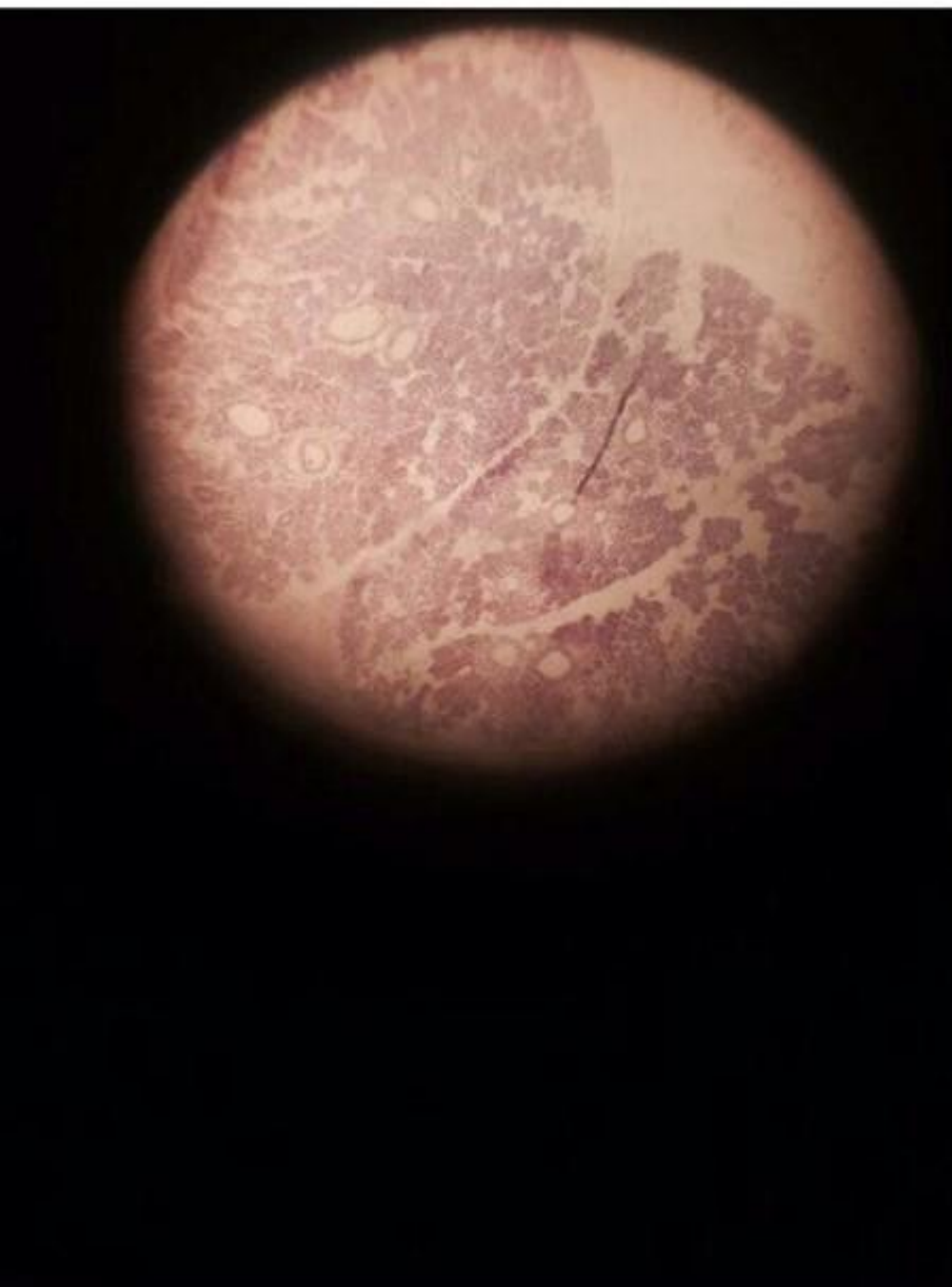Гранулема при туберкулеза



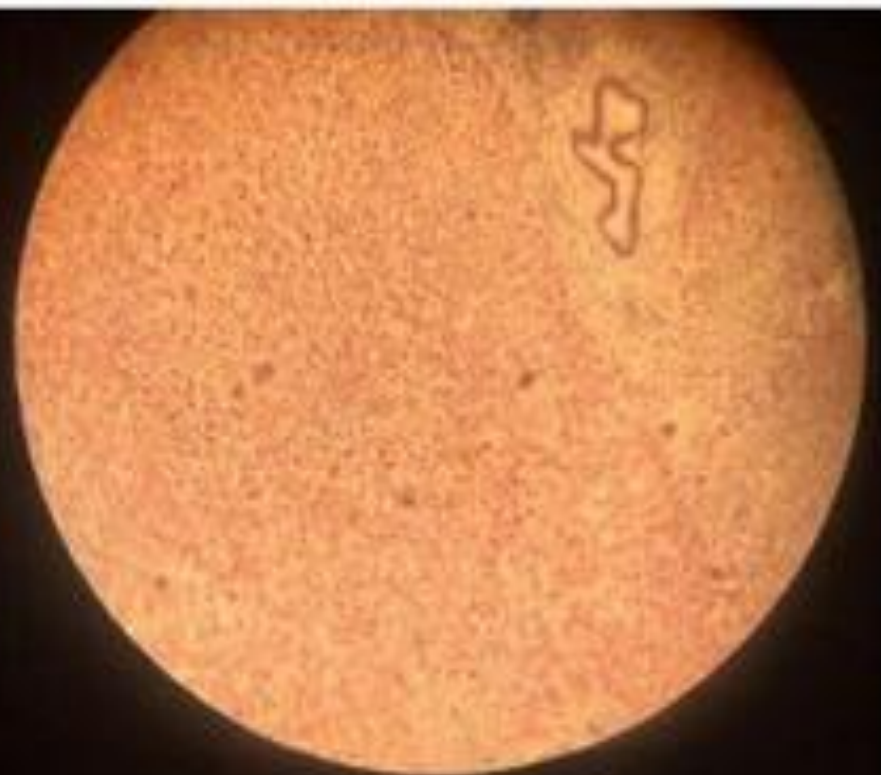Сифилитический мезоартрит



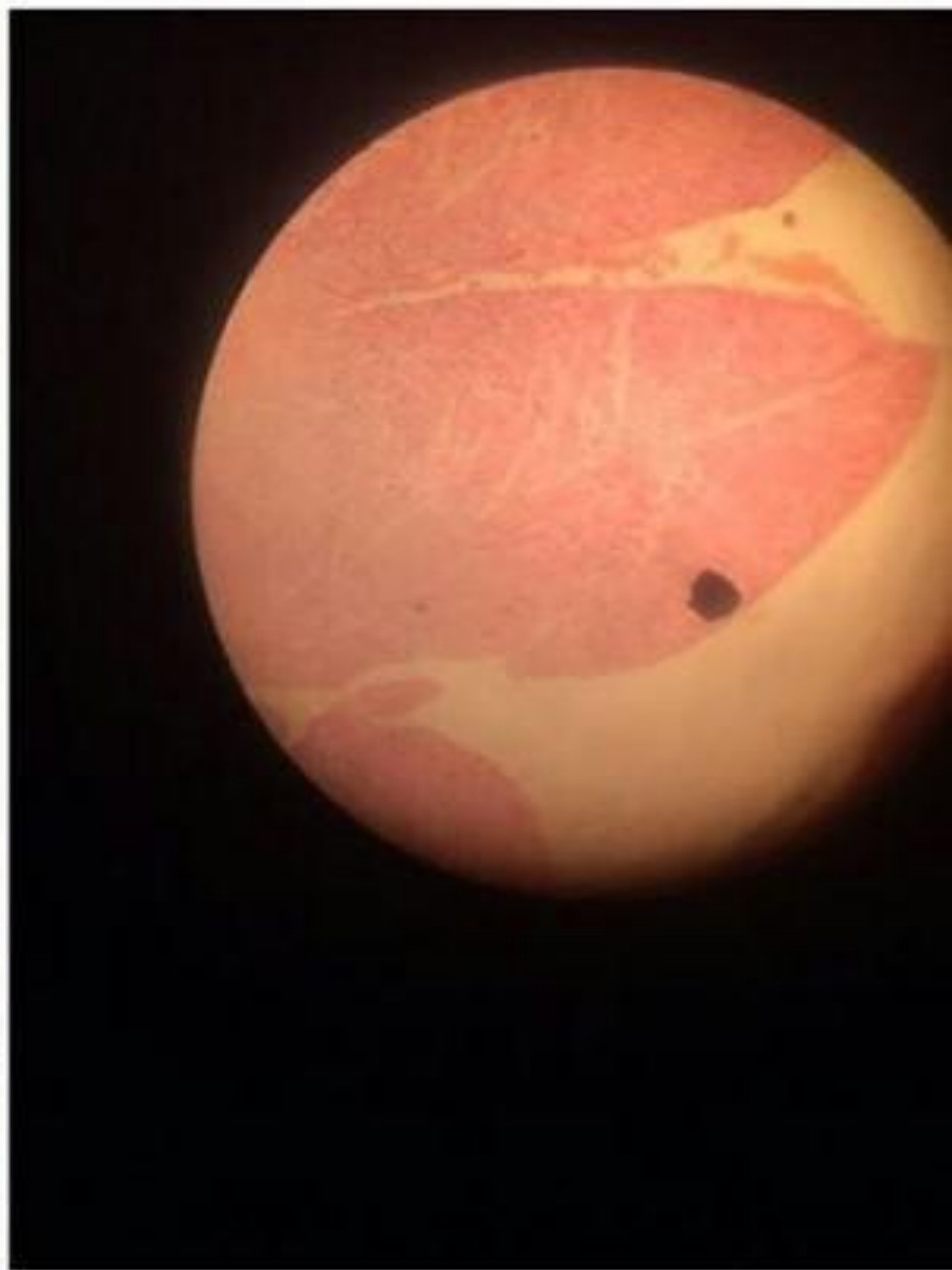АКТИНОМИКОЗ



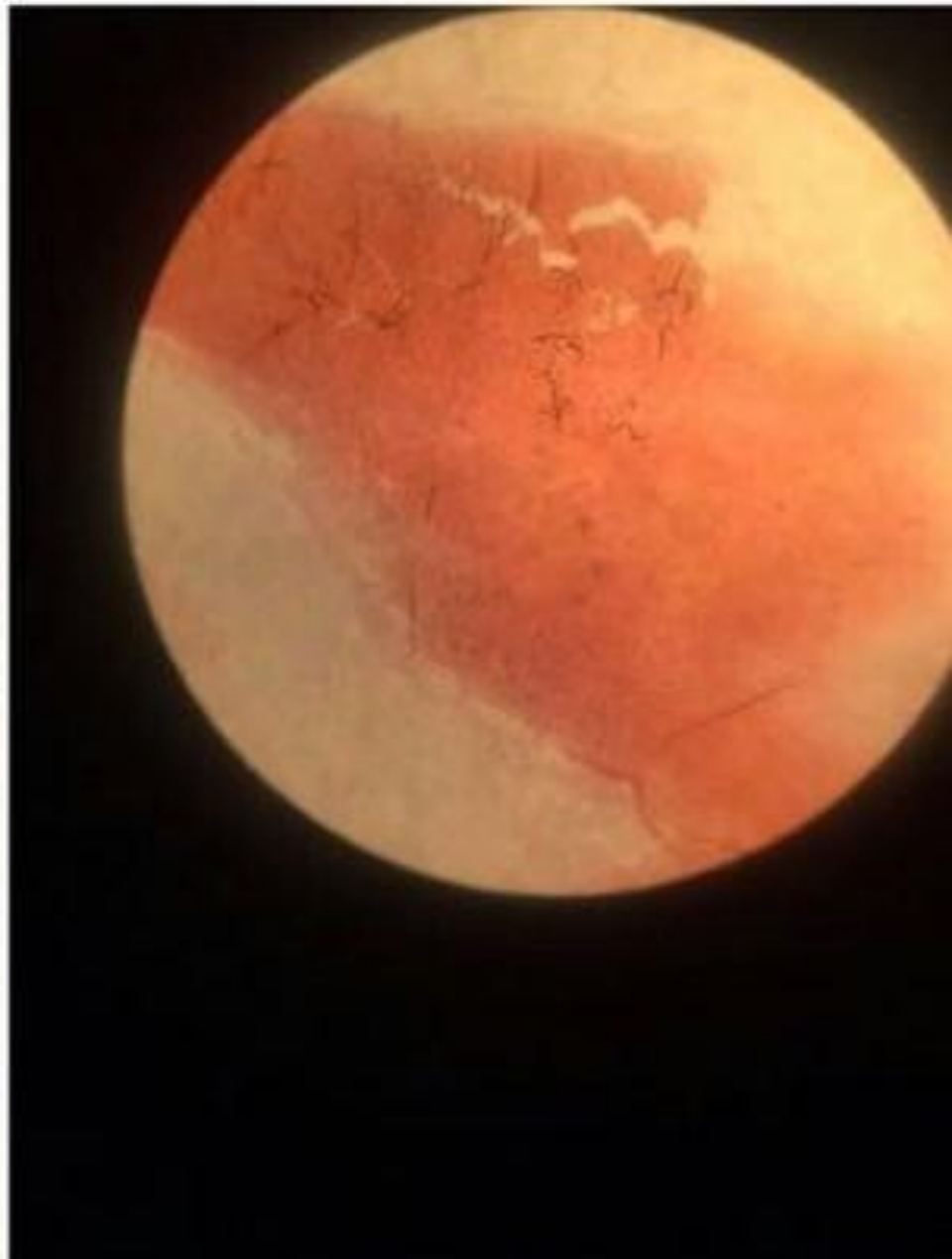Микроабсцессы печени



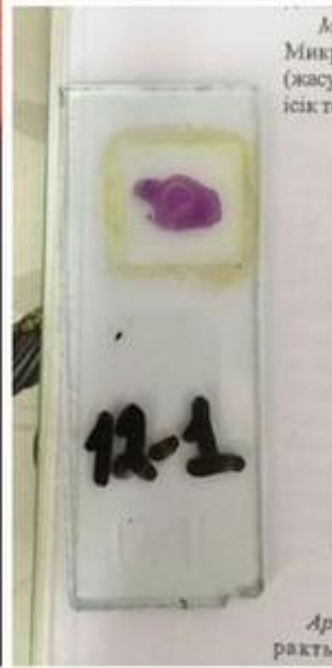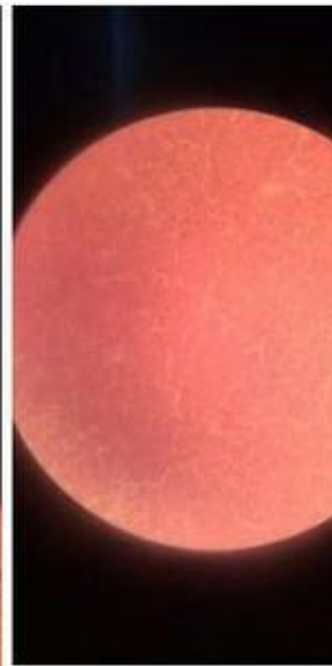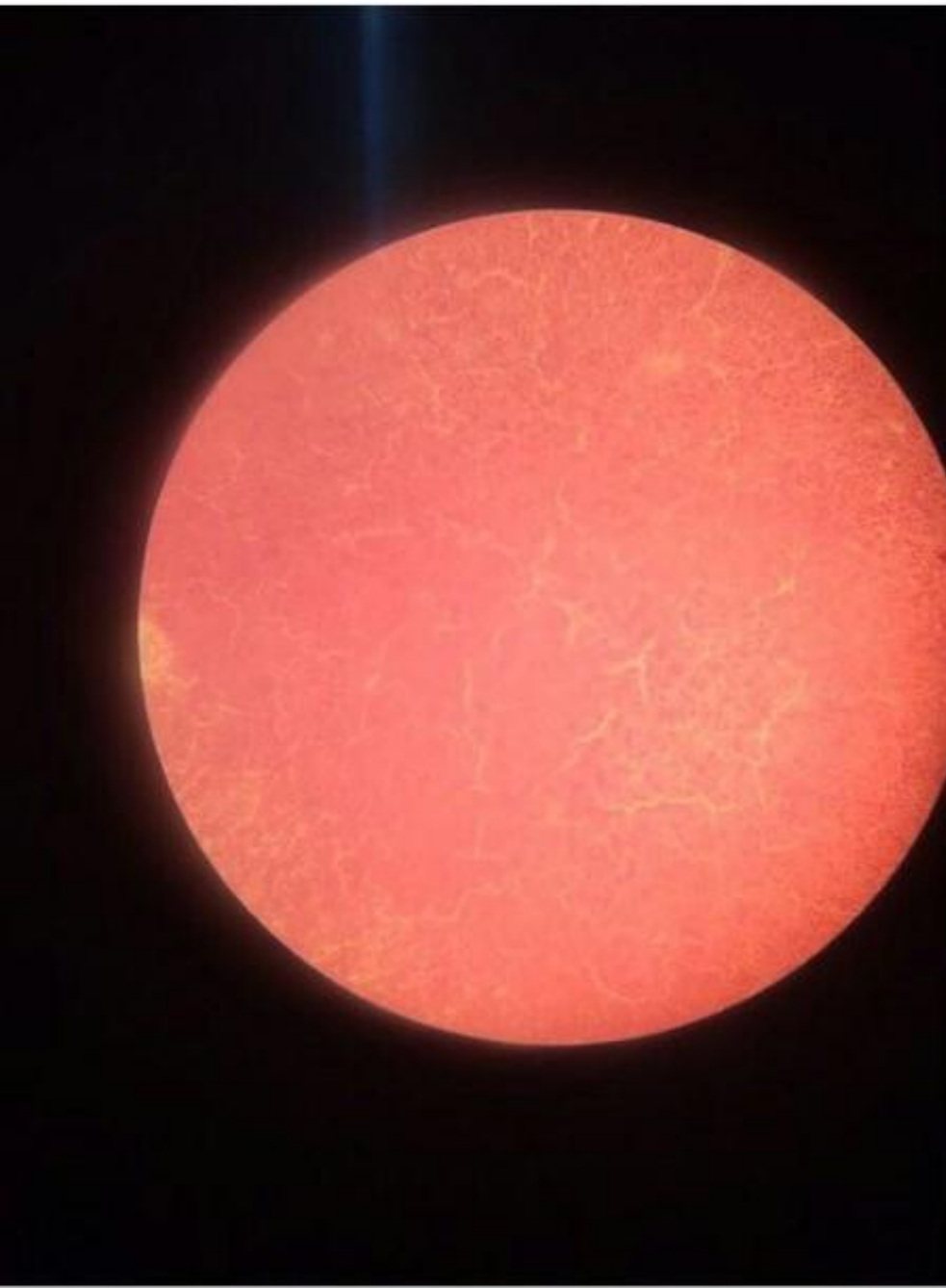Межуточный миокардит



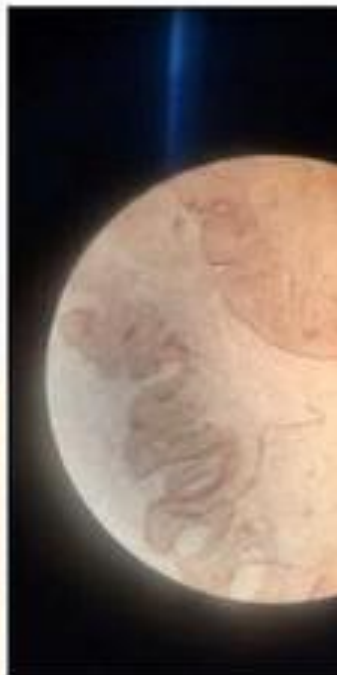
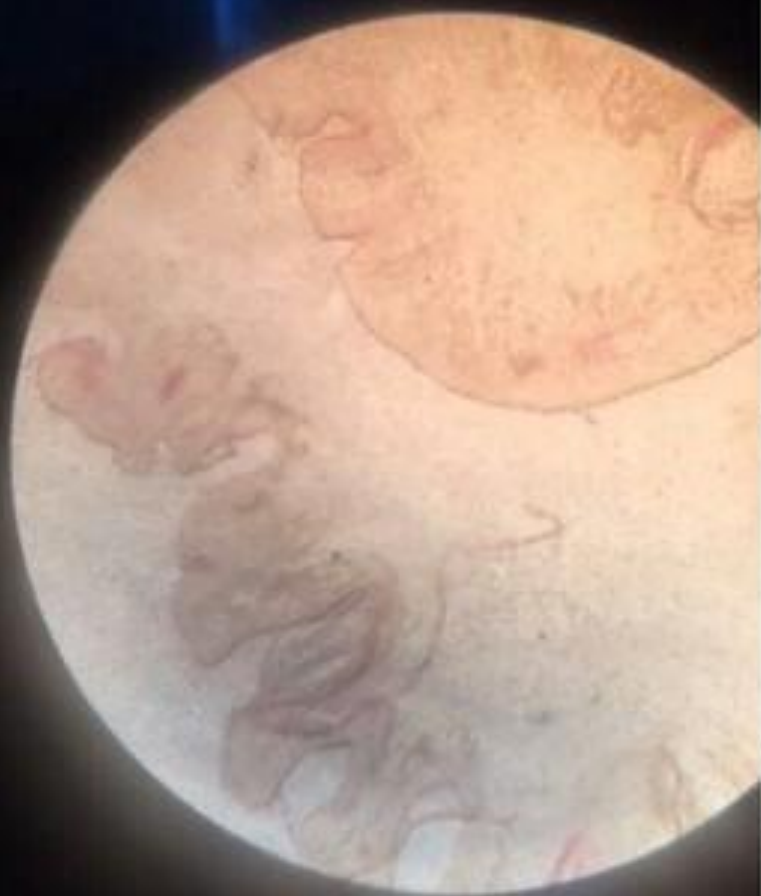Затяжной септический эндокардит



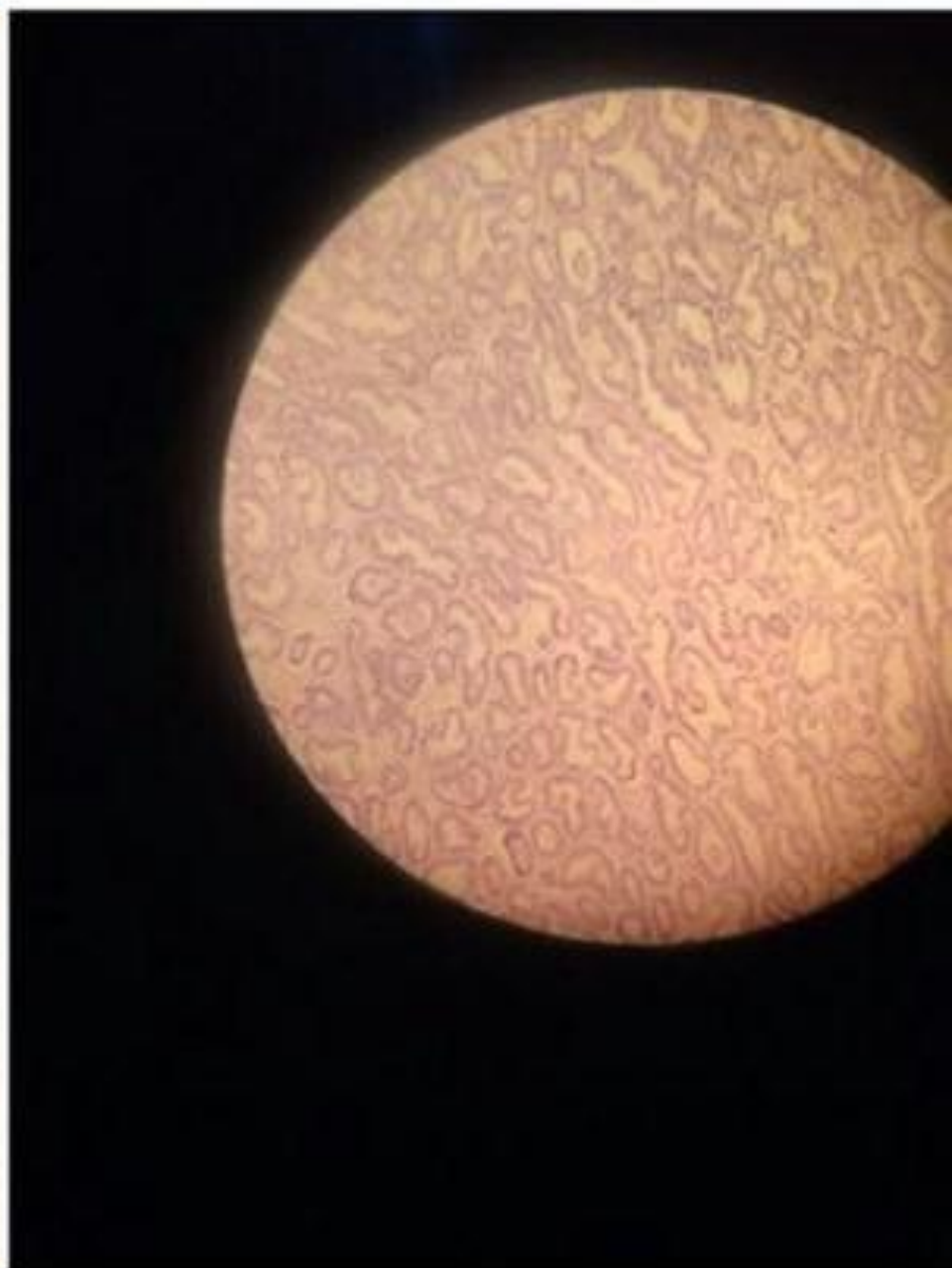
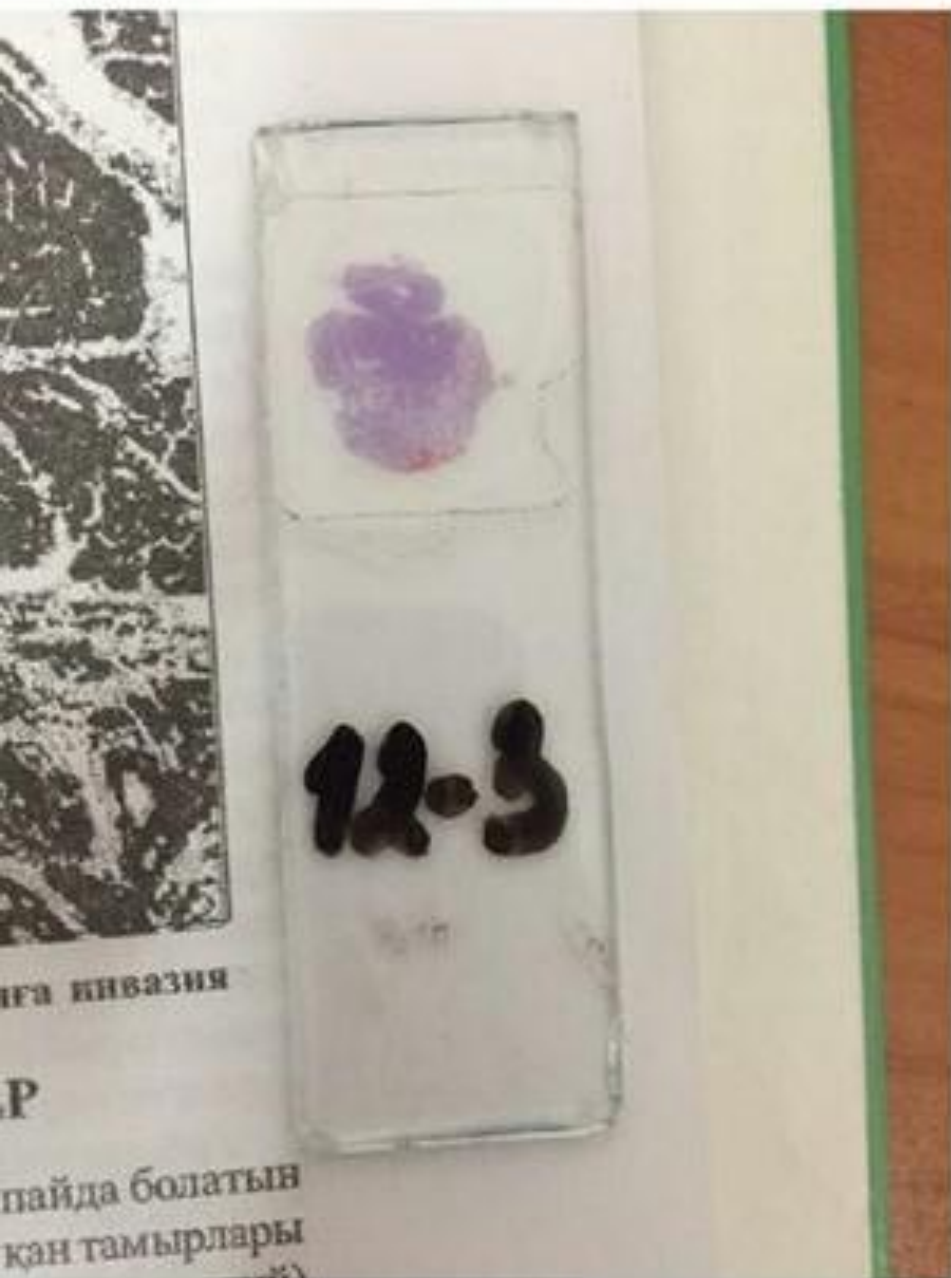
Опухолевый клеточный полиморфизм



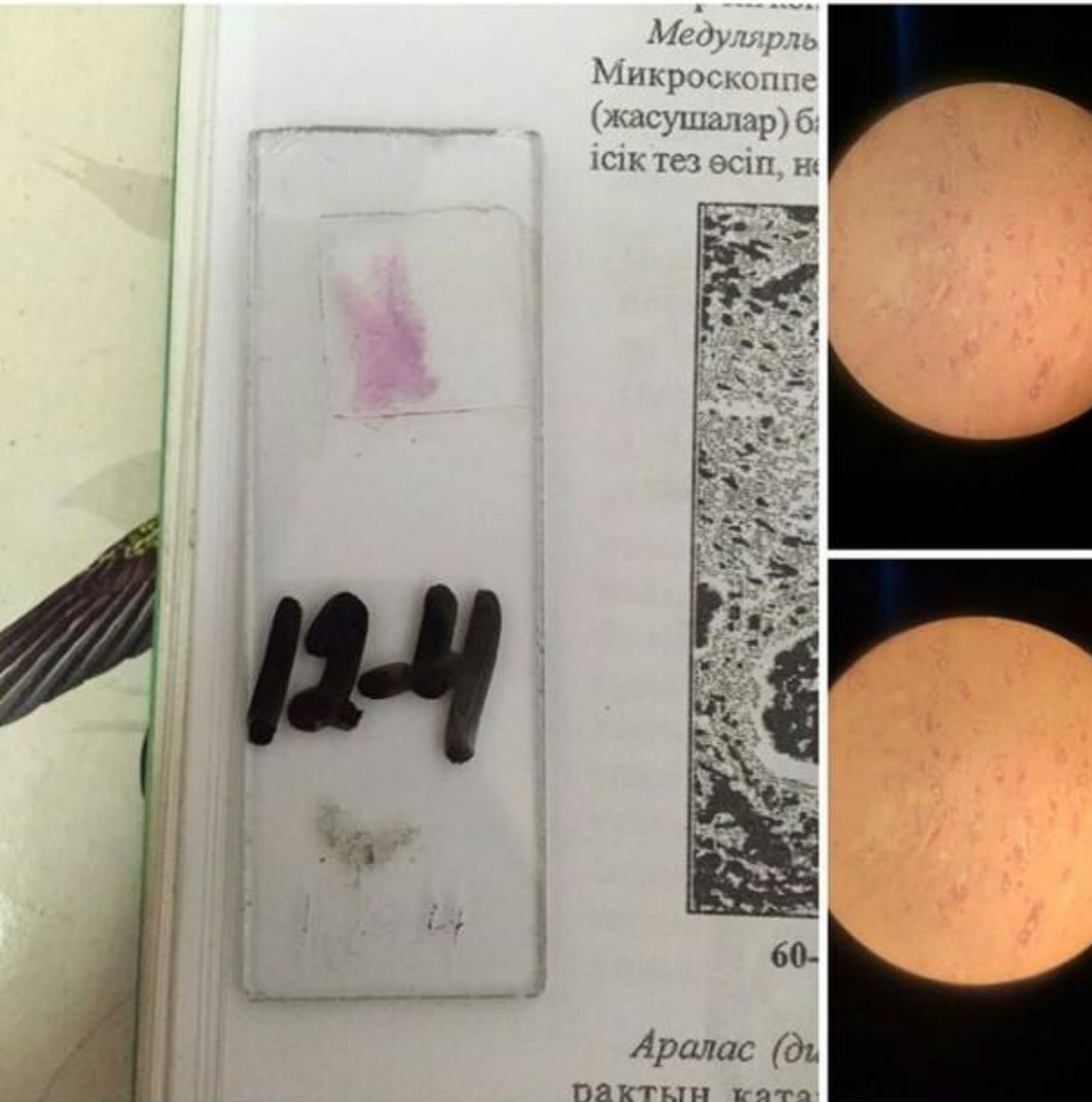Папиллома кожи



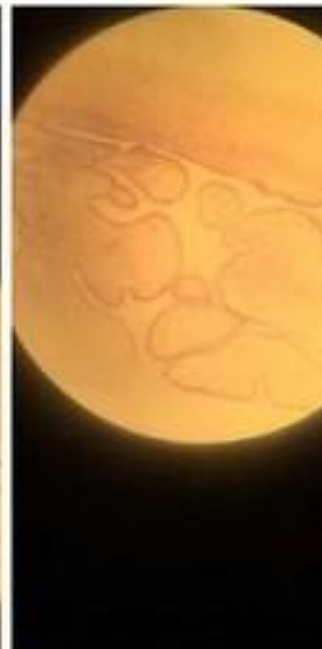
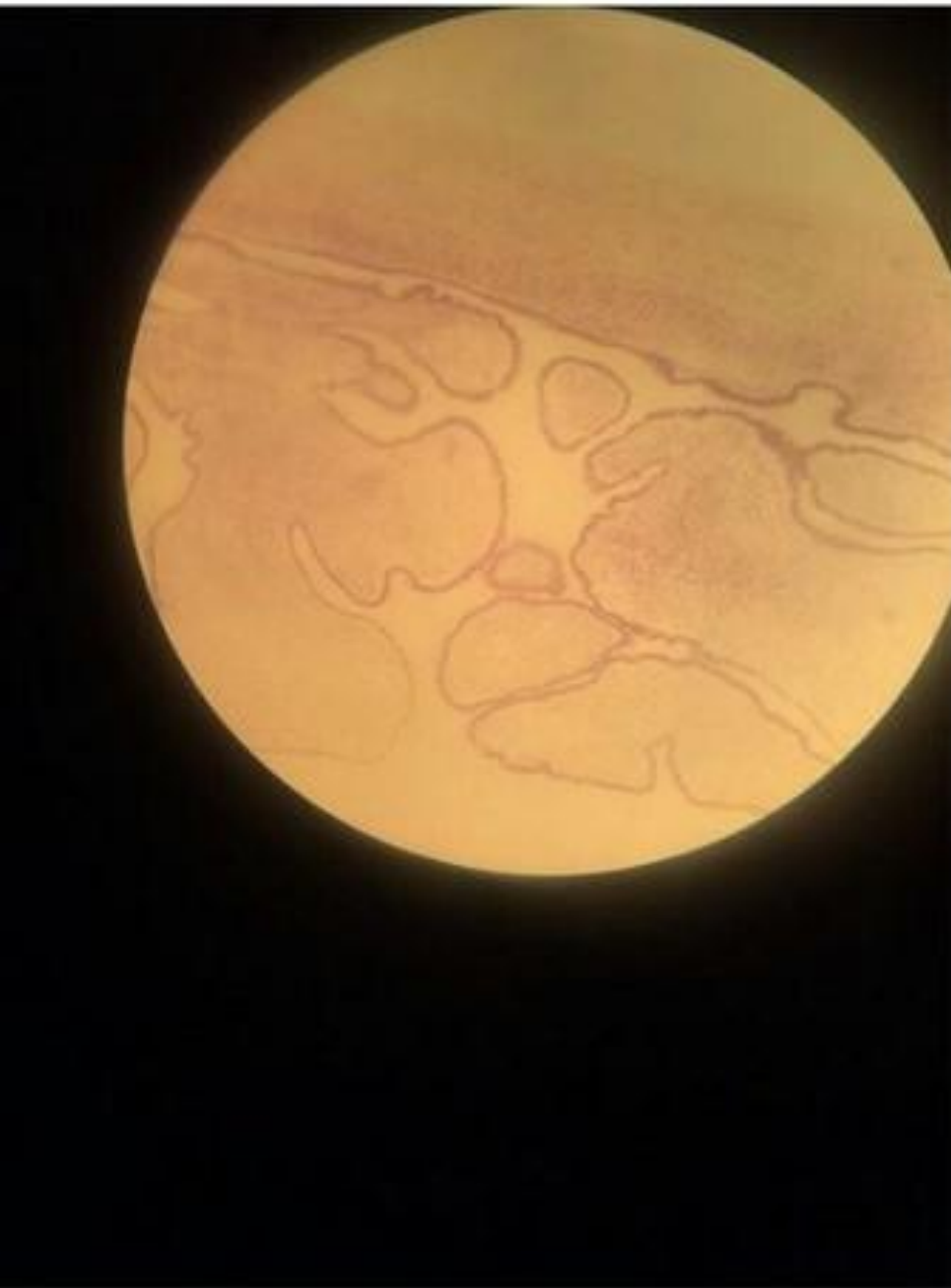Табулярама аденома Толстой кишки




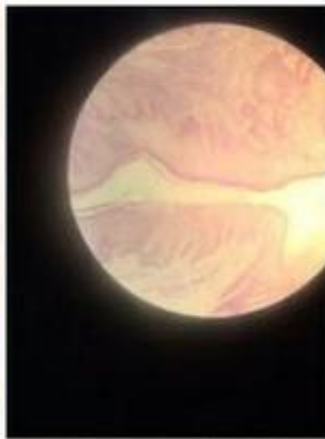
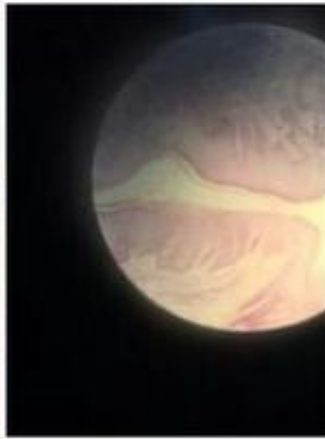
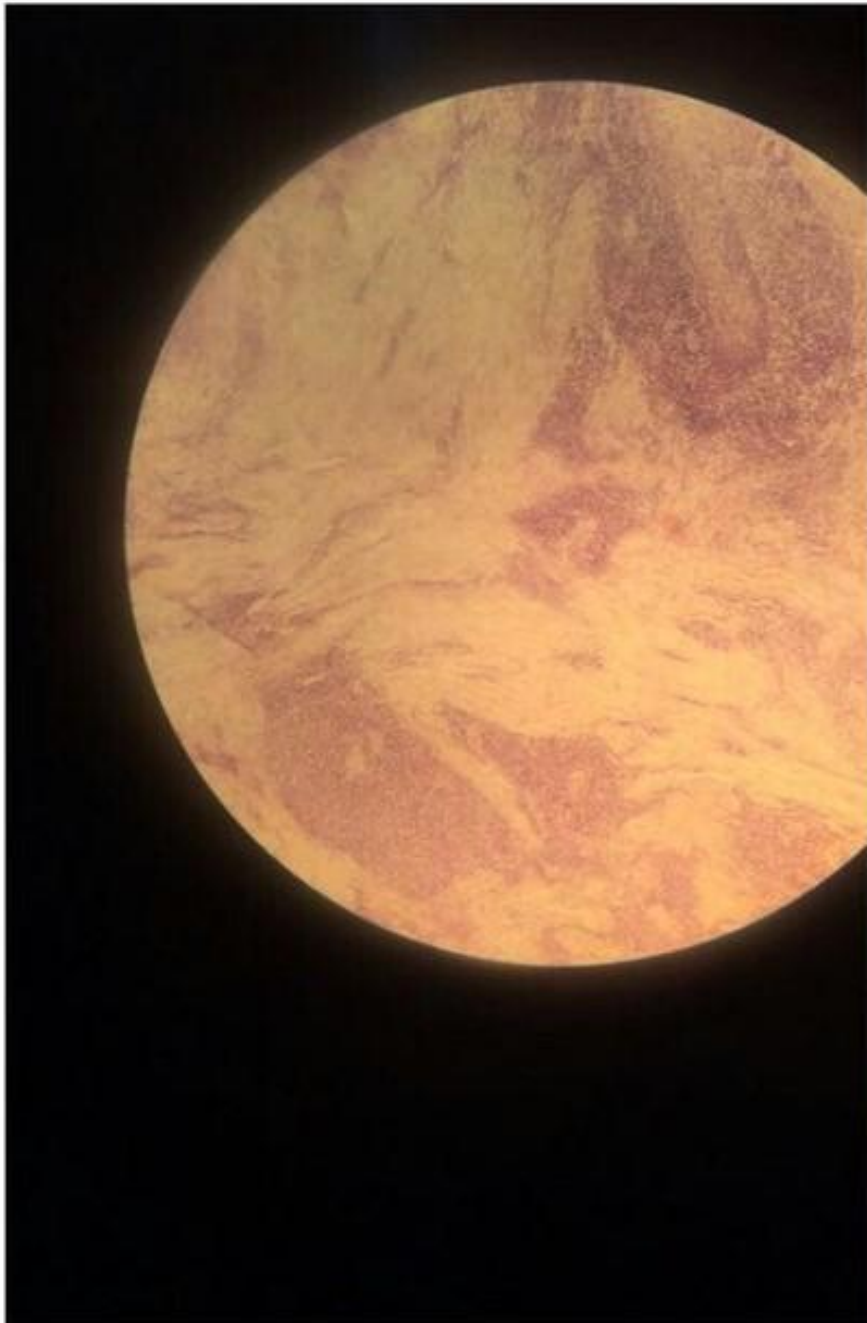
Аденокарцинома желудка



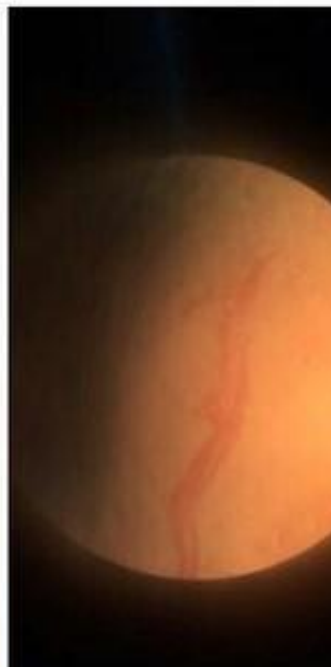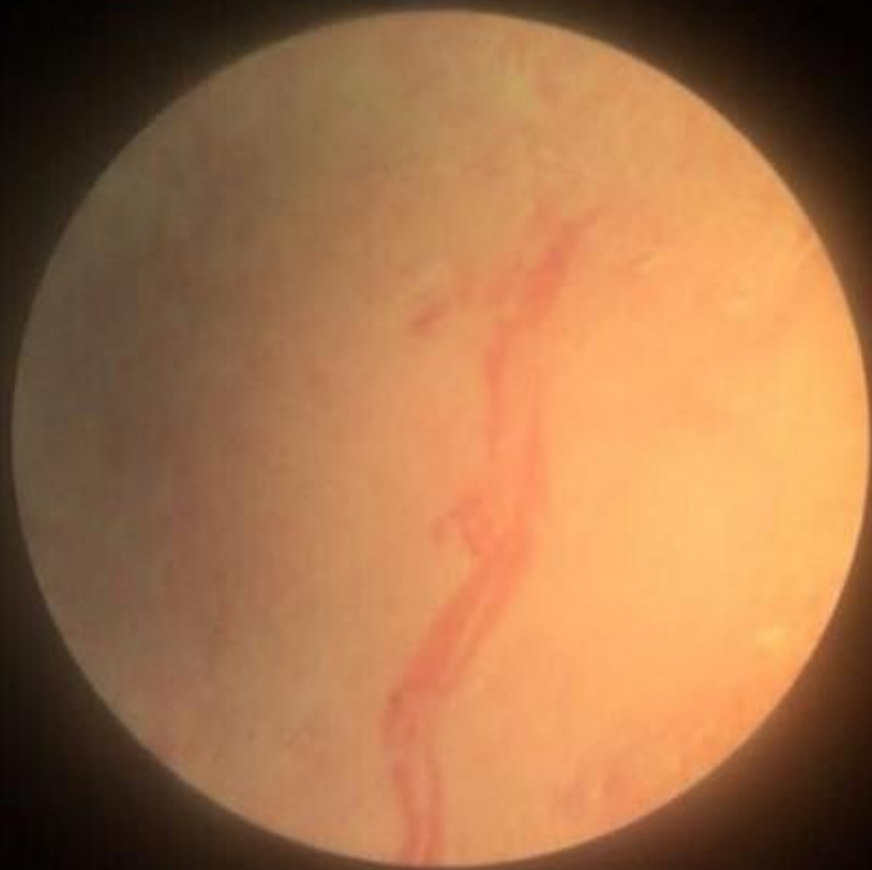Сосочковая аденокистома



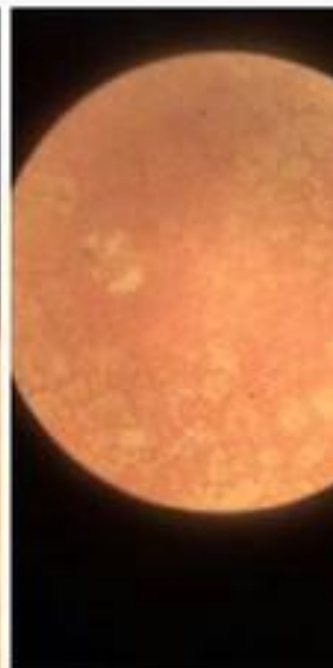
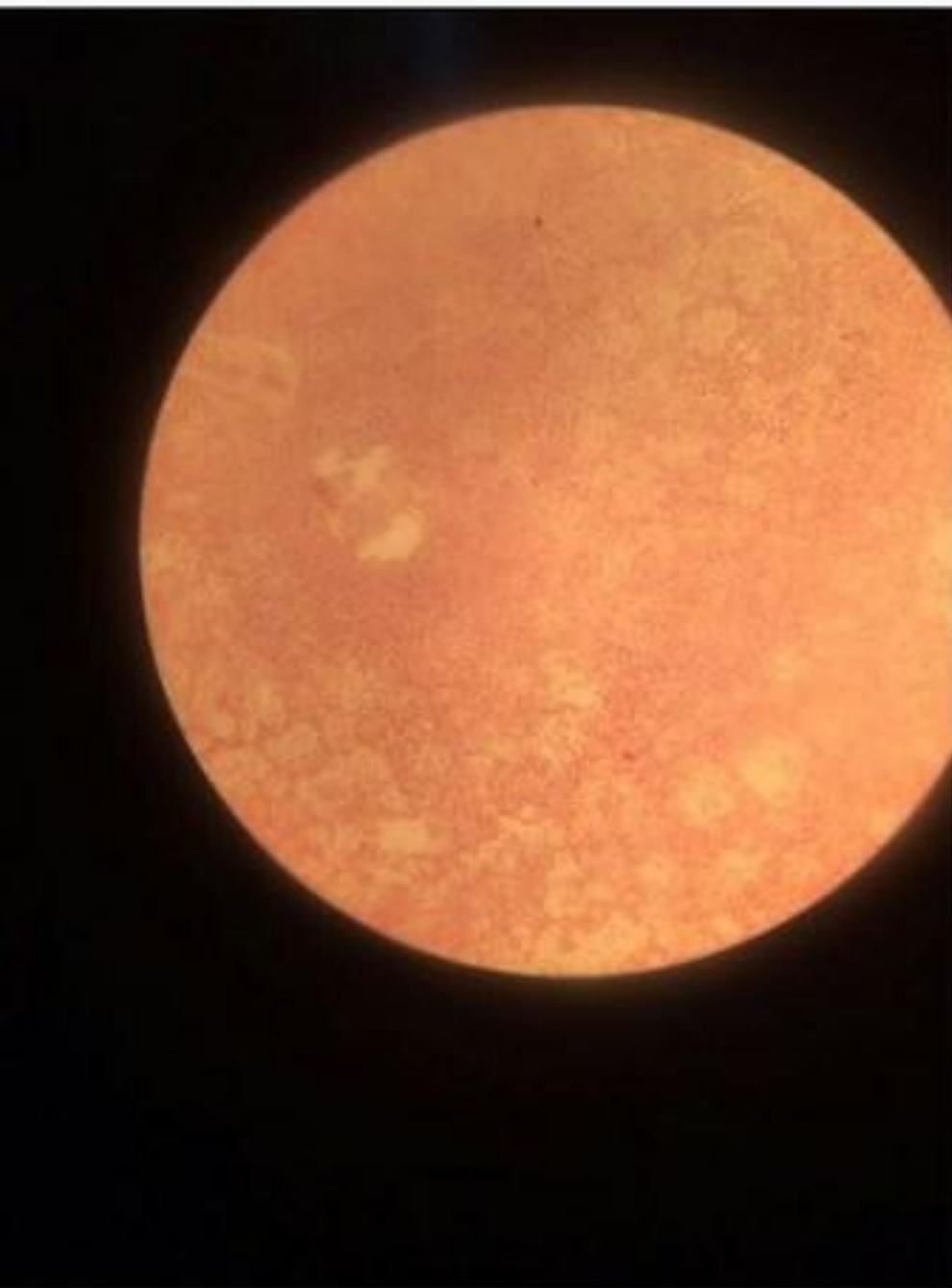
Плоскоклеточный рак с ороговением



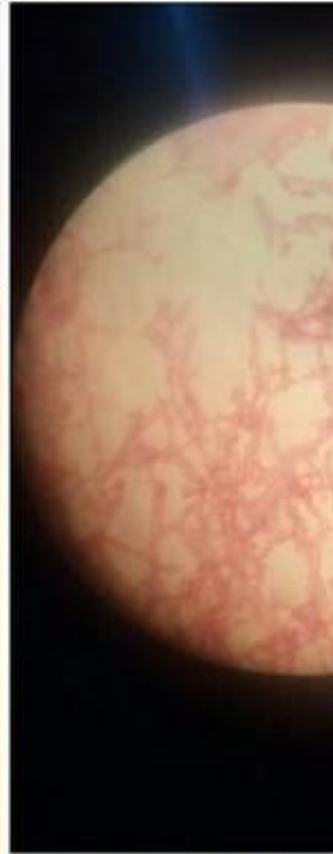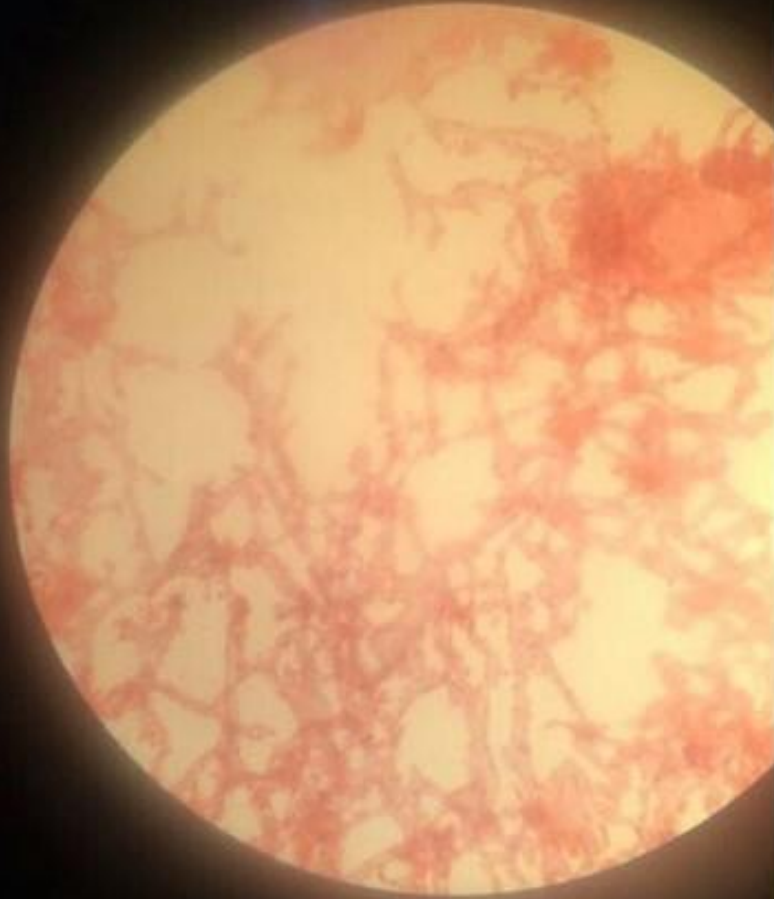
Фибросаркома с некрозом




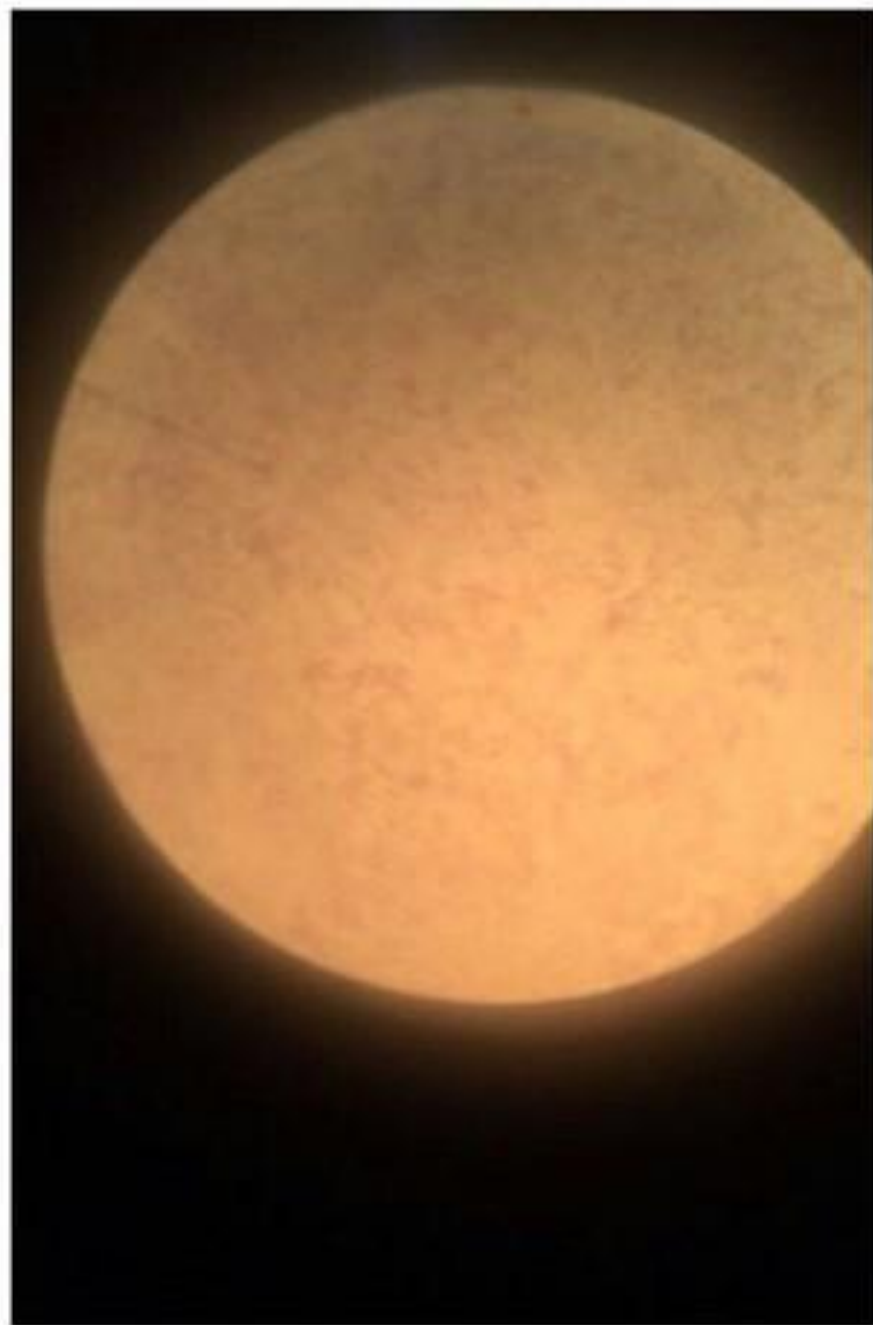
Веретеноклеточная саркома



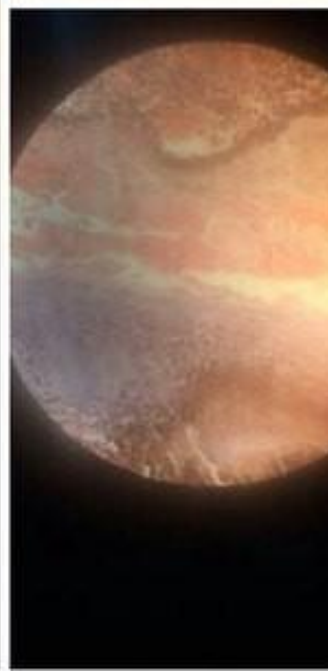
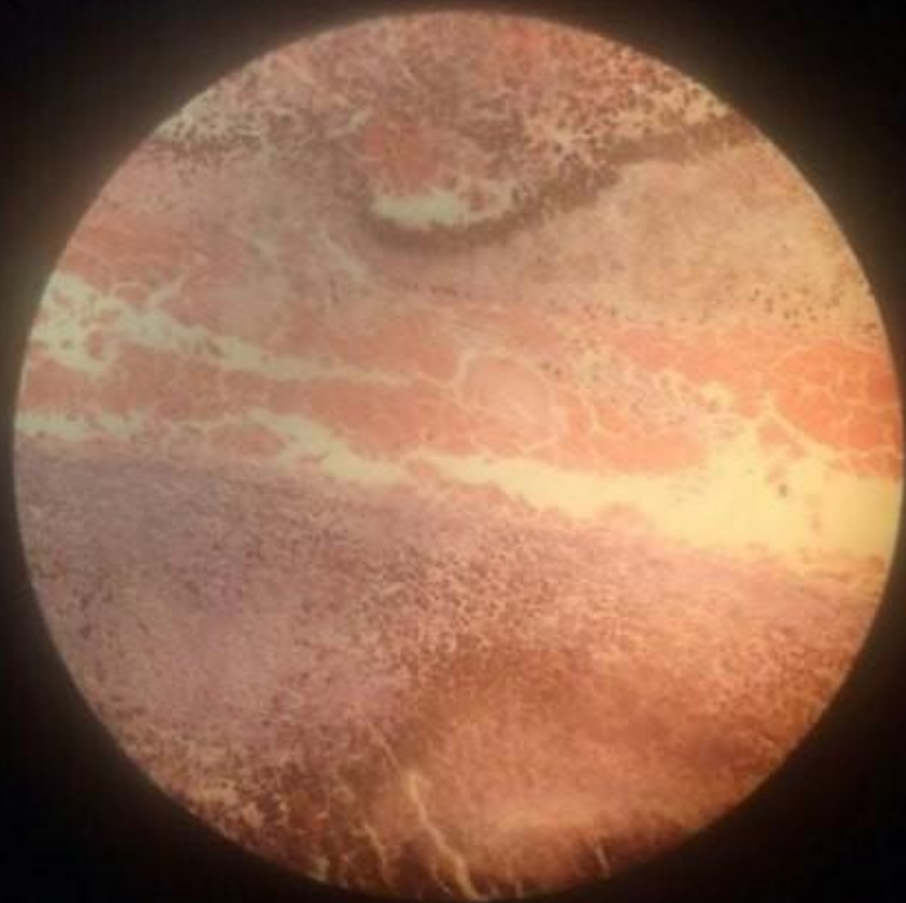
Кавернозную гемангиому печени



Невринома



Меланобластома глаза



Опухоль Вильмса

