

**Сепкович Артур  
Эдуардович,  
Возраст**



## Жалобы пациента, проблемы из анамнеза

Основные жалобы:

- Отсутствие зубов, недовольство эстетикой


Важные проблемы из анамнеза:

- Ранее не проводилось ортодонтическое лечение
- В анамнезе травма ЧЛО (перелом верхней челюсти слева).





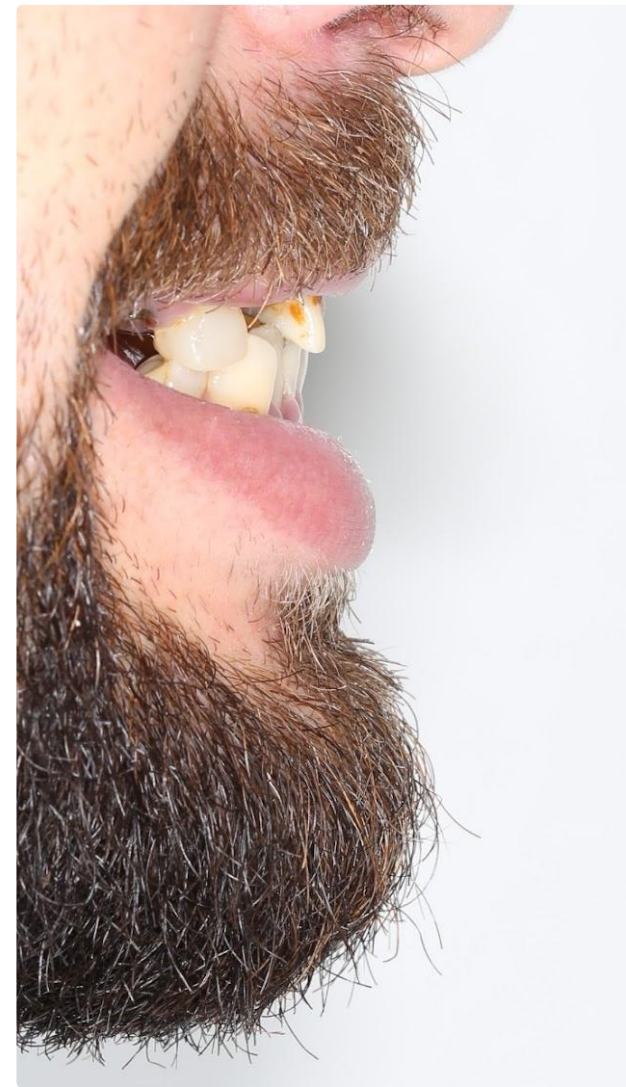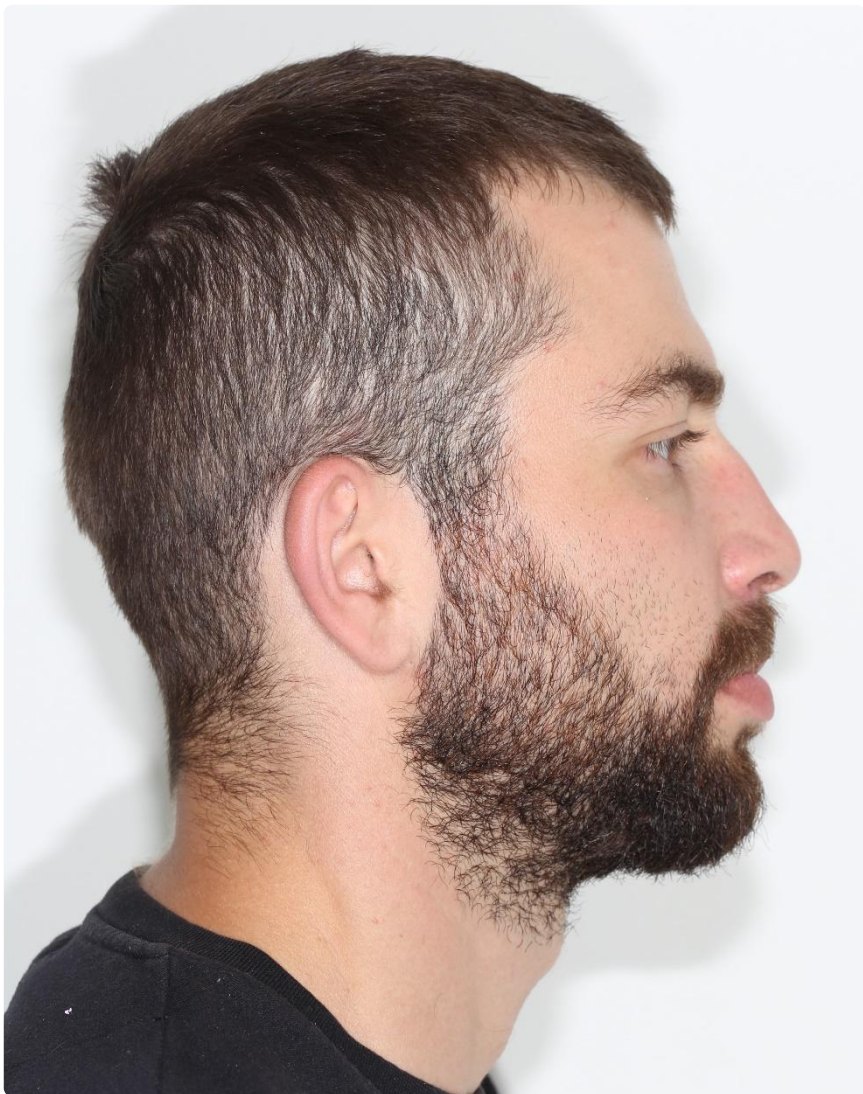## Фотографии лица до лечения



Лицо относительно симметрично, нижняя треть лица не увеличена, тонус губ и щек средний, носовое дыхание.

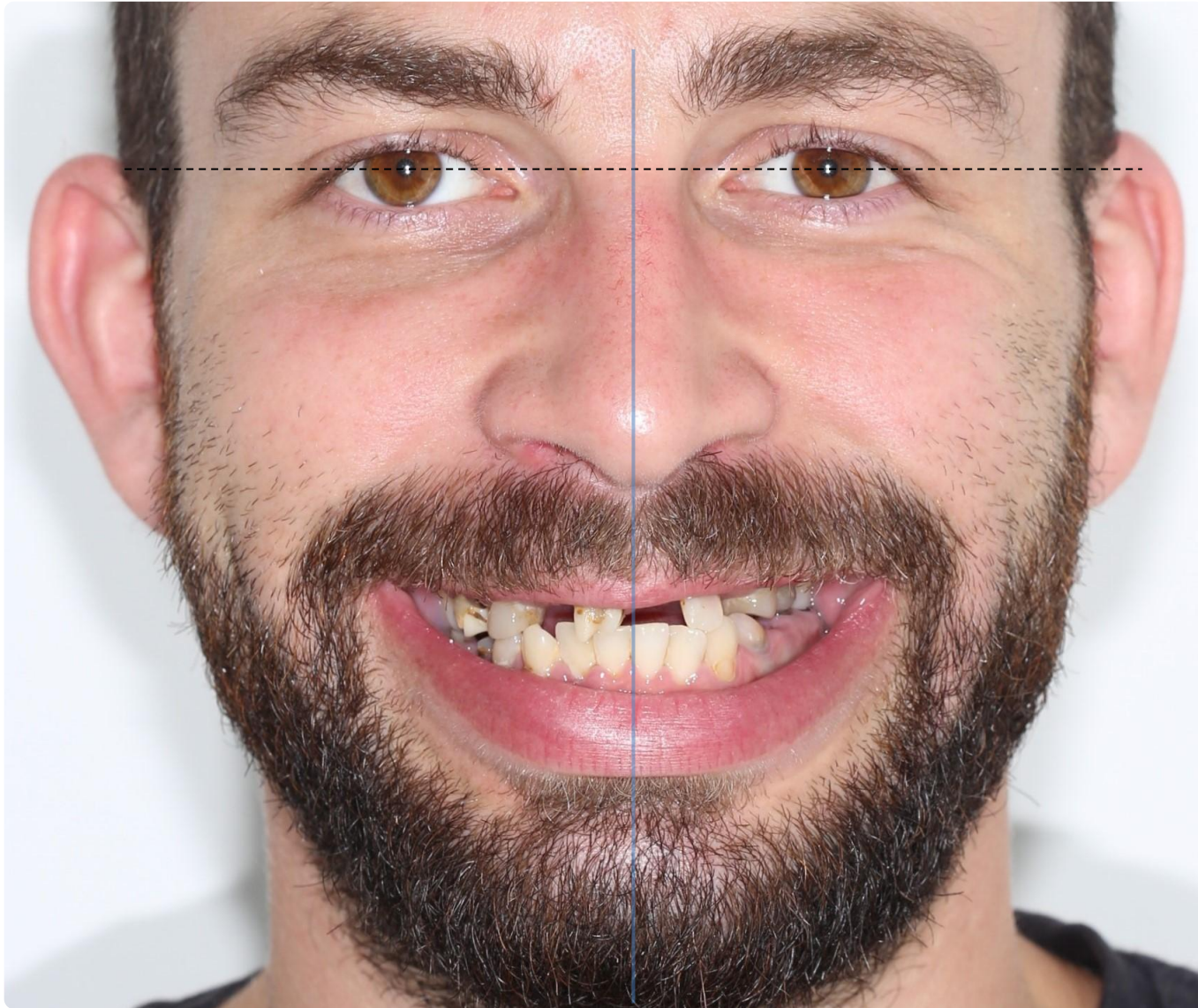


## Фотографии лица до лечения

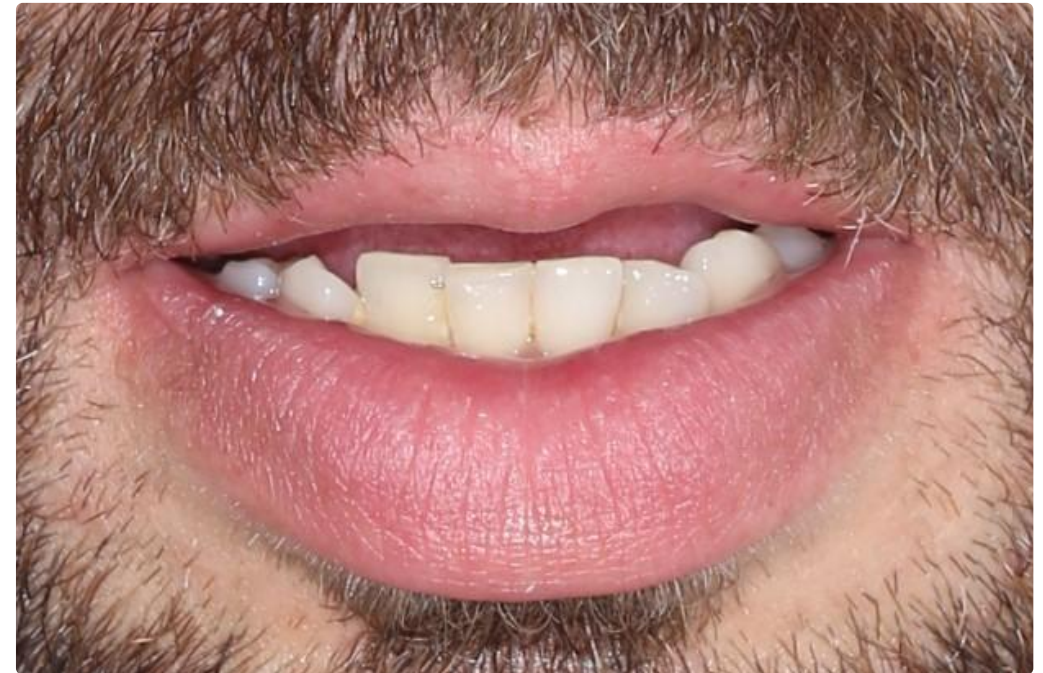

Профиль прямой. При улыбке наблюдается протрузия верхних резцов.





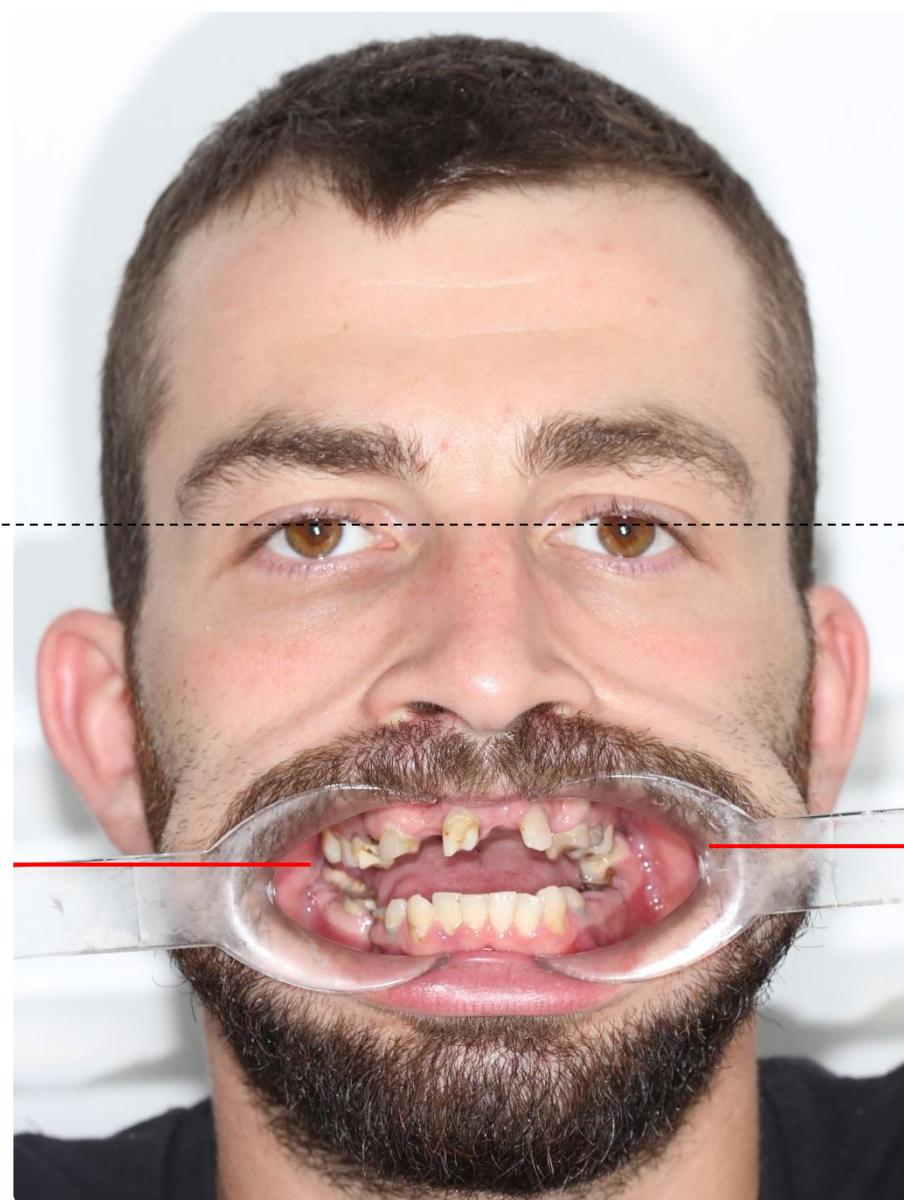
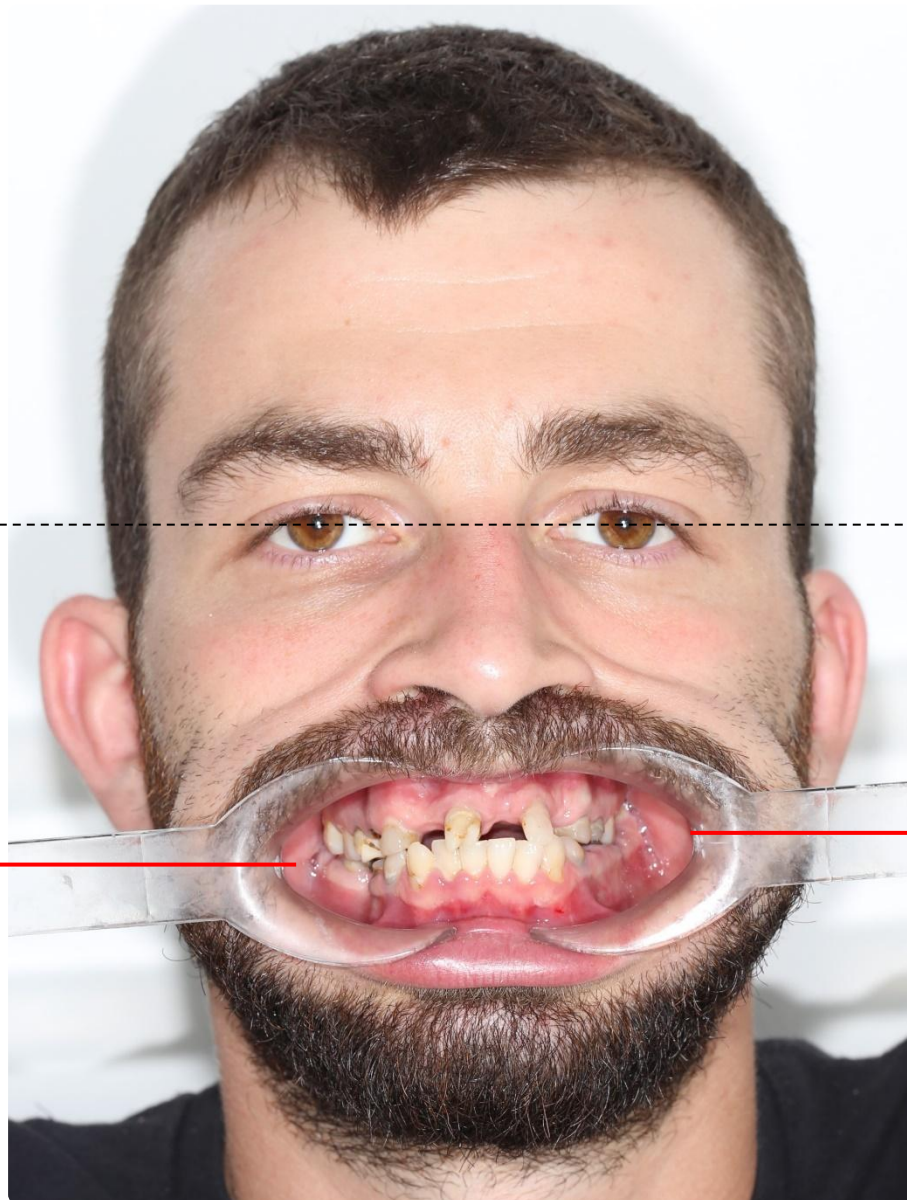## Улыбка и «дисплей» до лечения



Арка улыбки негармоничная, средняя линия ВЧ и НЧ – по лицу.  
Дисплей отсутствует. Визуализация нижних резцов 4-5 мм.



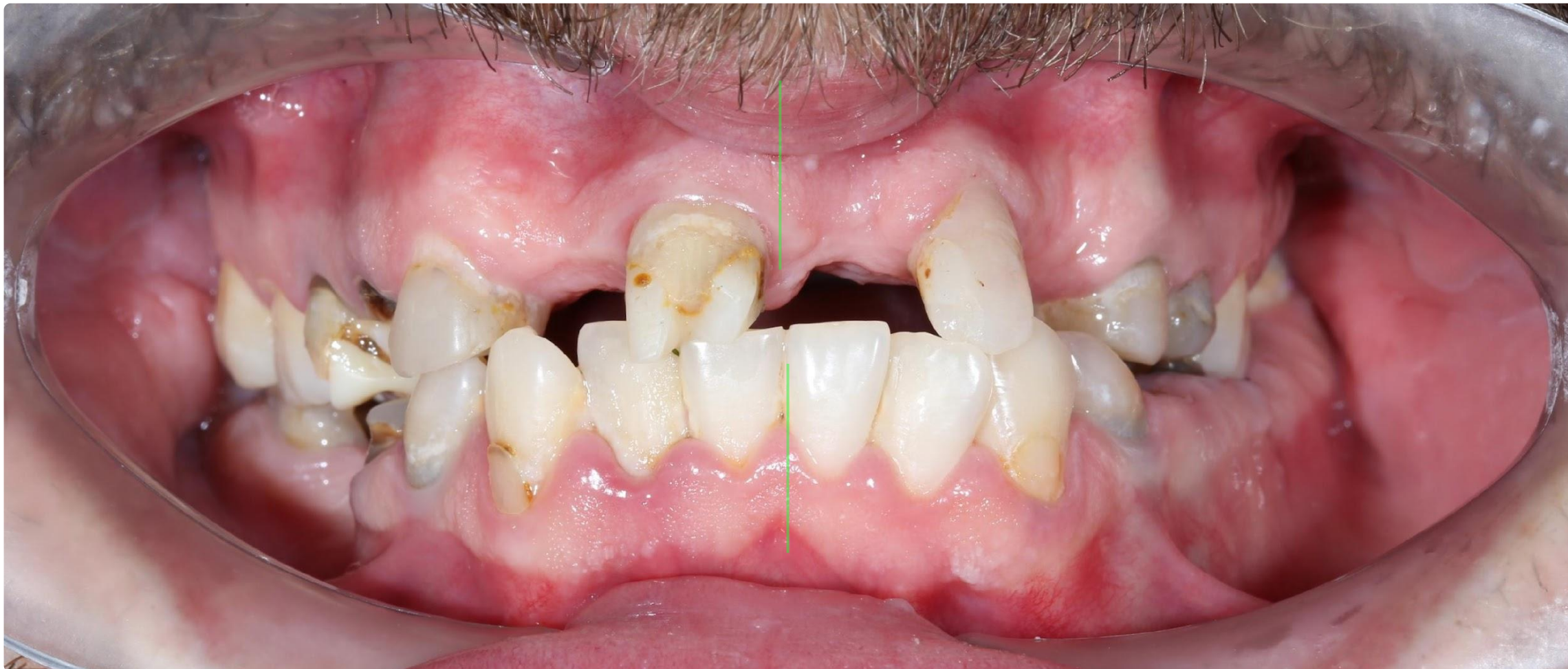# Наклон окклюзионной плоскости



Наклон ОП против часовой



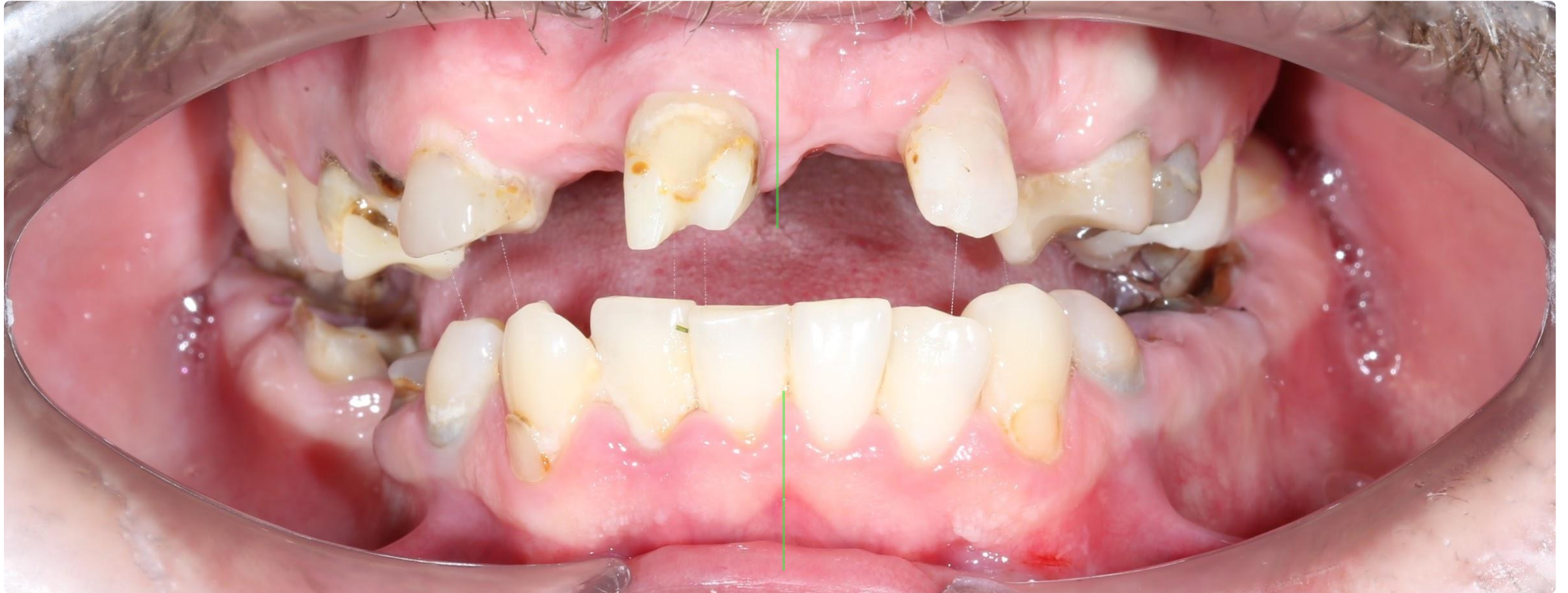## До лечения



Центральные линии на зубах вч и нч совпадают.

ОВ = ; ОJ =

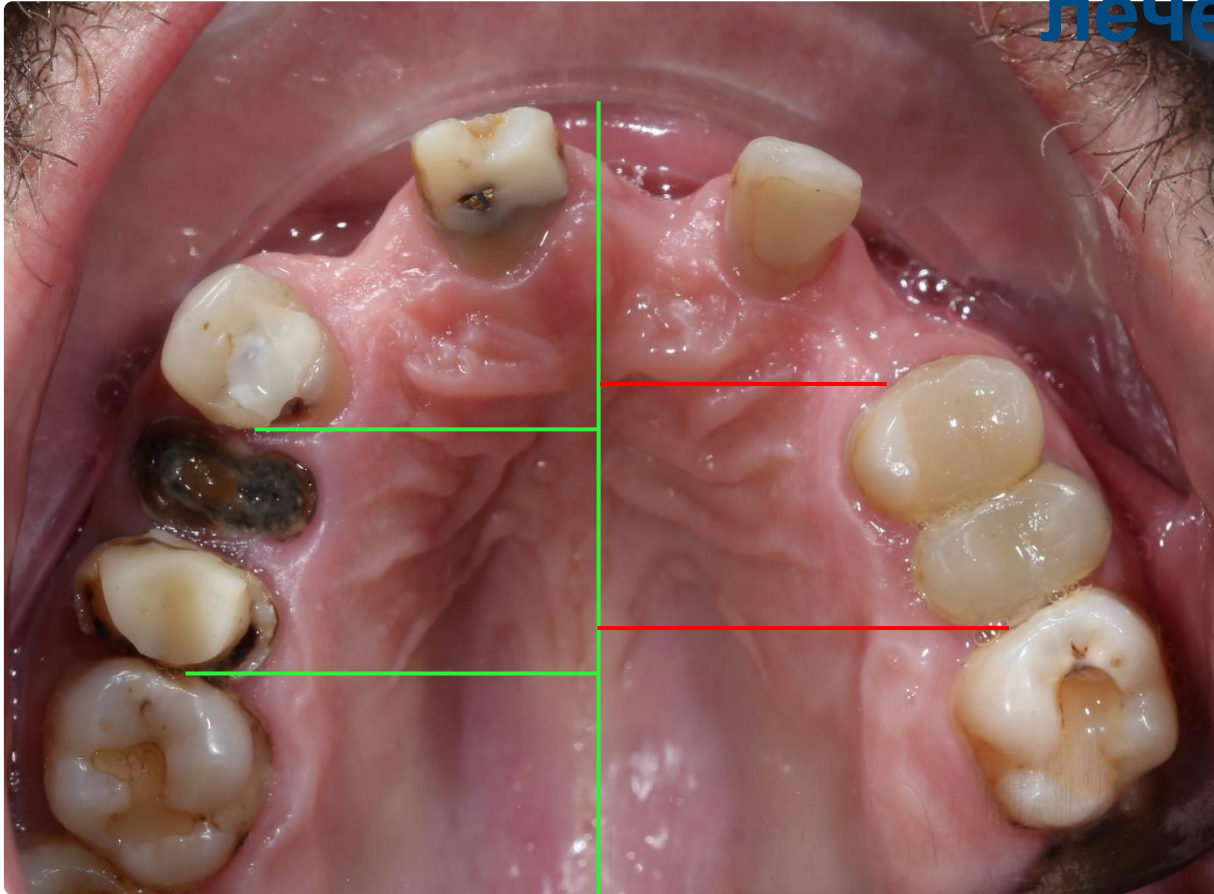
## До лечения



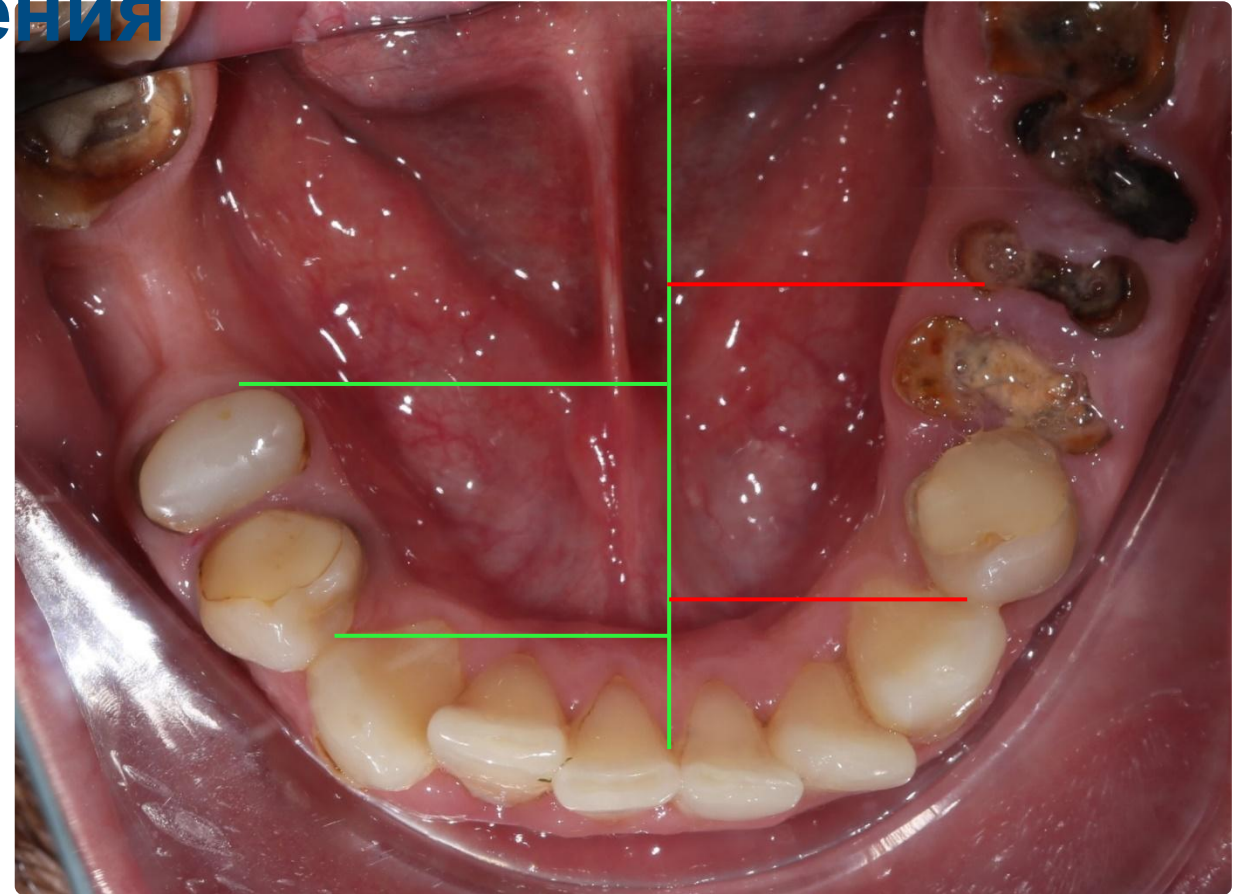
Множественная адентия, скученность нижних резцов.



# Симметричность зубных рядов до лечения



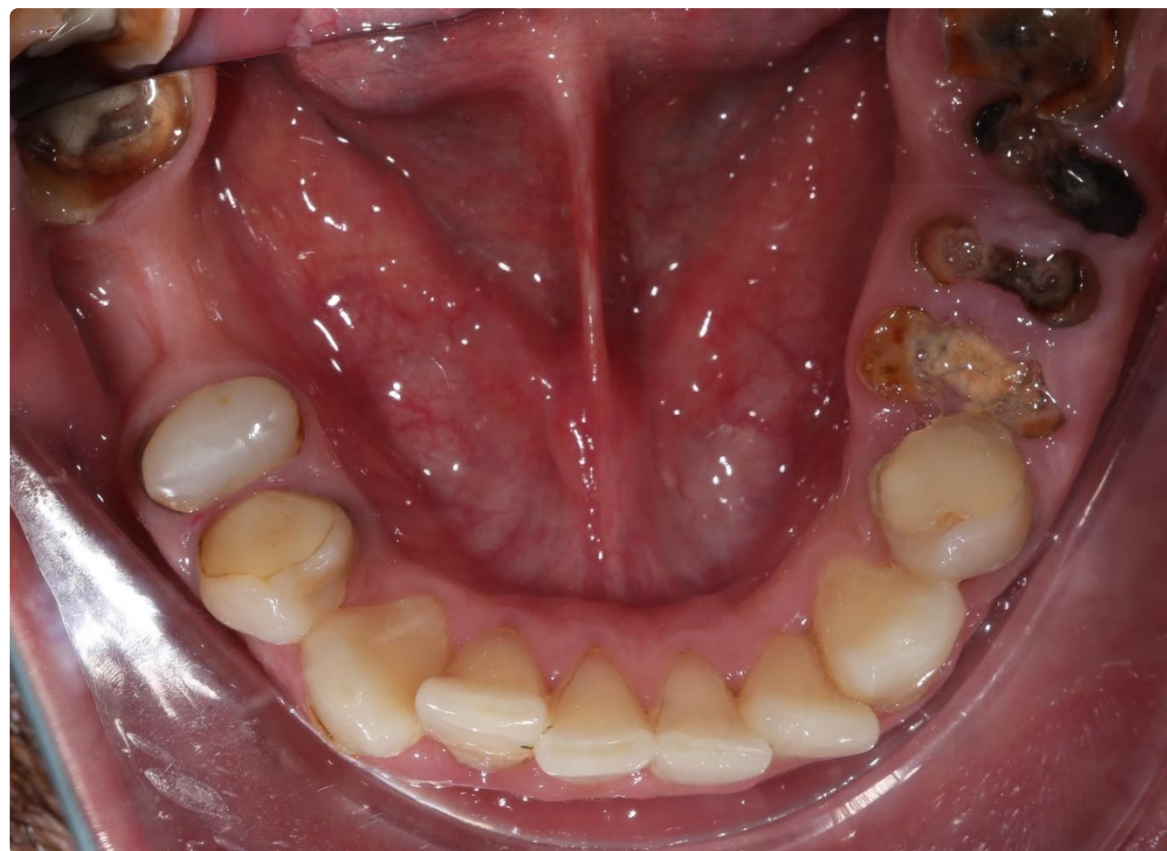
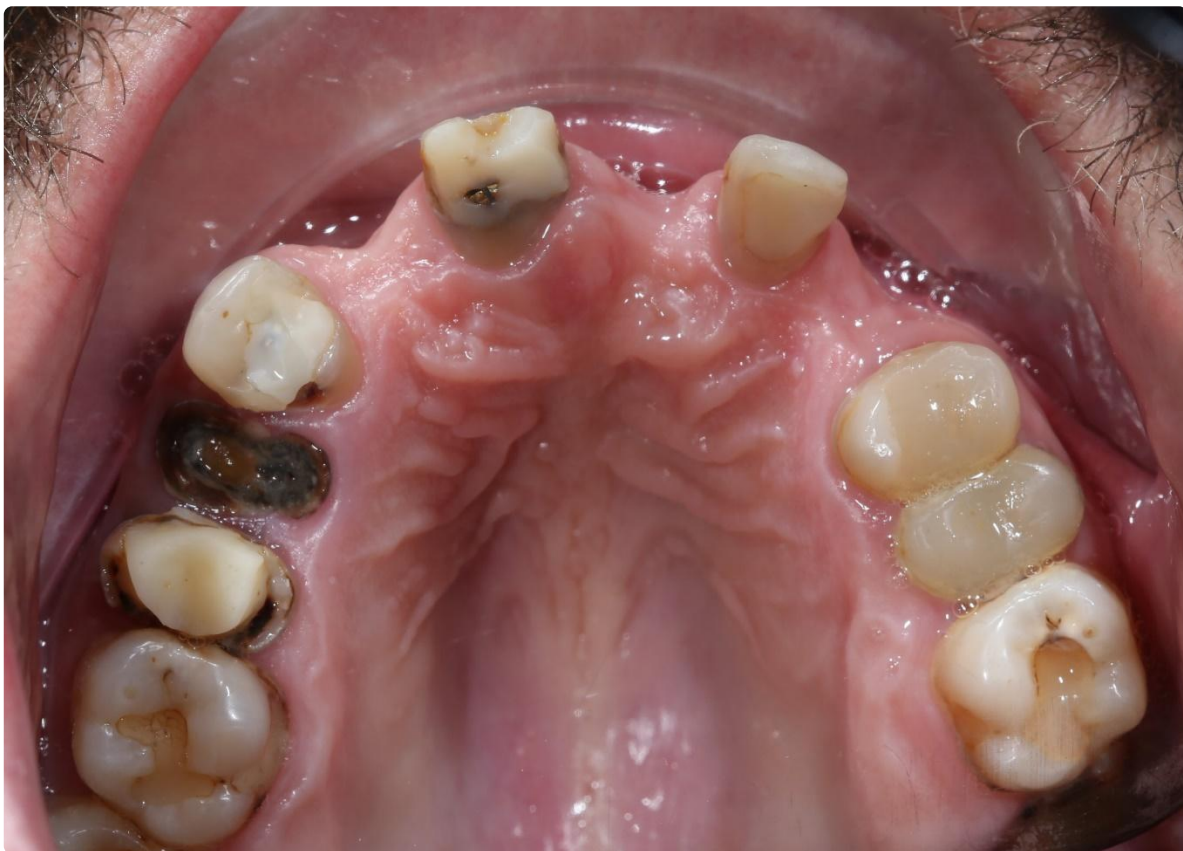По трансверзали: зубной ряд симметричен.  
Скелетная ширина (16,26) =  
По сагиттали: мезиализация зубов во 2 сегменте



По трансверзали: зубной ряд симметричен.  
По сагиттали: мезиализация зубов в 3 сегменте.



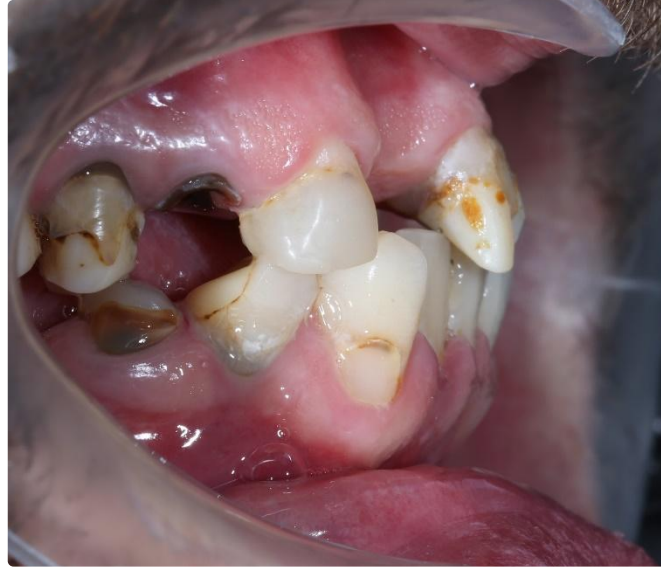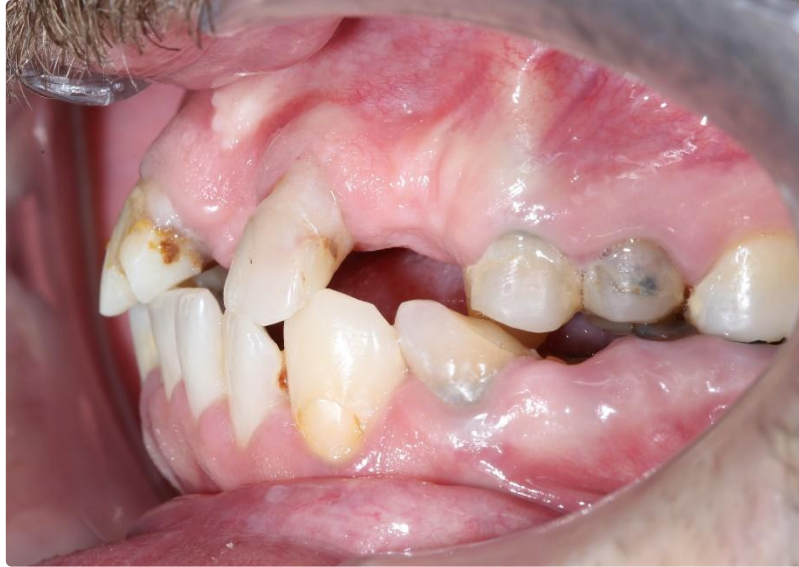# Зубная формула



18	17	16	15	14	13	12	11		21	22	23	24	25	26	27	28
48	47	46	45	44	43	42	41		31	32	33	34	35	36	37	38

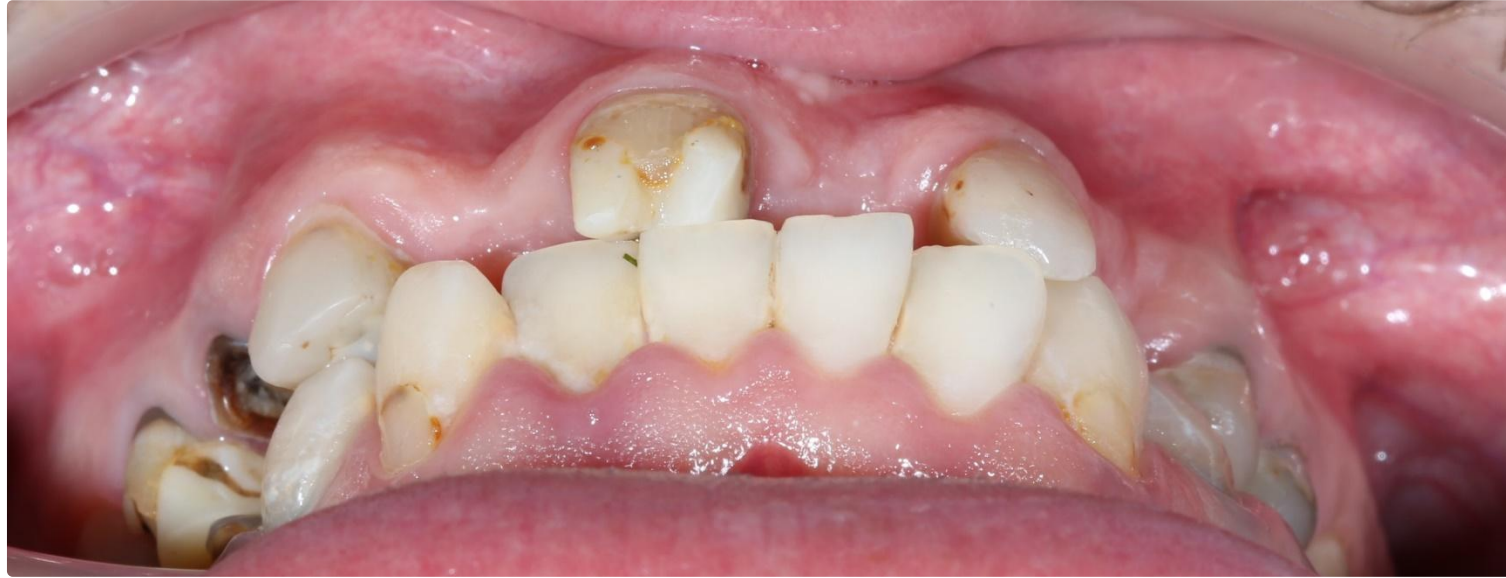

# Сагиттальные соотношения до лечения





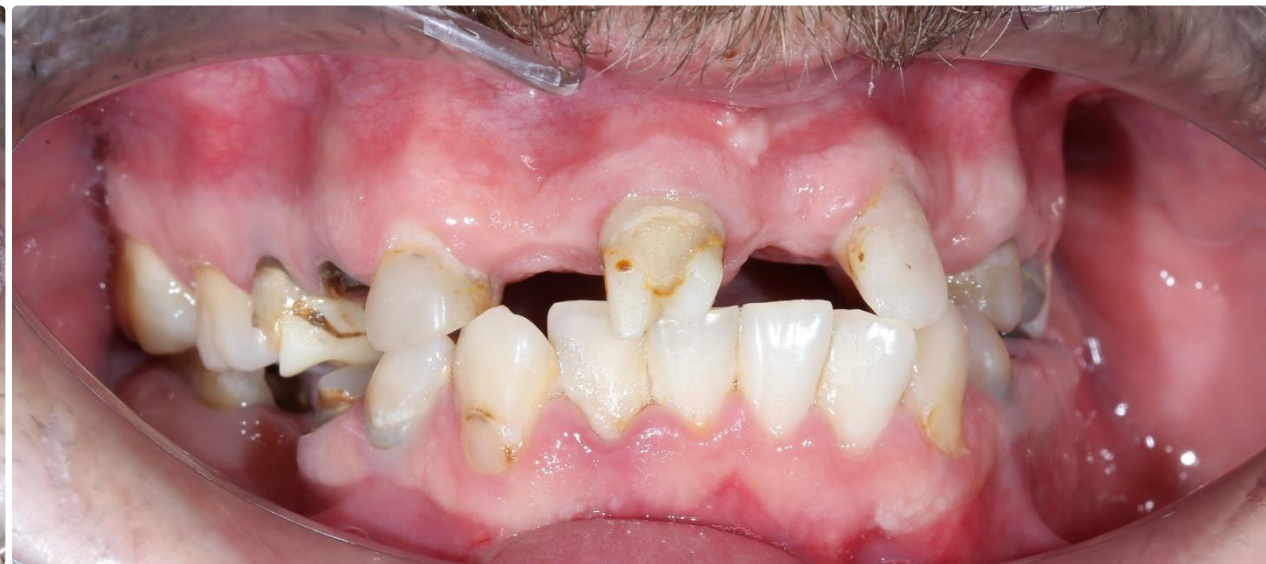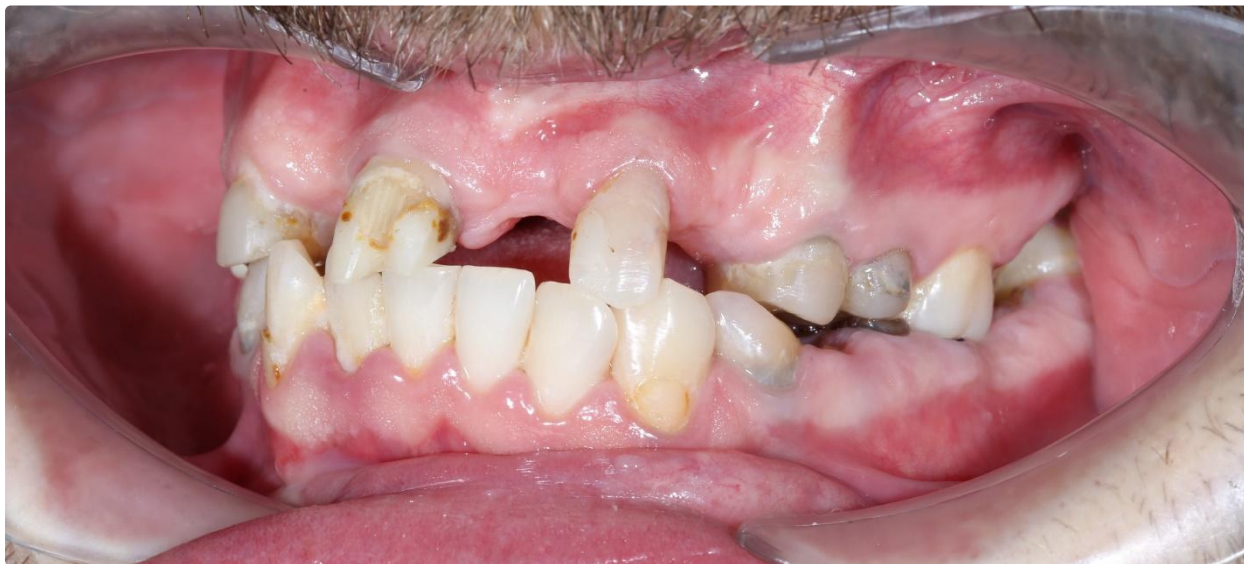# Сагиттальная щель



Сагиттальная щель отсутствует.



# Пародонтологический статус

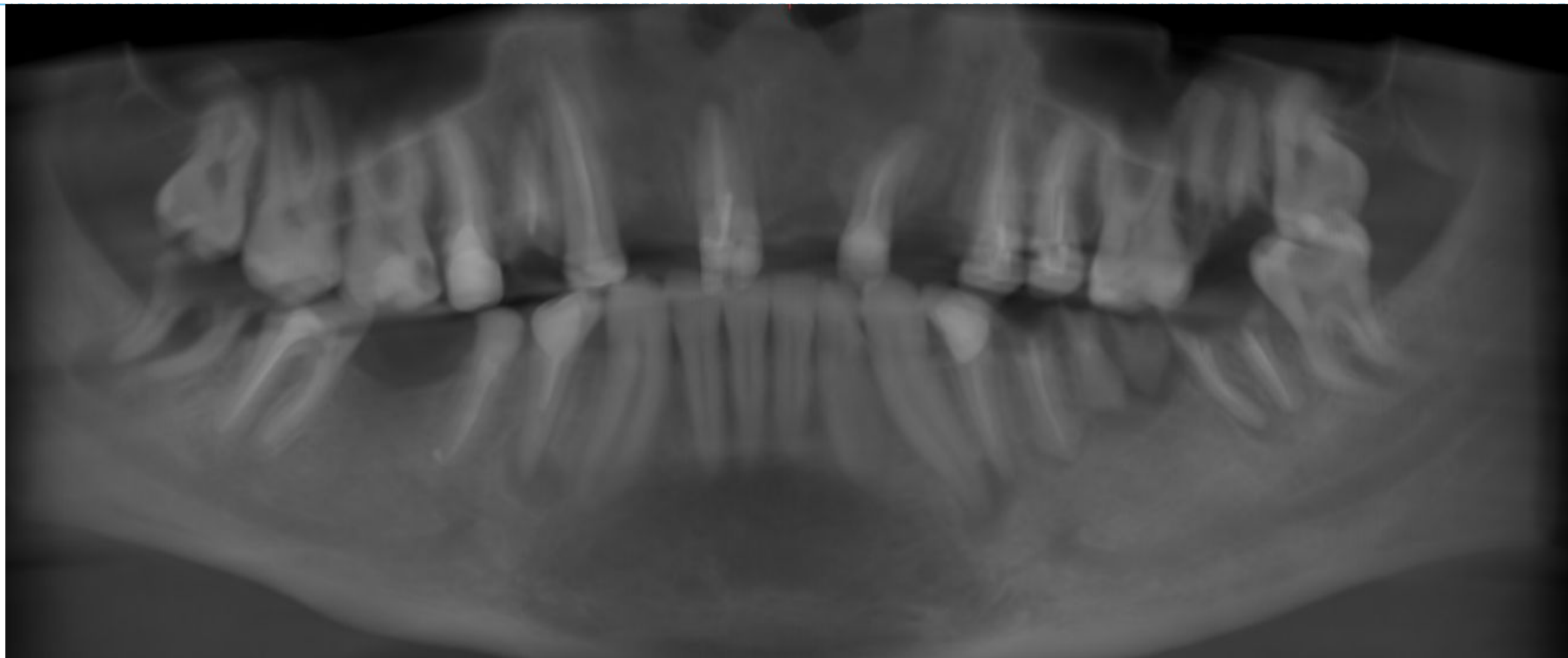


Биотип десны средний.

Гигиена: неудовлетворительная

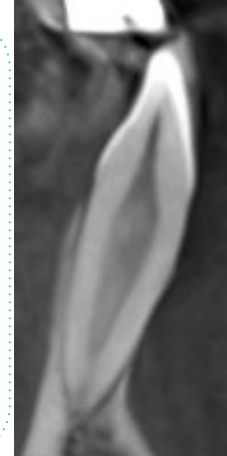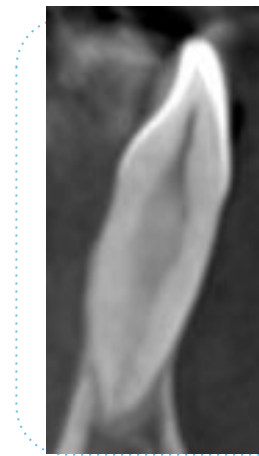
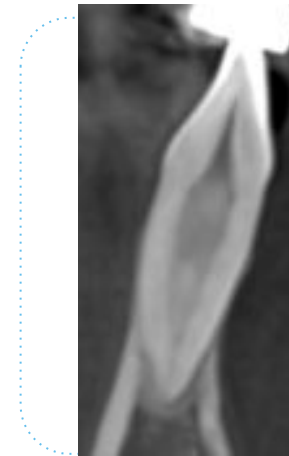
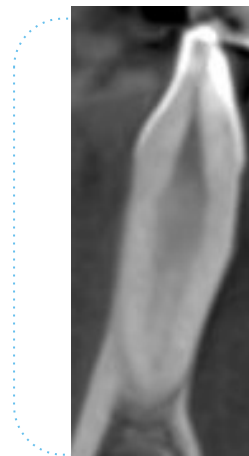
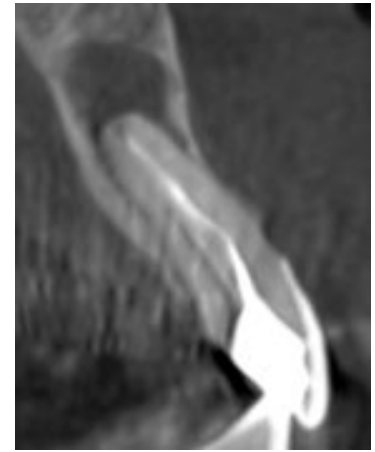

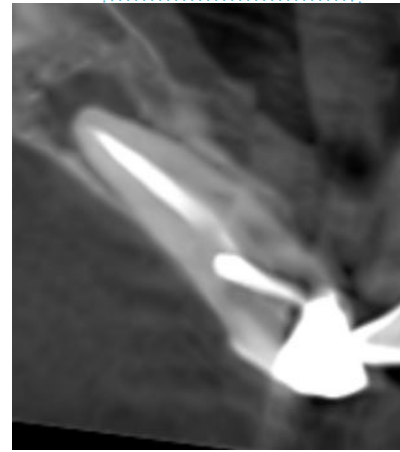
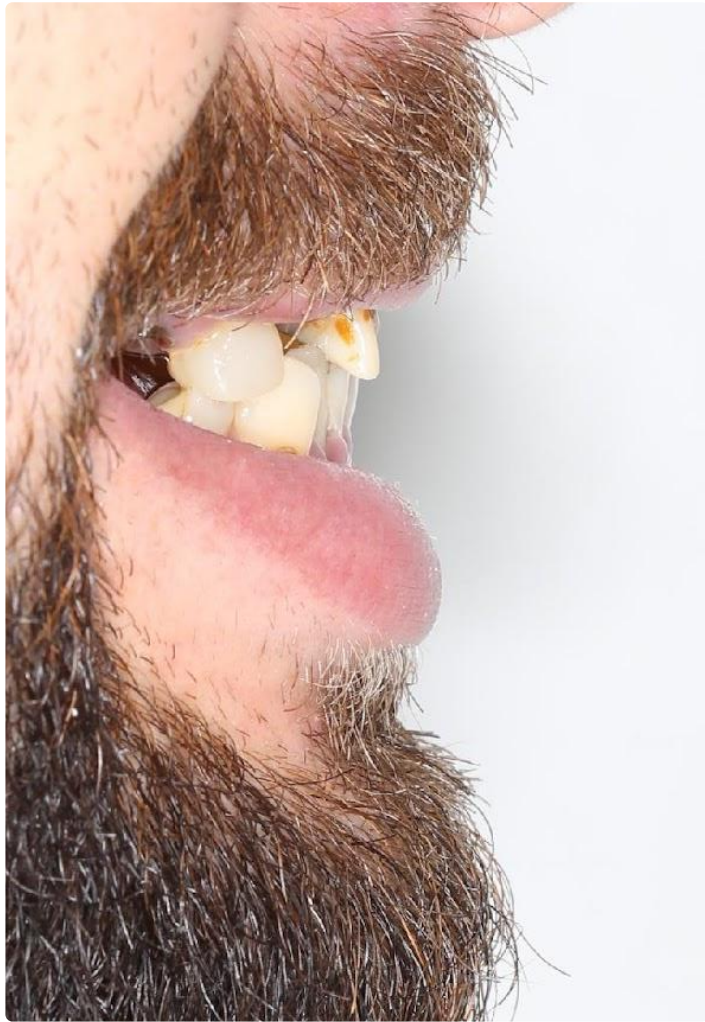Тяжи и уздечки в норме, парафункция языка.

# Панорамный снимок до лечения





# Наклоны резцов



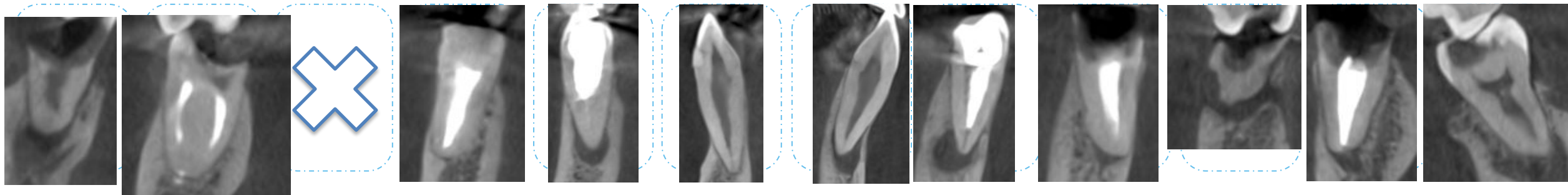
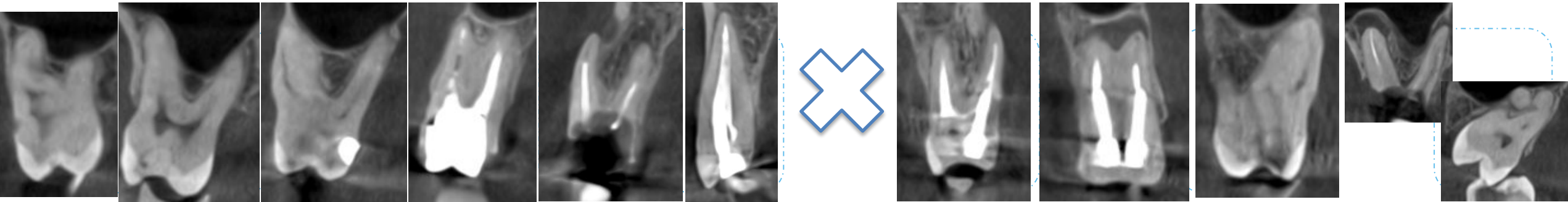
Верхние резцы: по фото «улыбка в профиль» - протрузия, по КТ – протрузия;  
Нижние резцы: по КТ – норма.

# Торк боковых зубов и возможность расширения?

Щека

Небо

Щека



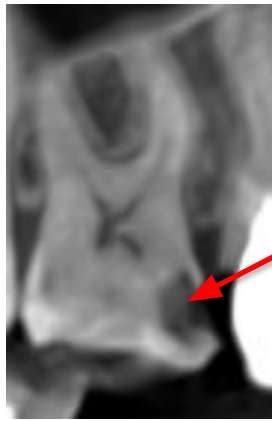Щека

Язык

Щека



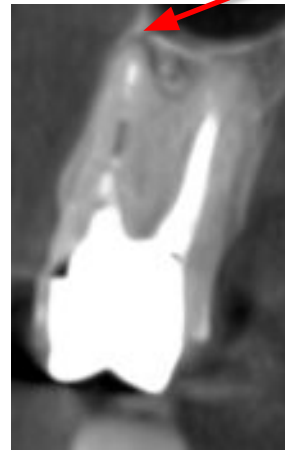# Анализ КЛКТ



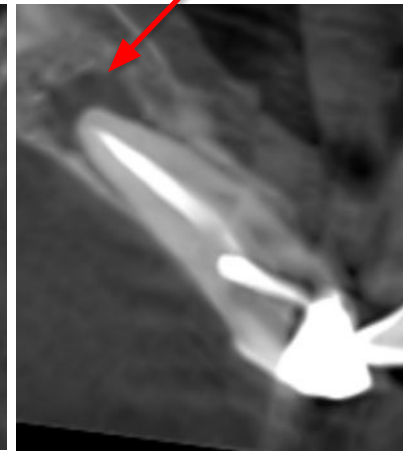Зуб 16

Кариозная полость

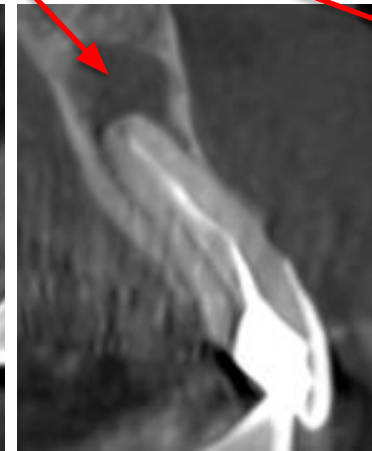Очаг просветления (Pt)



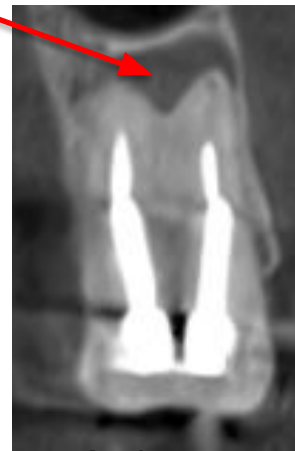Зуб 15



Зуб 11

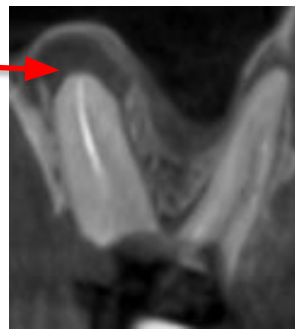


Зуб 22



Зуб 25

Очаг просветления (Pt)

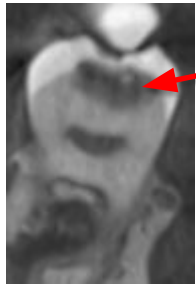

Зуб 27

\*В процессе диагностики были выявлены изменения твердых тканей зубов (это может быть кариес/нерентгеноконтрастный материал/артефакт). Требуется консультация профильного специалиста.

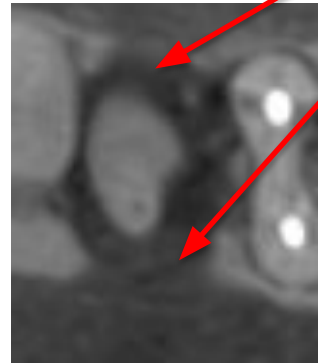
# Анализ КЛКТ

Очаг деструкции костной ткани – отсутствие кортикальной пластинки (Pt)

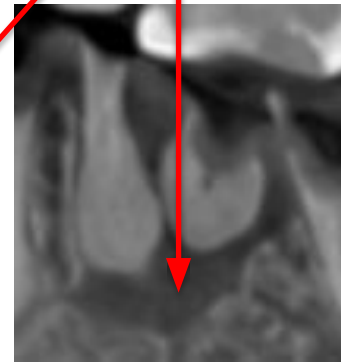


Кариозная полость

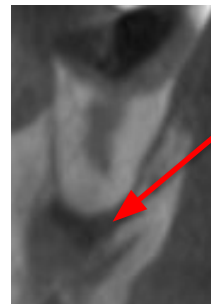Зуб 38



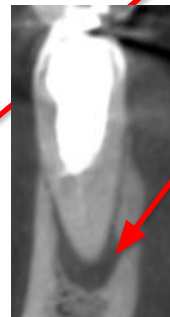Зуб 36



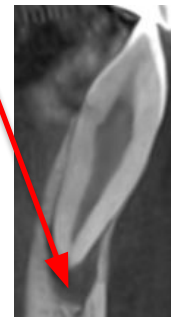Зуб 36



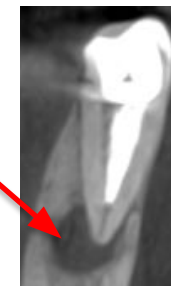Зуб 48



Зуб 44



Зуб 33



Зуб 34

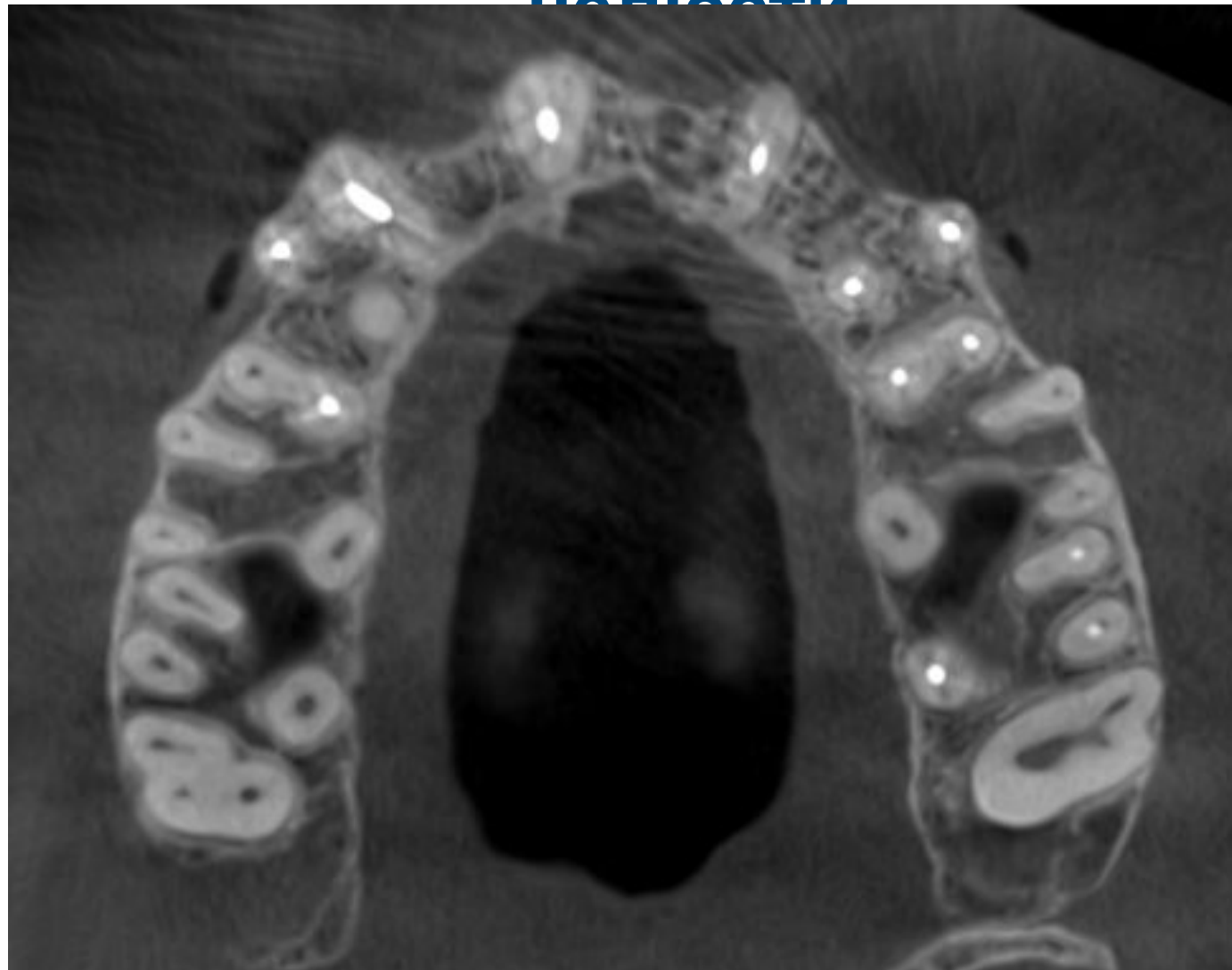Очаг просветления (Pt)

\*В процессе диагностики были выявлены изменения твердых тканей зубов (это может быть кариес/нерентгеноконтрастный материал/артефакт). Требуется консультация профильного специалиста.

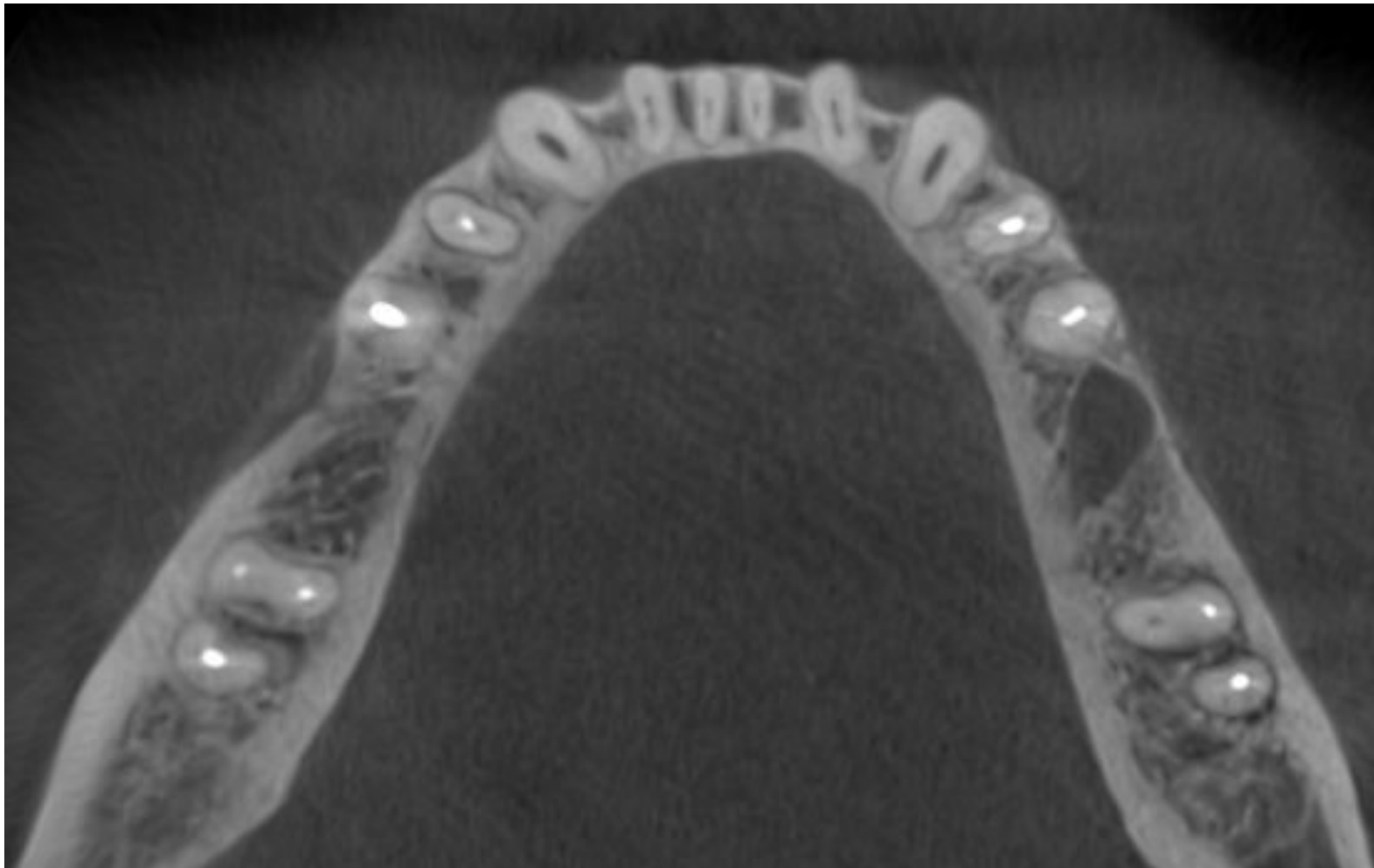

# Анализ КЛКТ. Аксиальный срез верхней

челюсти

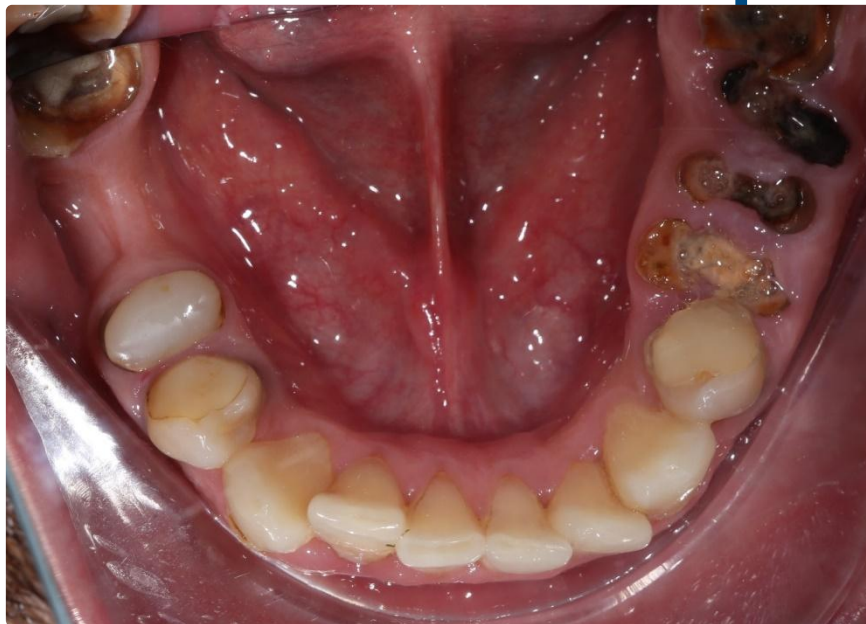
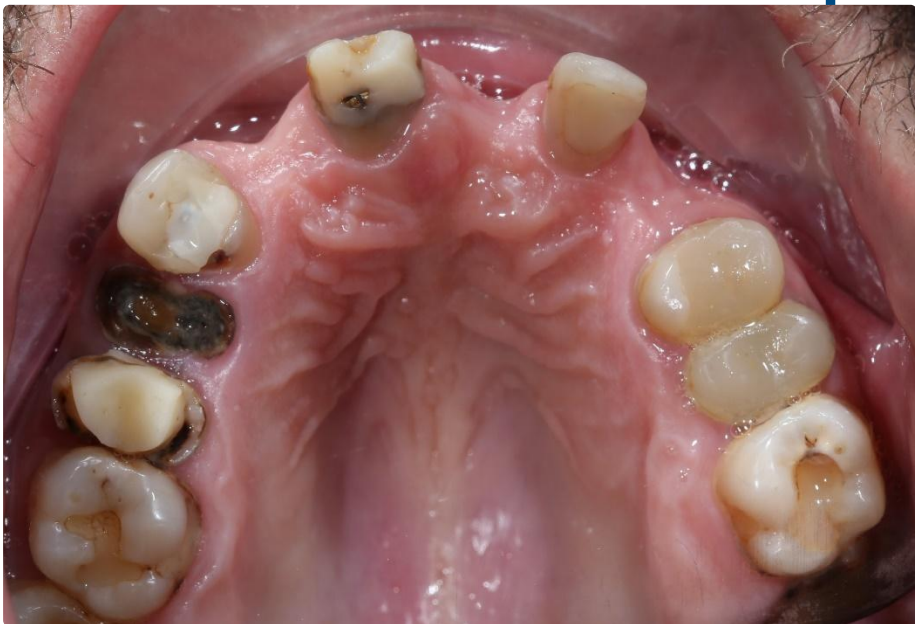

# Анализ КЛКТ. Аксиальный срез нижней челюсти.





## Обобщение выявленных проблем.



-Вторичная адентия зубов 12, 21, 23, 46;

-Скученность передних зубов на нижней челюсти;

-Требуется комплексная реабилитация: профессиональная гигиена полости рта, санация у стоматолога хирурга, санация у стоматолога терапевта и контроль.