ФГАОУ ВО Первый МГМУ им. И.М. Сеченова
Минздрава России (Сеченовский Университет)

Топографическая анатомия женского малого таза

Выполнила: Полякова
Наталия Юрьевна
студентка 4 курса
группы 500-04

Стенки малого

Спереди: лобковые кости, соединенные лобковым симфизом, верхняя лобковая связка и дугообразная связка лобка.
Костные стенки: подвздошная, седалищная, лобковая кости, крестец, копчик.
Связки: копчиково-остистая, копчиково-бугорная.
Мышцы: грушевидная, внутреняя запирательная.
Боковые стенки выстланы f.endopelvina
Дно – диафрагма таза

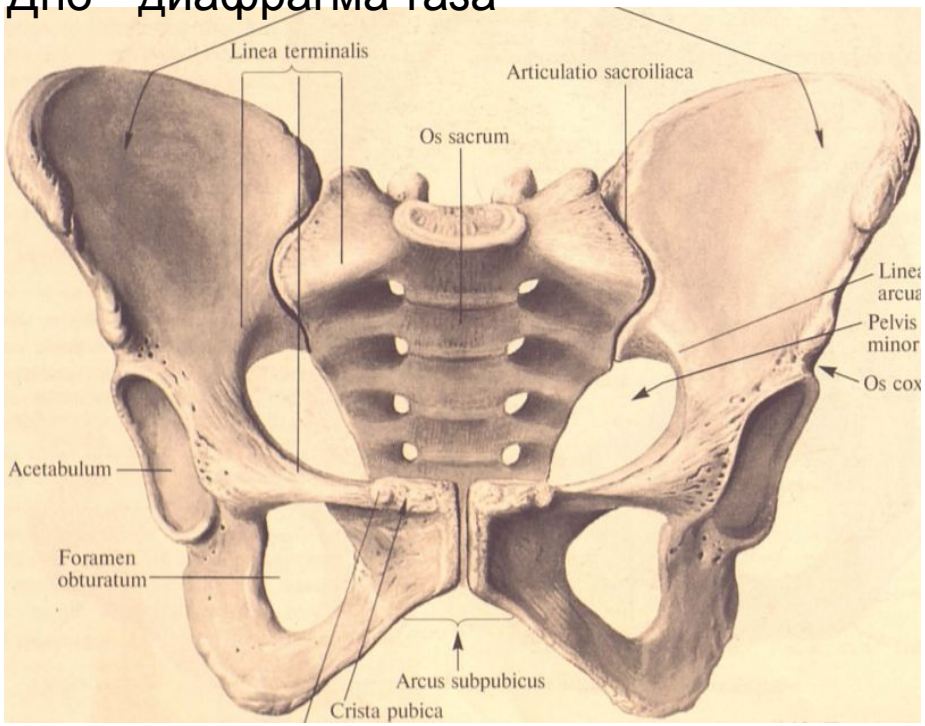

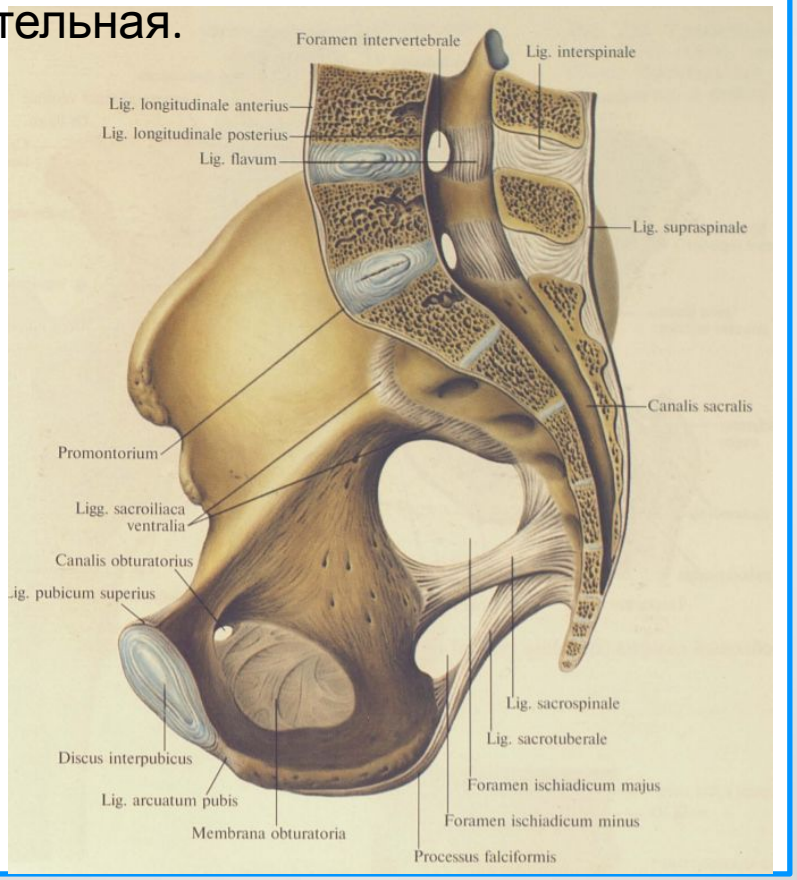

Канал Алькока

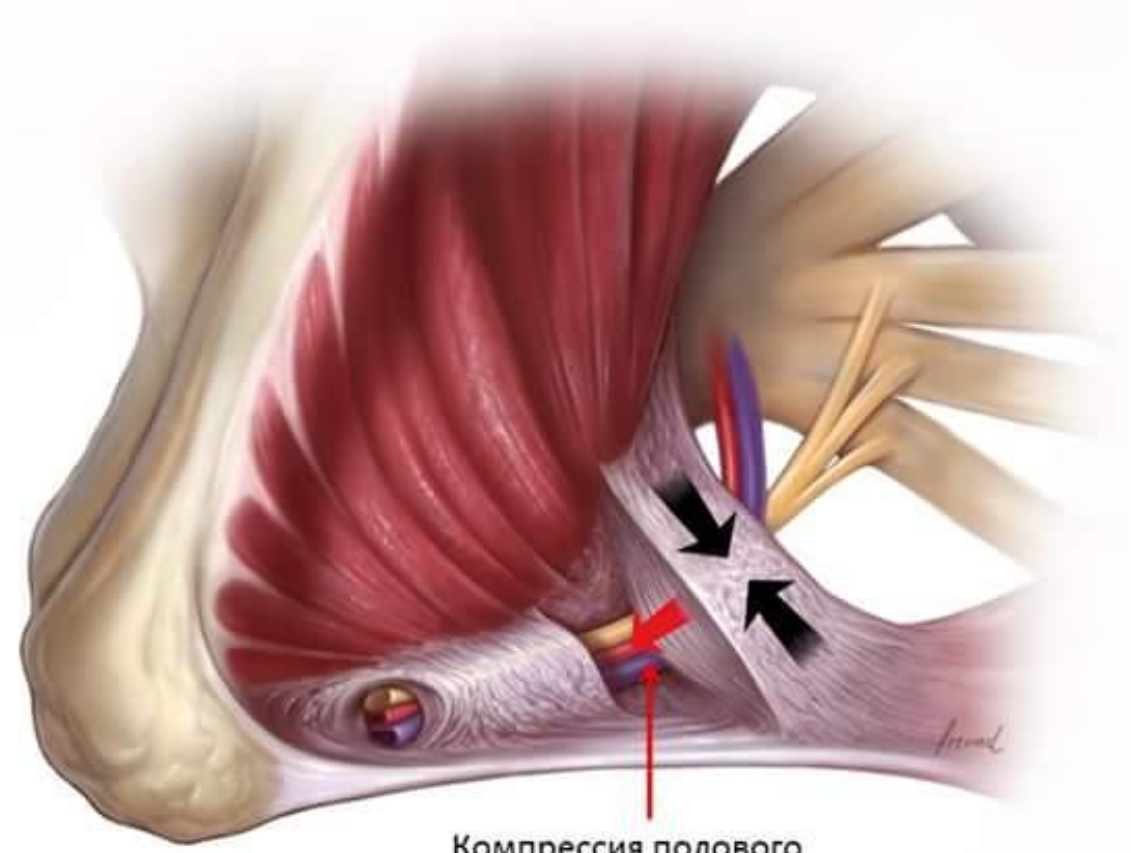

Компрессия полового нерва в канале Алкока

Диафрагма таза

Мышца, поднимающая задний проход

- лобково-копчиковая мышца
  - **лобково-влагалищная мышца**
  - **лобково-заднепроходная мышца**
    соединяются с наружным сфинктером заднего прохода.
  - **лобково-прямокишечная мышца**
    функция континенции
- подвздошно-копчиковая мышца.

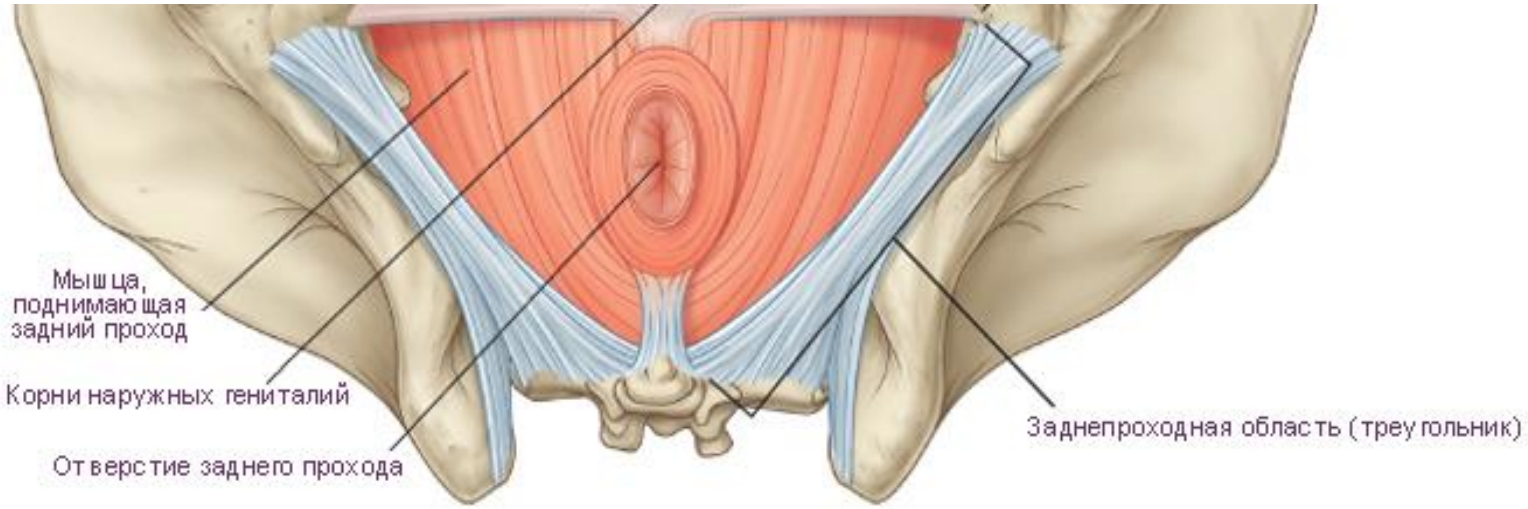

Ход брюшины в малом тазу

Этажи брюшины:
Брюшинный
Подбрюшинный
Промежностный
Углубления:
Пузырно-маточное
Прямокишечно-маточное
(Дугласово пространство)

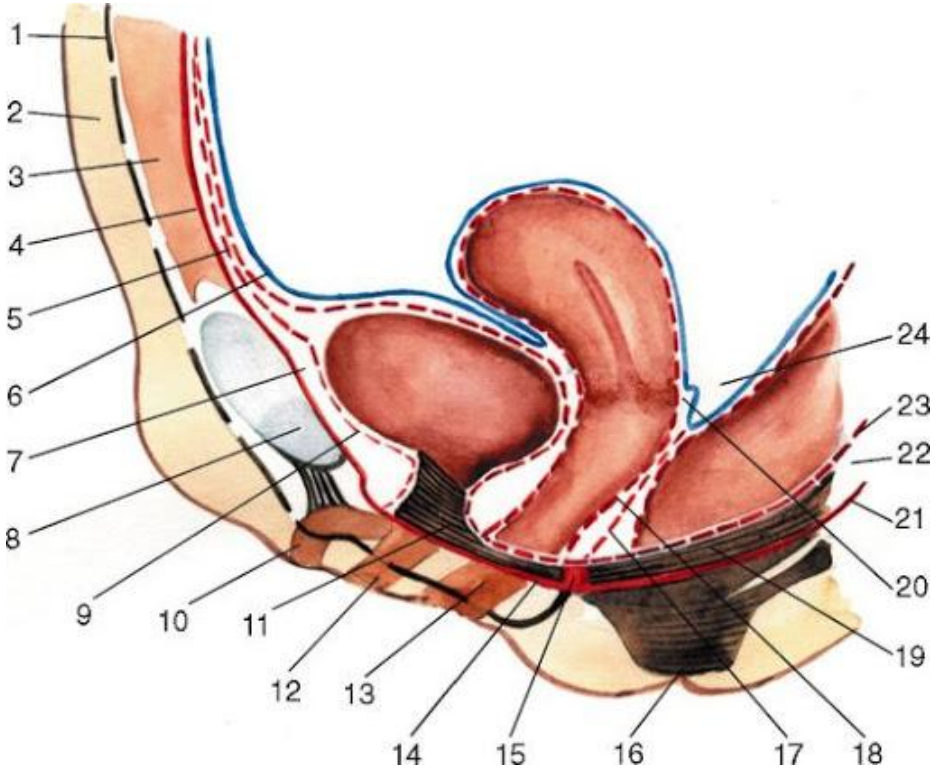

Клетчаточные

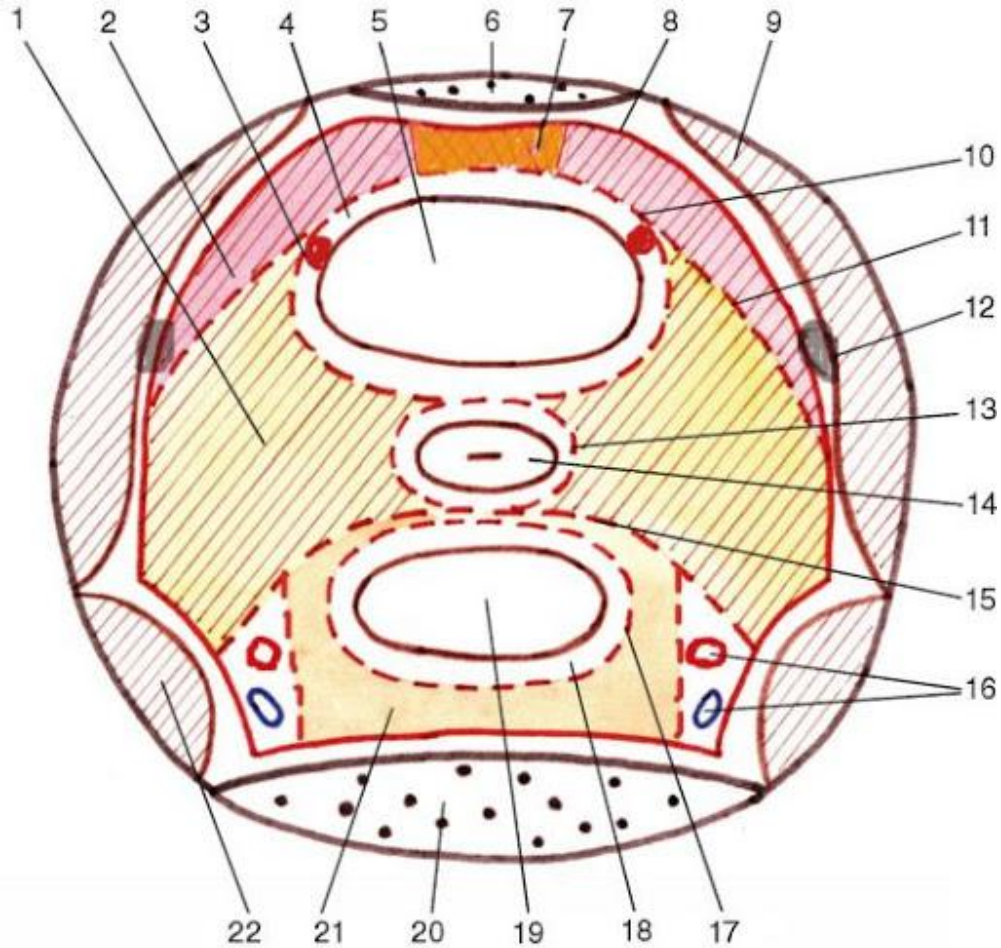

9 – внутренняя запирательная мышца; 10 – висцеральная фасция МП;
11 – боковая фасциальная заслонка;
12 – запирательный канал;
13 – влагалищная фасция
14 – влагалище;
15 – фасция грушевидной мышцы;
16 – внутренние подвздошные сосуды
17 – висцеральная фасция прямой кишки;
18 – околопрямокишечное пространство;
19 – прямая кишка;
20 – крестец;
21 – предкрестцовое пр-во;
22 – грушевидная мышца

Висцеральные клетчаточные пространства:
околопузырное
околовлагалищное
околошеечное
околопрямокишечное

Парietальные клетчаточные пространства:
предпузырное
два латеральных
предкрестцовое

1 – латеральное пр-во; 2 – предпузырное пр-во; 3 – пупочная артерия;
4 – околопузырное пр-во; 5 – мочевой пузырь; 6 – симфиз;
7 – верхняя фасция диафрагмы таза; 8 – фасция таза;

Клетчаточные пространства

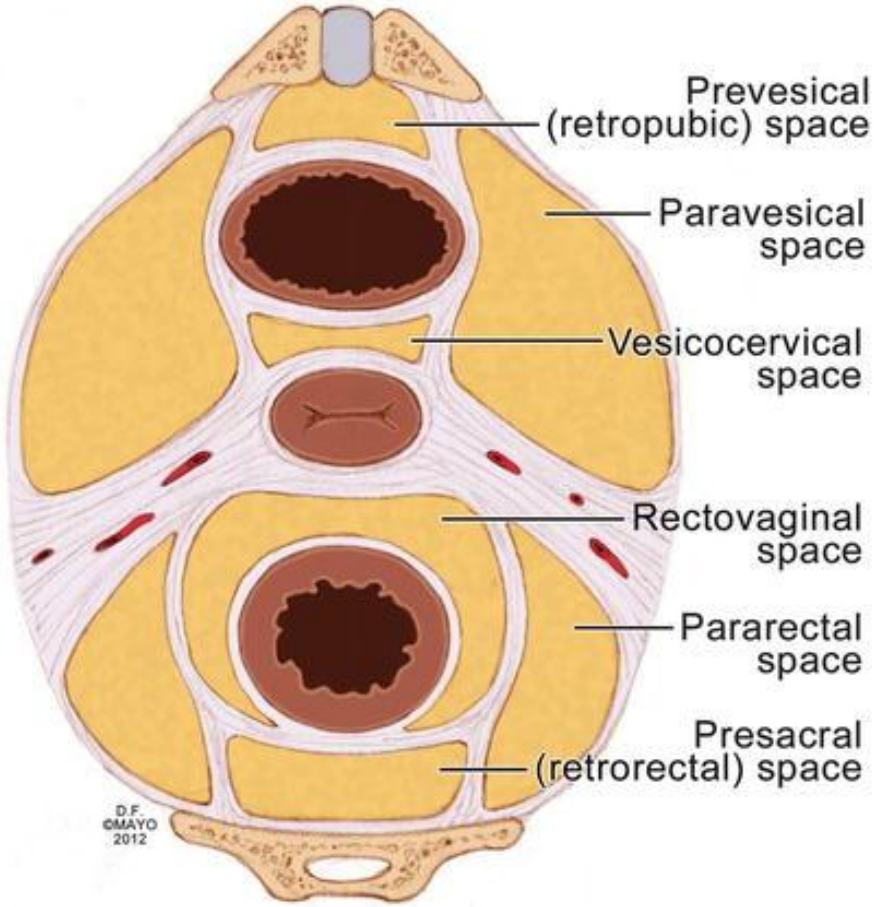

Парные:
Околопрямокишечное пространство
Околопузырное пространство
2. Одиночные:
Предпузырное пространство
Ректовагинальное пространство
Ретроректальное или предкрестцовое пространство

Параректальное пространство

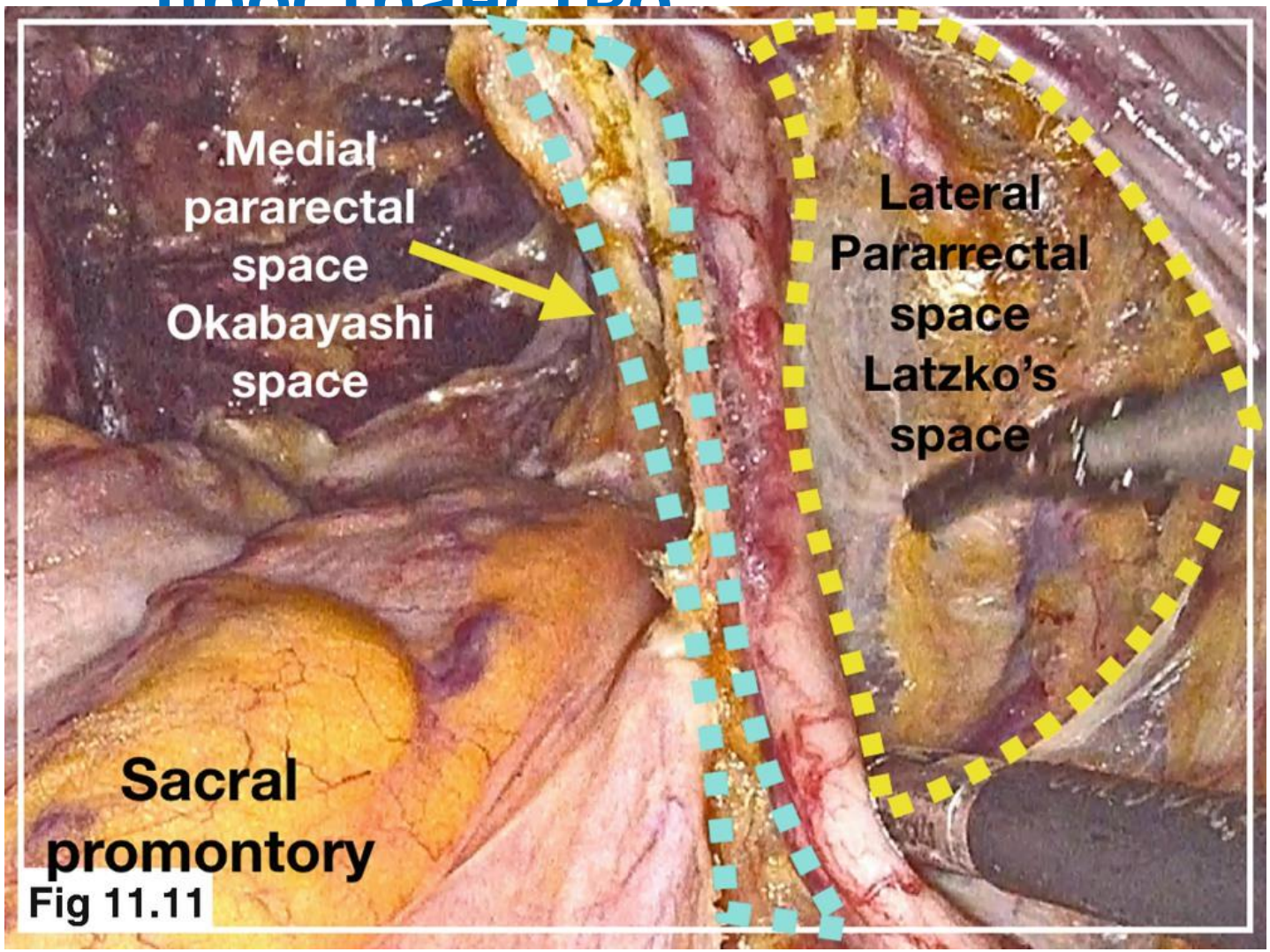

Fig 11.11

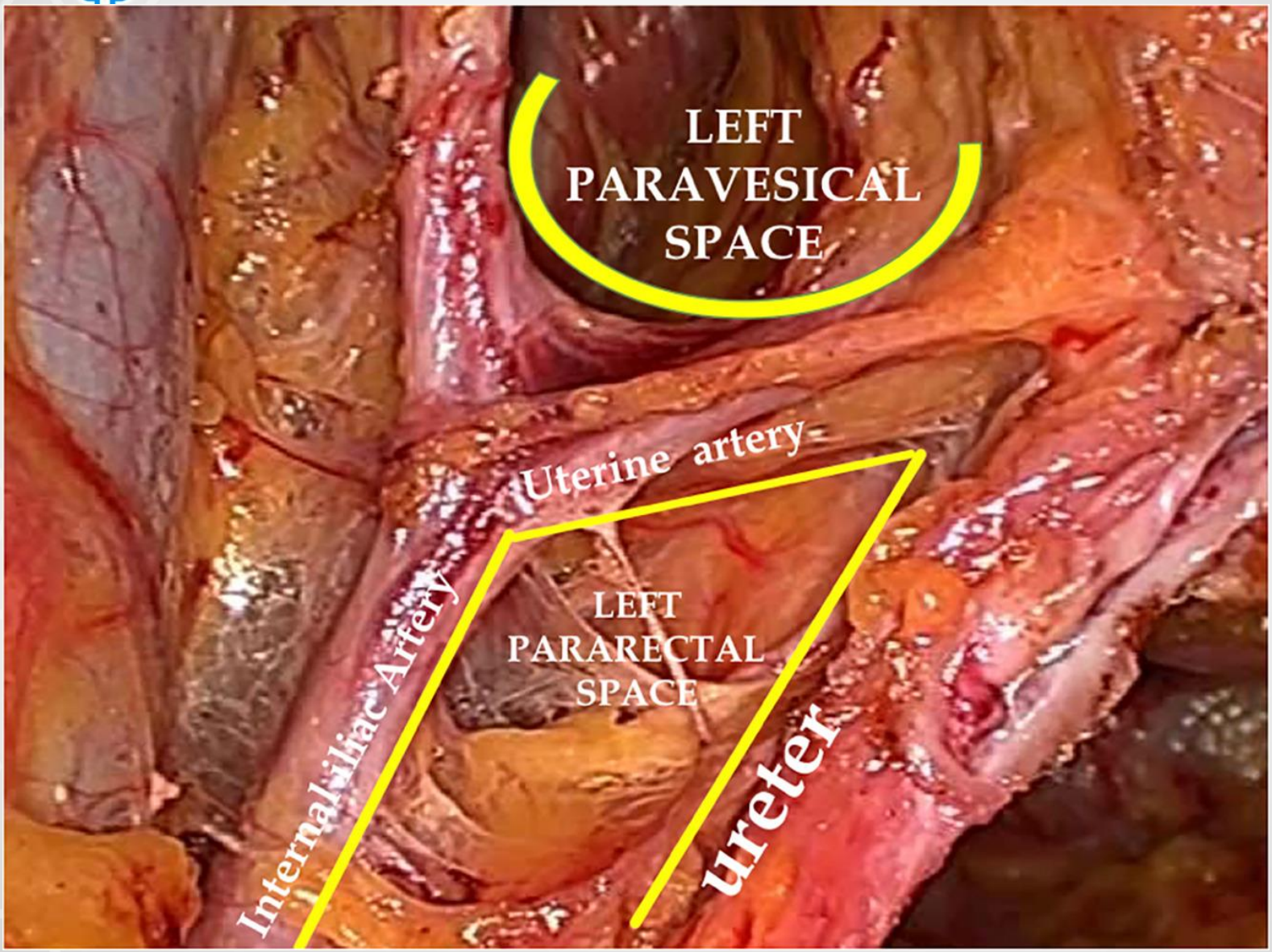
LEFT
PARAVESICAL
SPACE
Uterine artery
LEFT
PARARECTAL
SPACE
Internal iliac Artery
ureter

Топография органов в малом

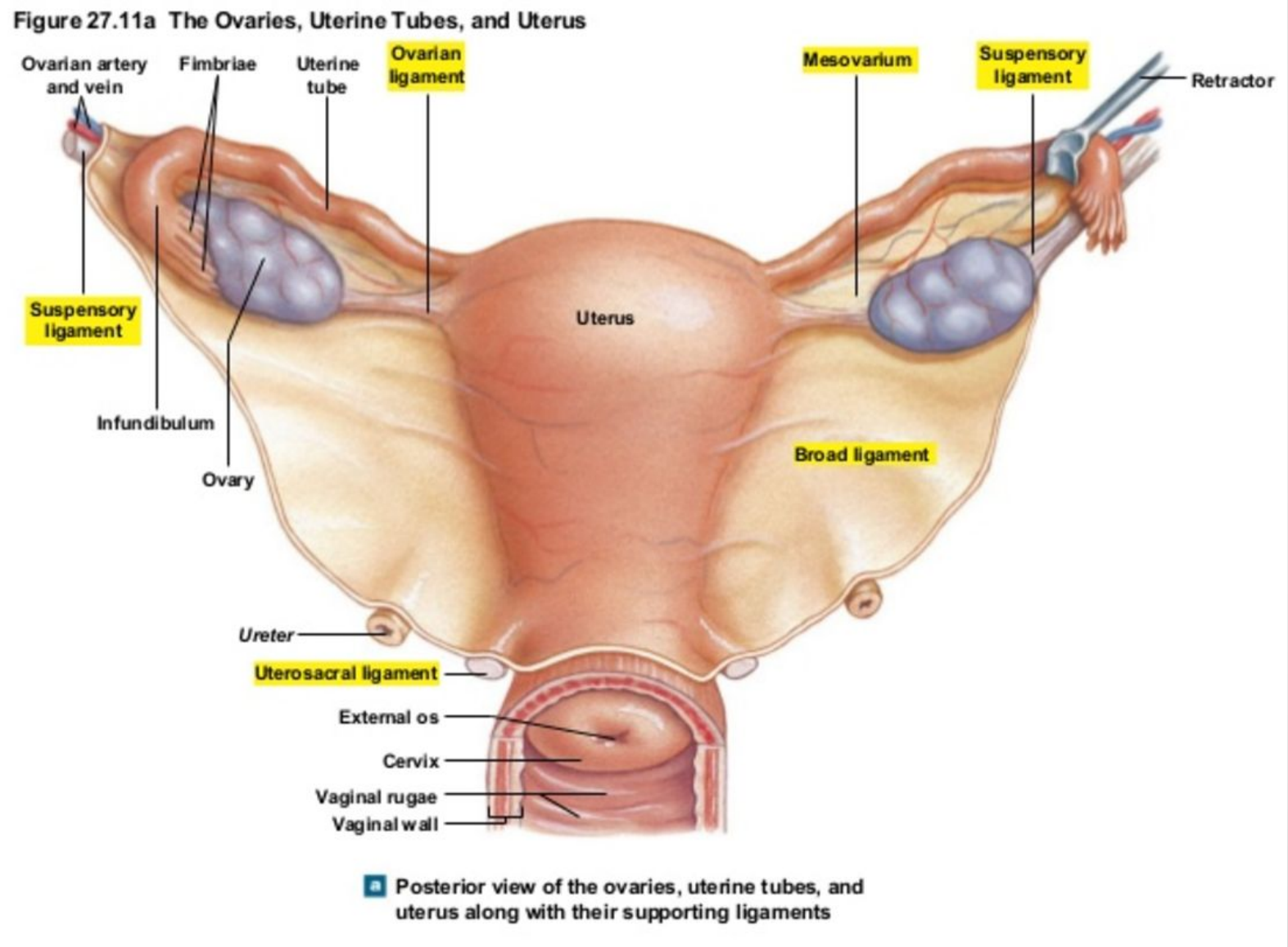

Топография

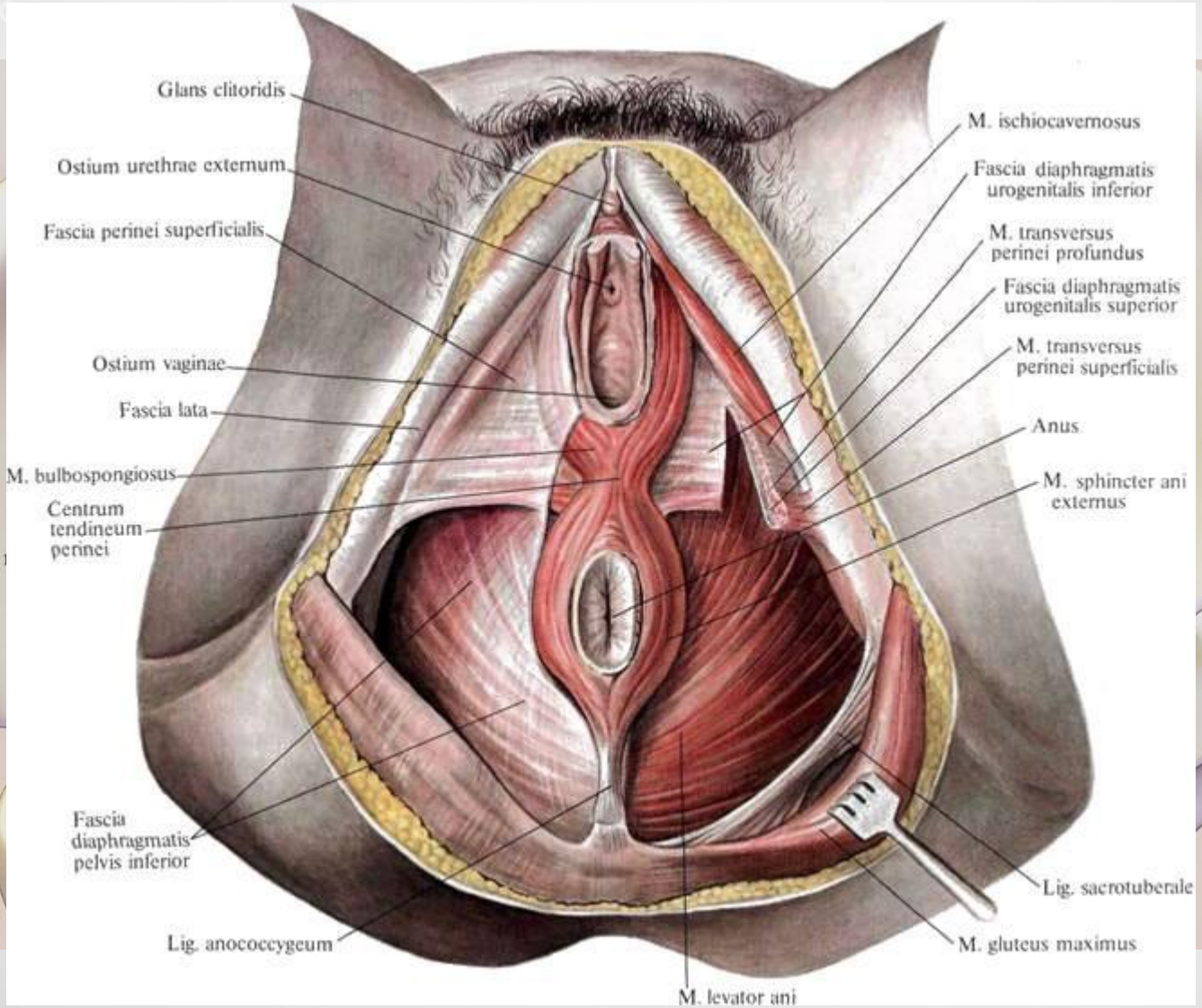
Glans clitoridis
Ostium urethrae externum
Fascia perinei superficialis
Ostium vaginae
Fascia lata
M. bulbospongiosus
Centrum tendineum perinei
Fascia diaphragmatis pelvis inferior
Lig. anococcygeum
M. levator ani
M. ischiocavernosus
Fascia diaphragmatis urogenitalis inferior
M. transversus perinei profundus
Fascia diaphragmatis urogenitalis superior
M. transversus perinei superficialis
Anus
M. sphincter ani externus
Lig. sacrotuberale
M. gluteus maximus

СПАСИБО ЗА ВНИМАНИЕ!