Таламус

Аваков Сурен Вальтерович МЛ 208

Кафедра нормальной физиологии человека РУДН

Москва 2017 г.

Таламус

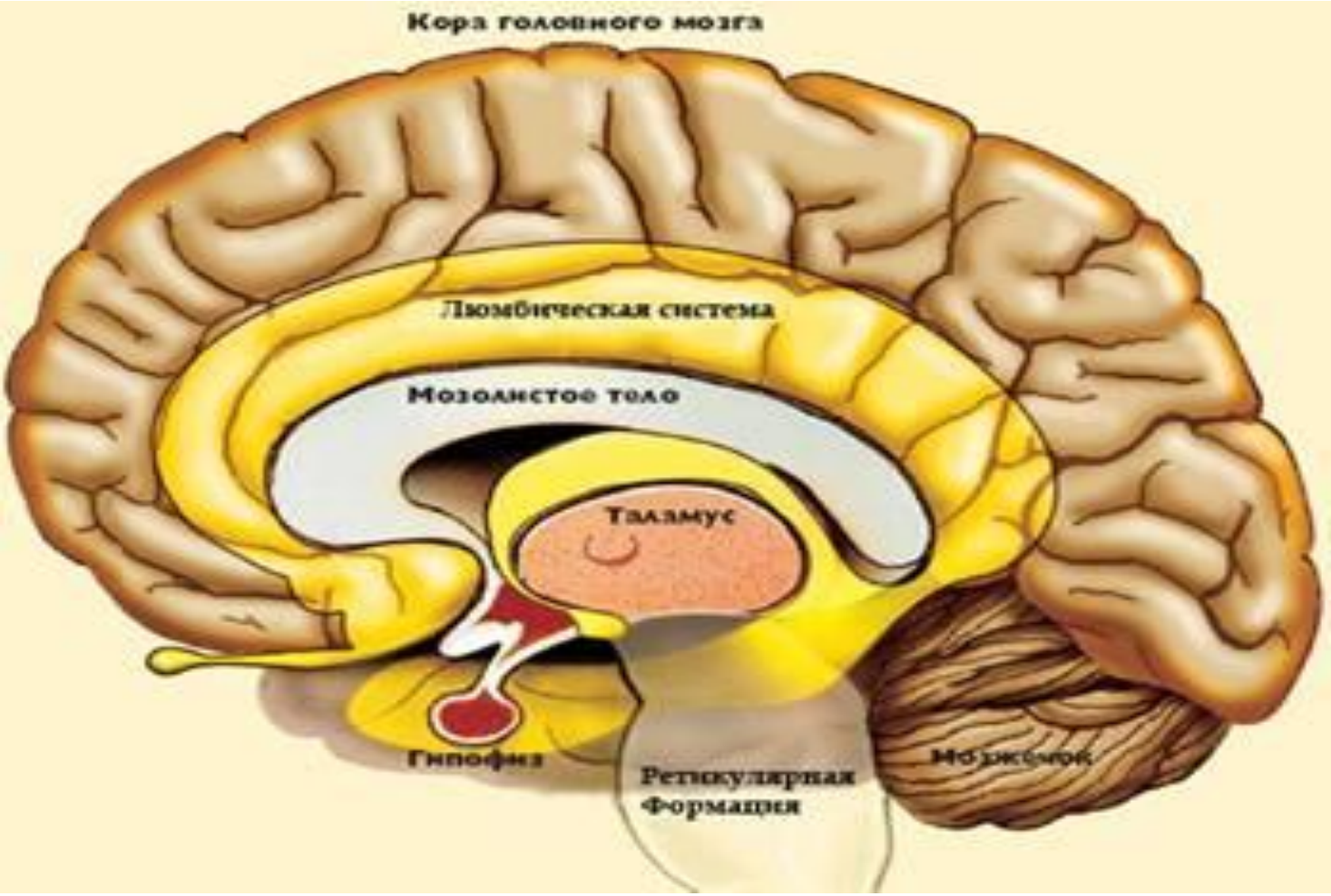
Кора головного мозга
Люмбическая система
Мозолистое тело
Таламус
Гипофиз
Ретикулярная
Формация
Мозжечок

ТАЛАМУС (зрительный бугор) - парный орган яйцевидной формы передняя часть которого заострена (передний бугорок), а задняя расширенная часть (подушка) нависает над коленчатыми телами.

Верхняя поверхность таламуса снаружи ограничена концевой (терминальной) полоской от хвостатых ядер полушарий, а мозговой полоской - от медиальной поверхности таламуса.

Левый и правый таламусы соединены межталамической спайкой.

Медиальная поверхность таламуса обращена в полость III желудочка.

Серое вещество таламуса разделено прослойками белого вещества (пластинками) на переднюю, медиальную и латеральную части, которые можно видеть на фронтальном срезе промежуточного мозга.

Наглядно

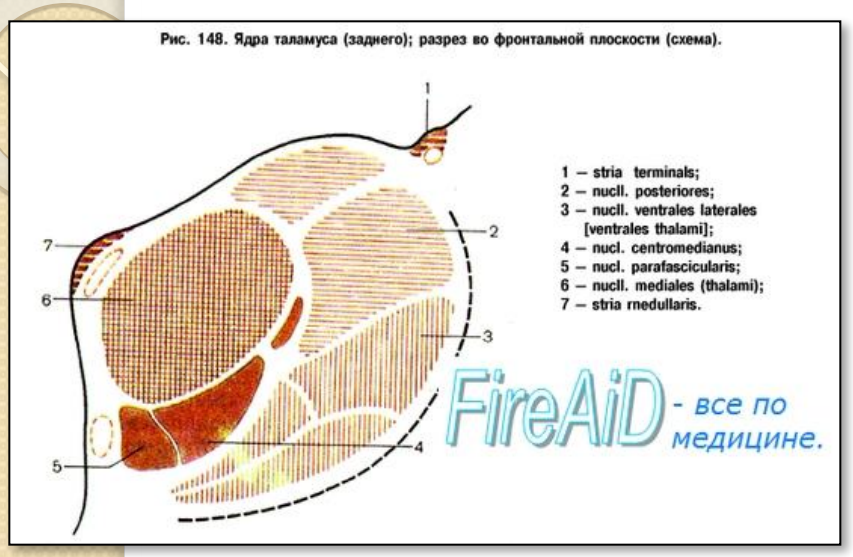
Рис. 148. Ядра таламуса (заднего); разрез во фронтальной плоскости (схема).
1 — stria terminals;
2 — nucll. posteriores;
3 — nucll. ventrales laterales [ventrales thalami];
4 — nucl. centromedianus;
5 — nucl. parafascicularis;
6 — nucll. mediales (thalami);
7 — stria rnedullaris.
FireAiD - все по медицине.

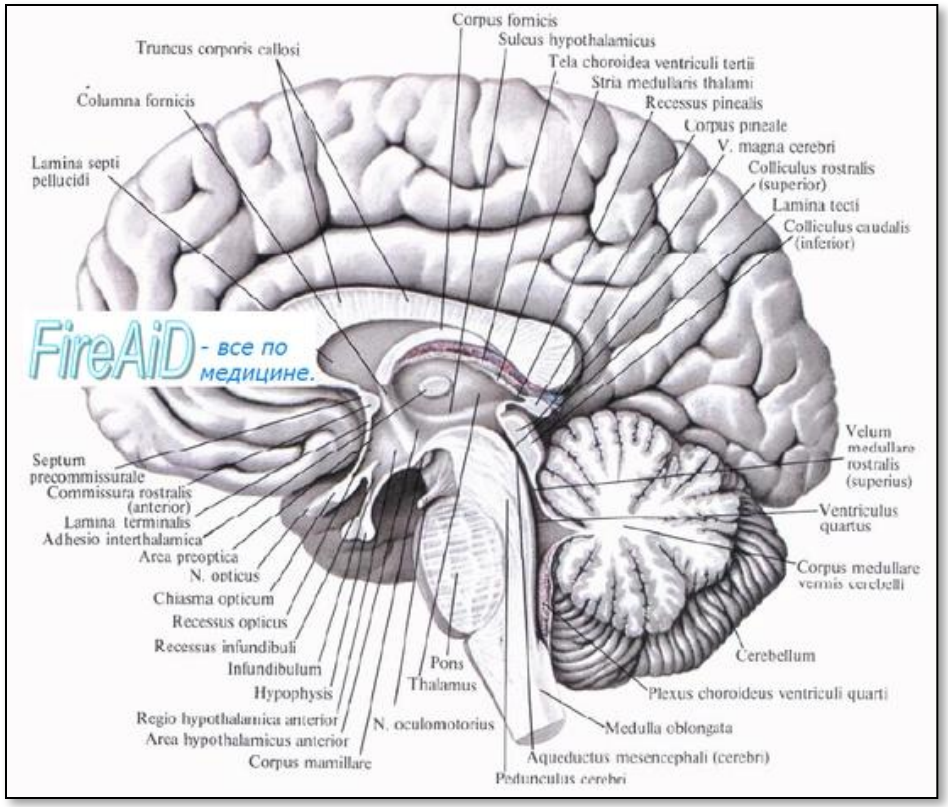
Corpus fornicis
Sulcus hypothalamicus
Truncus corporis callosi
Tela choroidea ventriculi tertii
Stria medullaris thalami
Columna fornicis
Recessus pinealis
Corpus pineale
V. magna cerebri
Lamina septi pellucidi
Colliculus rostralis (superior)
Lamina tecti
Colliculus caudalis (inferior)
FireAiD - все по медицине.
Velum medullare rostralis (superius)
Septum precommissurale
Commissura rostralis (anterior)
Lamina terminalis
Adhesio interthalamica
Area preoptica
N. opticus
Chiasma opticum
Recessus opticus
Recessus infundibuli
Infundibulum
Hypophysis
Regio hypothalamica anterior
Area hypothalamicus anterior
Corpus mamillare
Ventriculus quartus
Corpus medullare vermis cerebelli
Cerebellum
Pons
Thalamus
Plexus choroideus ventriculi quarti
N. oculomotorius
Medulla oblongata
Aqueductus mesencephali (cerebri)
Pedunculus cerebri

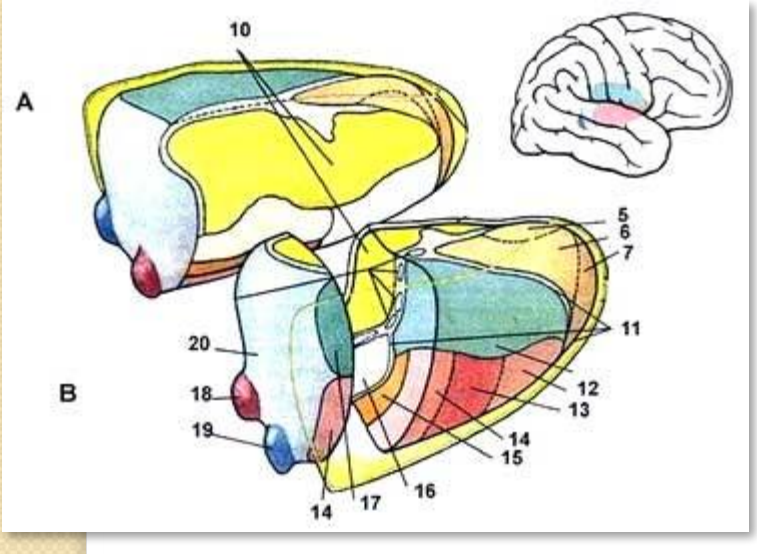
A
B
10
5
6
7
11
20
18
19
12
13
14
15
16
17
14

Таламус (от греч. - бугор) - область головного мозга, отвечающая за перераспределение информации от органов чувств, за исключением обоняния, к коре головного мозга. Эта информация (импульсы) поступает в ядра таламуса.

Сами ядра состоят из серого вещества, которое образовано нейронами. Каждое ядро представляет собой скопление нейронов. Ядра разделяет белое вещество.

По мнению Эрла Уолкера, выдающегося исследователя зрительного бугра, «таламус является посредником, в котором сходятся все раздражения от внешнего мира и, видоизменяясь здесь, направляются к подкорковым корковым центрам таким образом, чтобы организм смог адекватно приспособиться к постоянно меняющейся среде. Таламус, как видно, таит в себе тайну многого из того, что происходит в коре больших полушарий».

Топографически ядра таламуса могут быть подразделены на группы:

- **переднюю** – поясная извилина
- **медиальную** - лобная доля
- **латеральную** – теменная, височная, затылочная

С функциональной точки зрения

неспецифические *специфические ядра*

Ядра таламуса

I. Передняя группа ядер таламуса *осуществляет связь с обонятельной и лимбической системами*. К ней принадлежат ядра:

- Переднедорсальное (6)
- Передневентральное (7)
- Переднемедиально е(5)

II. Средняя группа ядер таламуса расположена в стенке III желудочка и состоит из:

- Переднего (8) и заднего (9) паравентрикулярных ядер
- ромбовидного ядра
- соединяющего ядра

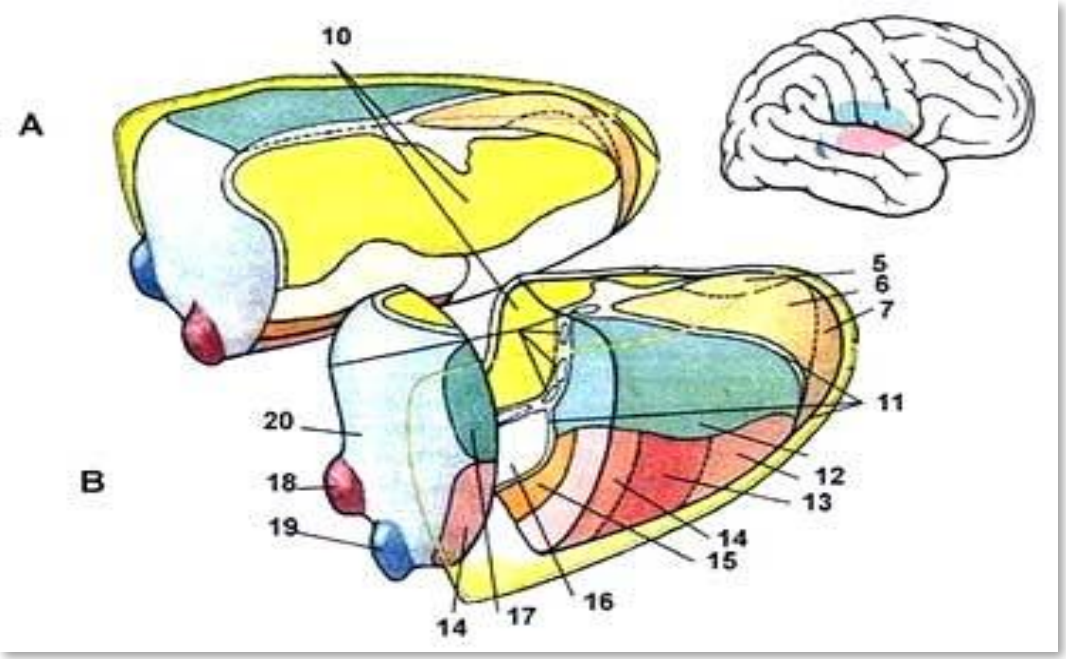

IV. Вентральные ядра таламуса:

- Дорсальное (11)
- переднее вентральное ядро (12) - Поражается при болезни Паркинсона.
- Вентролатеральное (13)
- заднелатеральное вентральное - VPL (14)
- заднемедиальное вентральное – VPM (15)
- медиальное центральное ядро (16)
- Заднелатеральное (17)

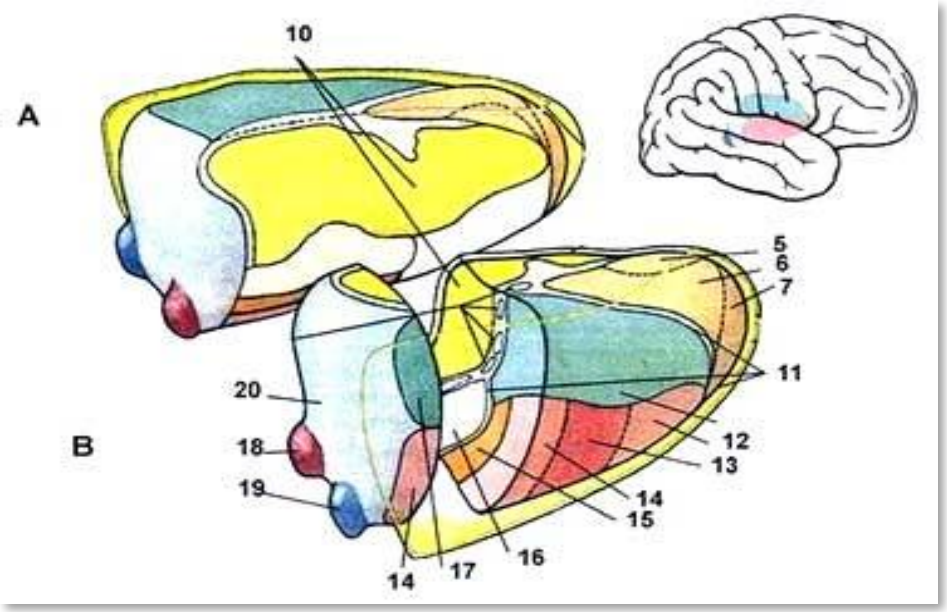

V. Задние ядра таламуса:

- ядро латерального коленчатого тела (19)
- ядро медиального коленчатого тела (18)
- ядра подушки (20)

Функции таламуса

Таламус фильтрует информацию, поступающую от всех рецепторов, осуществляет ее предварительную обработку и после этого направляет ее в различные области коры.

Таламус образует связи с:

- корой
- мозжечком

Он в ответе за автоматизм наших движений - навыки

Во многих таламических нейронах находятся тормозные рецептивные поля. Процесс торможения может реализовываться в ядрах заднего столба или заднем роге спинного мозга. Однако тормозные нейронные цепи есть и в таламусе. В VPL- и VPM-ядрах присутствуют тормозные интернейроны.

VPL – переднее заднелатеральное ядро

VPM - переднее заднемедиальное ядро

- Система неспецифических ядер таламуса осуществляет контроль ритмической активности коры полушарий
- Таламус является высшим центром болевой чувствительности
- Ядра дорсальной группы оказывают регулирующее воздействие на подкорковые структуры

Повреждения таламуса

- Наблюдения, проведённые на людях во время хирургических операций, показывают, что повреждения неспецифических ядер таламуса приводят к нарушениям сознания
- Утрачивается болевая чувствительность
- Антероградная амнезия (посттравматическая амнезия. При этом нарушается воспроизведение только что произошедших событий)
- Тремор (непроизвольная дрожь конечностей в состоянии покоя)

После разрушения VPL- и VPM-ядер снижается чувствительность контралатеральной стороны туловища и лица. Устраняются болевые ощущения при фантомных и местных болей.

У некоторых людей после повреждения соматосенсорного таламуса наступает синдром центральной боли, называемой таламической.

У таламических животных (у которых удалены мозговые структуры, расположенные выше таламуса) сохраняются локомоция и сложные двигательные рефлексы(глотание, жевание, сосание). После перерезки мозга ниже таламуса эти функции нарушаются.

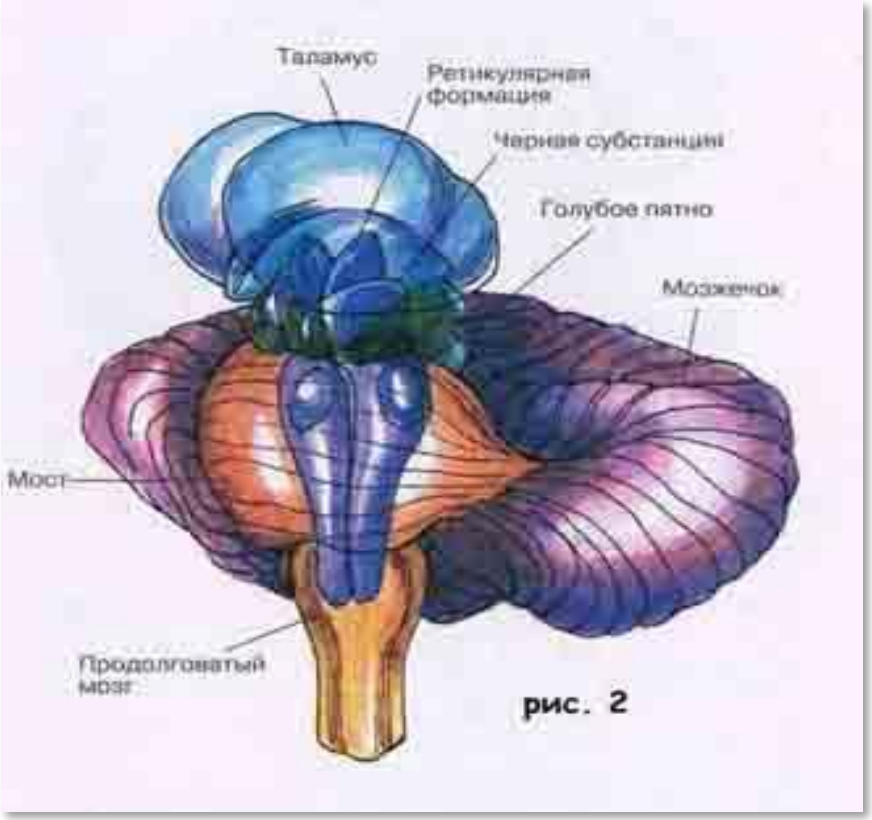

рис. 2

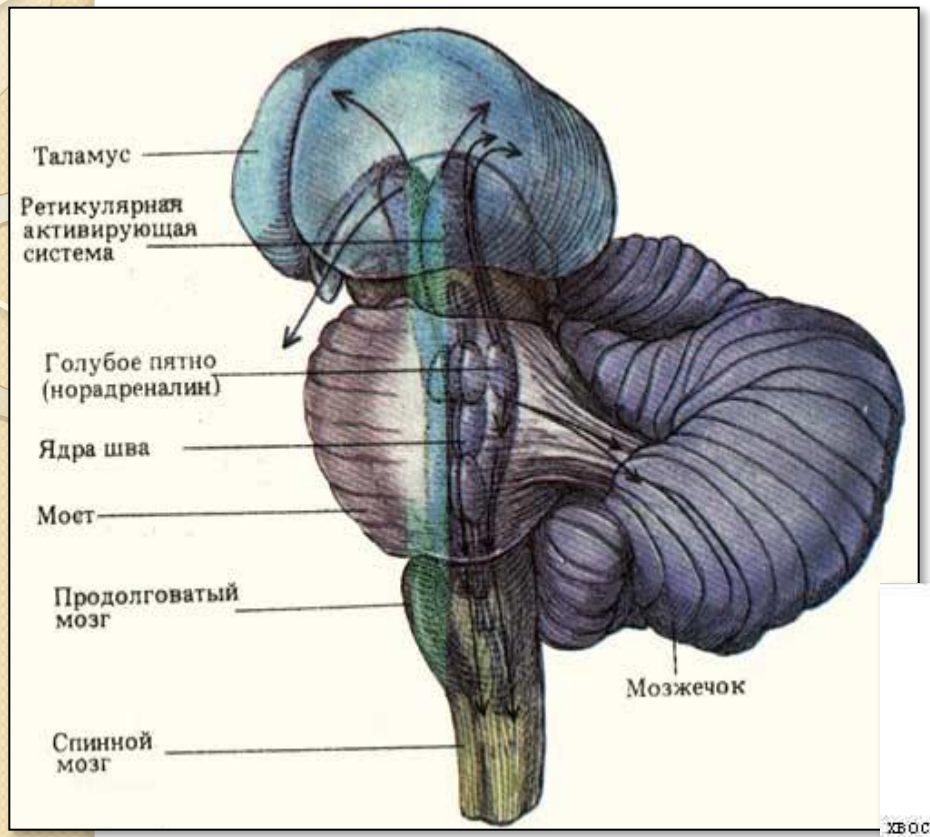
Таламус
Ретикулярная активирующая система
Голубое пятно (норадреналин)
Ядра шва
Мост
Продолговатый мозг
Мозжечок
Спинной мозг

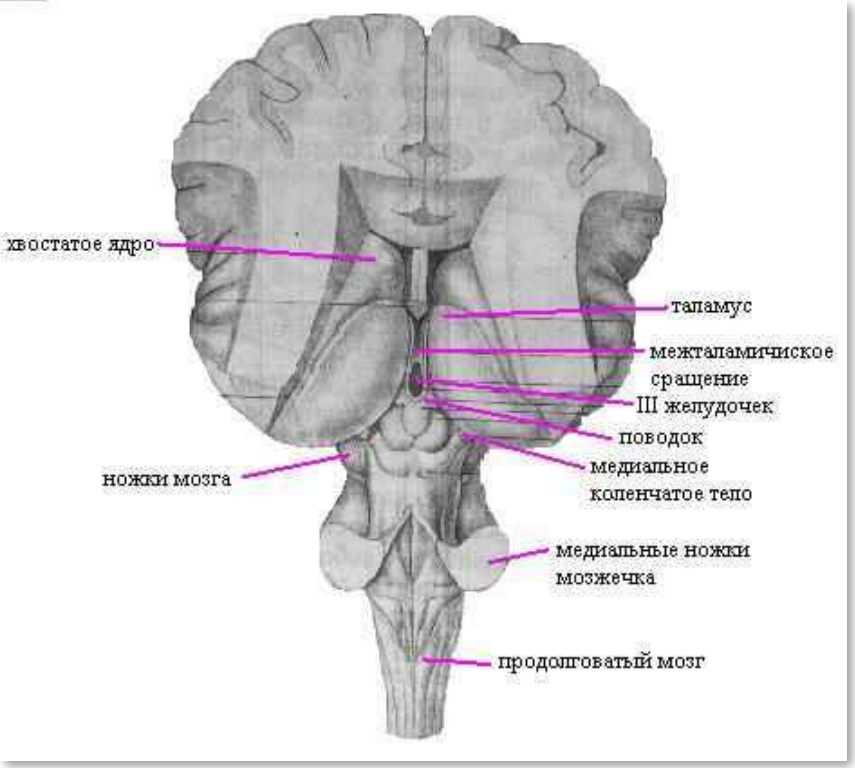
хвостатое ядро
таламус
межталамичиское сращение
III желудочек
поводок
медиальное коленчатое тело
ножки мозга
медиальные ножки мозжечка
продолговатый мозг

Благодарю за внимание!