

Вольфарттиоз

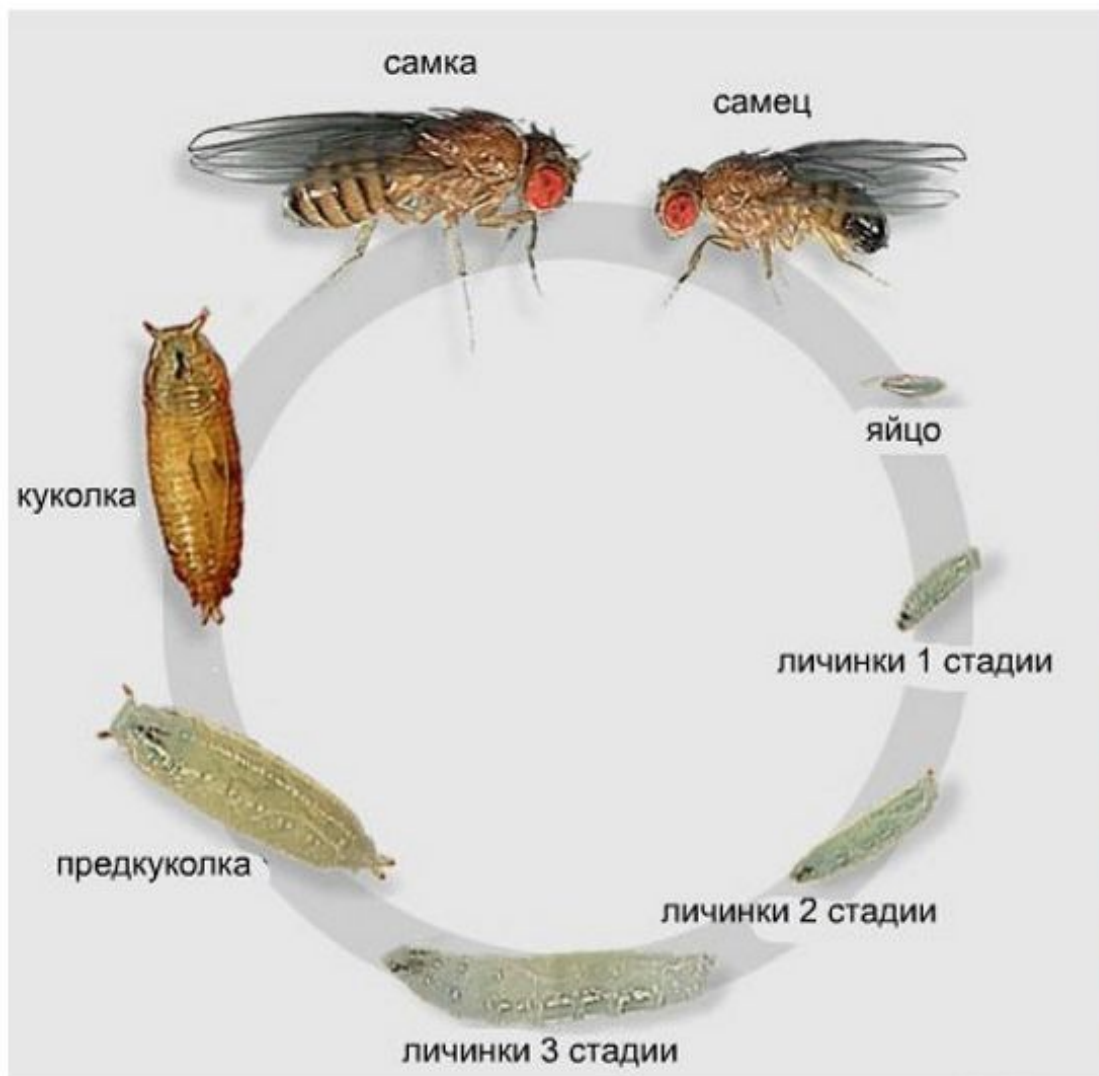
(лат. Wohlfahrtiosis)

Возбудитель



Вольфартова муха (*Wohlfahrtia magnifica*)
сем. Sarcophagidae

Жизненный цикл

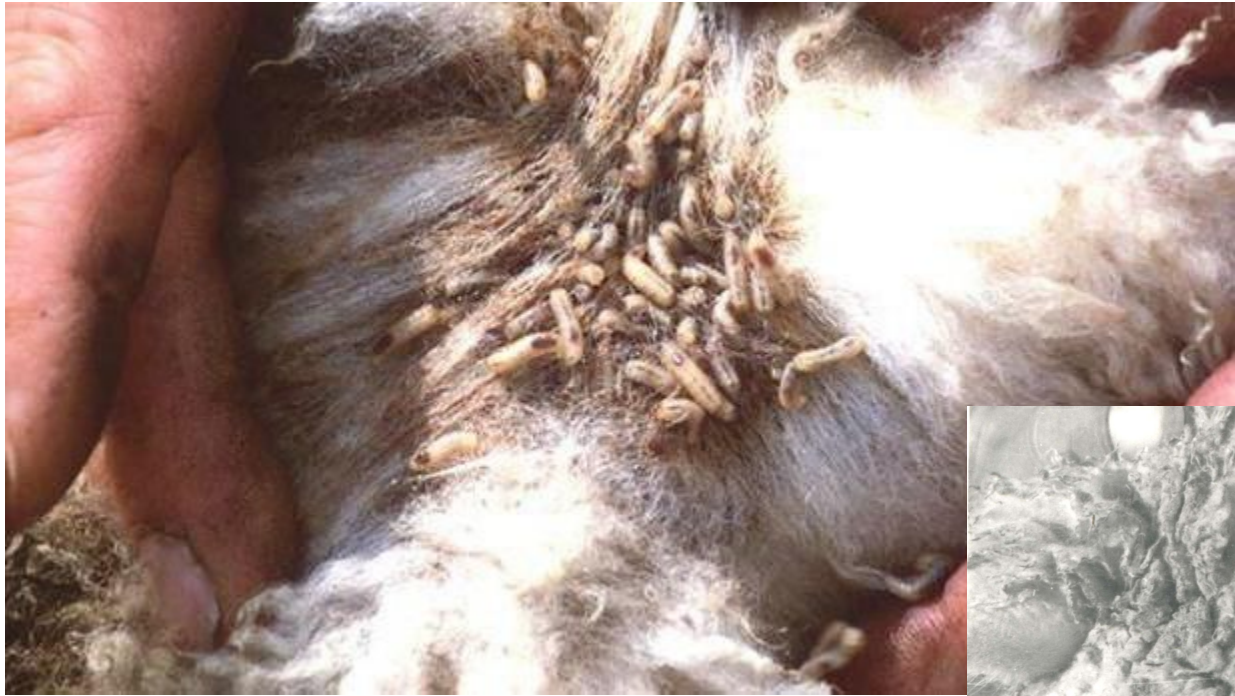


Патогенез



Личинки вольфартовой мухи инвазируют только поврежденную кожу.

Клинические признаки



Лечение

- Хлорофос
- Карбофос
- Гексахлор
- Вольфазоль в виде аэрозоля
- Вольфартол в виде аэрозоля

После стрижки овец их обычно опрыскивают 0,5%-ной эмульсией трихлорметафоса-3 или 0,8%-ным раствором хлорофоса. Если раны заживают медленно, обработку повторяют на 5-8-й день.



Профилактика



- профилактическая обработка ранений кожи и слизистых, а также мацерированные участки кожи
- проведение стрижки, кастрации, обрезки хвостов в период до начала лёта вольфартовой мухи
- стрижка шерсти около наружных половых органов до выгона на пастбище
- выбор водопоев с сухими местами подхода
- периодический осмотр ран на наличие личинок