Дыхательная система

Пугачев Роман

Кости полости носа и околоносовые пазухи у новорождённого

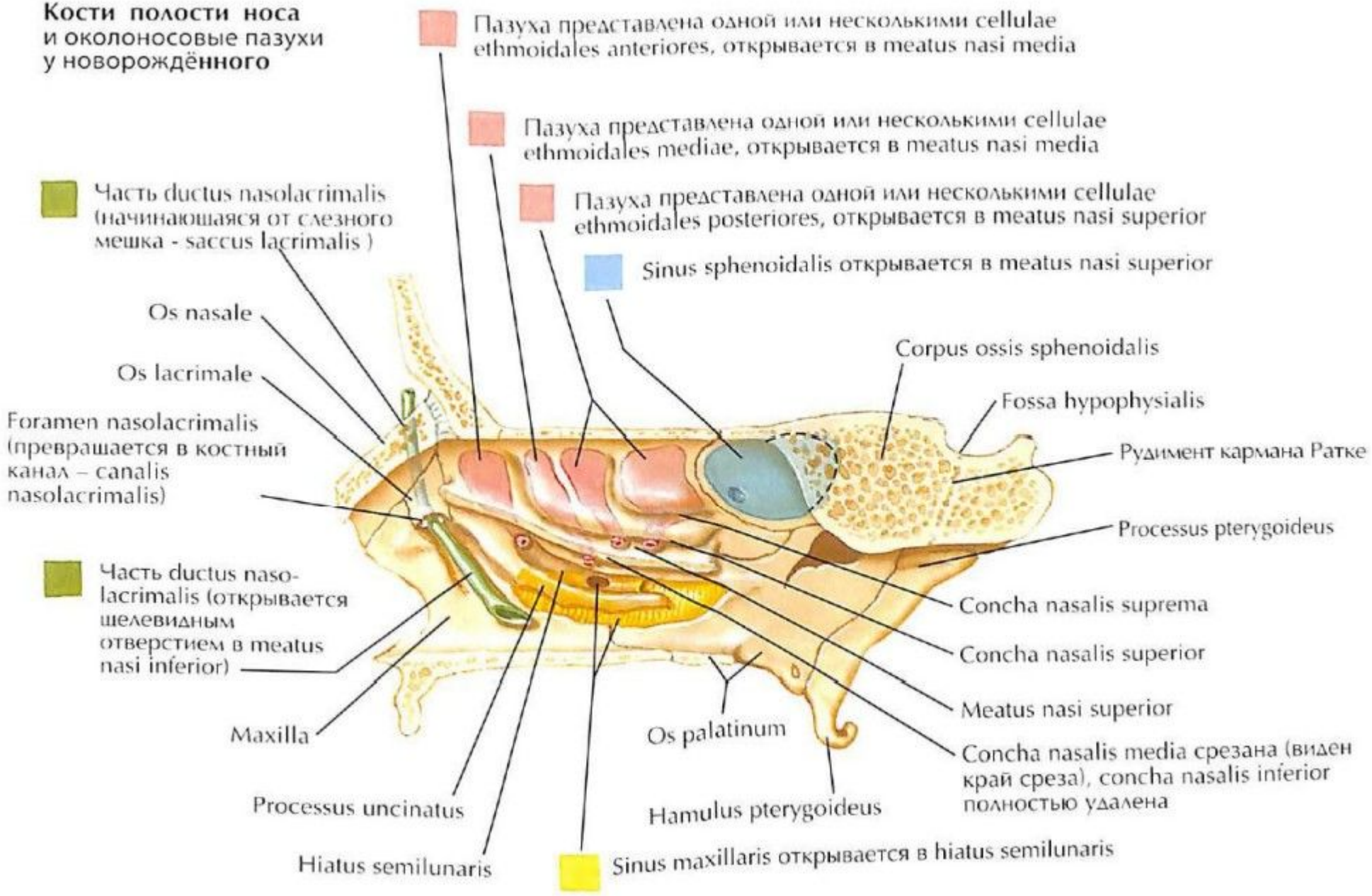

Возрастные изменения размеров лобной и верхнечелюстной пазух

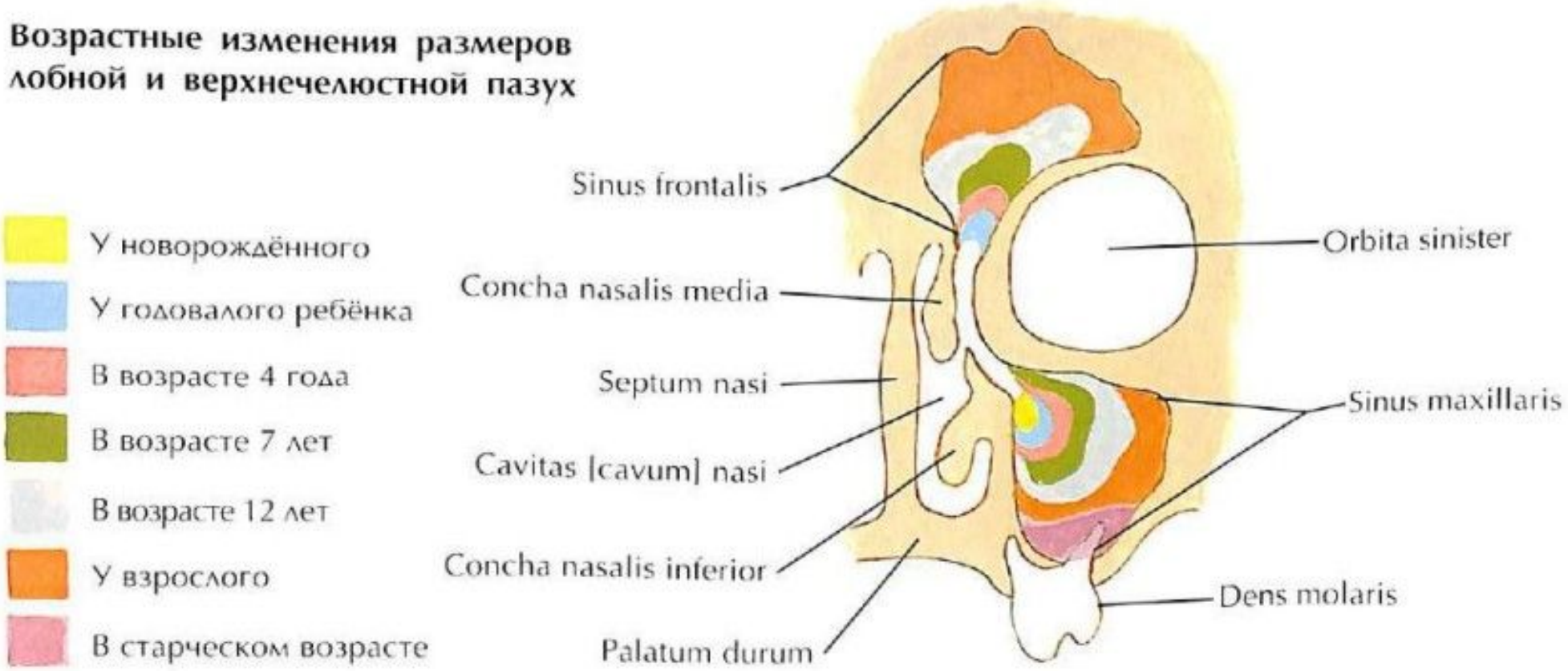

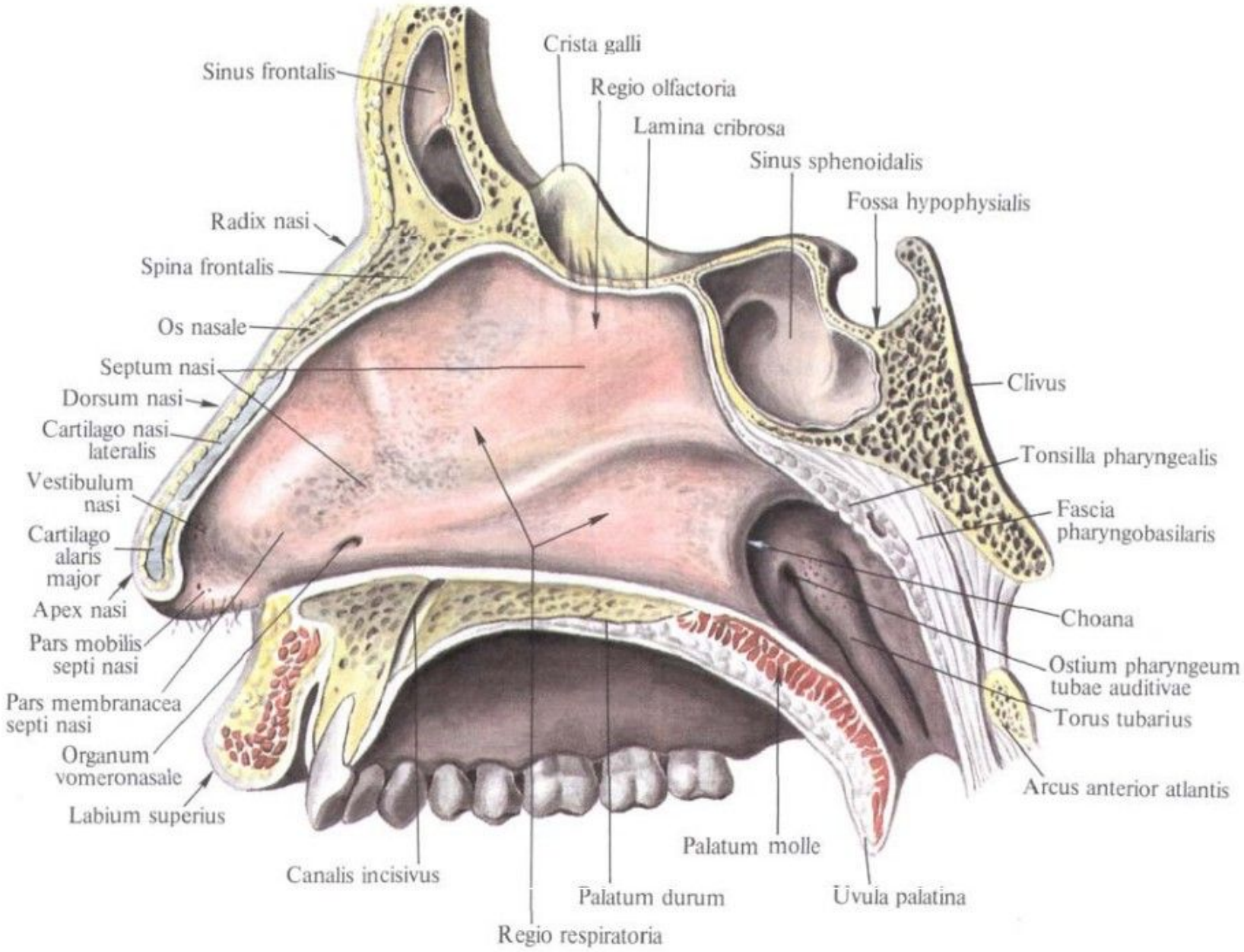
Sinus frontalis
Crista galli
Regio olfactoria
Lamina cribrosa
Sinus sphenoidalis
Fossa hypophysialis
Radix nasi
Spina frontalis
Os nasale
Septum nasi
Dorsum nasi
Cartilago nasi lateralis
Vestibulum nasi
Cartilago alaris major
Apex nasi
Pars mobilis septi nasi
Pars membranacea septi nasi
Organum vomeronasale
Labium superius
Clivus
Tonsilla pharyngealis
Fascia pharyngobasilaris
Choana
Ostium pharyngeum tubae auditivae
Torus tubarius
Arcus anterior atlantis
Palatum molle
Canalis incisivus
Palatum durum
Uvula palatina
Regio respiratoria

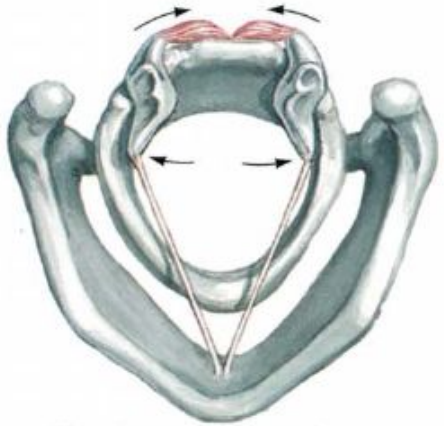

Mm. cricoarytenoidei posteriores —
разведение голосовых связок

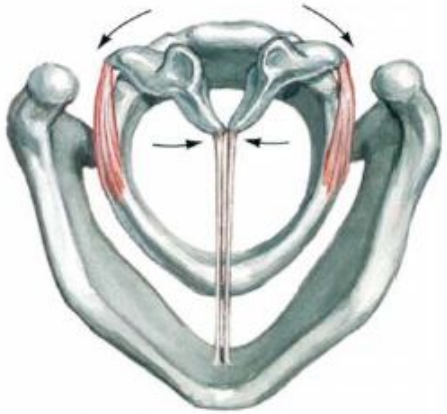

Mm. cricoarytenoidei laterales —
сведение голосовых связок

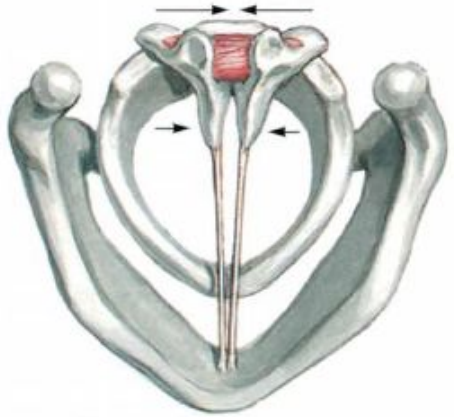

M. arytenoideus transversus —
сведение голосовых связок

Mm. vocals et mm. thyroarytenoidei —
укорочение и расслабление голосовых связок

Мышцы гортани

КОНСТРИКТОРЫ

1. **Латеральная перстнечерпаловидная мышца**, m. cricoarytenoideus lat.:
идет косо вверх и назад от дуги и латеральной поверхности перстневидного хряща
к мышечному отростку черпаловидного хряща;
2. **Щиточерпаловидная мышца**, m. thyroarytenoideus:
идет от внутренней поверхности пластинки щитовидного хряща
К мышечному отростку черпаловидного хряща;
3. **Поперечная черпаловидная мышца**, m. arytenoideus transversus:
соединяет мышечные отростки черпаловидных хрящей;
4. **Косая черпаловидная мышца**, m. arytenoideus obliquus:
идет от мышечного отростка
к верхушке черпаловидного хряща противоположной стороны

ДИЛЯТАТОРЫ

1. **Задняя перстнечерпаловидная мышца**, m. cricoarytenoideus post.:
идет от задней поверхности пластинки перстневидного хряща
к мышечному отростку черпаловидного хряща;
2. **Щитонадгортанная мышца**, m. thyroepiglotticus:
идет от передней поверхностью надгортанника
к внутренней поверхностью щитовидного хряща

Мышцы изменяющие напряжение голосовых складок

напрягает голосовую связку
1. **Перстнещитовидная мышца**, m. cricothyroideus:
идет от передней поверхности дуги перстневидного хряща
к нижнему краю щитовидного хряща (щитовидный хрящ наклонятся вперед);
расслабляет голосовую связку:
2. **Голосовая мышца**, m. vocalis:
идет от угла щитовидного хряща и прикрепляется
к голосовому отростку черпаловидного хряща;

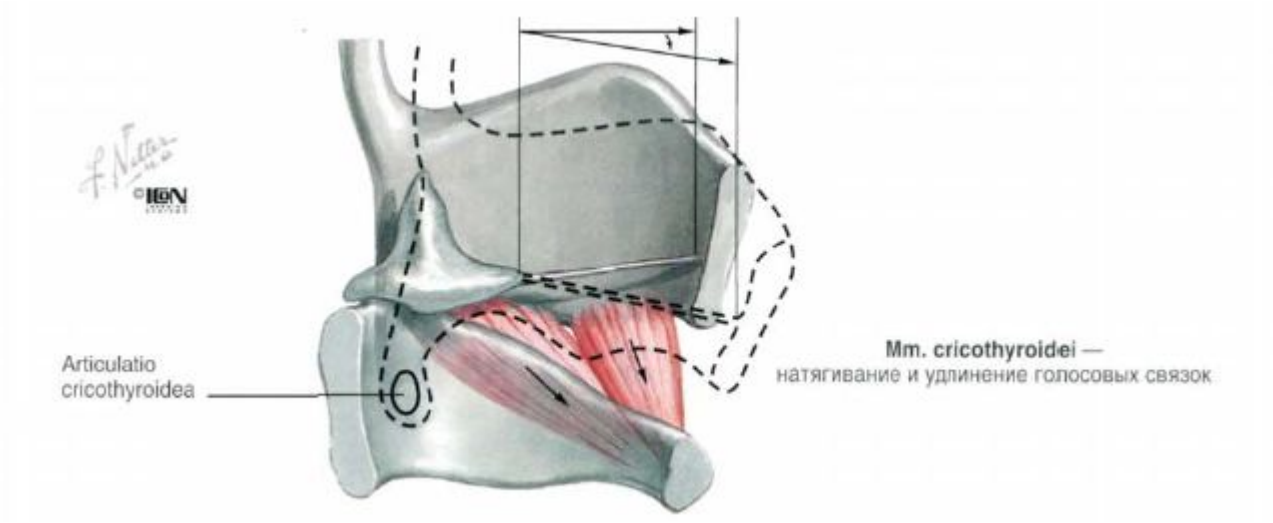

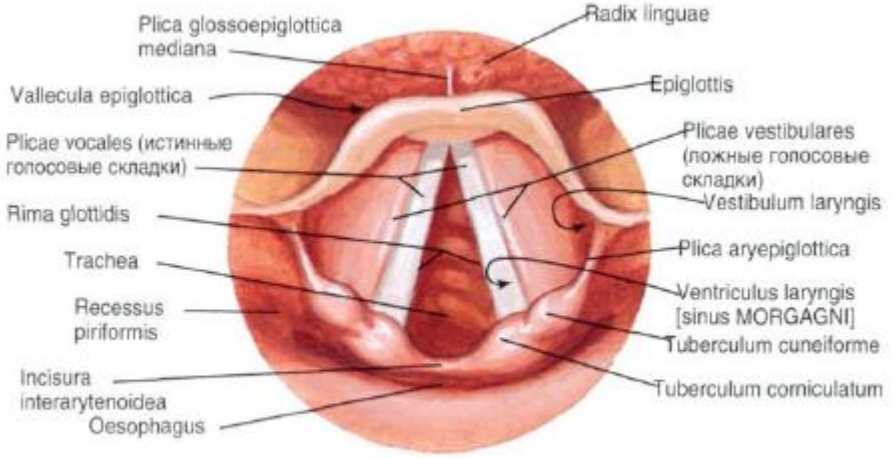

Нормальная гортань: вдох

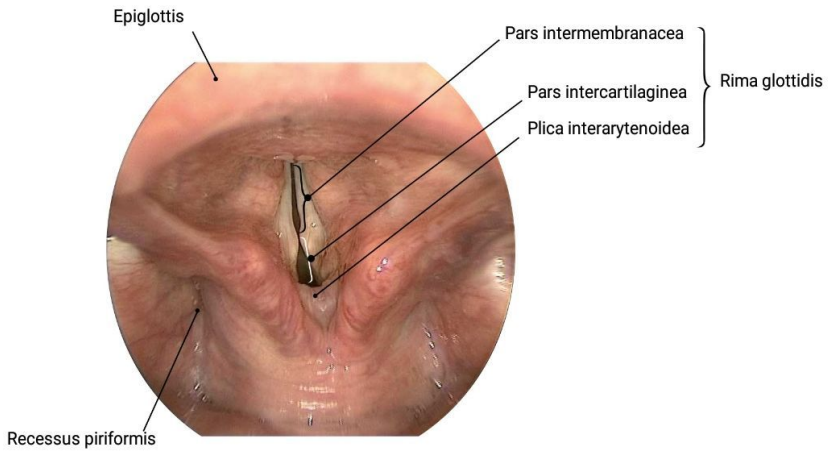

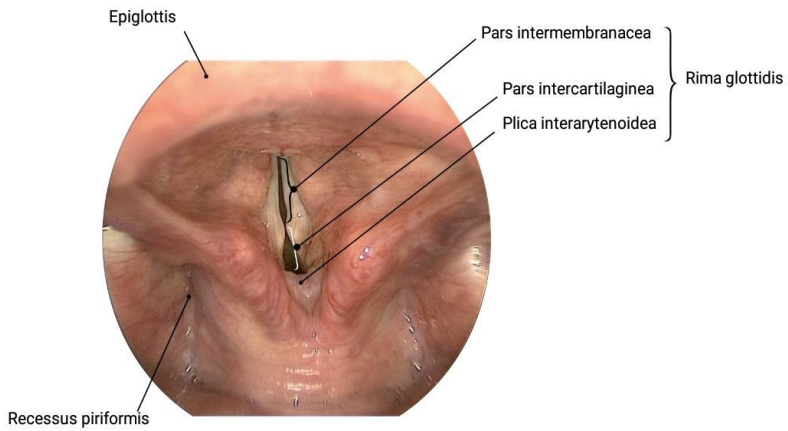

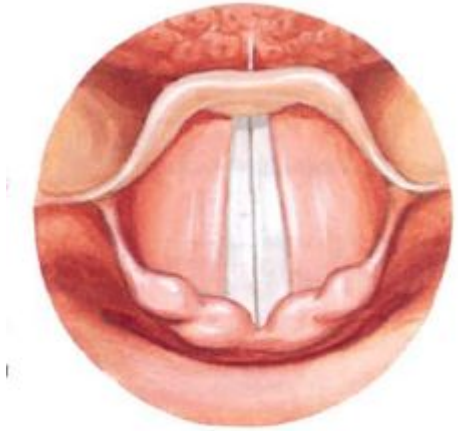

Нормальная гортань: голосообразование

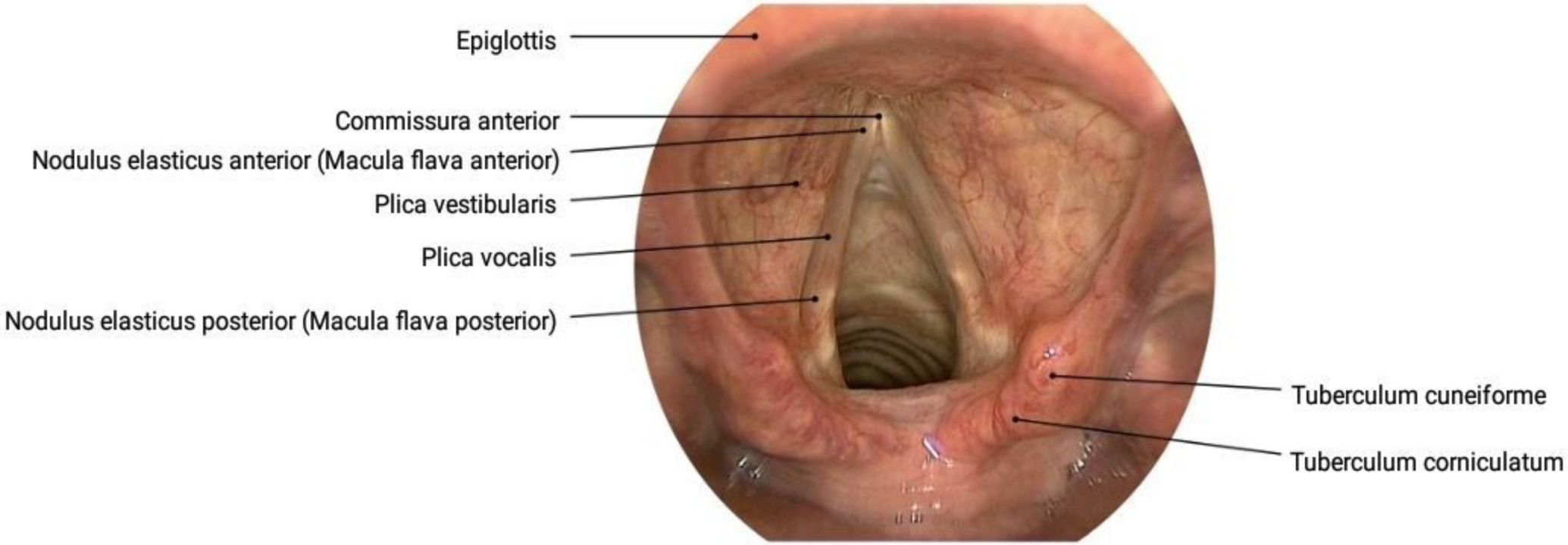
Epiglottis
Commissura anterior
Nodulus elasticus anterior (Macula flava anterior)
Plica vestibularis
Plica vocalis
Nodulus elasticus posterior (Macula flava posterior)
Tuberculum cuneiforme
Tuberculum corniculatum

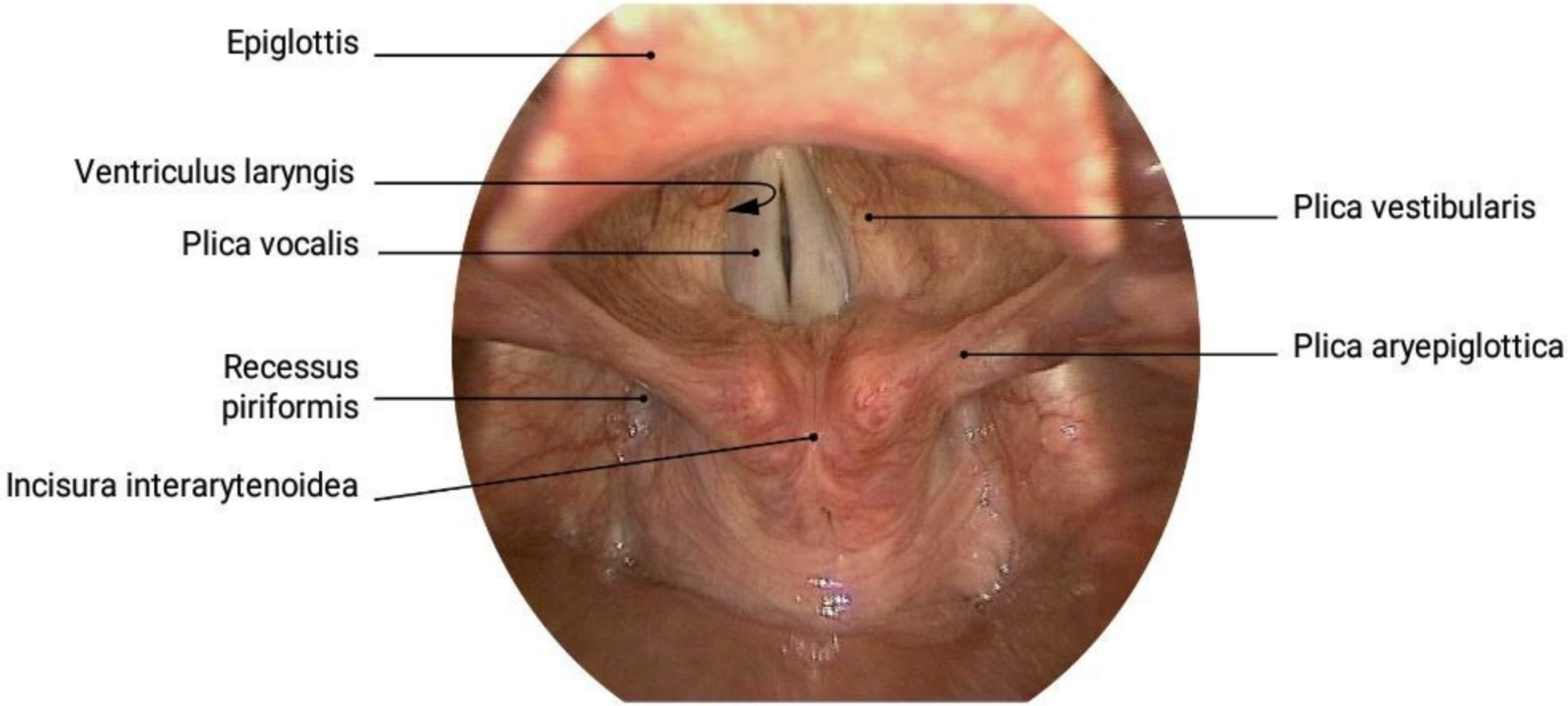
Epiglottis
Ventriculus laryngis
Plica vocalis
Recessus piriformis
Incisura interarytenoidea
Plica vestibularis
Plica aryepiglottica

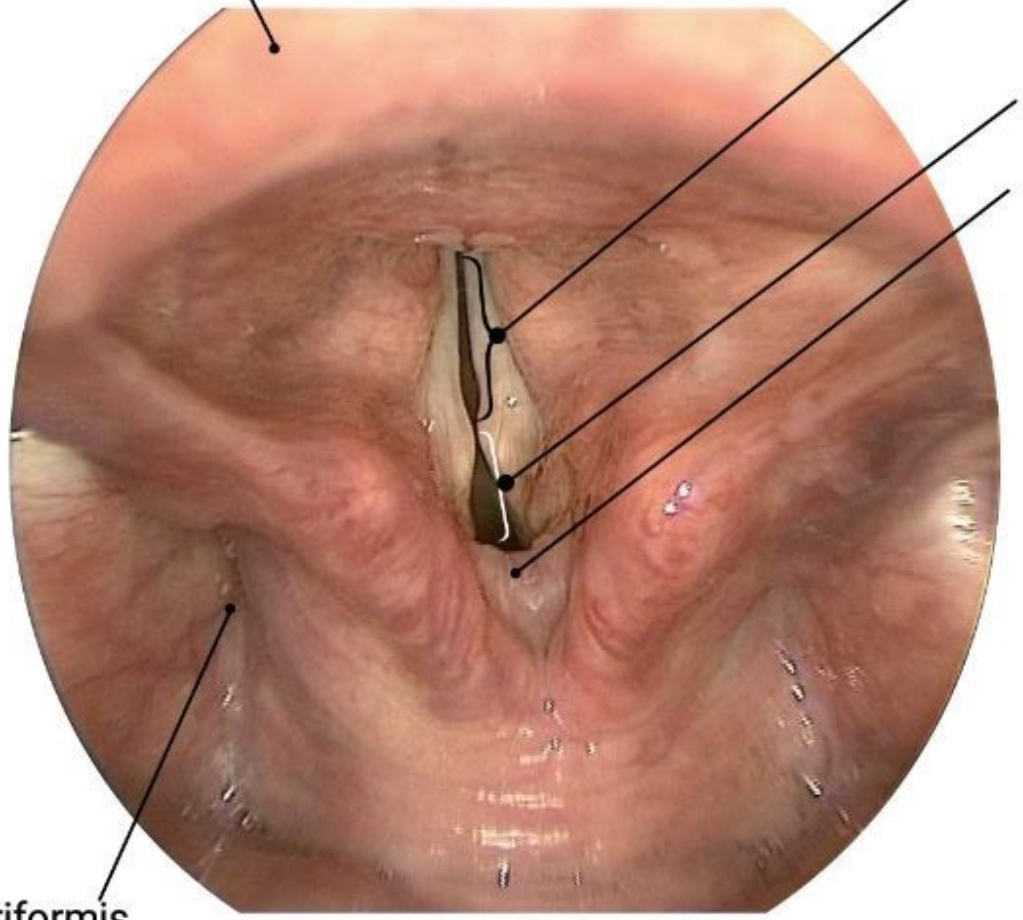
Epiglottis
Pars intermembranacea
Pars intercartilaginea
Plica interarytenoidea
Rima glottidis
Recessus piriformis

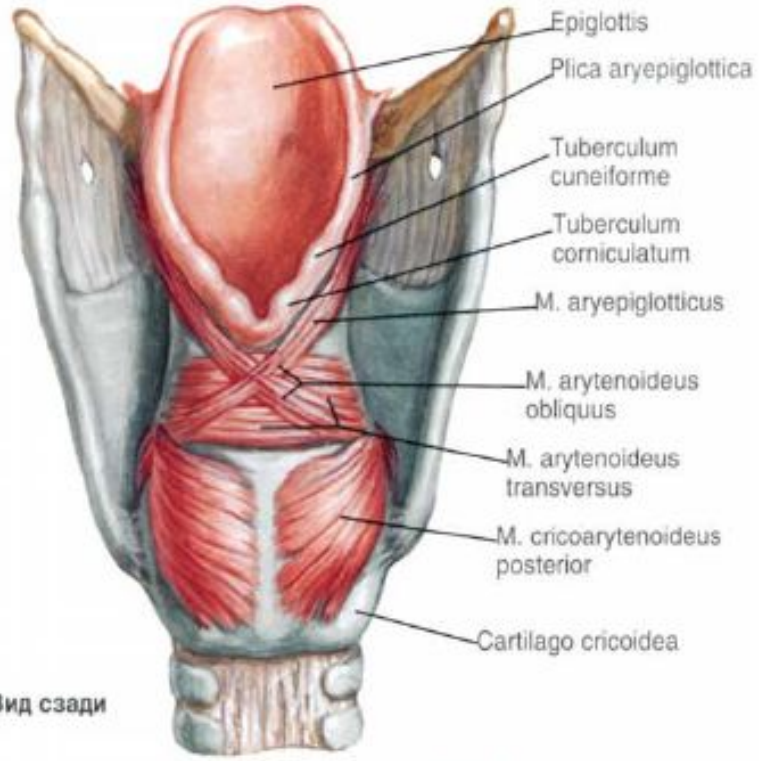

Вид сзади

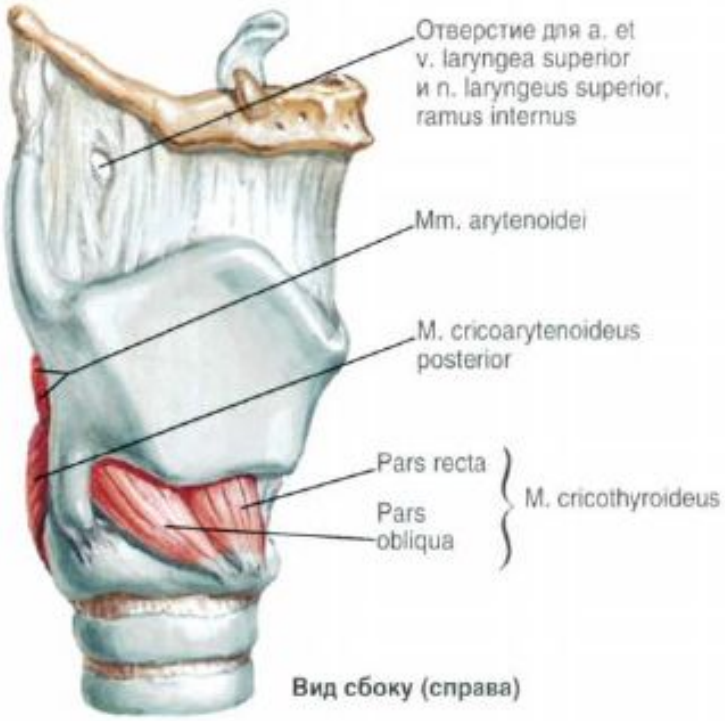

Вид сбоку (справа)

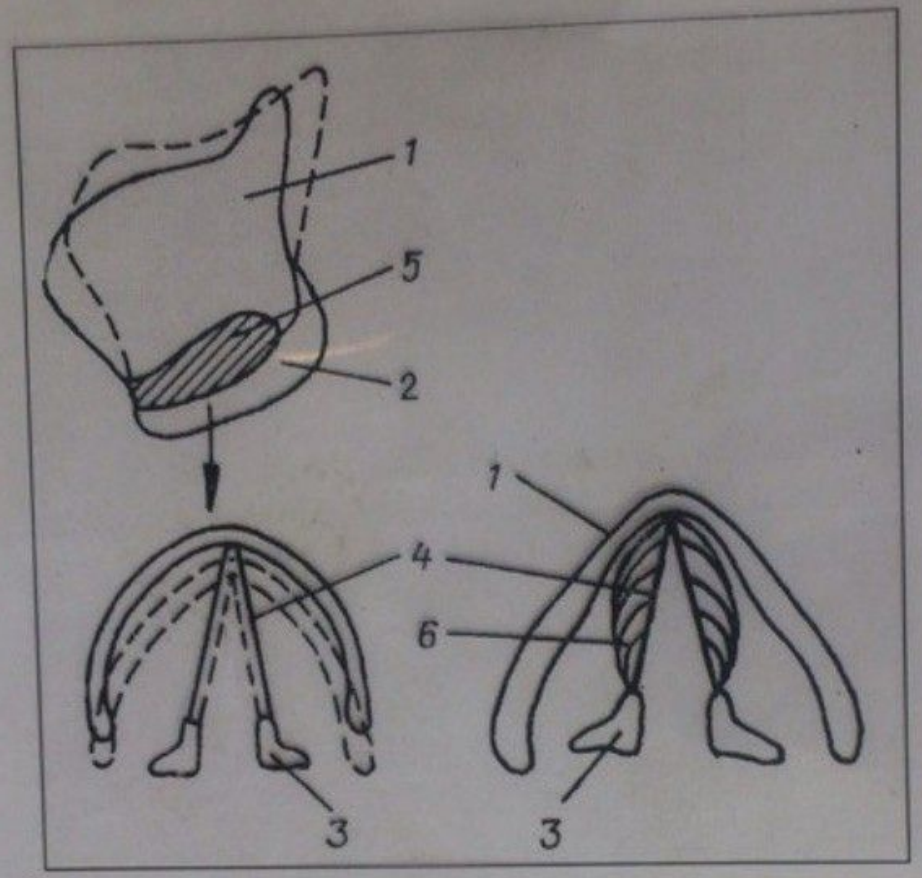

Рис. Схема действия мышц, влияющих на степень натяжения голосовой связки:
1 — cartilago thyroidea — щитовидный хрящ;
2 — cartilago cricoidea — перстневидный хрящ;
3 — cartilago arytenoidea — черпаловидный хрящ;
4 — lgg. vocalia — голосовые связки;
5 — m. cricothyroideus — перстнещитовидная мышца — начинается двумя пучками от передней поверхности дуги перстневидного хряща, прикрепляется к нижнему краю пластинки щитовидного хряща (pars recta) и нижнему рогу щитовидного хряща (pars obliqua) (пунктиром обозначено состояние щитовидного хряща при расслабленной мышце). Мышца воздействует на перстнещитовидный сустав, который производит движения во фронтальной оси (flexio, extensio). При сокращении мышцы щитовидный хрящ наклоняется вперед. Расстояние между ним и черпаловидными хрящами увеличивается, голосовые связки напрягаются;
6 — m. vocalis — голосовая мышца. Волокна мышцы вплетаются в голосовую связку на всем ее протяжении отдельными порциями. При сокращении голосовых мышц. голосовые связки расслабляются. Рáсслабление может быть фрагментарным, т.е. расслабляются только отдельные участки голосовой связки

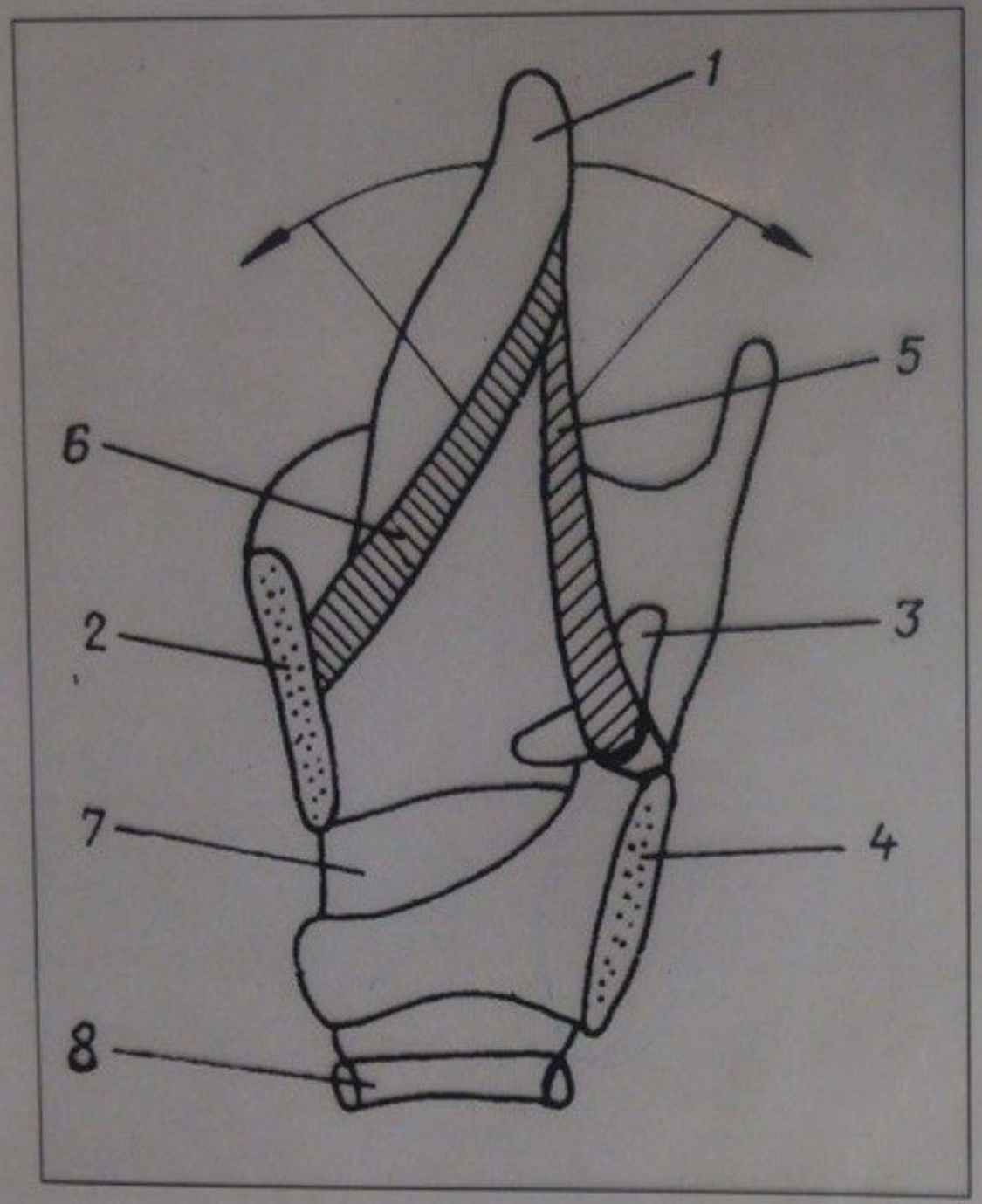

Рис. Мышцы, влияющие на просвет входа в гортань (вид сбоку, сагиттальный разрез, мышцы заштрихованы):

1 — epiglottis — надгортанник;

2 — cartilage thyroidea — щитовидный хрящ;

3 — cartilago arytenoidea — черпаловидный хрящ;

4 — cartilago cricoidea —перстневидный хрящ;

5 — m. aryepiglotticus — черпало-надгортанная мышца — суживает вход в гортань, оттягивает назад и книзу надгортанник, закрывает вход в гортань при акте глотания. Начинается от мышечного отростка черпаловидного хряща, идет косо на противоположную сторону, перекрещивается с одноименной мышцей и направляется к боковым краям надгортанника;

6 — m. thyroepiglotticus — щитонадгортанная мышца — поднимает надгортанник, расширяет и открывает вход в гортань при акте дыхания и речи;

7 — lig. cricothyroideum — перстнещитовидная связка;

8 — trachea — трахея

Соединения гортани перстневидного хряща.	**1) щитоподъязычная мембрана, membrana thyrohyoidea,** фиксирует гортань к подъязычной кости: - срединная щитоподъязычная связка, lig. thyrohyoideum medianum, - утолщение мембраны по срединной линии; - латеральные щитоподъязычные связки, ligg. thyrohyoidea lateralia, - утолщение мембраны в области соединения верхнего рога щитовидного хряща с большим рогом подъязычной кости; **2) перстнещитовидный сустав, art. cricothyroidea**, соединяет нижний рог щитовидного хряща с пластинкой перстневидного хряща; **3)перстнечерпаловидный сустав, art. cricoarytenoidea**, находится между черпаловидным хрящом и пластинкой

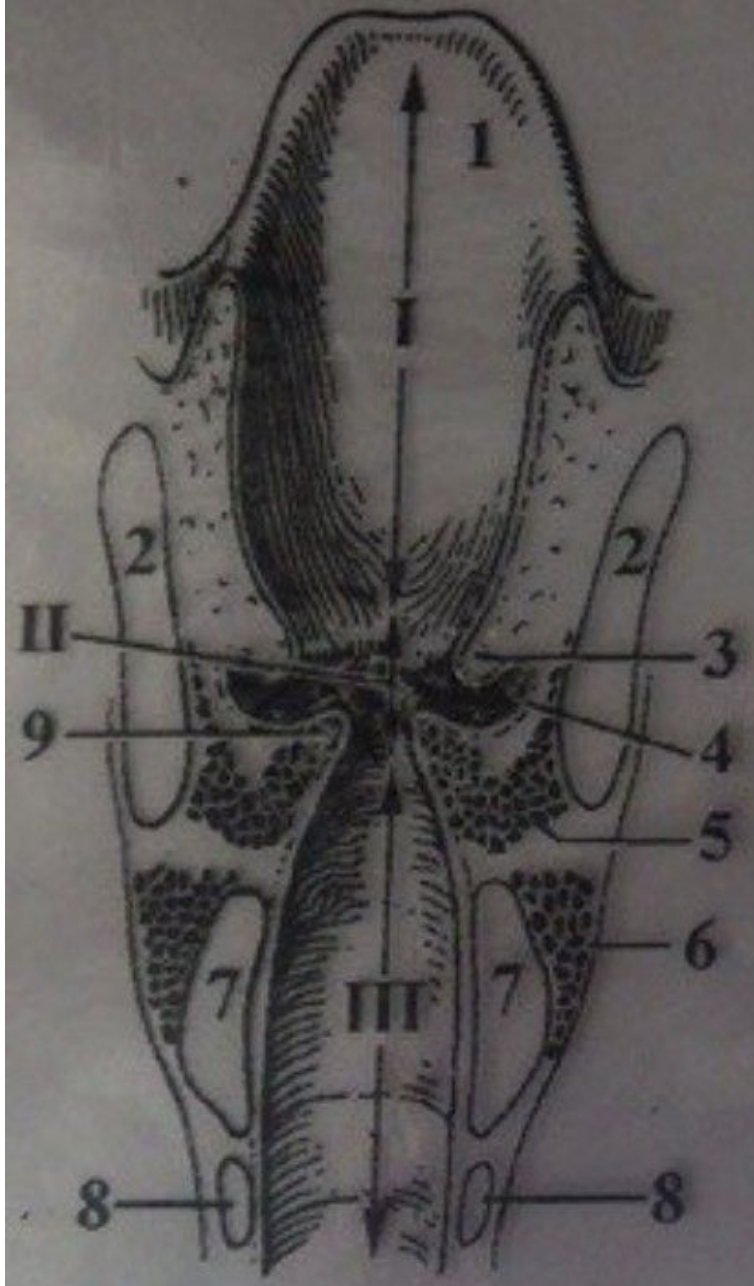

Рис. **Поперечный разрез гортани.**
I – vestibulum laryngis. II – pars intermedia laryngis. III – cavitas infraglottica.
1 – epiglottis; 2 – cartilago thyroidea; 3 – plica vestibularis; 4 – ventriculus laryngis; 5 – m. vocalis; 6 – m. cricoarytenoideus lateralis; 7 – cartilago cricoidea; 8 – cartilago trachealis; 9 – plica vocalis.

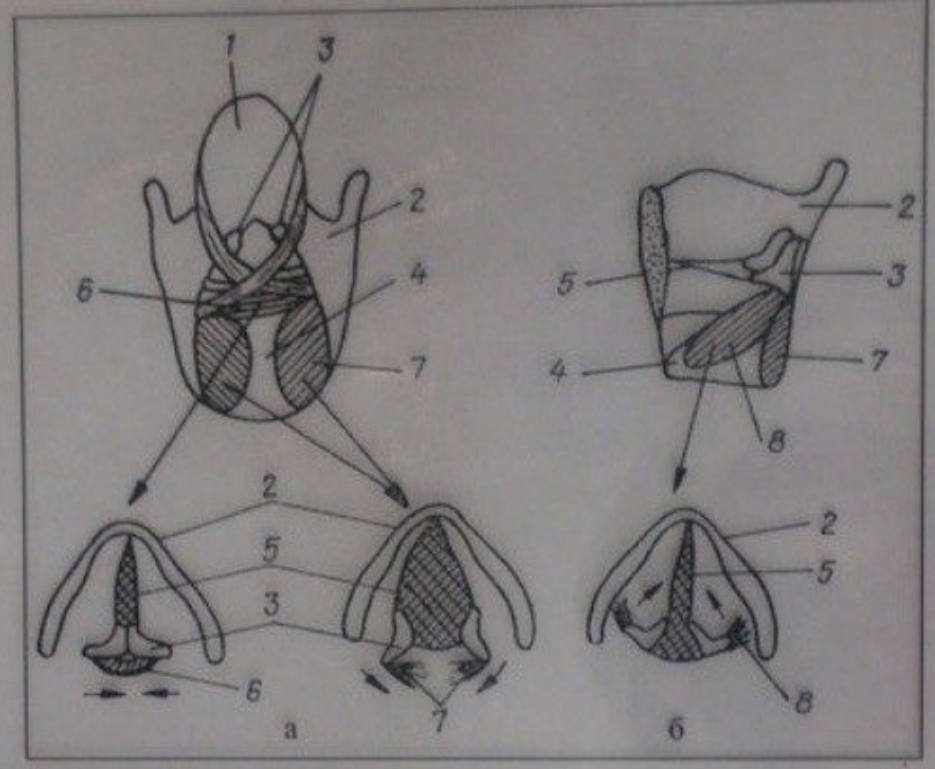

Рис. Схема действия мышц, суживающих и расширяющих просвет голосовой щели:
а — вид сзади; б — вид сбоку (одна пластинка щитовидного хряща удалена);
1 — epiglottis — надгортанник;
2 — cartilage thyroidea — щитовидный хрящ;
3 — cartilage arytenoidea — черпаловидный хрящ;
4 — cartilage cricoidea — перстневидный хрящ;
5 — lgg. vocalia — голосовые связки;
6 — m. arytenoideus transversus — поперечная черпаловидная мышца — прикрепляется к задним поверхностям черпаловидных хрящей. При сокращении мышцы черпаловидные хрящи сближаются, суживаются межперепончатая и межхрящевая части голосовой щели;
7 — m. cricoarytenoideus posterior — задняя перстнечерпаловидная мышца (парная) — начинается на задней поверхности пластинки перстневидного хряща и прикрепляется к голосовому отростку черпаловидного хряща. При сокращении мышц голосовые отростки поворачиваются латерально, голосовая щель расширяется;
8 — m. cricoarytenoideus lateralis — латеральная перстнечерпаловидная мышца (парная) — начинается от латерального отдела дуги перстневидного хряща, направ-ляется назад и прикрепляется к мышечному отростку черпаловидного хряща. При сокращении мышц мышечные отростки смещаются кпереди, голосовые отростки — внутрь. Голосовая щель суживается в межперепончатой части

Средостение

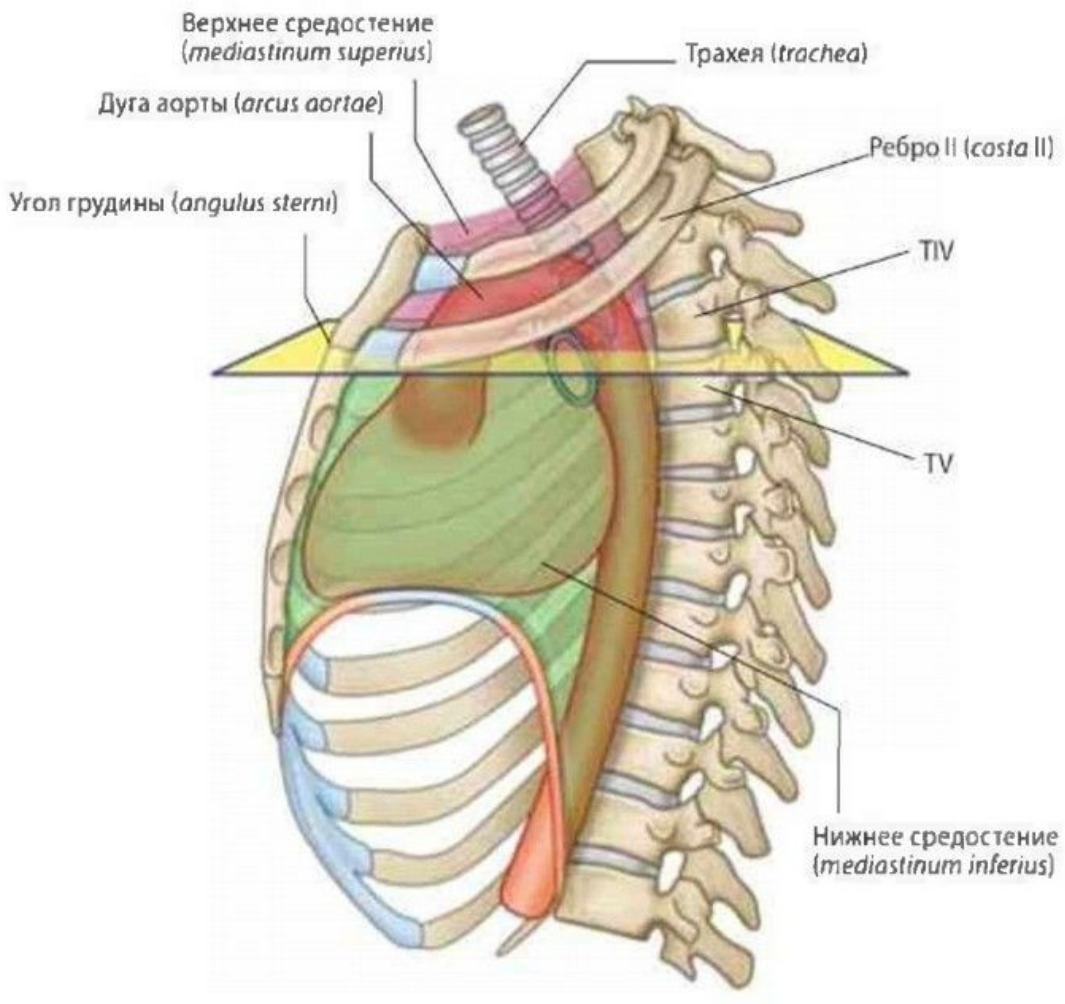

Делит средостение на верхнее и нижнее, и соответствует верхней границе перикарда.

■ Совпадает с уровнем начала и конца дуги аорты. Пересекает место прихода верхней полой вены через перикард, перед ее впадением в сердце.

■ Совпадает с уровнем бифуркации трахеи (местом деления трахеи па правый и левый главные бронхи). - Соответствует верхней границе легочного ствола.

Основные вены проходящие грудной полости

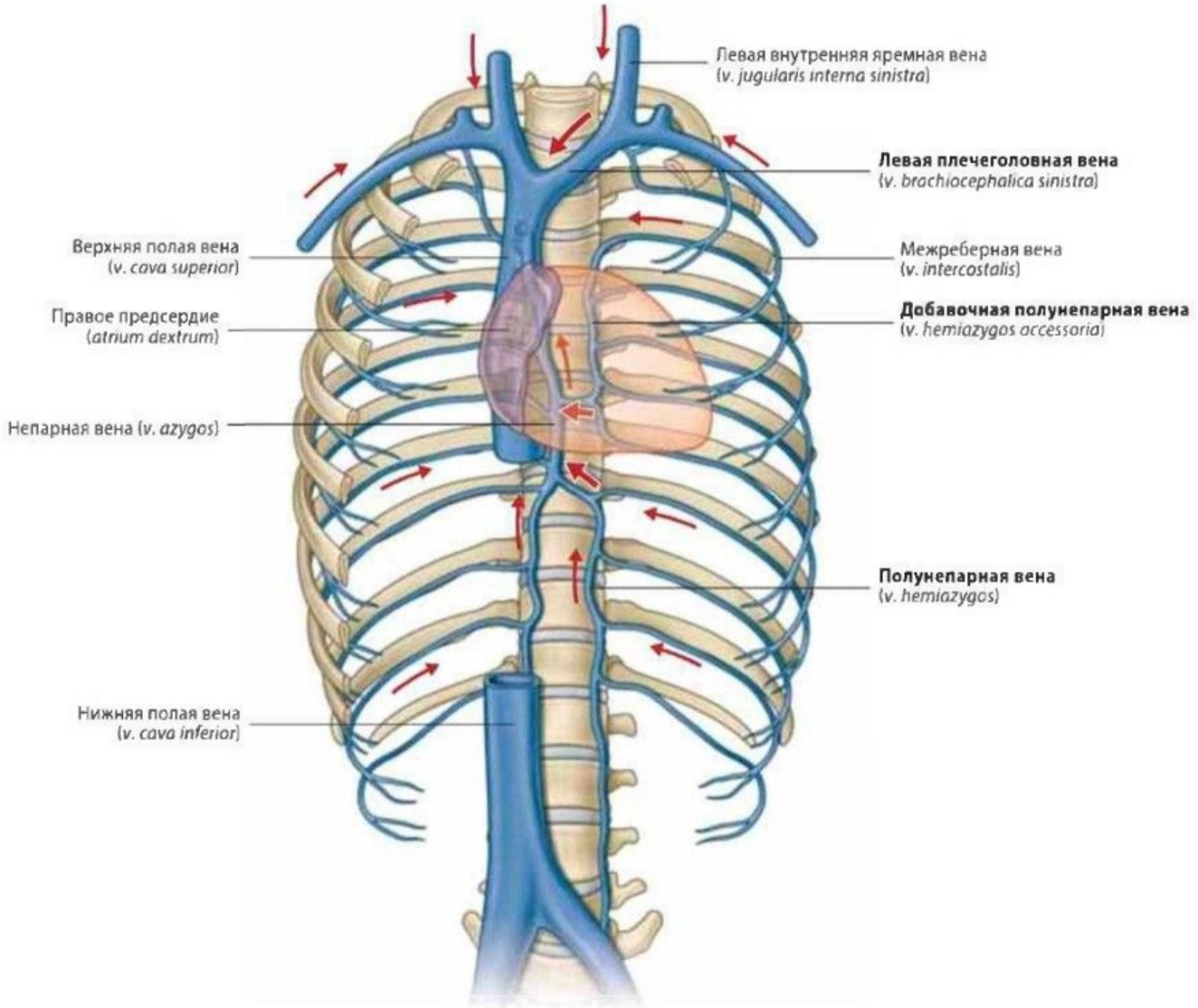

Перенос крови направо:

Левая плечеголовная вена, собирает кровь от левой половины головы и шеи, левой верхней конечности и небольшой части левой грудной стенки, впадает в верхнюю полую вену

Полунепарная и добавочная полунепарная вены, собирающие кровь от левых задней и боковой стенок грудной полости, переходят на противоположную сторону кпереди от позвоночного столба и впадают в непарную вену, расположенную справа, и в свою очередь являющуюся притоком верхней полой вены.

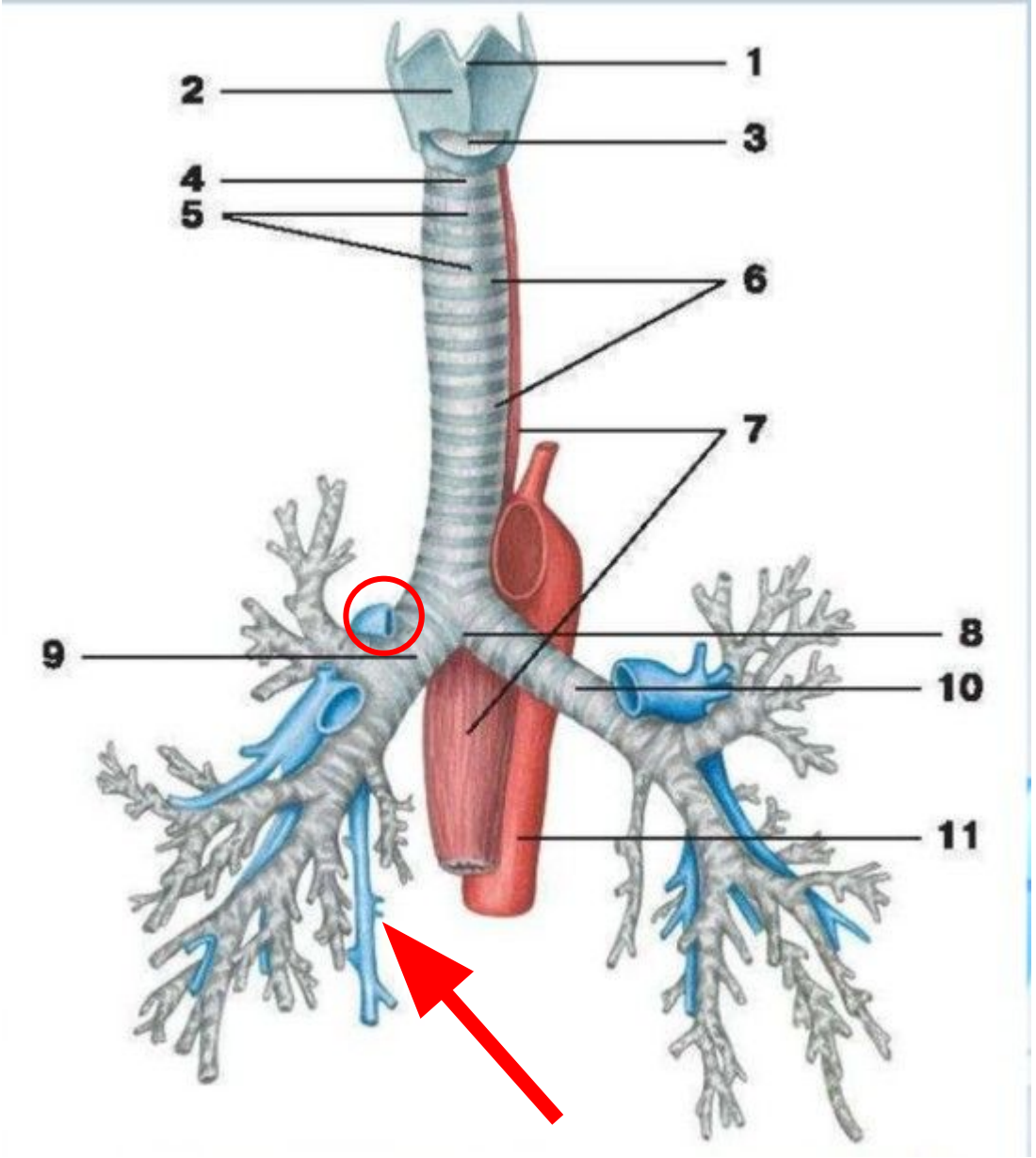
1
2
3
4
5
6
7
8
9
10
11

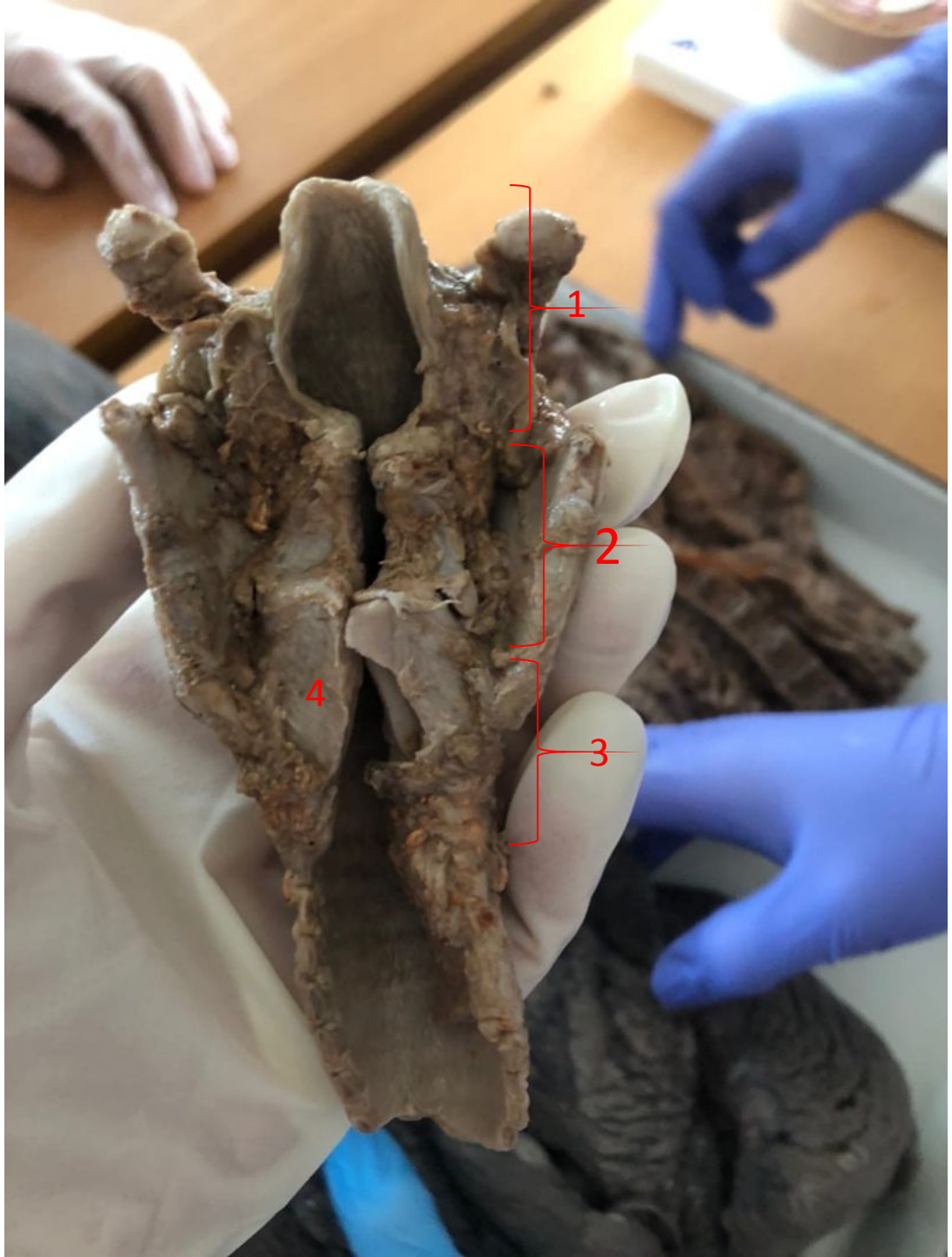
1
2
3
4

5
6
7
9
8

13
12
14
10
11


17
16
15