

Кровотечения из варикозных вен пищевода и желудка

Степень выраженности варикоза

Степень I - небольшие варикозные узлы (<5 мм в диаметре), которые минимально возвышены и прямой формы

Степень II - средние варикозные узлы (> 5 мм в диаметре), извилистые и окклюзирующие менее трети просвета пищевода

Степень III - большие варикозные узлы (> 5 мм в диаметре), извилистые и перекрывающие более одной трети просвета пищевода

Схема степеней варикоза

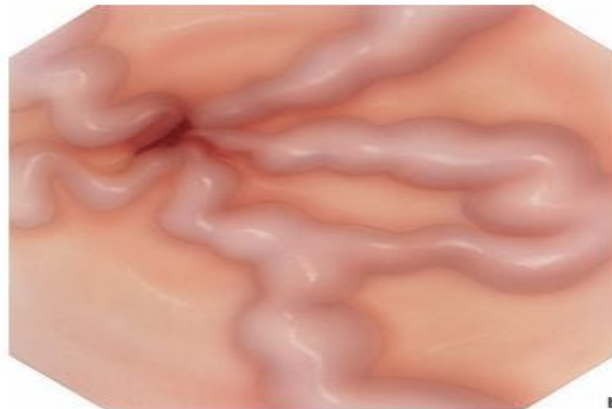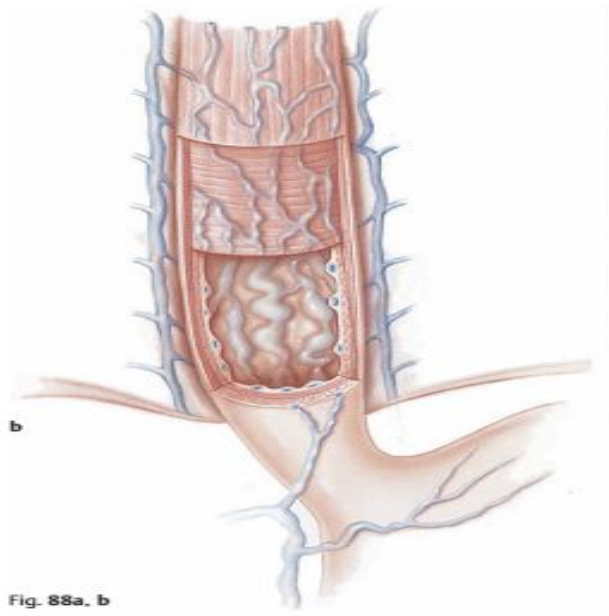
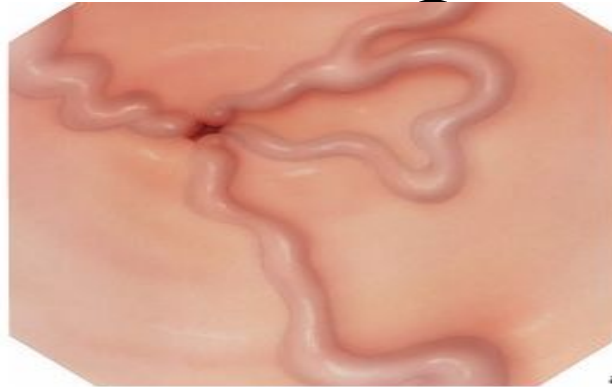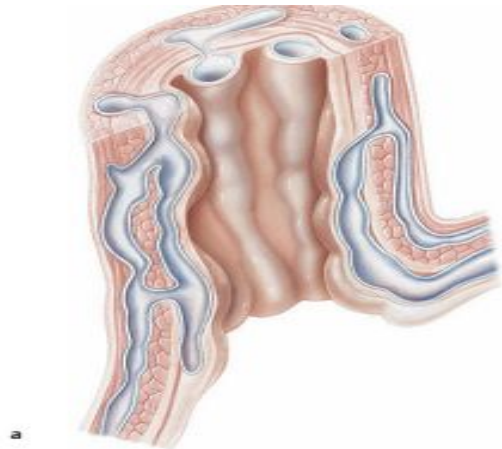


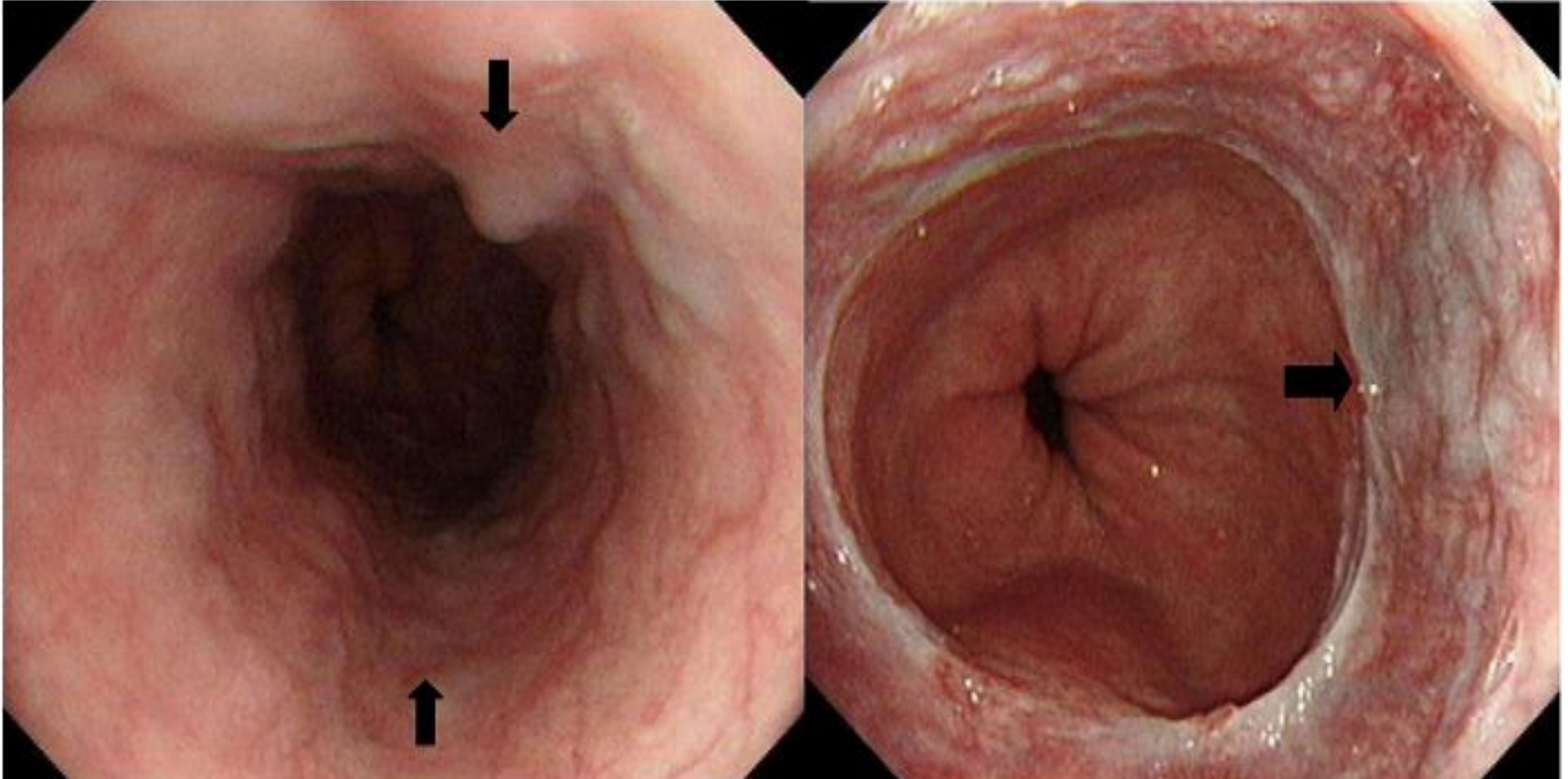
Fig. 88a, b

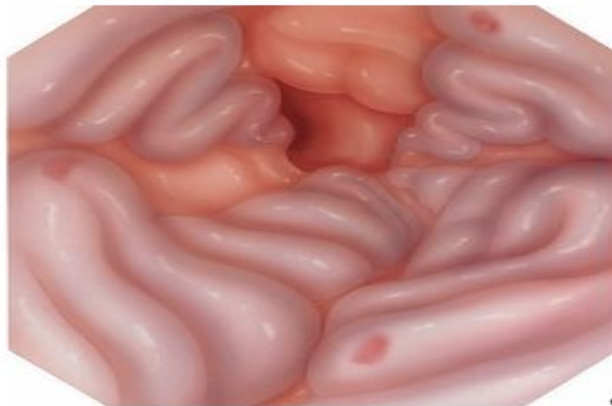

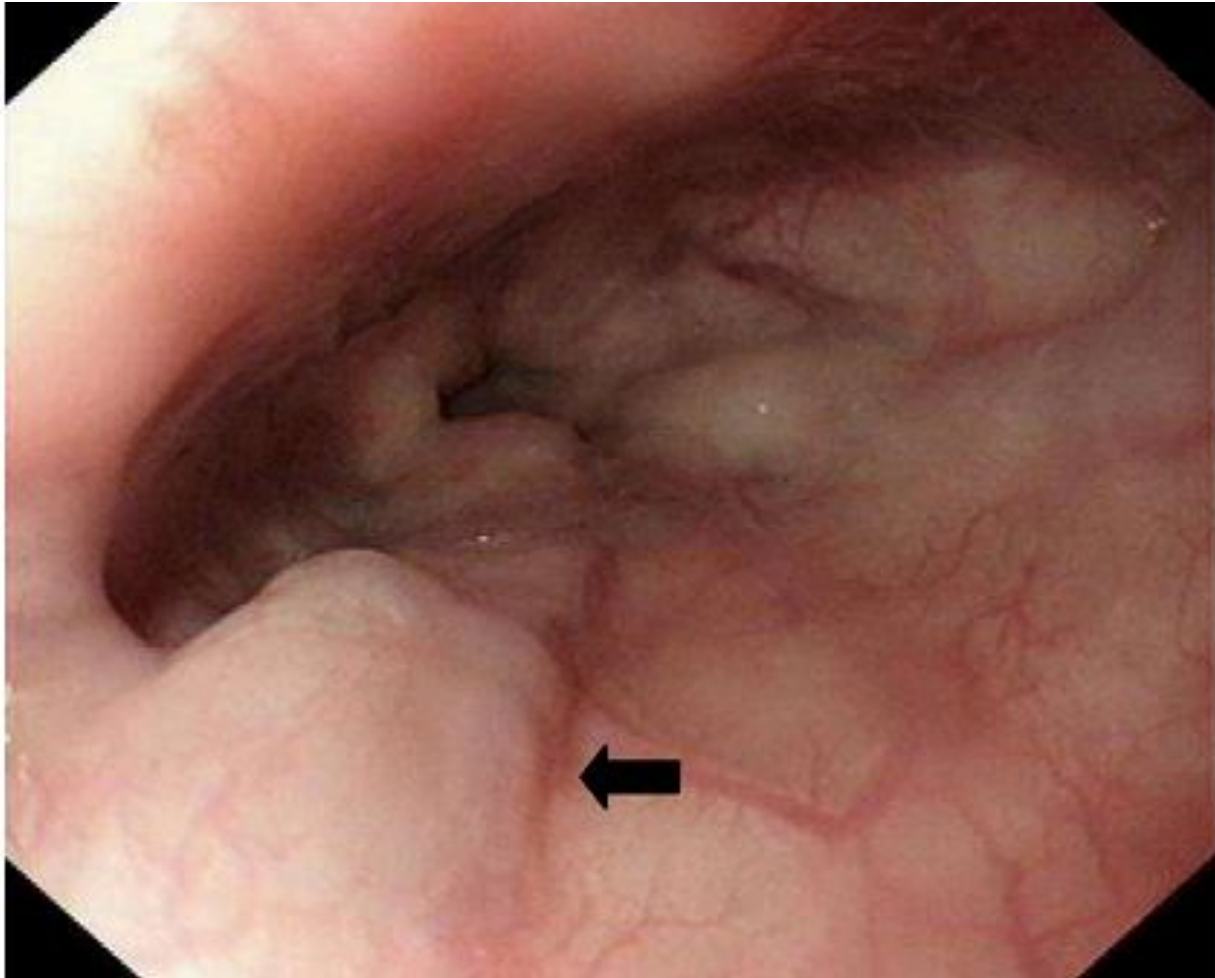
Fig. 89a-c Esophageal varices
a Grade I
b Grade II
c Grade III

▷

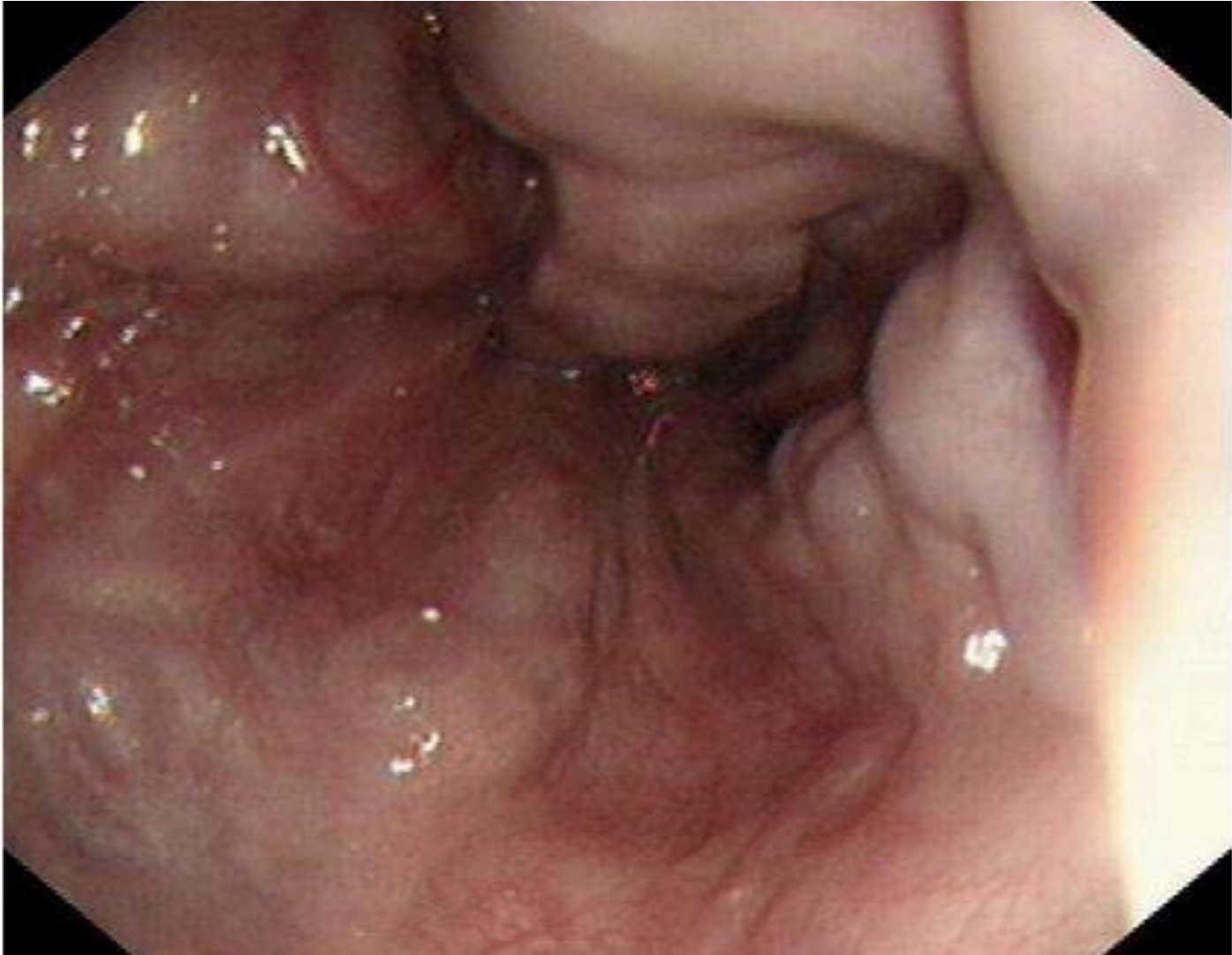Степень I



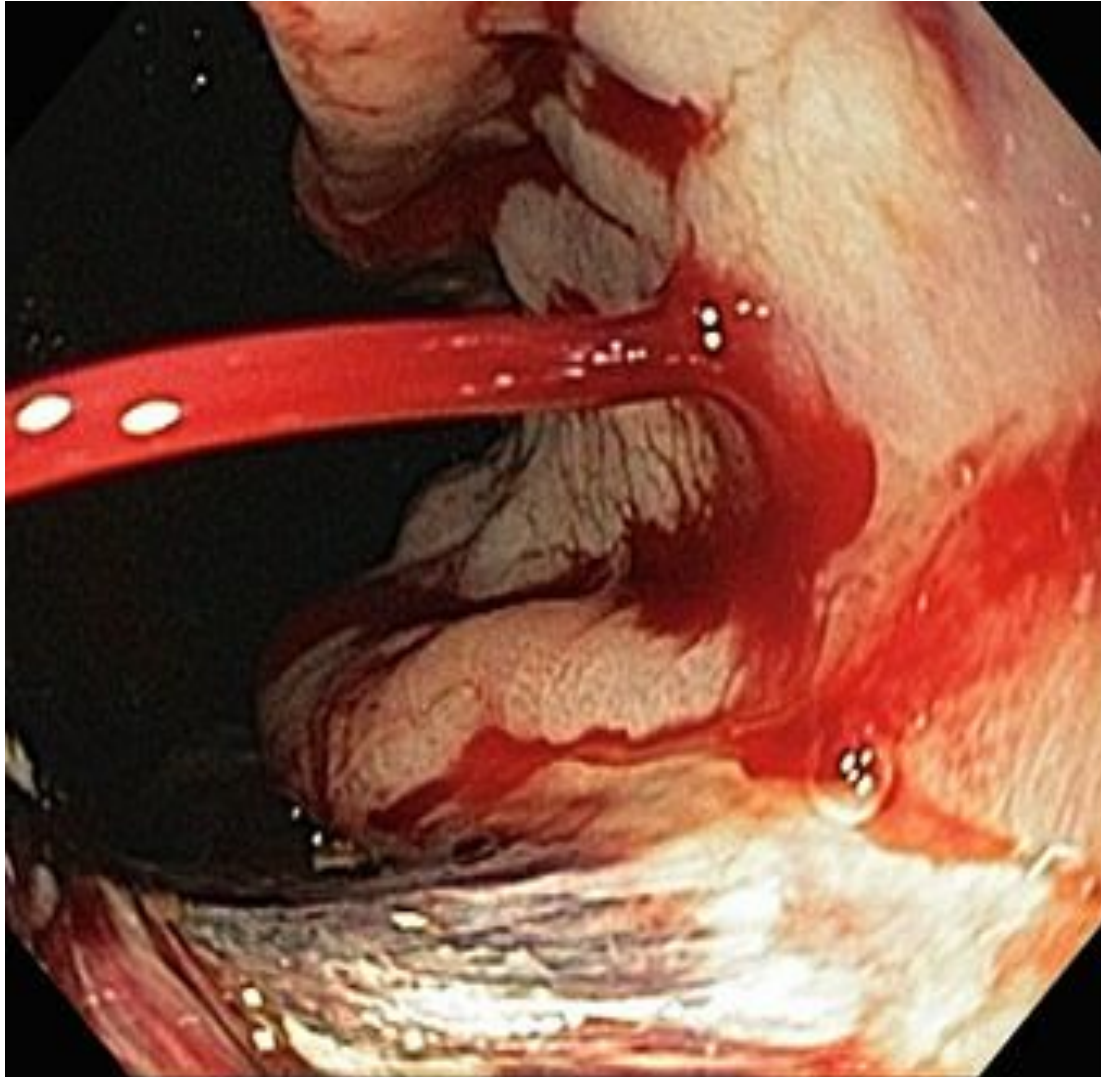
Степень II



Степень III



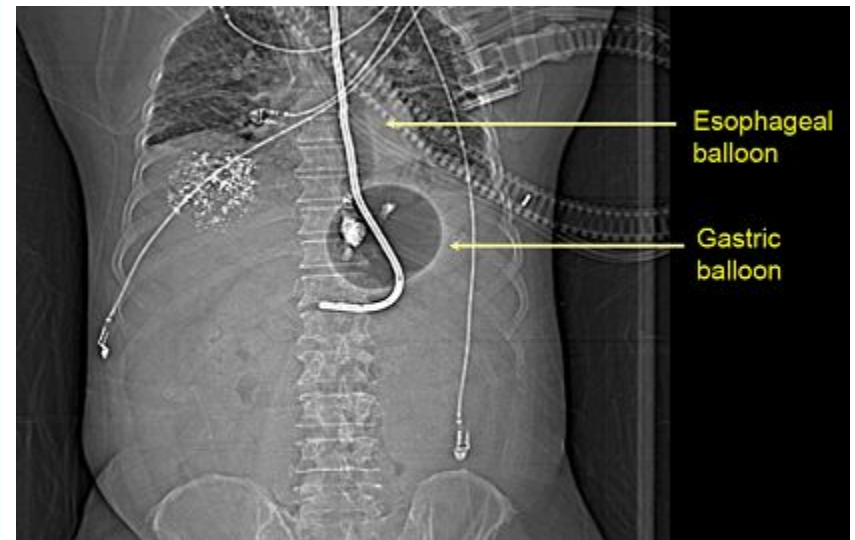
Кровотечение из варикозных вен пищевода



Медикаментозное лечение кровотечений из варикозных вен

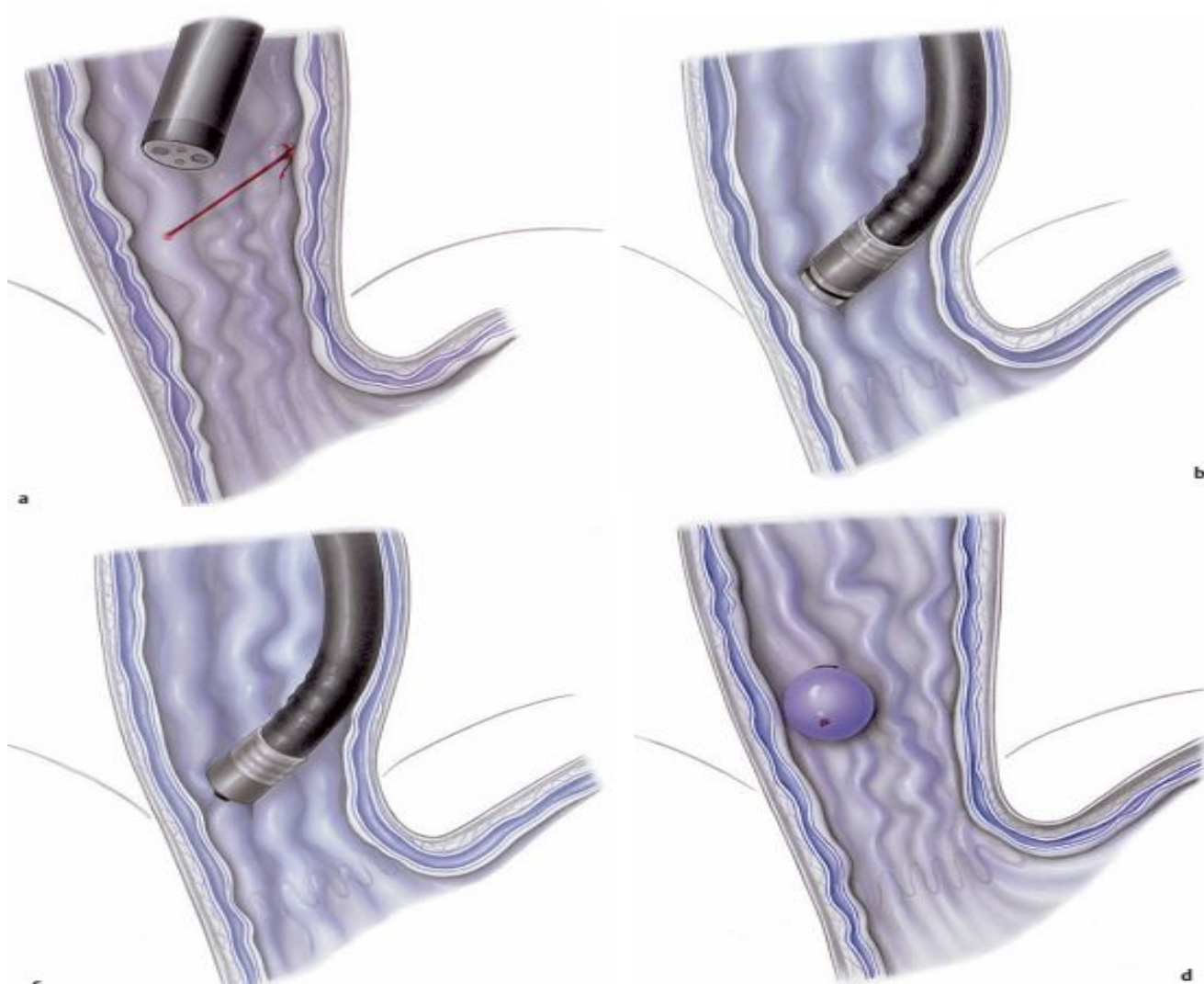
- *Коррекция коагулопатии(трансфузия свежезаготовленной плазмы, переливание тромбоцитов при тромбоцитопении или криопреципитата при гипофибриногемии)
- *Вазопрессин является наиболее мощным вазоконстриктором и применяется с инфузией нитратов. Редко используется из-за риска возникновения ишемии миокарда, кишечника и конечностей.
- * Соматостатин, октреотид (тормозит выделение глюкагона, вызывая вазоконстрикцию и уменьшая портальное давление)

Установка зонда Sengstaken-Blakemore

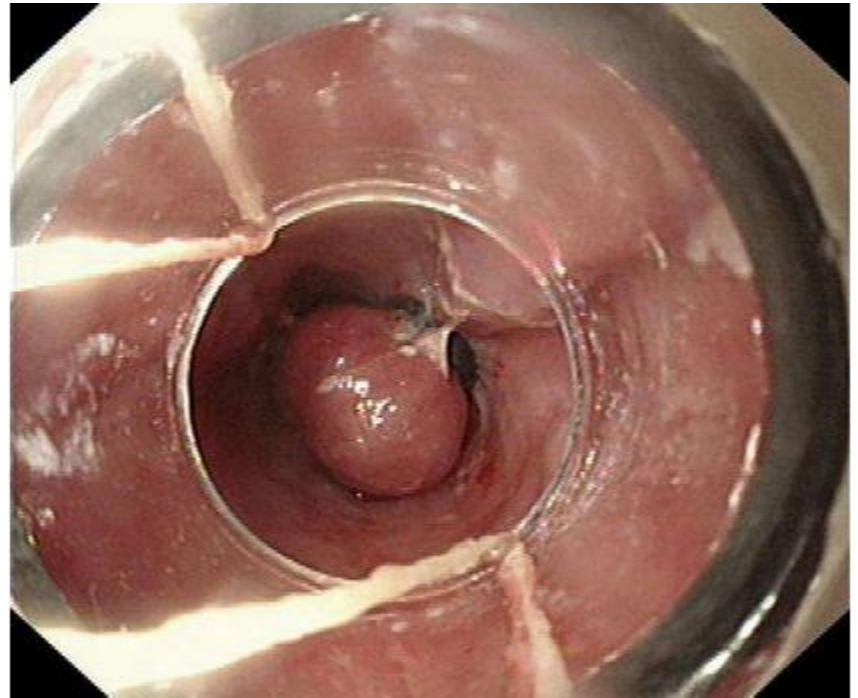
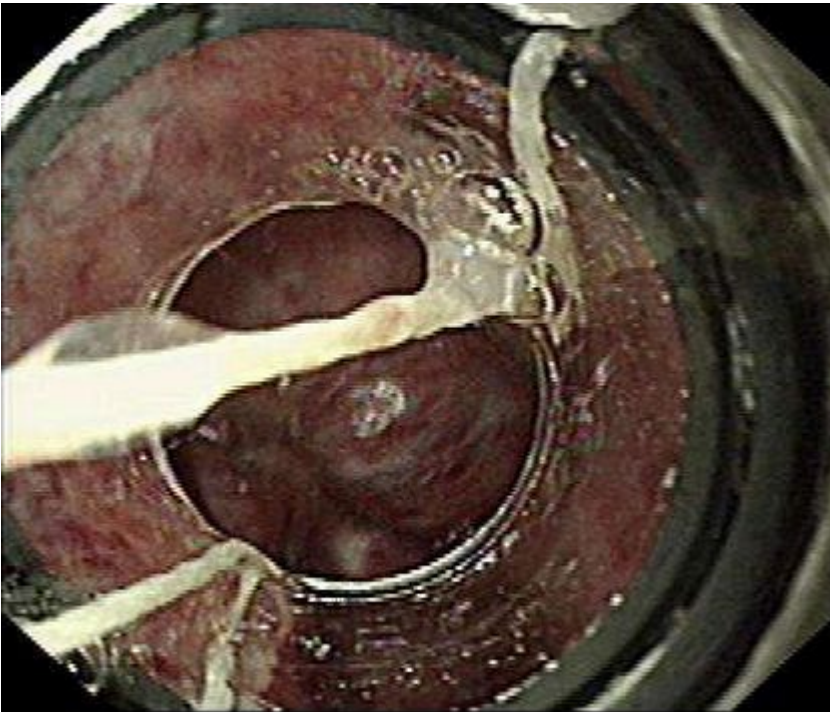


Эндоскопическое лечение
кровотечений из варикозных
вен

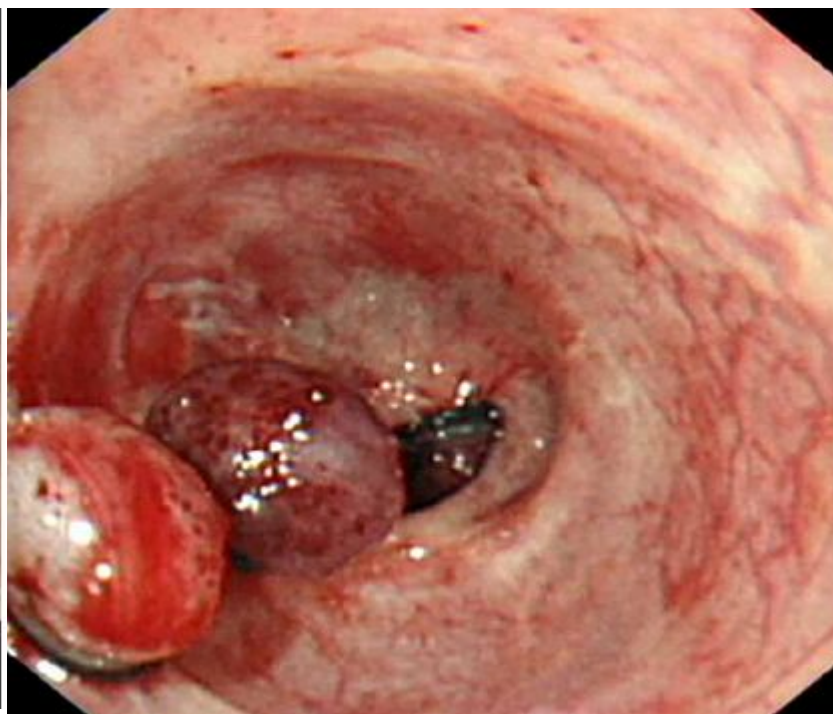
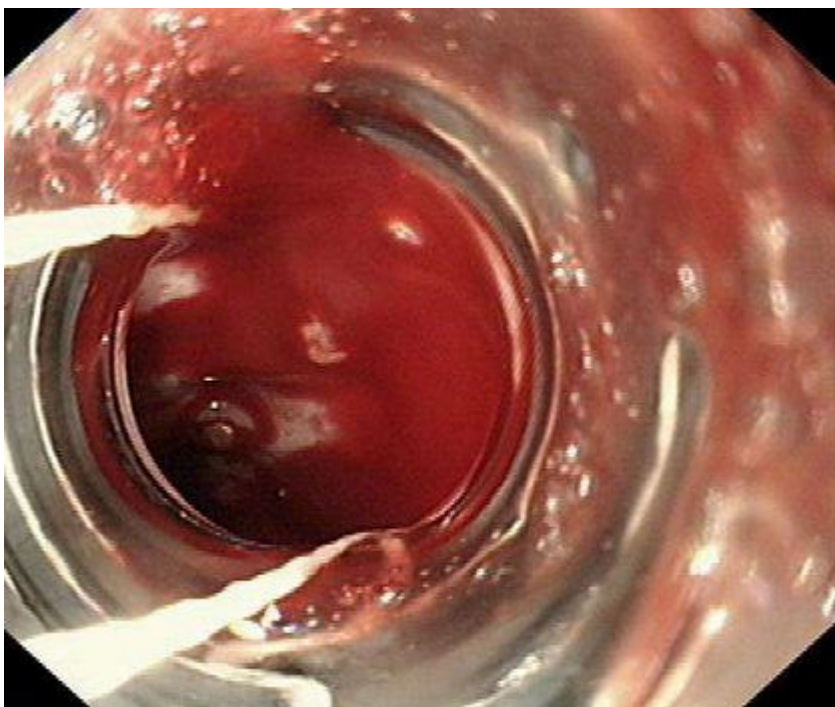
Латексное лигирование



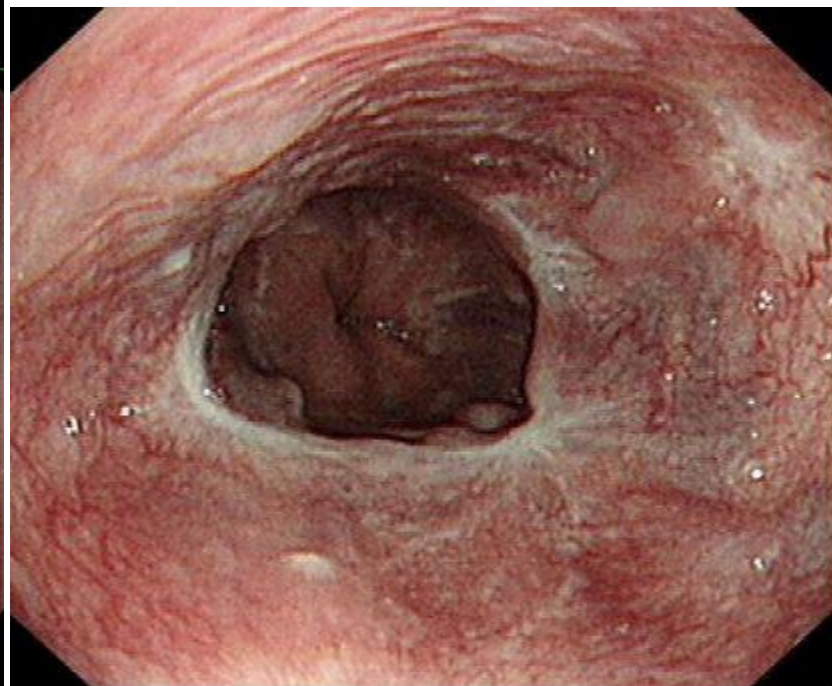
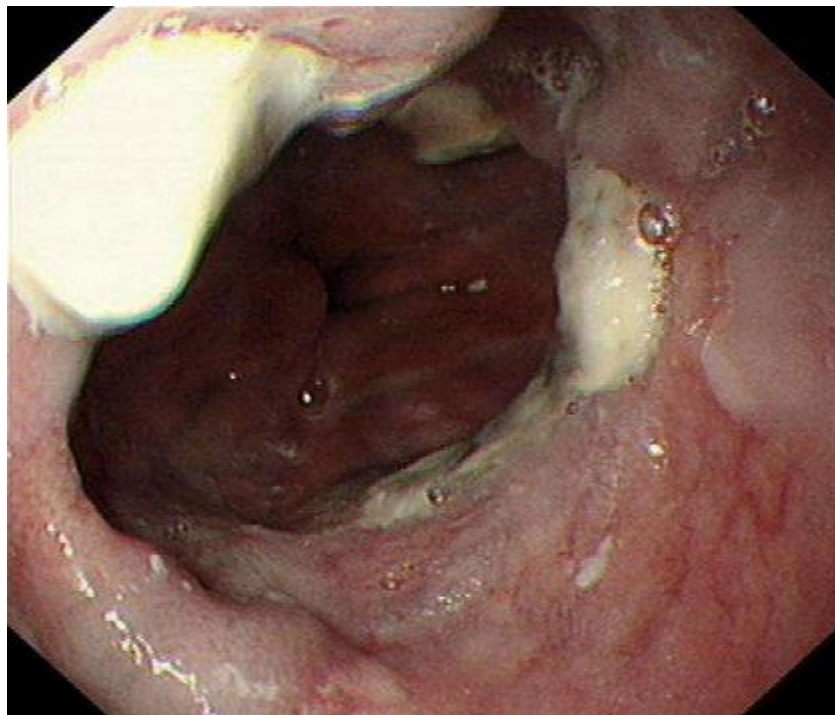
Латексное лигирование варикокоза



Гемостаз лигированием



Отдаленный результат лигирования



Инъекция цианоакрилатного клея

