Министерство образования Республики Бурятия
ФГБОУ ВО «Бурятский государственный университет им. Д. Банзарова»
Медицинский институт

Образование шейного сплетения

ПОДГОТОВИЛА: ДАНЗАНОВА БАЯРМА ДАШЕЕВНА,

СТУДЕНТ 2 КУРСА ГРУППЫ 141809

Улан-Удэ, 2019

шейные C1-C8

грудные Th1-Th12

поясничные L1-L5

крестцовые S1-S5

копчиковый (Co).

Отделы спинного мозга

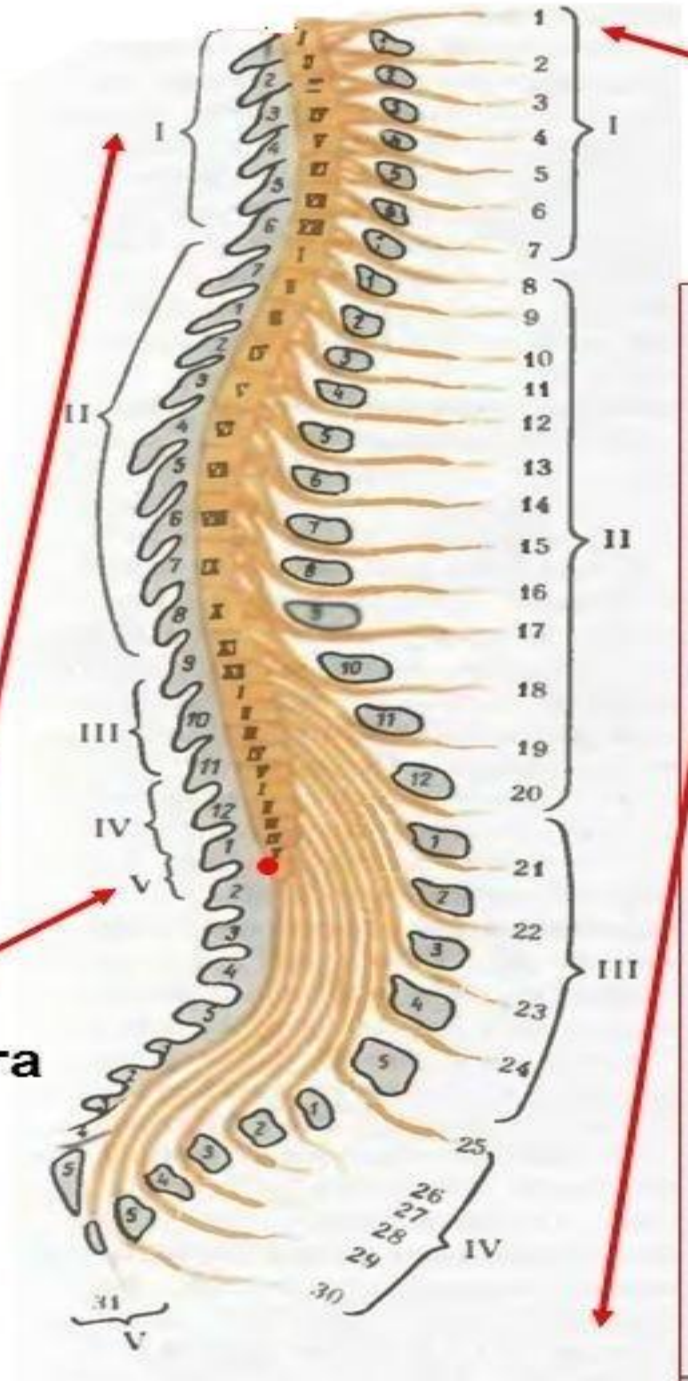

Выход и позвоночника сп-м нервов

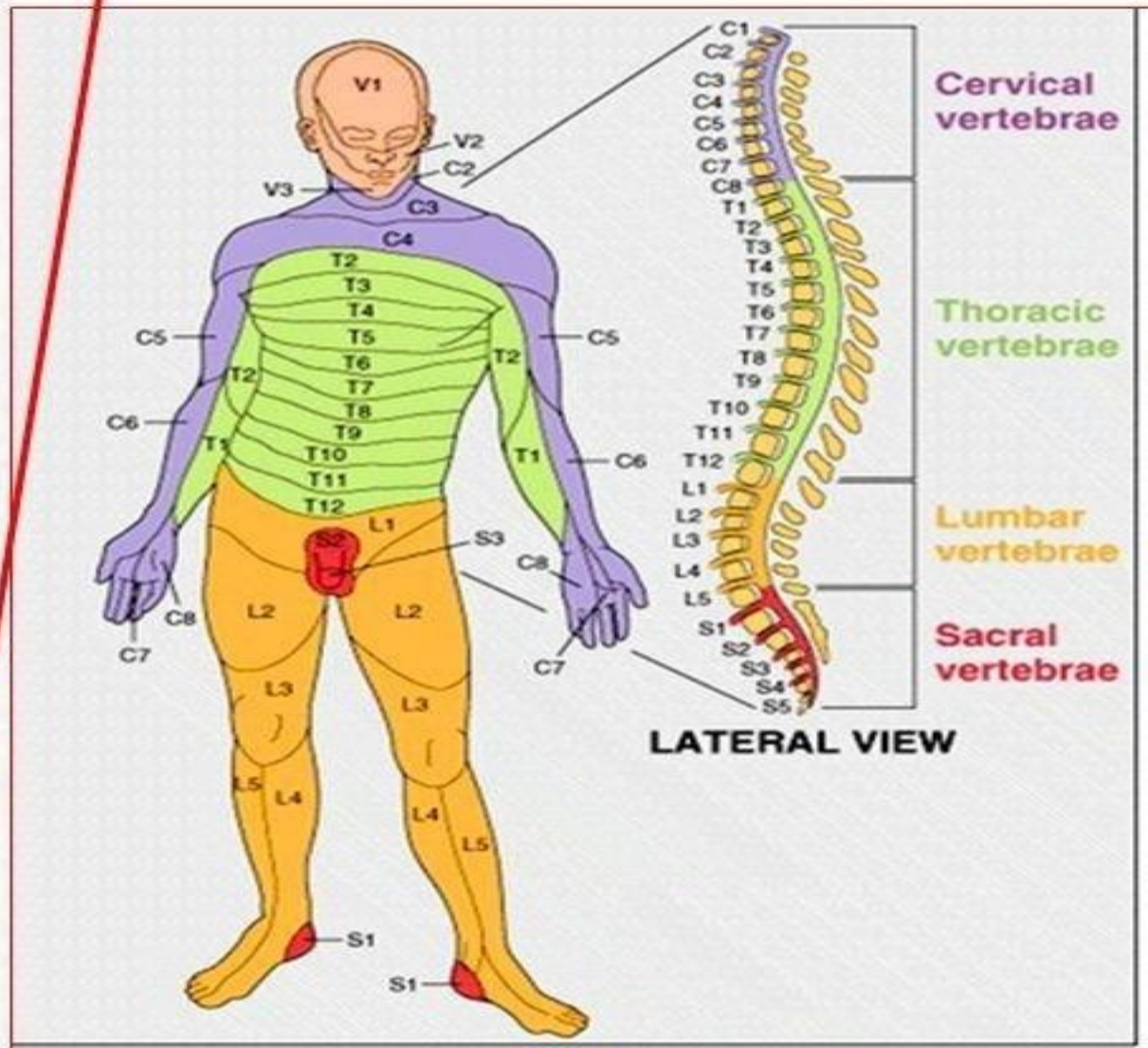

ВИД СПЕРЕДИ

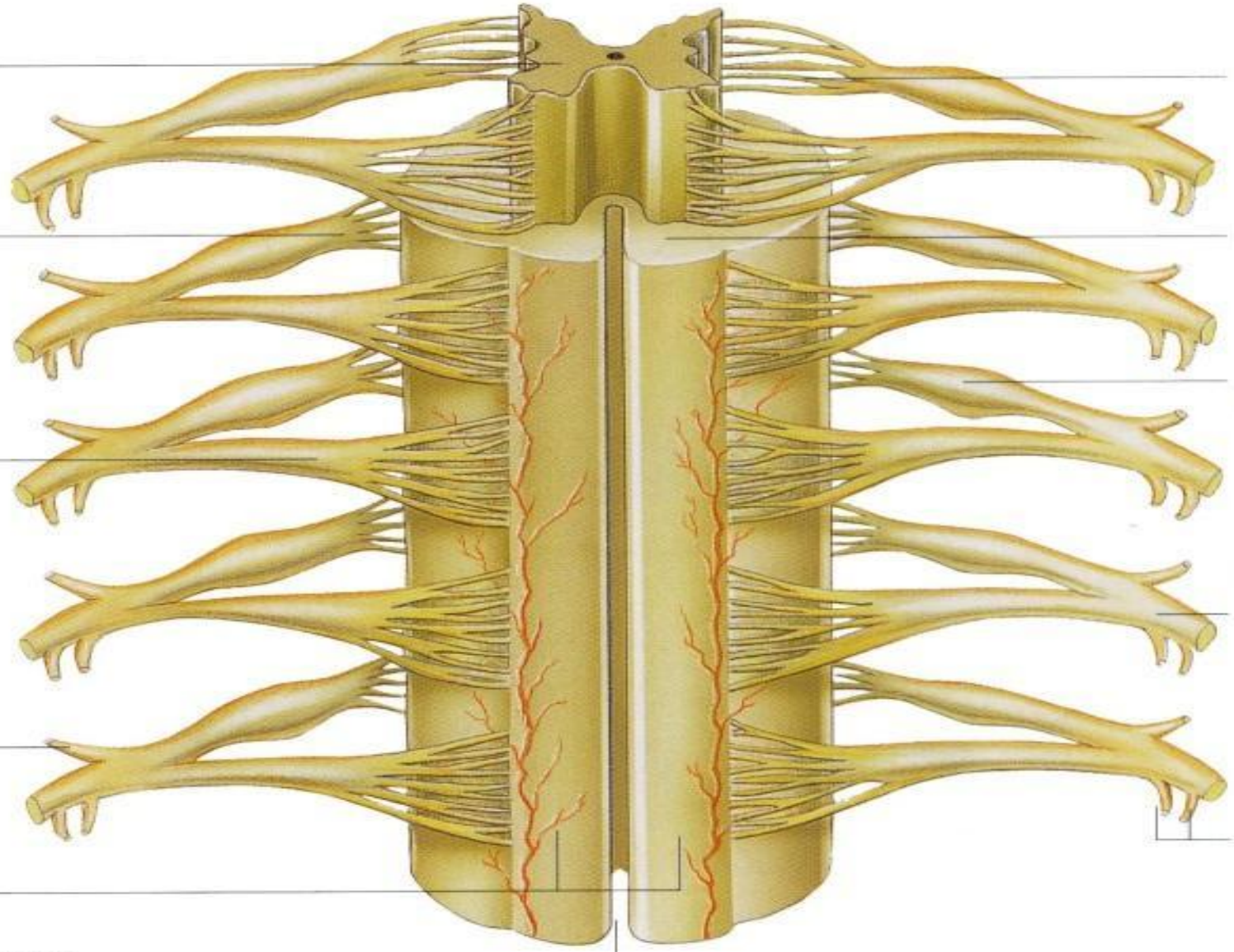

Серое вещество
Нервные клетки и поддерживающие их клетки невроглии

Задний корешок спинномозгового нерва
Проводит сигналы от рецепторов в спинной мозг

Передний корешок спинномозгового нерва
Проводит сигналы от спинного мозга

Задняя ветвь спинномозгового нерва
Иннервирует мышцы и кожу спины

Передние канатики

Передняя срединная щель
По ней проходит передняя спинномозговая артерия

Пучки заднего корешка
Отходят от спинного мозга и образуют задний корешок спинномозгового нерва

Белое вещество
Продольно расположенные нервные волокна

Задний спинномозговой узел
Набор тел нервных клеток чувствительных нервов

Передняя ветвь спинномозгового нерва
Иннервирует конечности и переднюю часть туловища

Сообщающиеся серая и белая ветви
Принадлежат автономной (вегетативной) нервной системе, регулирующей непроизвольные (автоматические) движения мышц

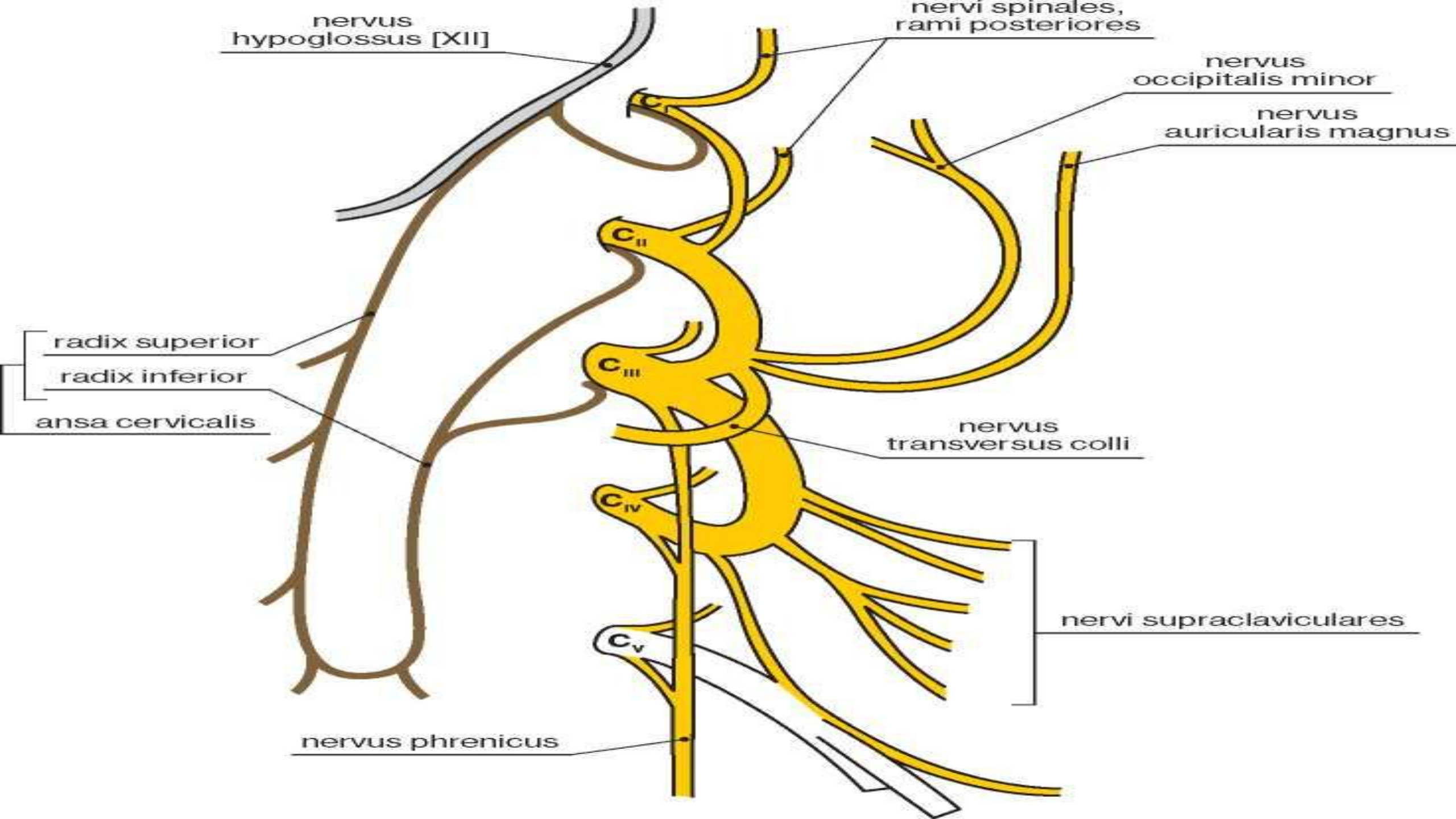
nervus
hypoglossus [XII]
nervi spinales,
rami posteriores
nervus
occipitalis minor
nervus
auricularis magnus
C_I
C_{II}
C_{III}
C_{IV}
C_V
radix superior
radix inferior
ansa cervicalis
nervus
transversus colli
nervi supraclaviculares
nervus phrenicus

1. **Малый затылочный нерв** (n. occipitalis minor)
2. **Большой ушной** нерв (n. auricularis magnus)
3. **Поперечный нерв шеи** (n. transversus colli)
4. **Надключичные** нервы (3-4) (nn. supraclaviculares)

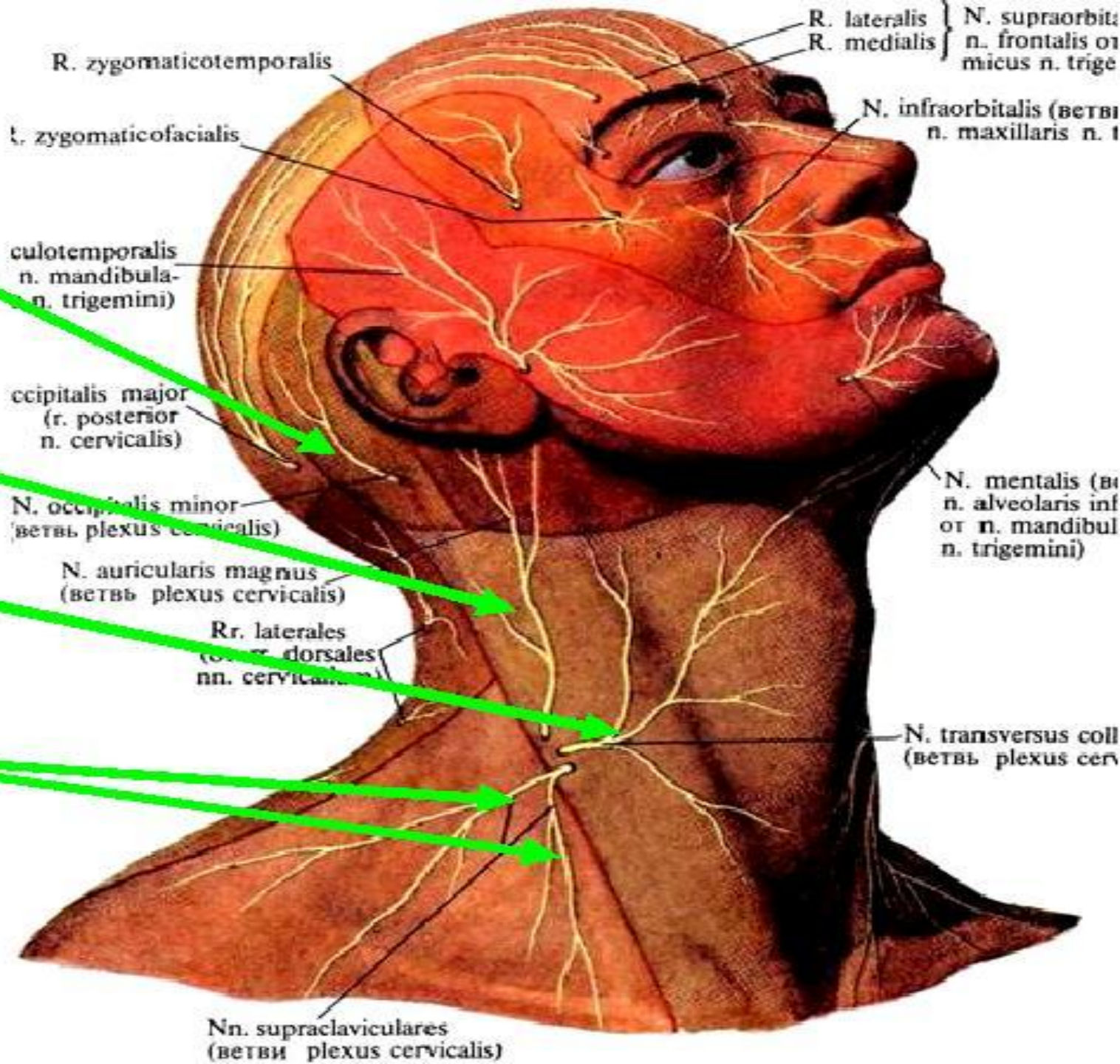

Спасибо за внимание!