Основы микрососудистой Хирургии

Принципы микрососудистой техники

1. Восстановление нормальных сосудов с нормальным кровотоком:	Деликатное обращение с тканяни Адекватная хирургическая обработка
2. Одинаковый диаметр сосудов	
3. Минимальное натяжение сосудов:	Никакого перегиба Никакого перекрута по оси
4. Отдается предпочтение анастомозу конец в конец:	Правильное затягивание швов и сопоставление межшовных промежутков

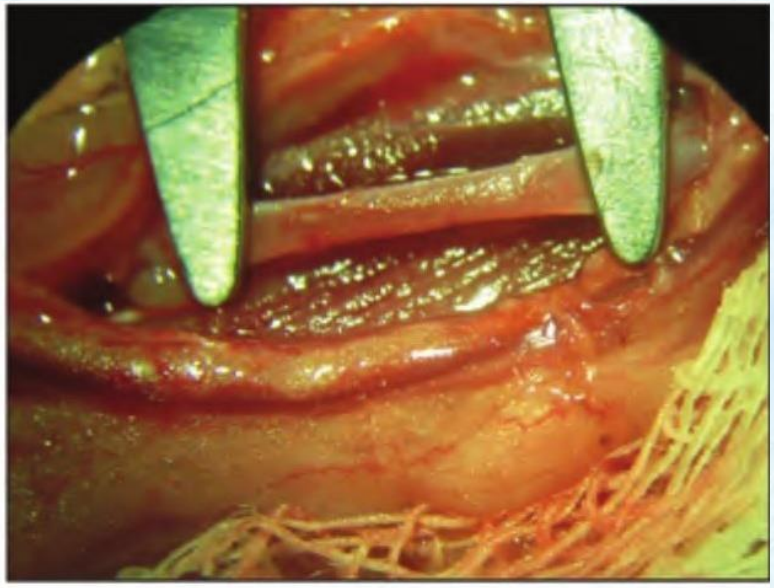

Сопоставление диаметров сосудов

- Сосуды с разницей в их диаметрах до 100% могут быть обычно анастомозированы
- Меньший сосуд предварительно должен быть дилатирован, а при необходимости кососрезан, чтобы получить адекватную симметрию.
- В других случаях косой анастомоз не имеет особого преимущества. Помогает решить проблему и вставка из венозного
- трансплантата, концы которого совпадают с диаметром сосуда.

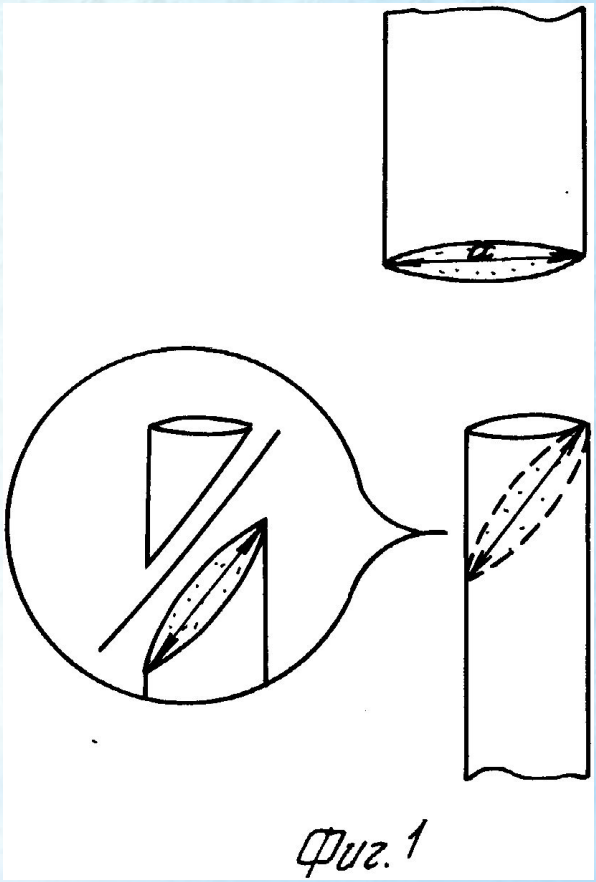

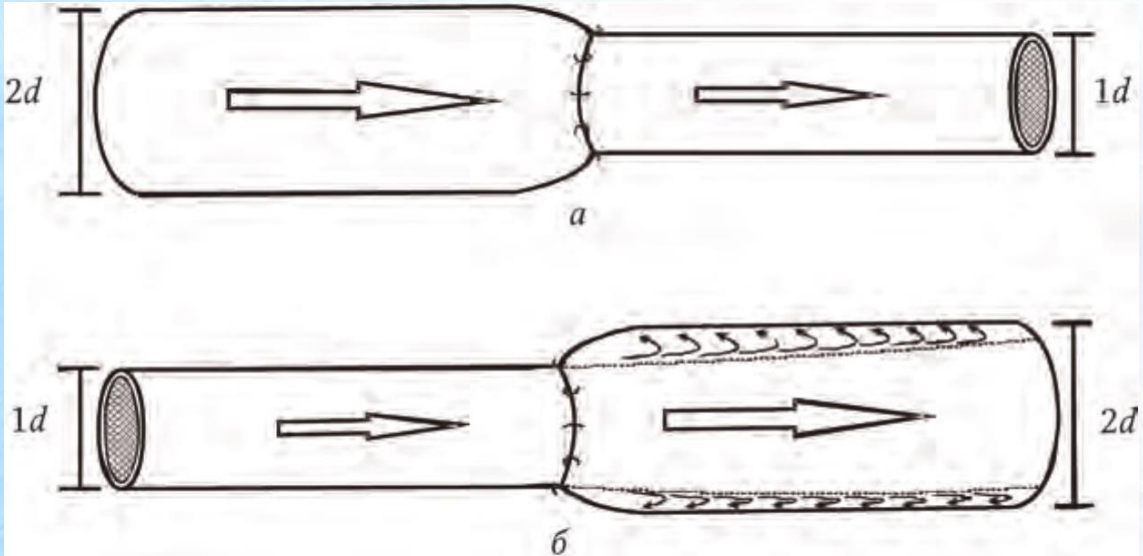

Деликатноео обращение с тканями

- Избегать грубого захватывания концов анастомозируемых сосудов.
- Захватывать периадвентициальной ткани по наружной поверхности.
- Мелкие вены легко переносят различные манипуляции с ними, включая растяжение и сжатие, но они не выдерживают раздавливания пинцетом или зажимами.

Иссечение концов сосудов

- При большом увеличении микроскопа осматривают тщательно все сосуды на признаки повреждения, которые указывают на необходимость иссечения концов сосуда, проверяют на наличие сгустков крови, повреждение интимы сосуда.

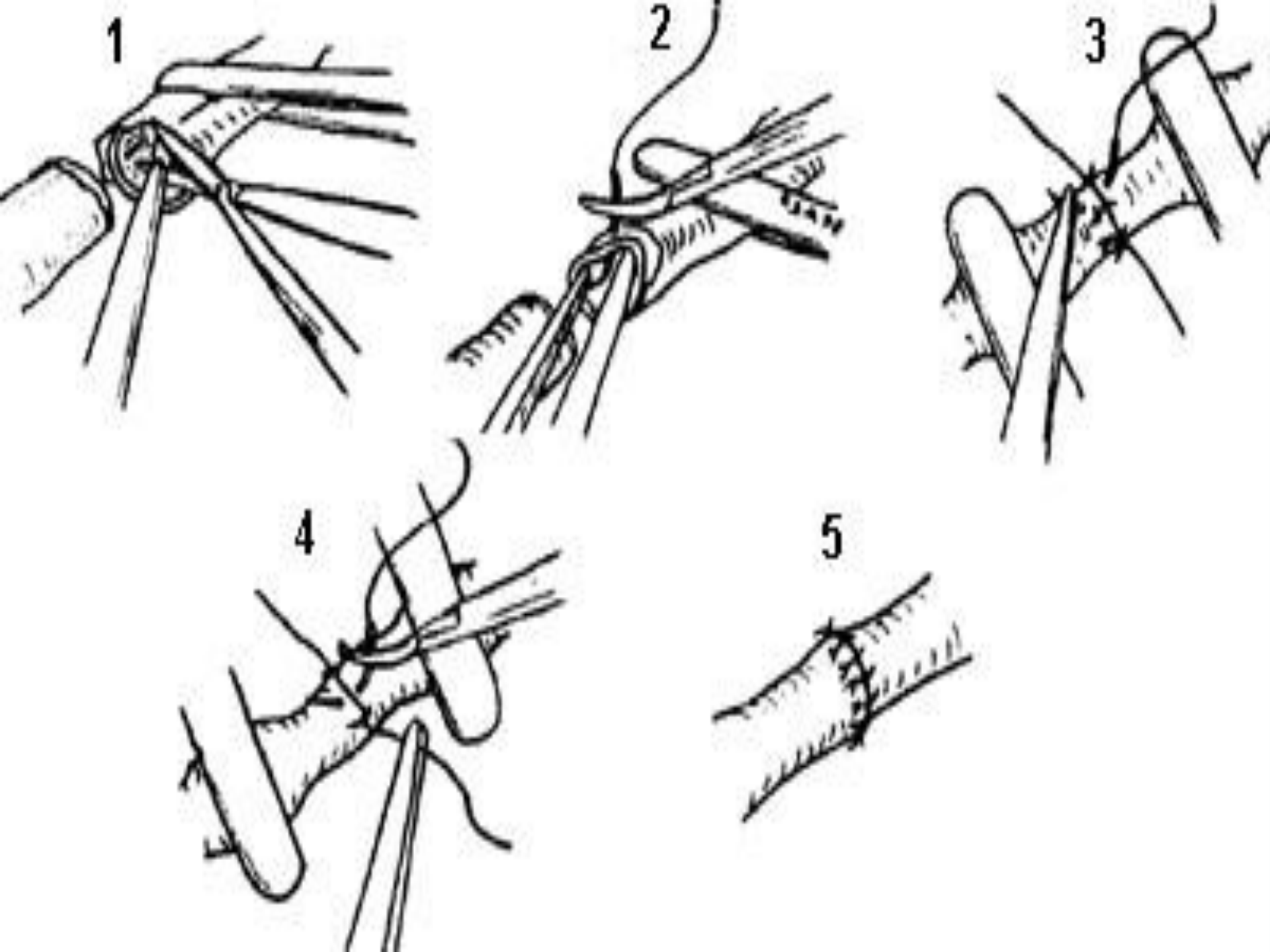
1
2
3
4
5

Минимальное натяжение сосуда

Конфигурация сосуда, способствующая турбулентному движению крови непосредственно над анастомозом, предраполагает ококклюзии.
Это происходит в результате Образования участков завихрения,в которых активизируются тромбоциты и прокоагулянты крови.

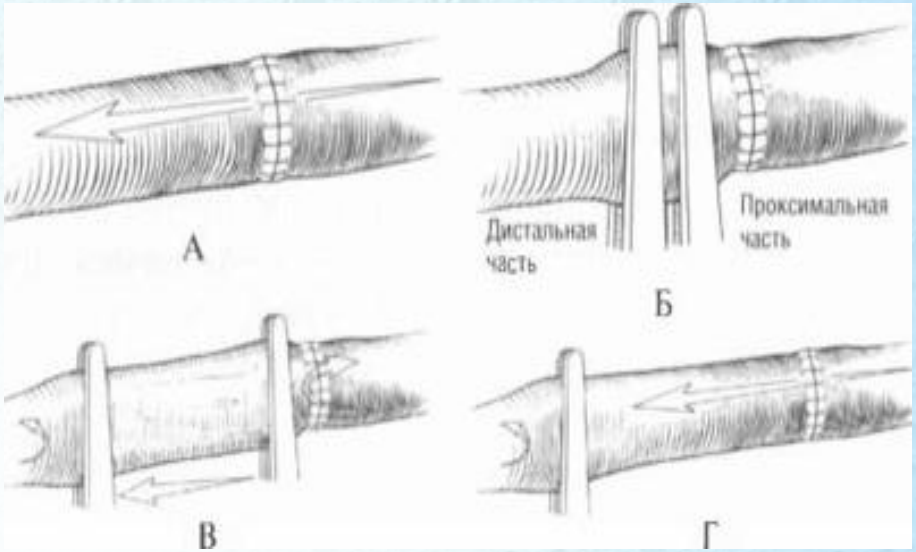

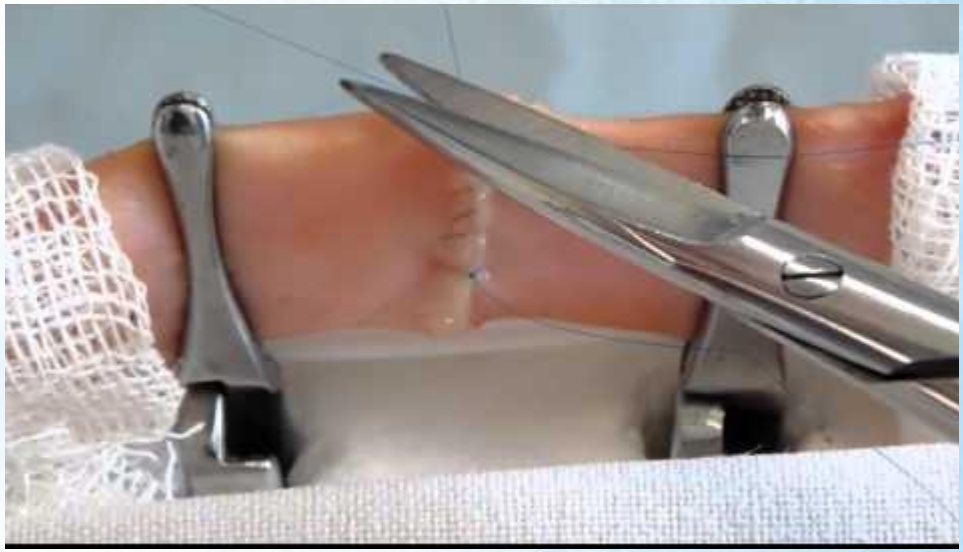

Микрососудистый шов

ТРЕБОВАНИЯ:

- Создание герметичности по линии анастомоза;
- По линии шва не должно быть сужения просвета;
- Сшиваемые концы сосуда по линии шва должны соприкасаться внутренней оболочкой – интимой
- Шовный материал не должен находиться в просвете сосуда.

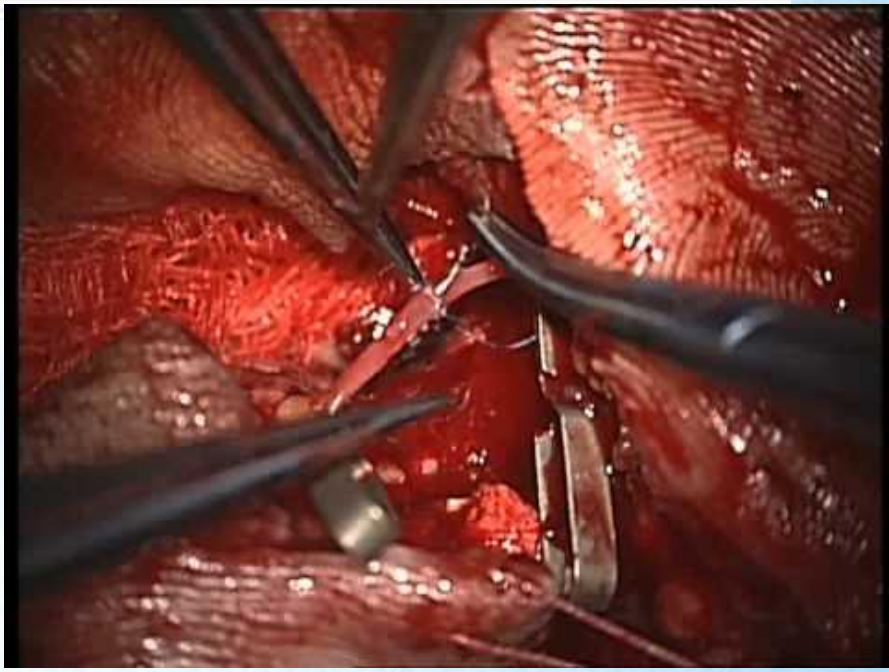

Принципы наложения микрососудистого шва

Слишком туго затянутые швы вызывают небольшие надрывы в стенке, обнажение субэндотелия, клеток стенки и их содержимого; все это ведет к тромбообразовапию.

Следует затягивать нити до образования «шовного кольца», в котором будут виднеться стенки сосуда

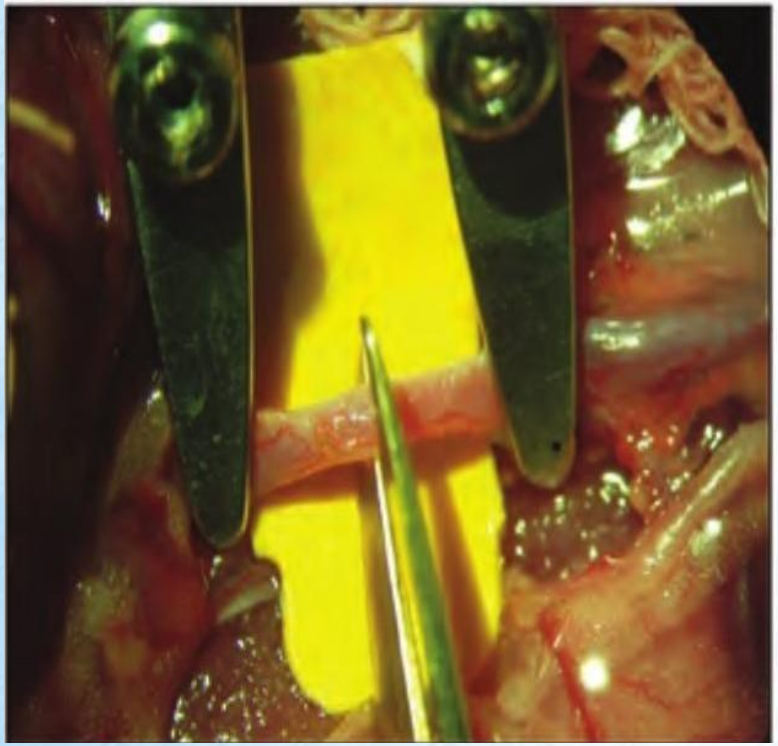

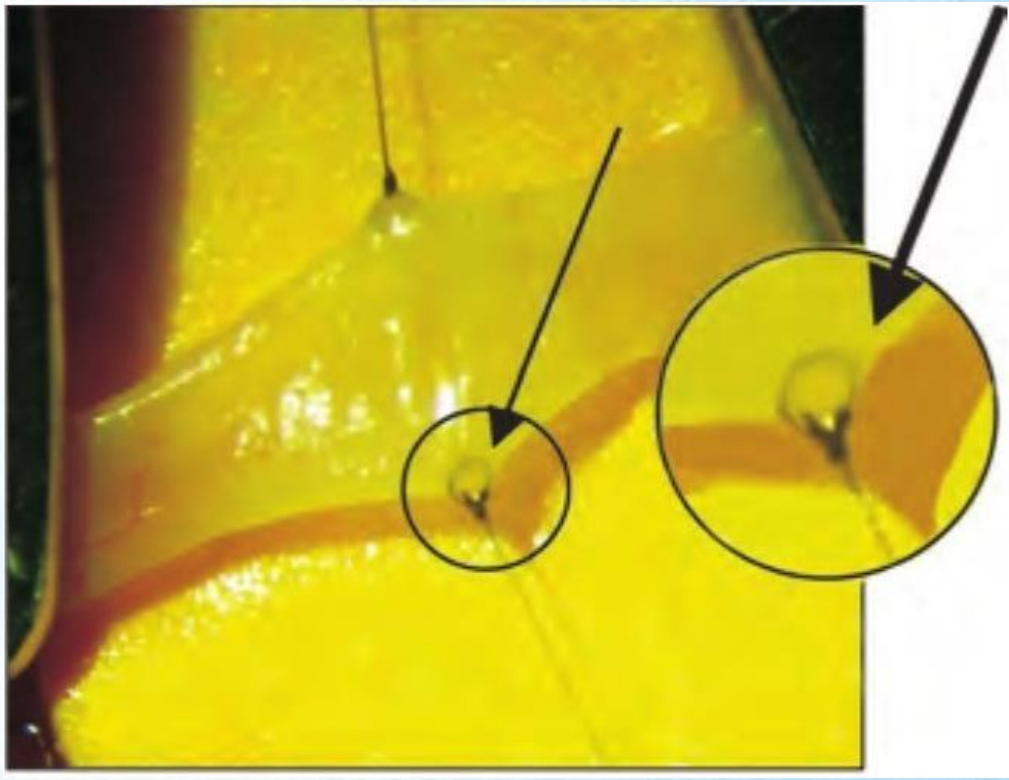

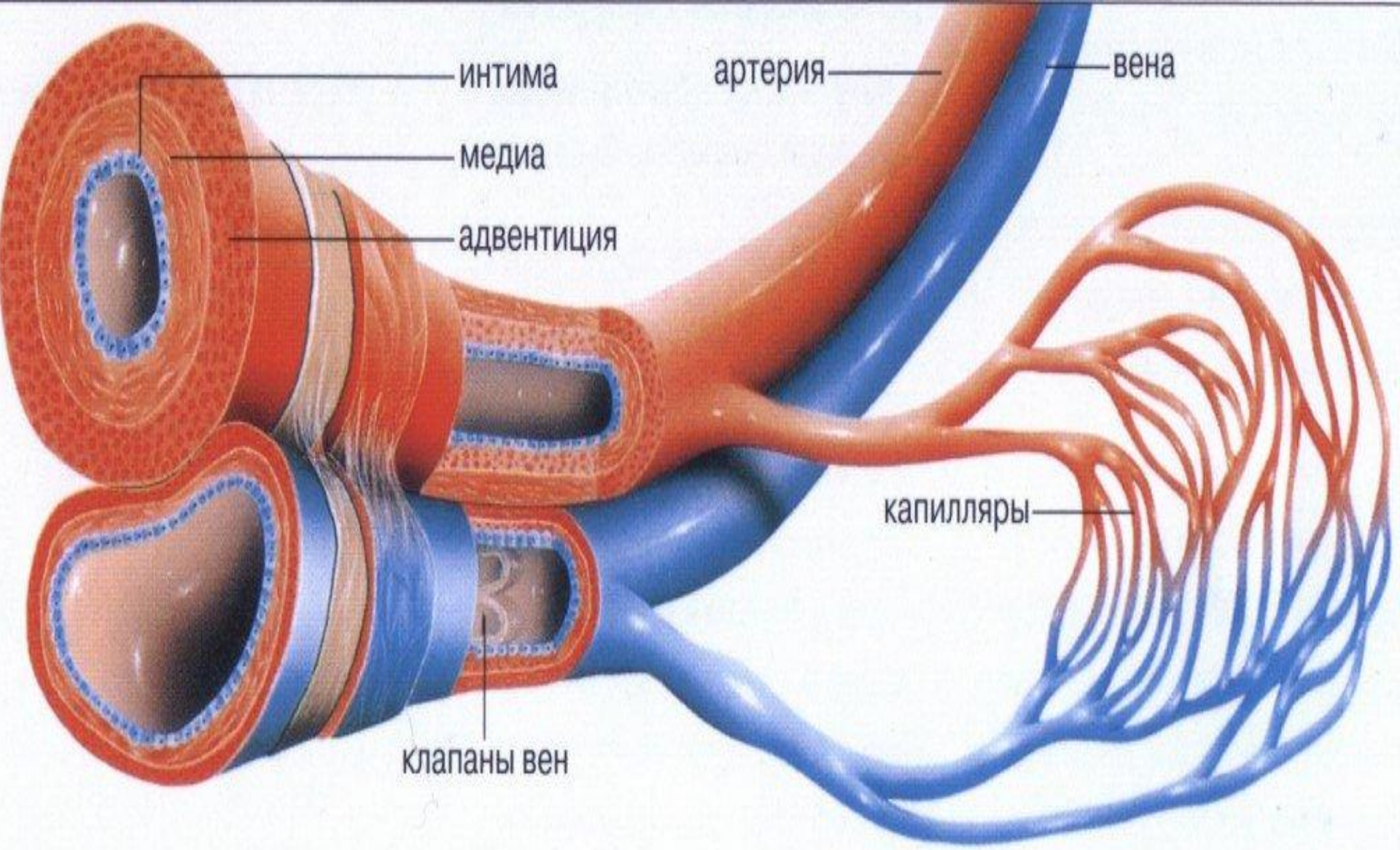

Стенки кровеносных сосудов состоят из трех слоев.
Особенно важную функцию выполняют эти слои артерий.

- Первые два направляющих шва накладывают поду глом 120° один к другому (Cobbett, 1967)

-Такая «ассиметрическая бианГуляция» позволяет отвести заднюю стенку от передней и избежать возможности захватывания ее в шов.

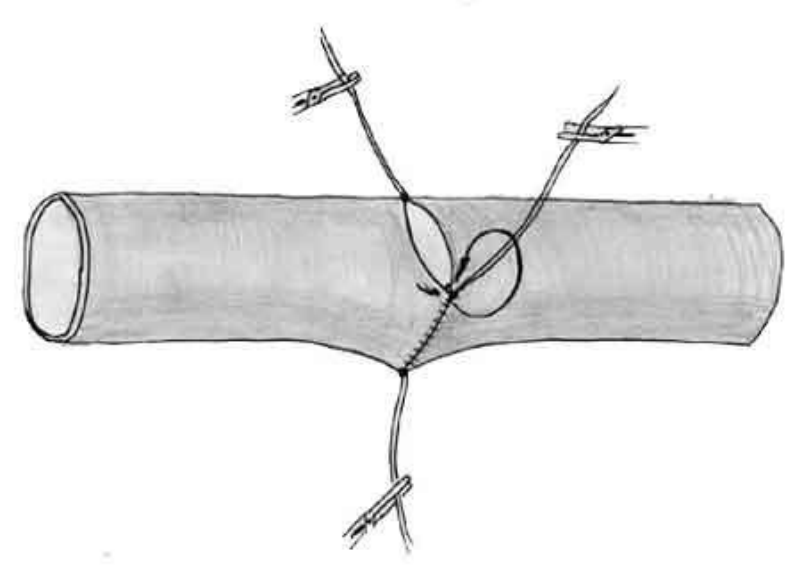

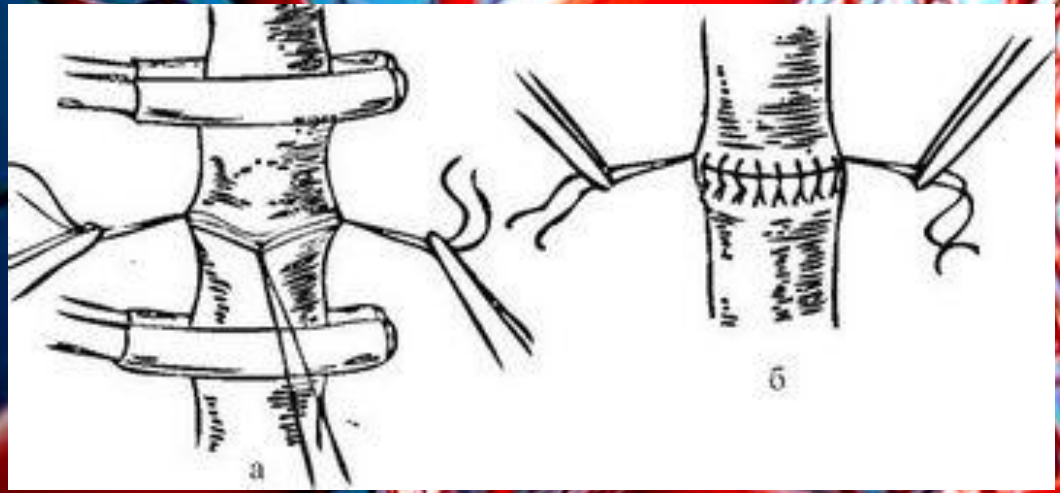

- Для того чтобы облегчить выкол иглы на противоположной
- стороне, производят легкое надавливание снаружи, рядом с выходящим кончиком иглы.
- Иглодержатель смещают вдоль иглы к ее хвосту, чтобы при
- выколе над поверхностью стенки сосуда оставалась достаточной длины игла.
- Иглу нельзя удерживать за кончик во избежание поломки. Проведение иглы через противоположную стенку должно совпадать с кривизной иглы, чтобы не увеличить отверстие от прокола.

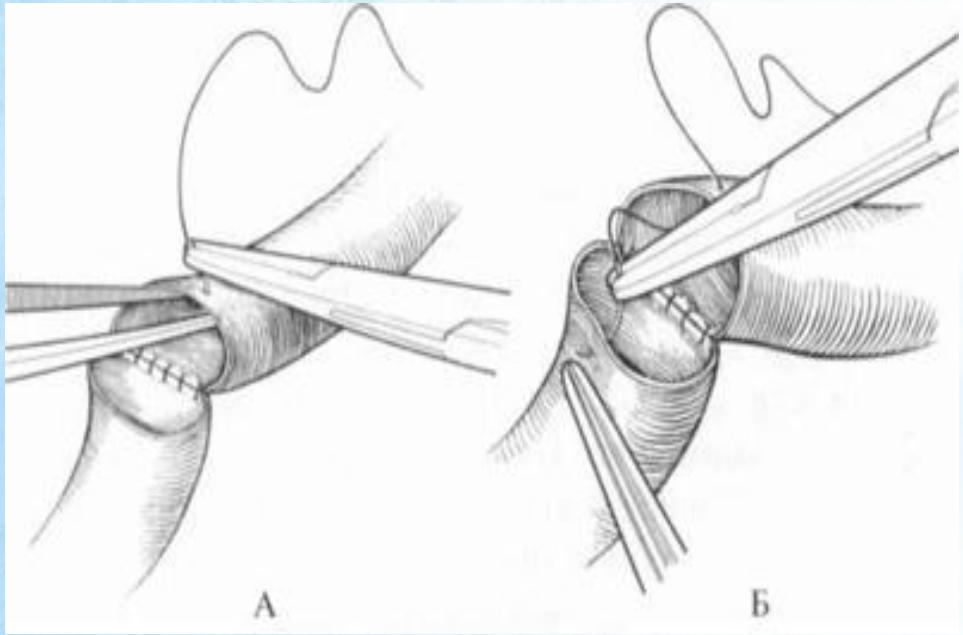

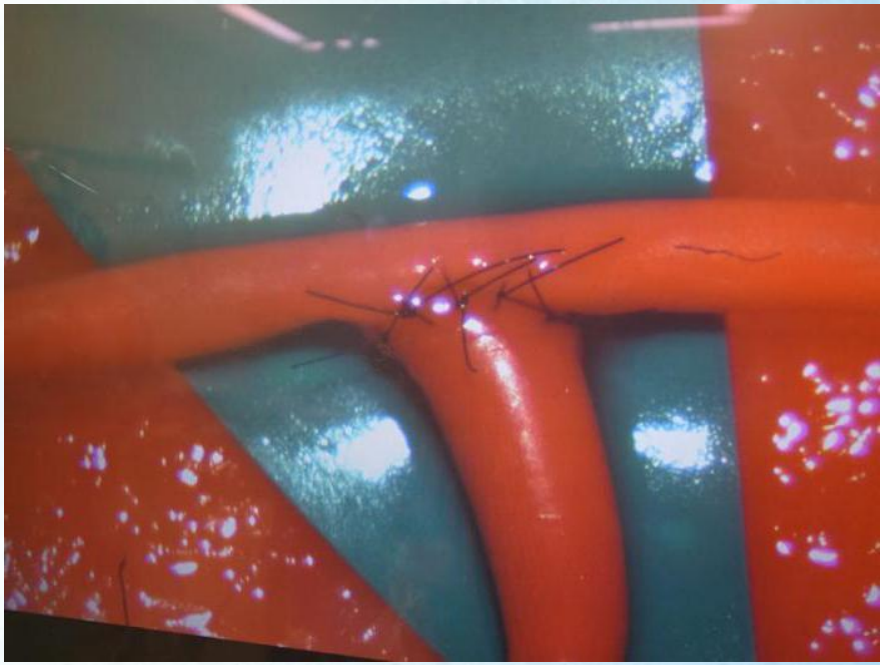

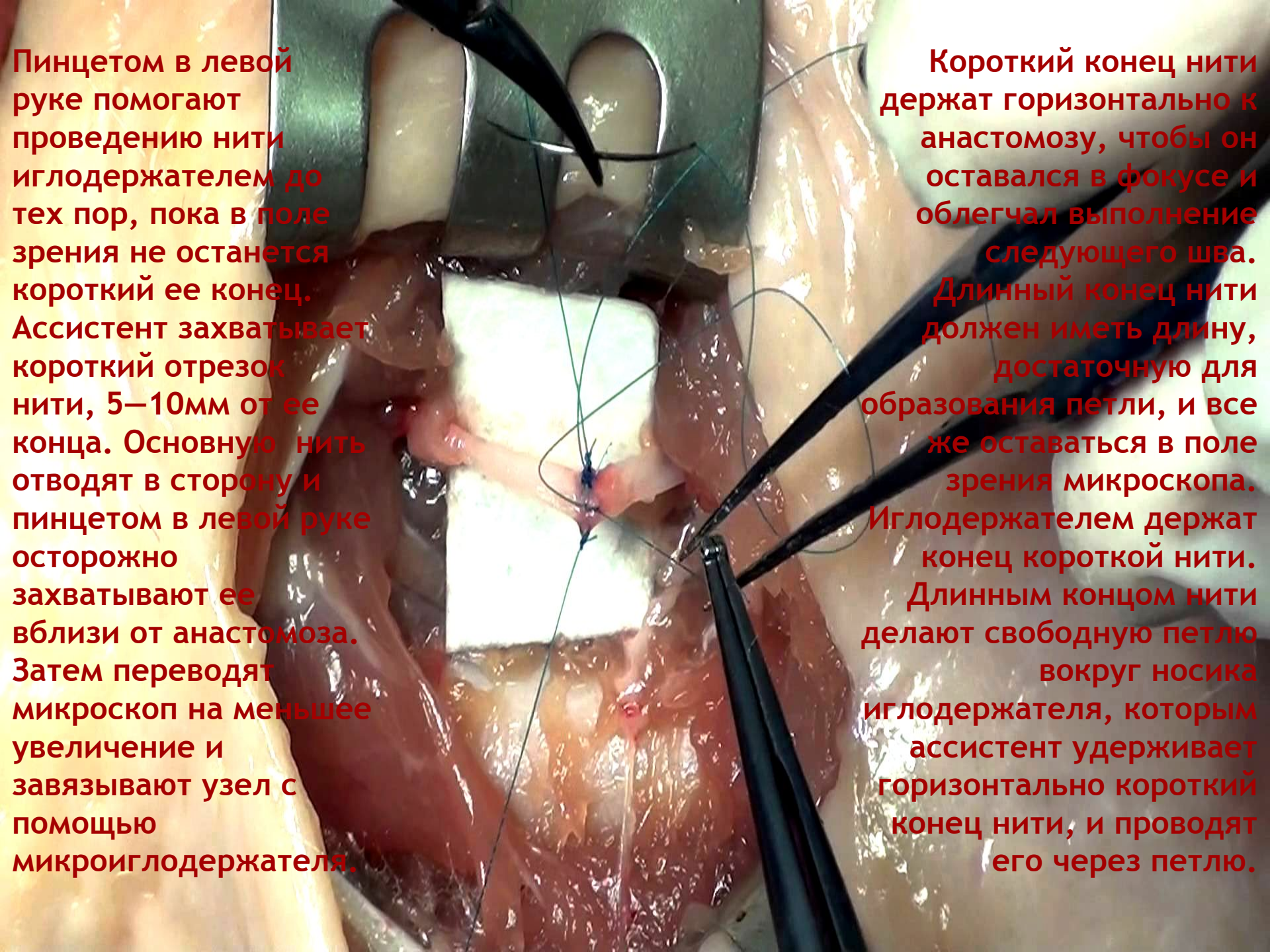

Пинцетом в левой руке помогают проведению нити иглодержателем до тех пор, пока в поле зрения не останется короткий ее конец. Ассистент захватывает короткий отрезок нити, 5—10мм от ее конца. Основную нить отводят в сторону и пинцетом в левой руке осторожно захватывают ее вблизи от анастомоза. Затем переводят микроскоп на меньшее увеличение и завязывают узел с помощью микроиглодержателя.

Короткий конец нити держат горизонтально к анастомозу, чтобы он оставался в фокусе и облегчал выполнение следующего шва. Длинный конец нити должен иметь длину, достаточную для образования петли, и все же оставаться в поле зрения микроскопа. Иглодержателем держат конец короткой нити. Длинным концом нити делают свободную петлю вокруг носика иглодержателя, которым ассистент удерживает горизонтально короткий конец нити, и проводят его через петлю.

Непрерывный микрососудистый шов

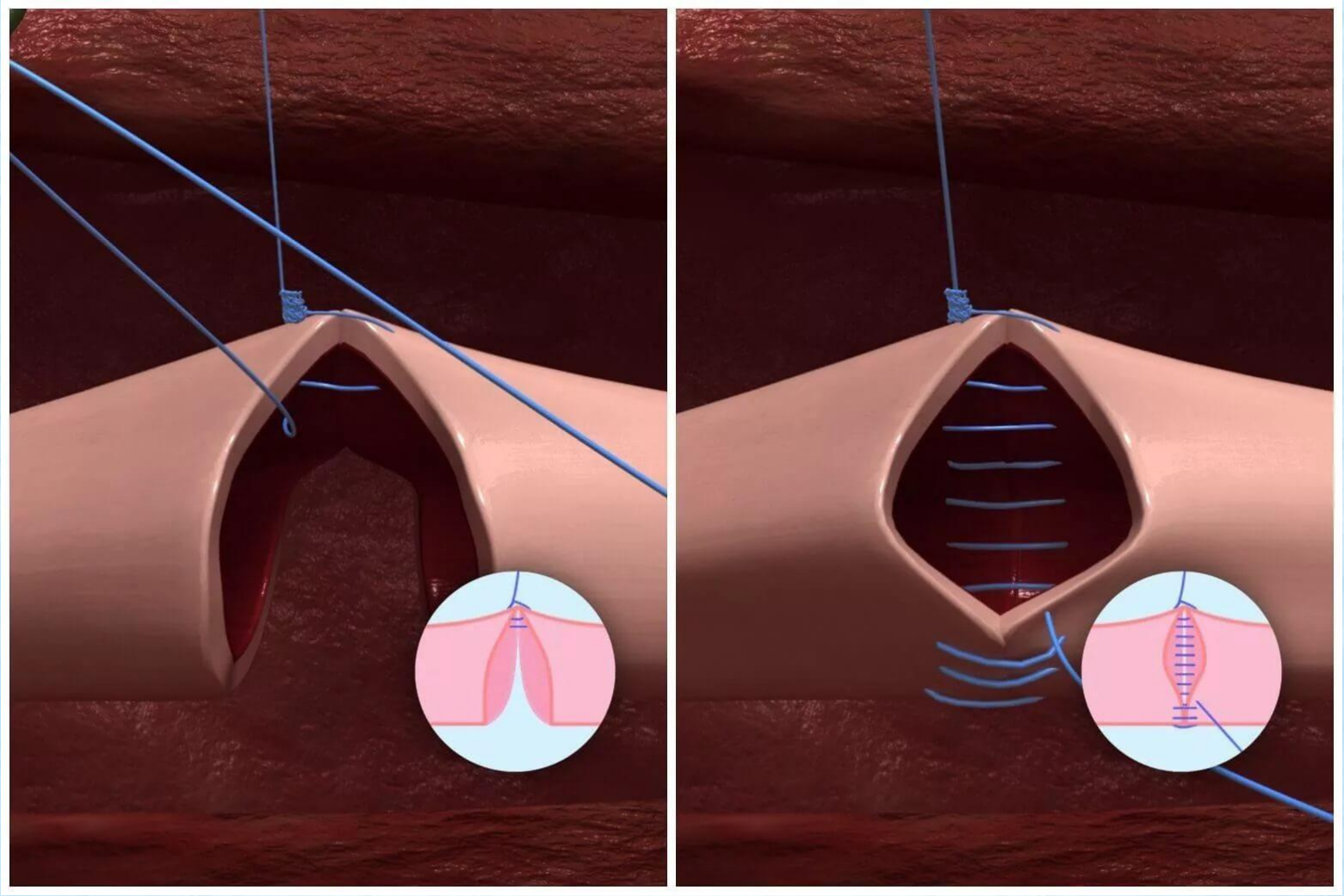

Перейдем к практике