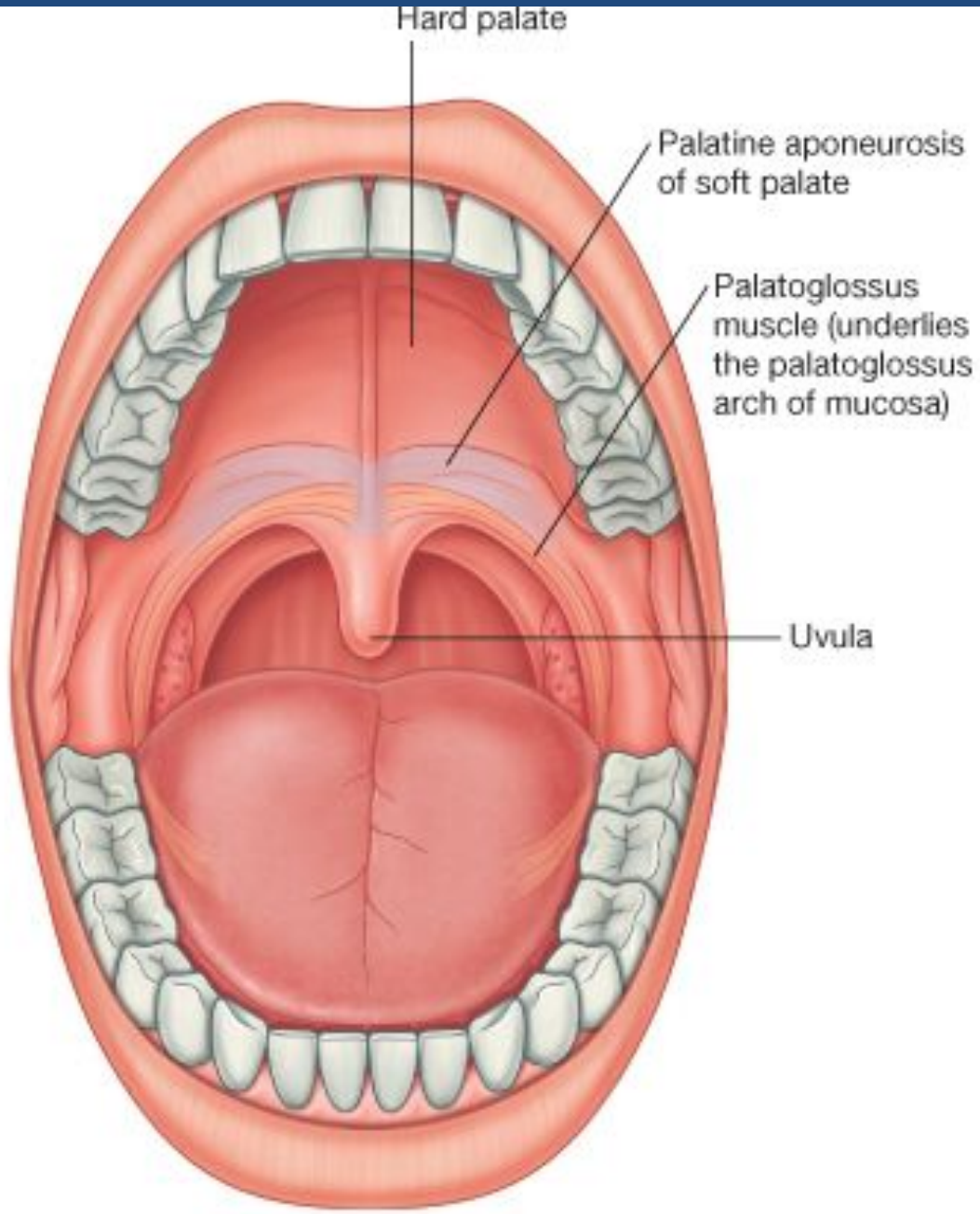

© Elsevier Ltd. Drake et al: Gray's Anatomy for Students www.studentconsult.com

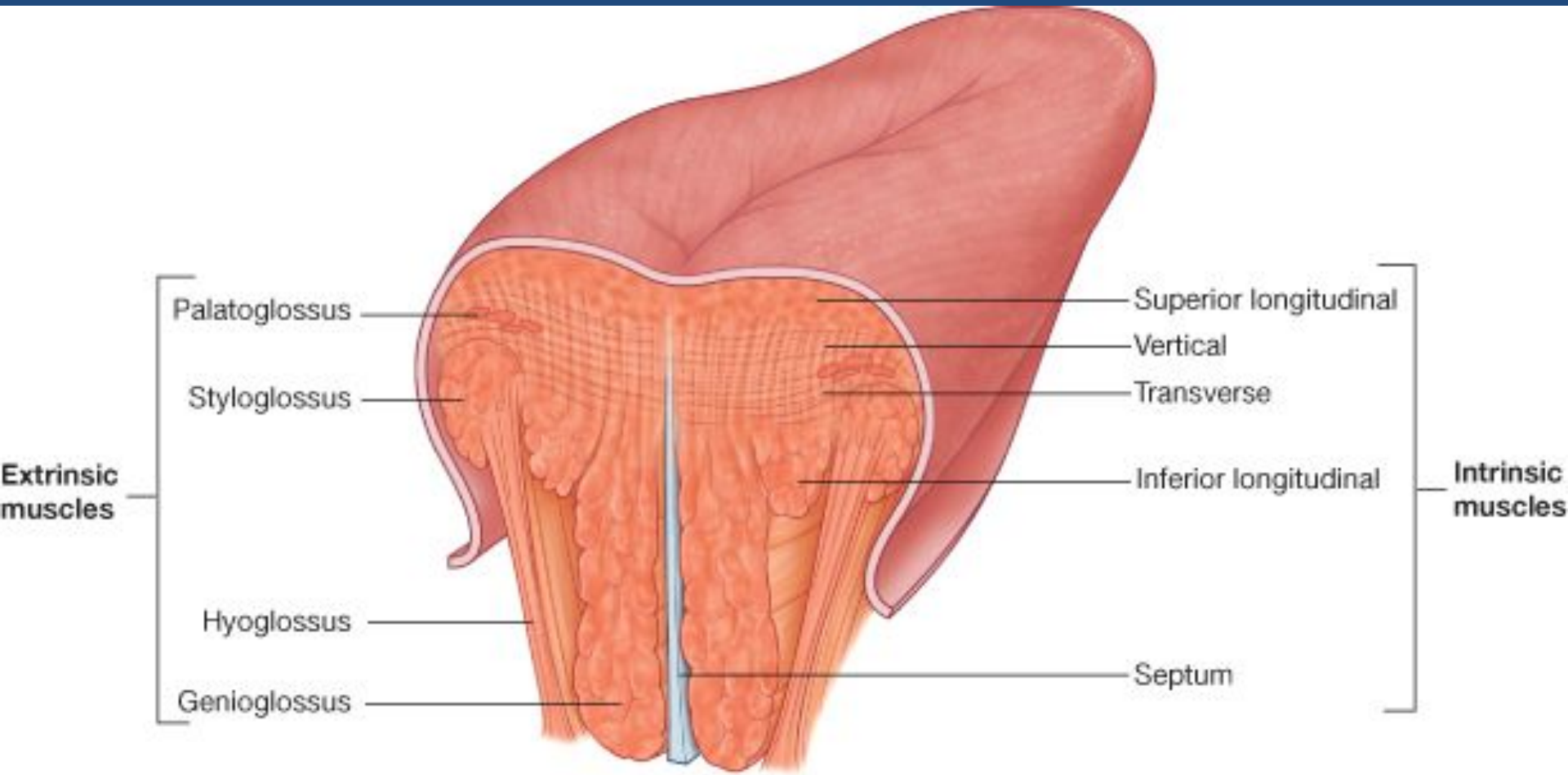

© Elsevier Ltd. Drake et al: Gray's Anatomy for Students www.studentconsult.com

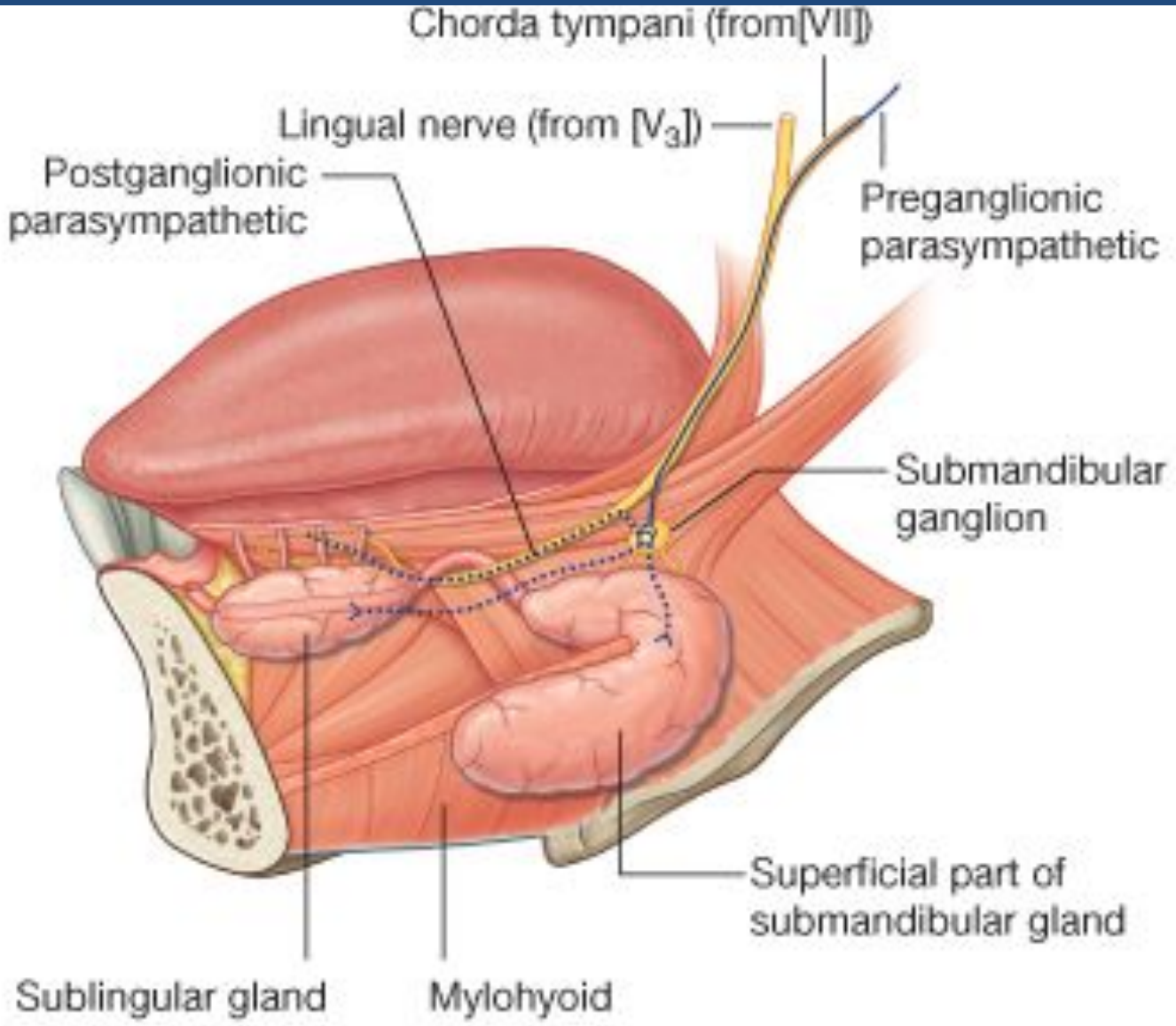

© Elsevier Ltd. Drake et al: Gray's Anatomy for Students www.studentconsult.co

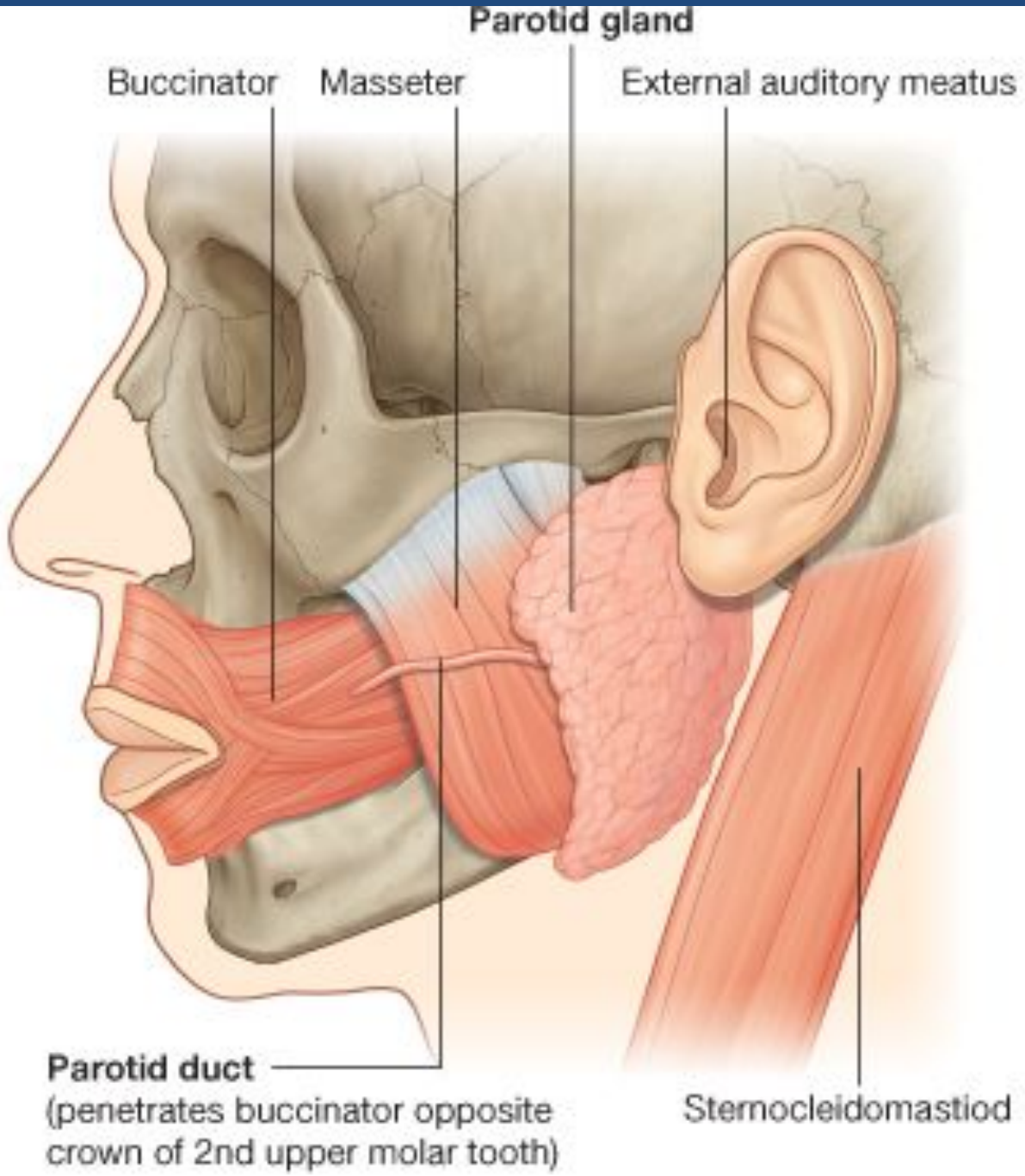
Parotid gland
Buccinator
Masseter
External auditory meatus
Parotid duct
(penetrates buccinator opposite
crown of 2nd upper molar tooth)
Sternocleidomastiod

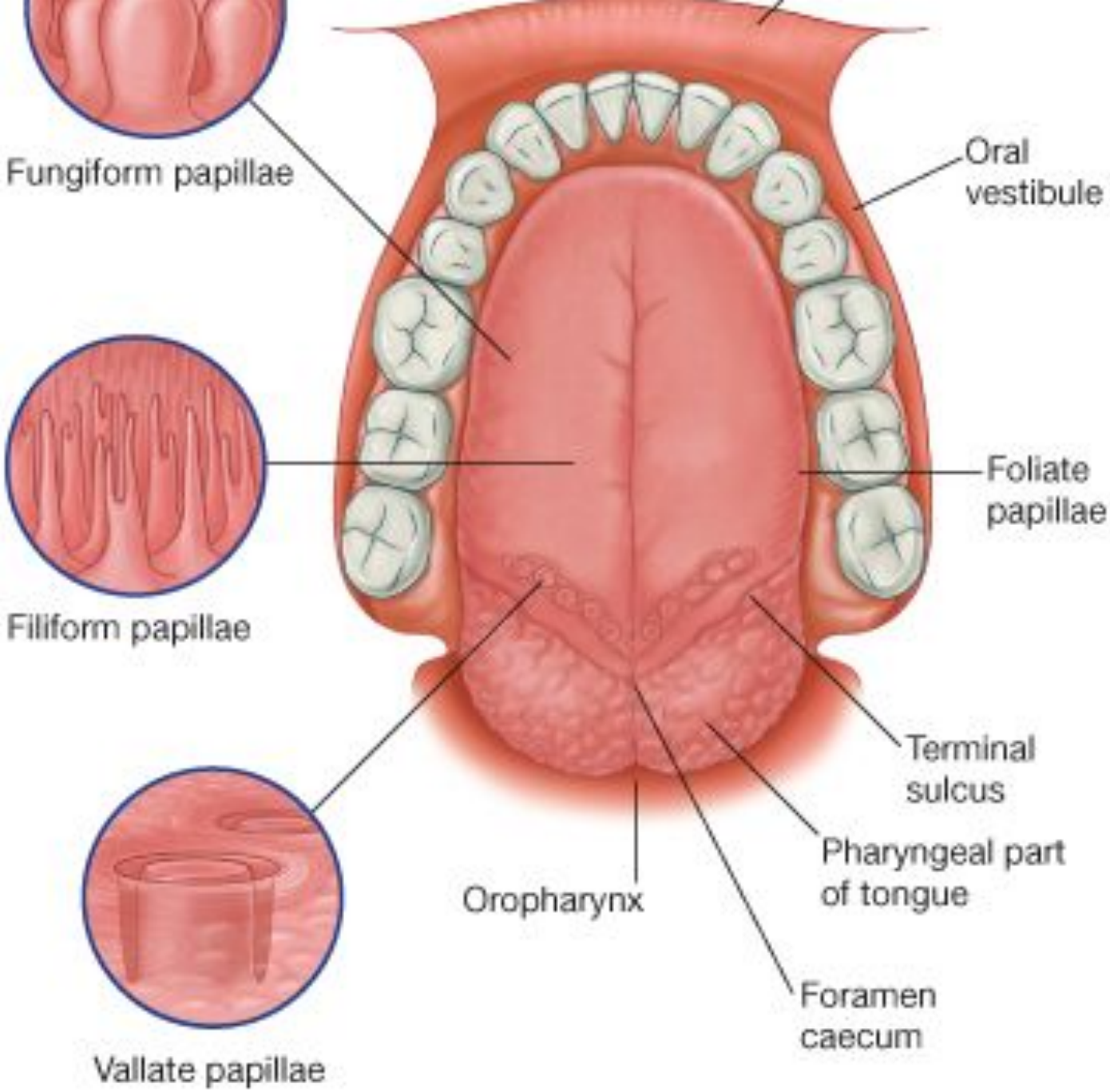

© Elsevier Ltd. Drake et al: Gray's Anatomy for Students www.studentconsult.com

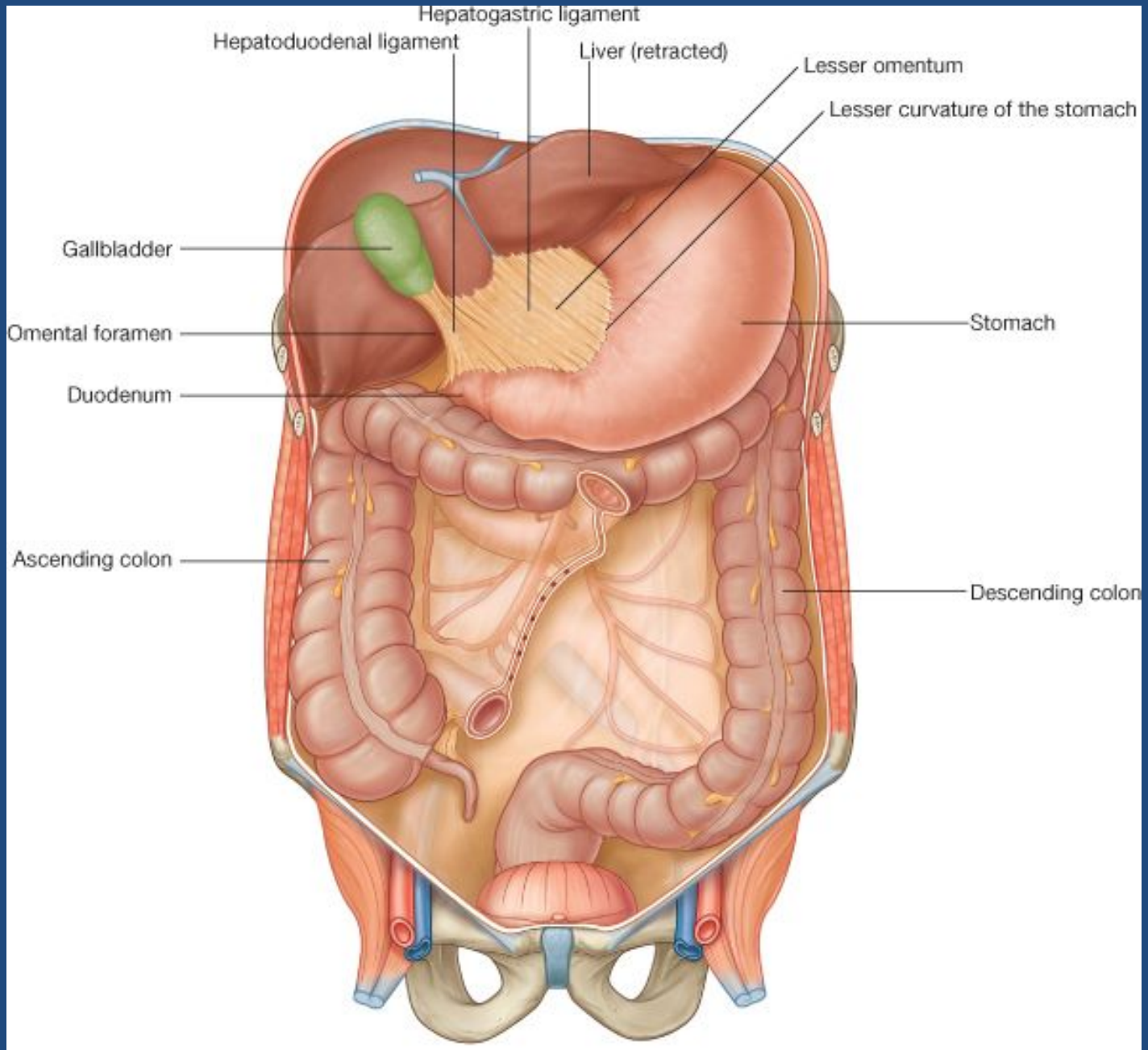

© Elsevier Ltd. Drake et al: Gray's Anatomy for Students www.studentconsult.com

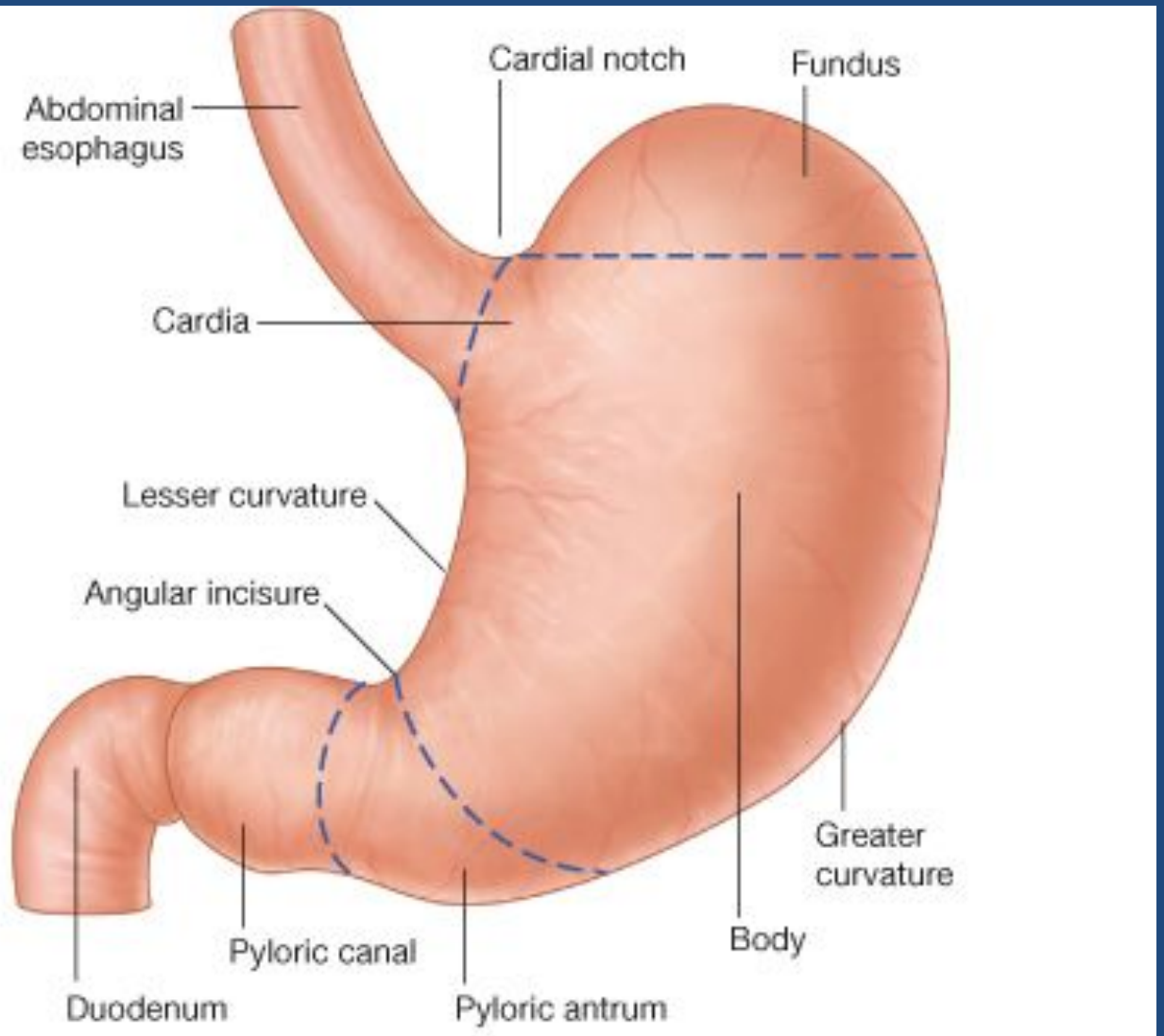

© Elsevier Ltd. Drake et al: Gray's Anatomy for Students www.studentconsult.com

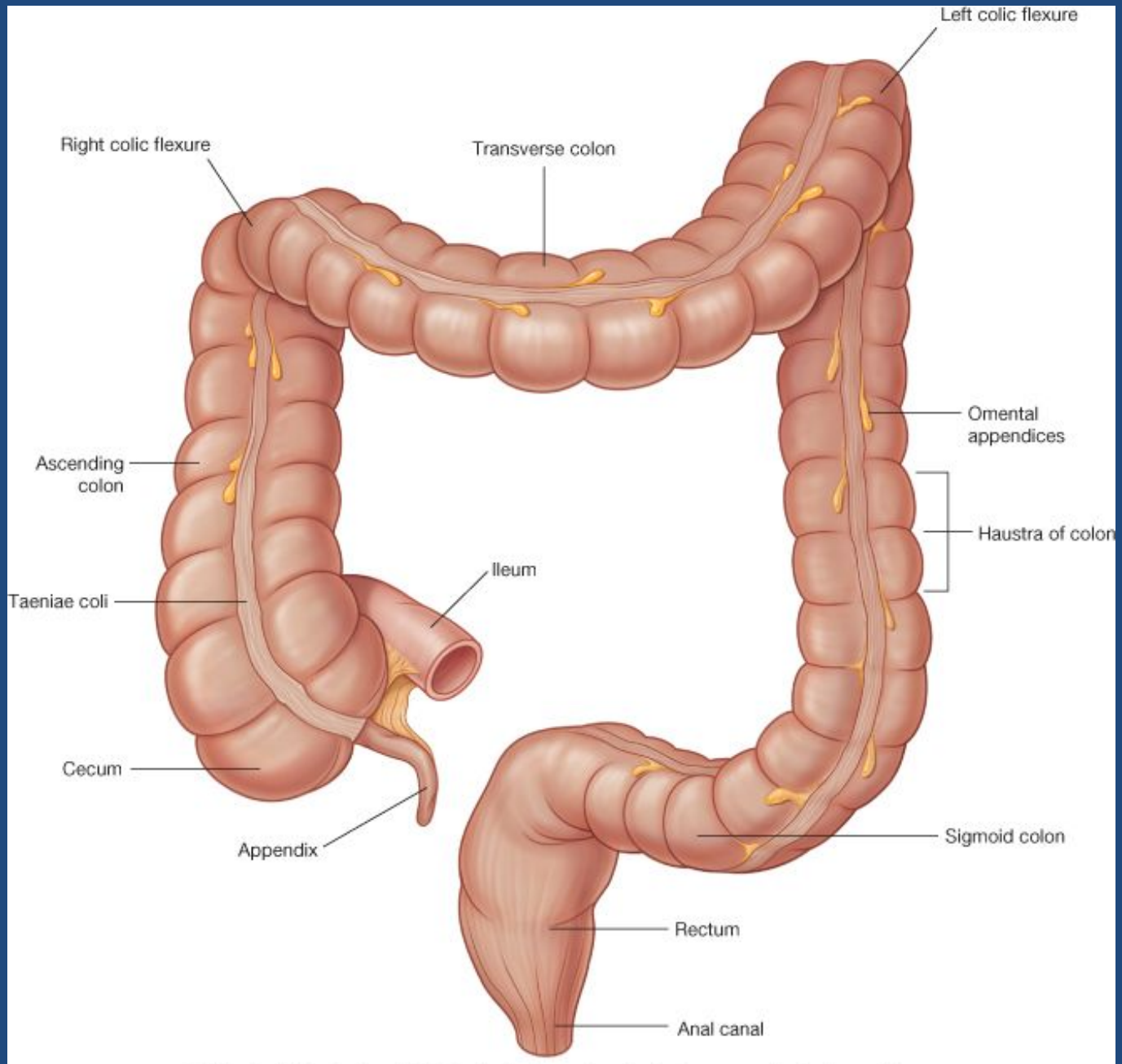

© Elsevier Ltd. Drake et al: Gray's Anatomy for Students www.studentconsult.com

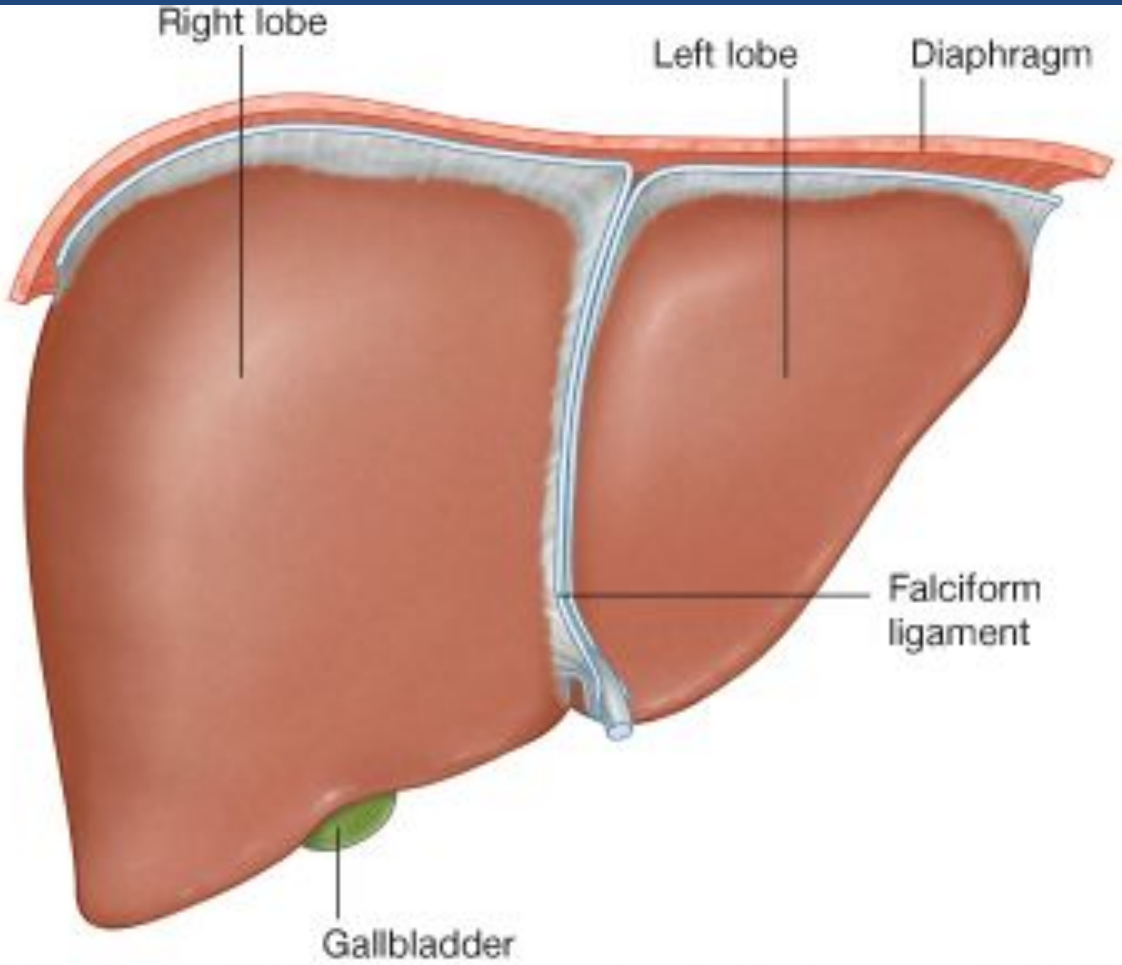

© Elsevier Ltd. Drake et al: Gray's Anatomy for Students www.studentconsult.com

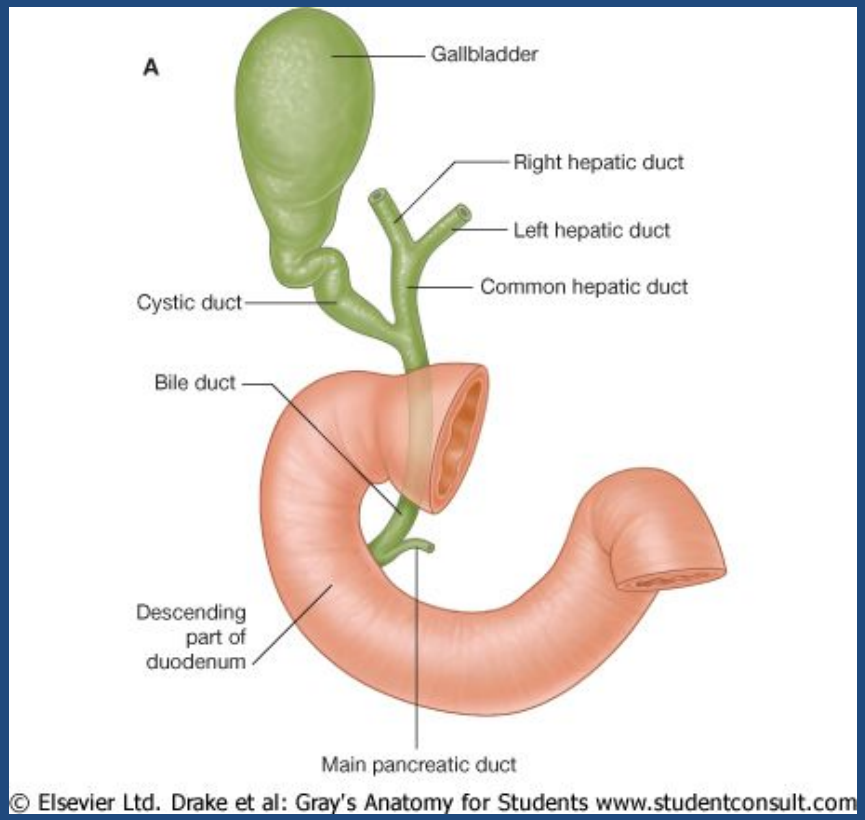
A
Gallbladder
Right hepatic duct
Left hepatic duct
Common hepatic duct
Cystic duct
Bile duct
Descending part of duodenum
Main pancreatic duct
© Elsevier Ltd. Drake et al: Gray's Anatomy for Students www.studentconsult.com

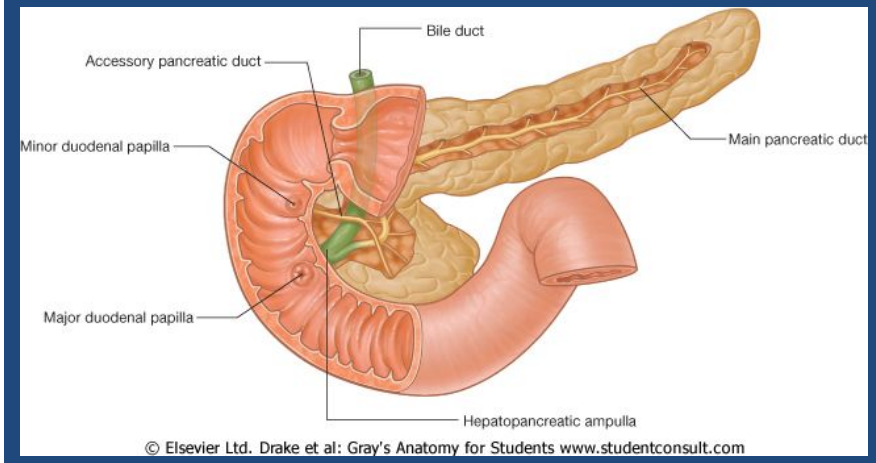
Bile duct
Accessory pancreatic duct
Minor duodenal papilla
Main pancreatic duct
Major duodenal papilla
Hepatopancreatic ampulla
© Elsevier Ltd. Drake et al: Gray's Anatomy for Students www.studentconsult.com

Стенка пищеварительной трубки состоит из:

1. Слизистая оболочка (tunica mucosa)
2. Подслизистая основа (tela submucosa)
3. Мышечная пластинка (tunica muscularis)

   наружный продолговатый слой

   внутренний круговой слой
4. Адвентиция (adventitia) или серозная оболочка (tunica serosa)

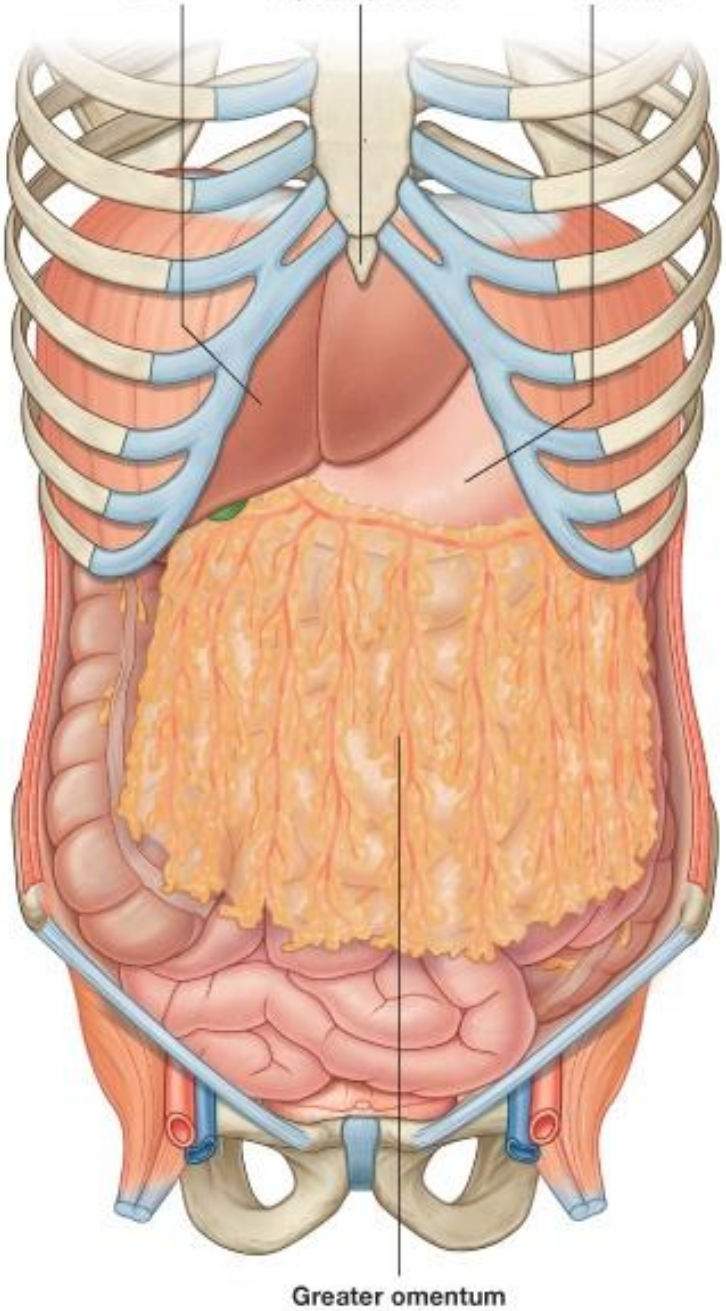

© Elsevier Ltd. Drake et al: Gray's Anatomy for Students www.studentconsult.com

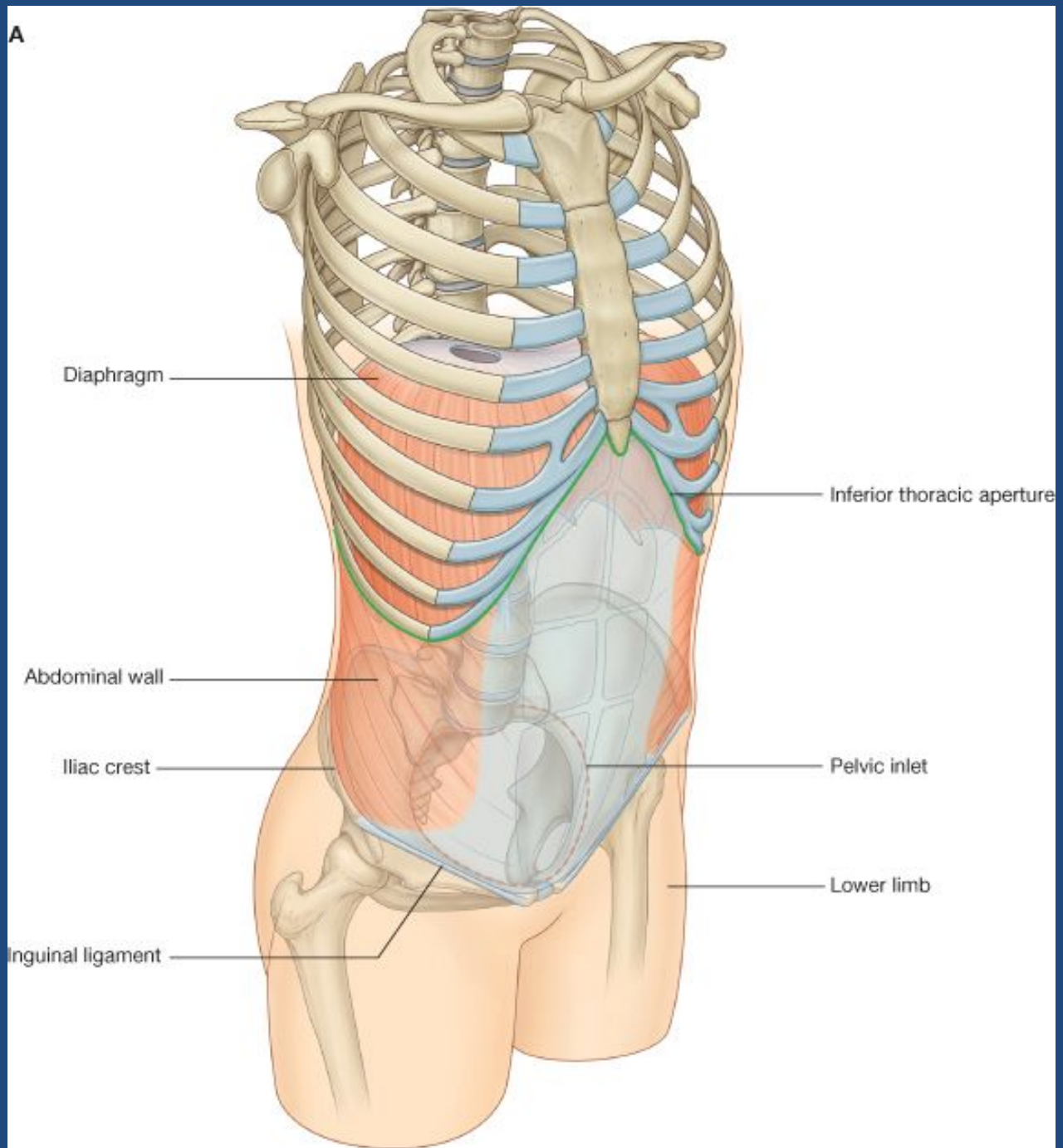
A
Diaphragm
Inferior thoracic aperture
Abdominal wall
Iliac crest
Pelvic inlet
Lower limb
Inguinal ligament

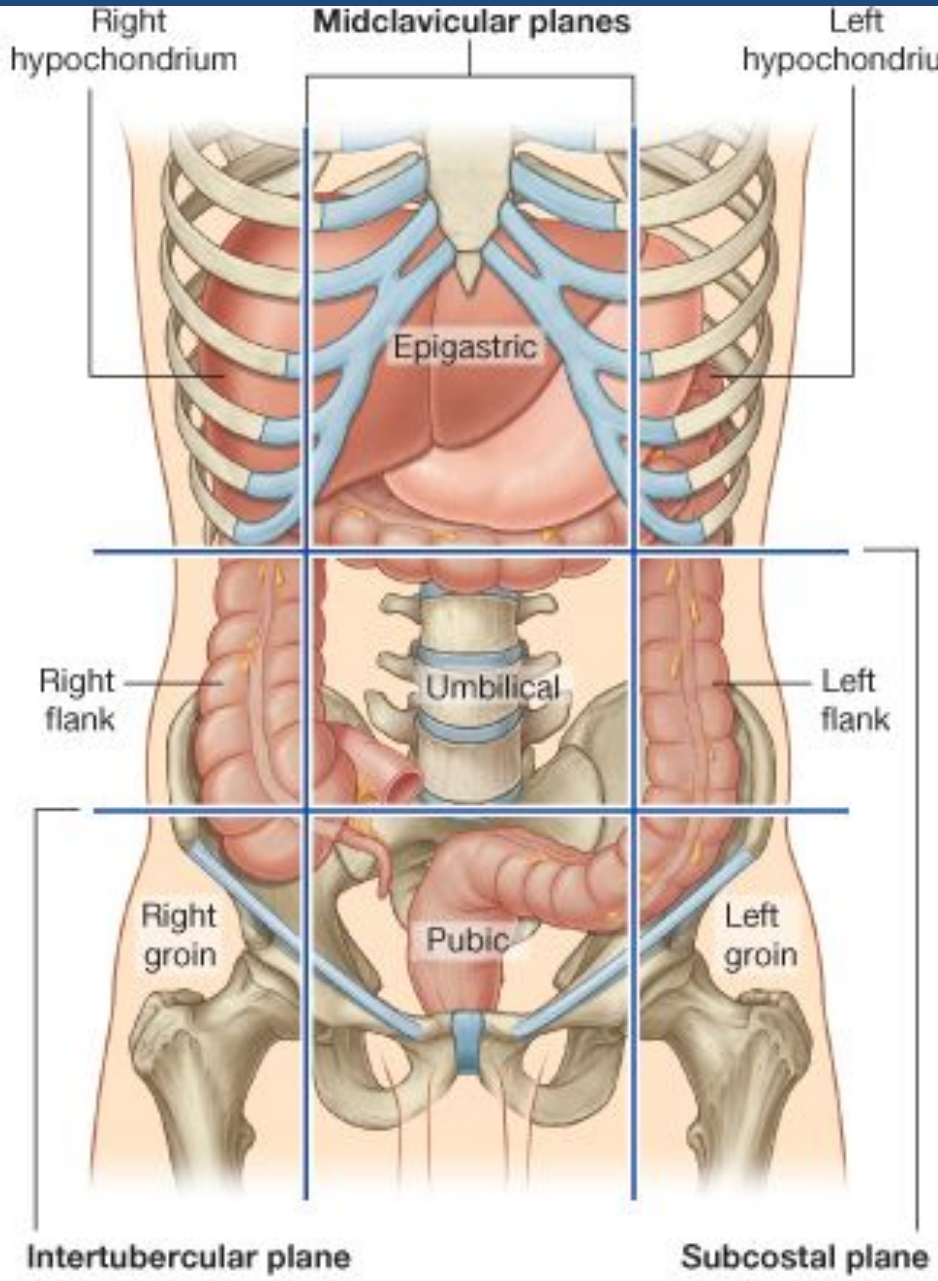

© Elsevier Ltd. Drake et al: Gray's Anatomy for Students www.studentconsult.com

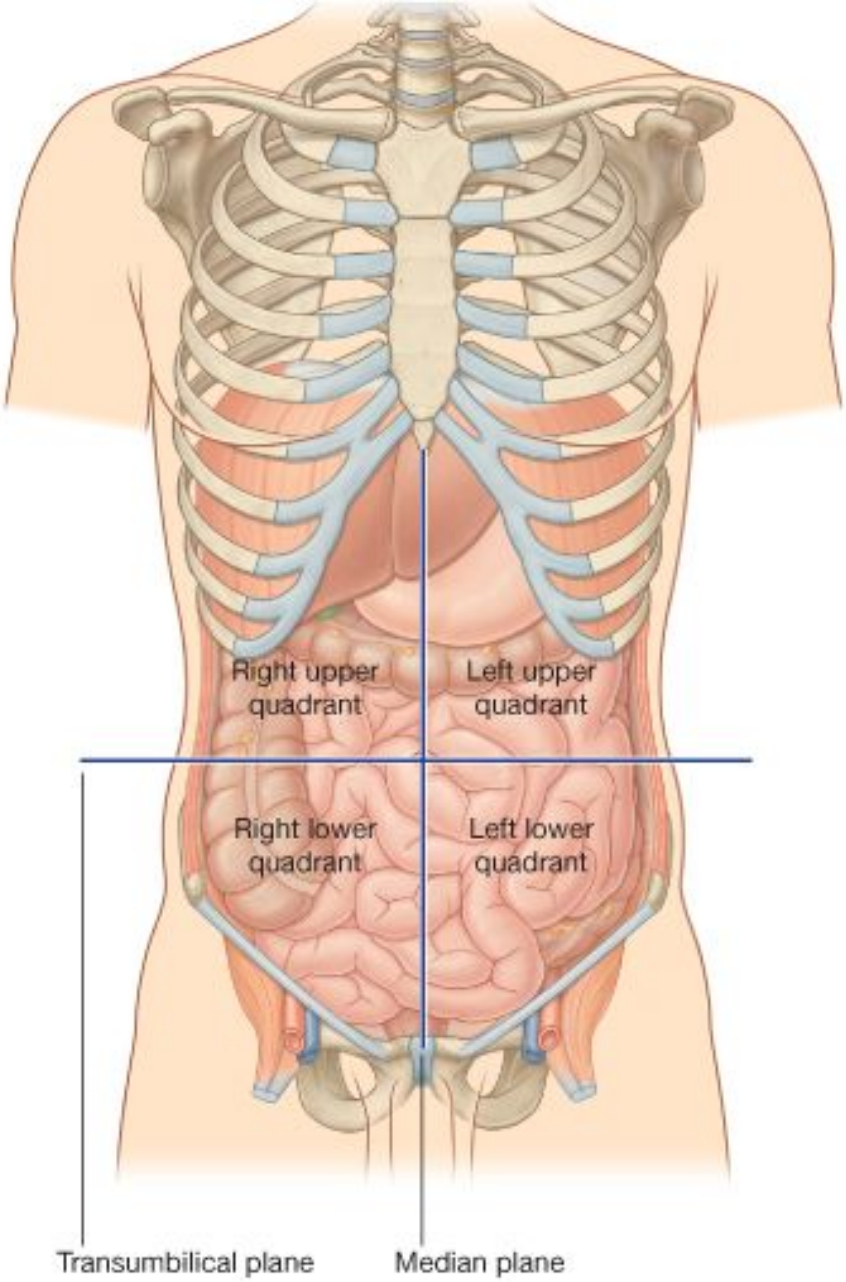

© Elsevier Ltd. Drake et al: Gray's Anatomy for Students www.studentconsult.com

Развитие пищеварительной системы (4 неделя внутриутробной жизни)

На головном и хвостовом концах формируются ротовая и анальная бухты. Глоточная перепонка ротовой бухты состоит из наружной эктодермальной и внутренней энтодермальной слоев.

В конце 4 недели глоточная перепонка прорывается и ротовая бухта сообщается с полостью первичной кишки.

Развитие пищеварительной системы
(4-5 недели внутриутробной жизни)

Заднепроходная перепонка анальной бухты состоит из наружной эктодермальной и внутренней энтодермальной слоев.

На 5 неделе заднепроходная перепонка прорывается и анальная бухта сообщается с полостью первичной кишки.

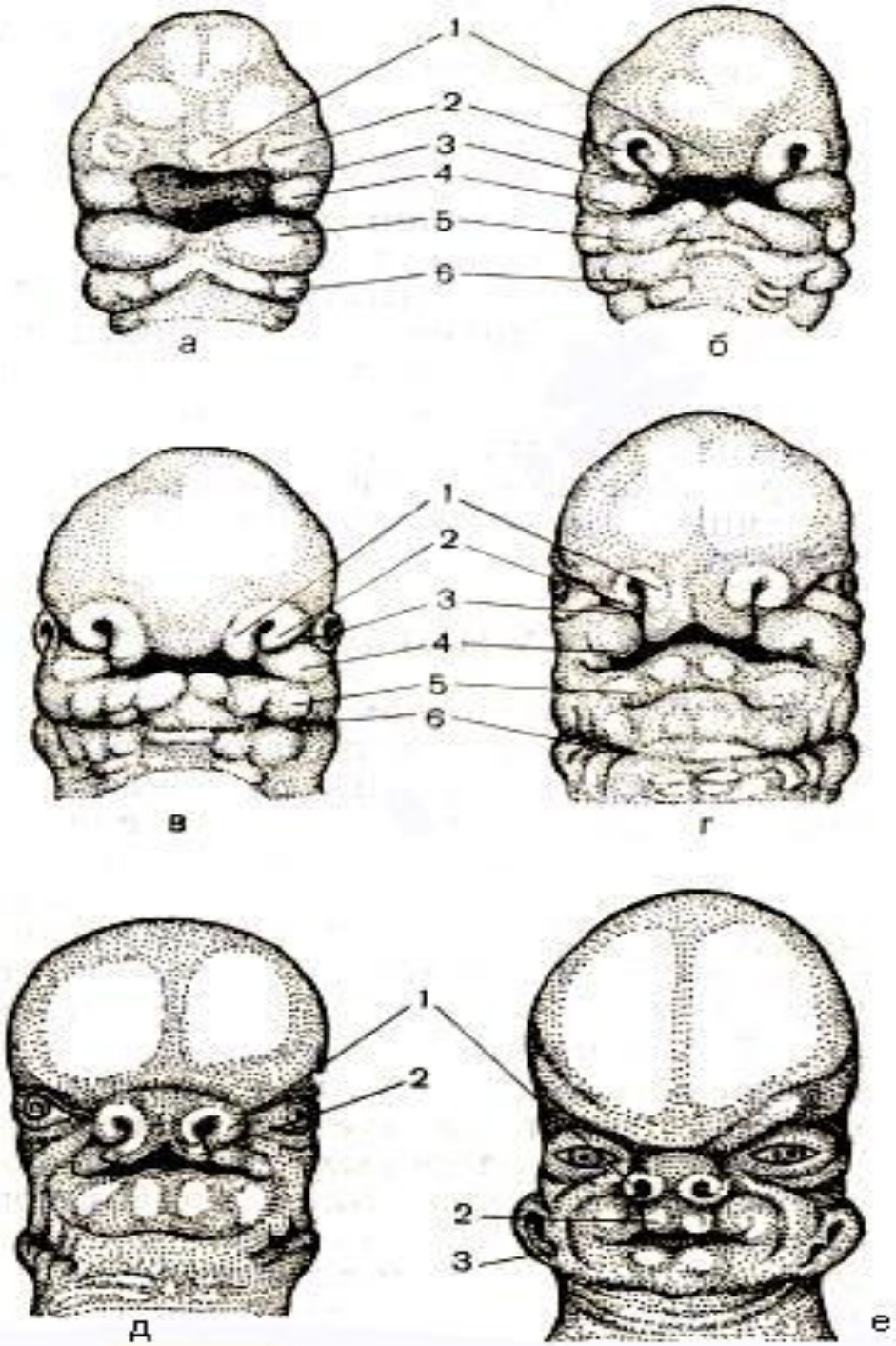
1
2
3
4
5
6
а
б
1
2
3
4
5
6
в
г
1
2
2
3
д
е

Բերանային ծոցի սահմանները

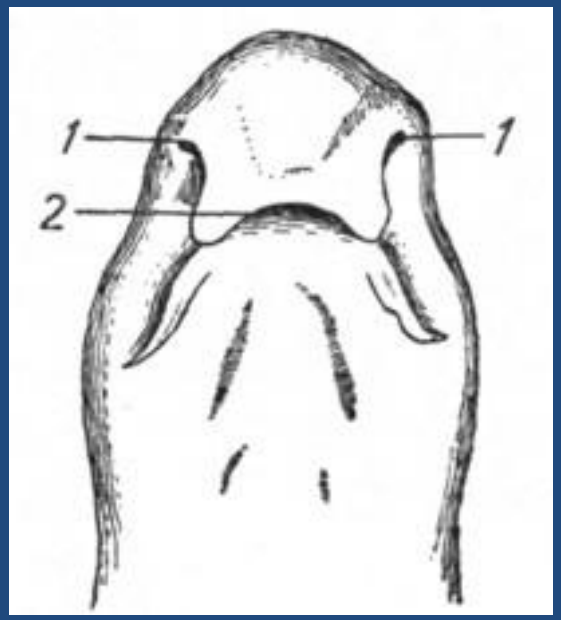

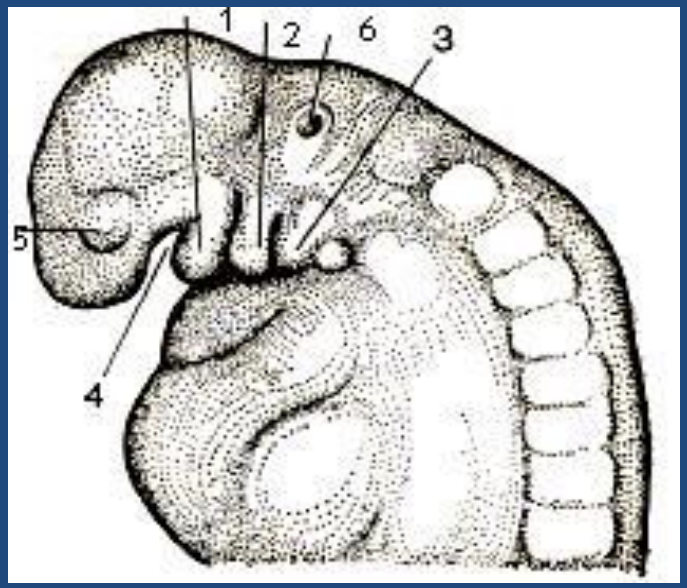

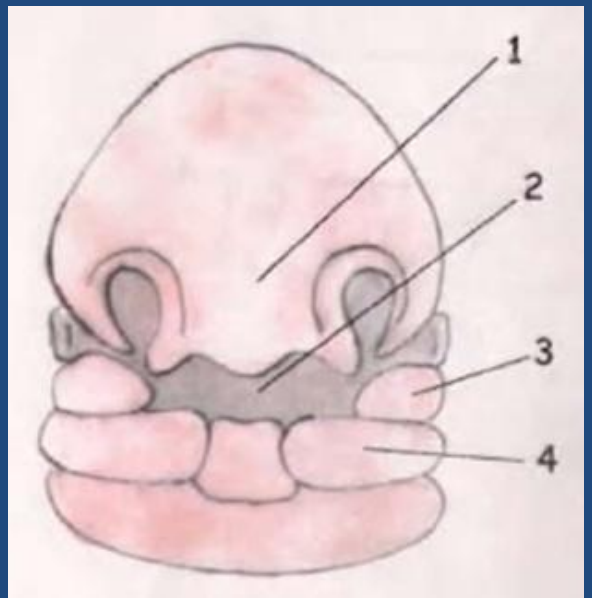

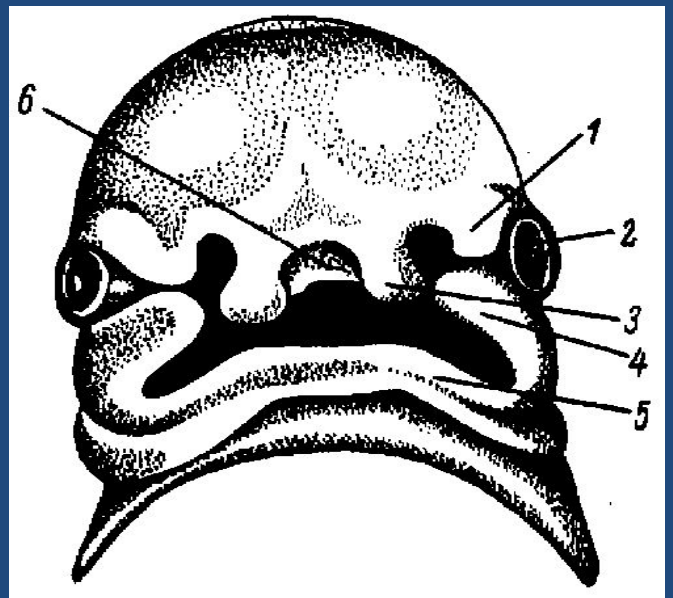

Границы ротовой бухты

- Сверху – средняя и латеральная носовые отростки лобного бугорка
- Снизу– нижнечелюстной отросток 1-ой висцеральной дуги (мандибулярной)
- По бокам– верхнечелюстной отросток 1-ой висцеральной дуги (мандибулярной)

Из среднего носового отростка лобного бугорка развиваются:

- Спинка носа
- Кончик носа
- Перегородка носа
- Средняя часть верхней губы

Из латерального носового отростка лобного бугорка развиваются:

- Слезная кость
- Лабиринт решетчатой кости
- Крылья носа

Из верхнечелюстного отростка развиваются:

- Верхняя челюсть
- Латеральные части верхней губы
- Твердое небо

Из нижнечелюстного отростка развиваются:

- Нижняя челюсть
- Нижняя губа
- Дно ротовой полости

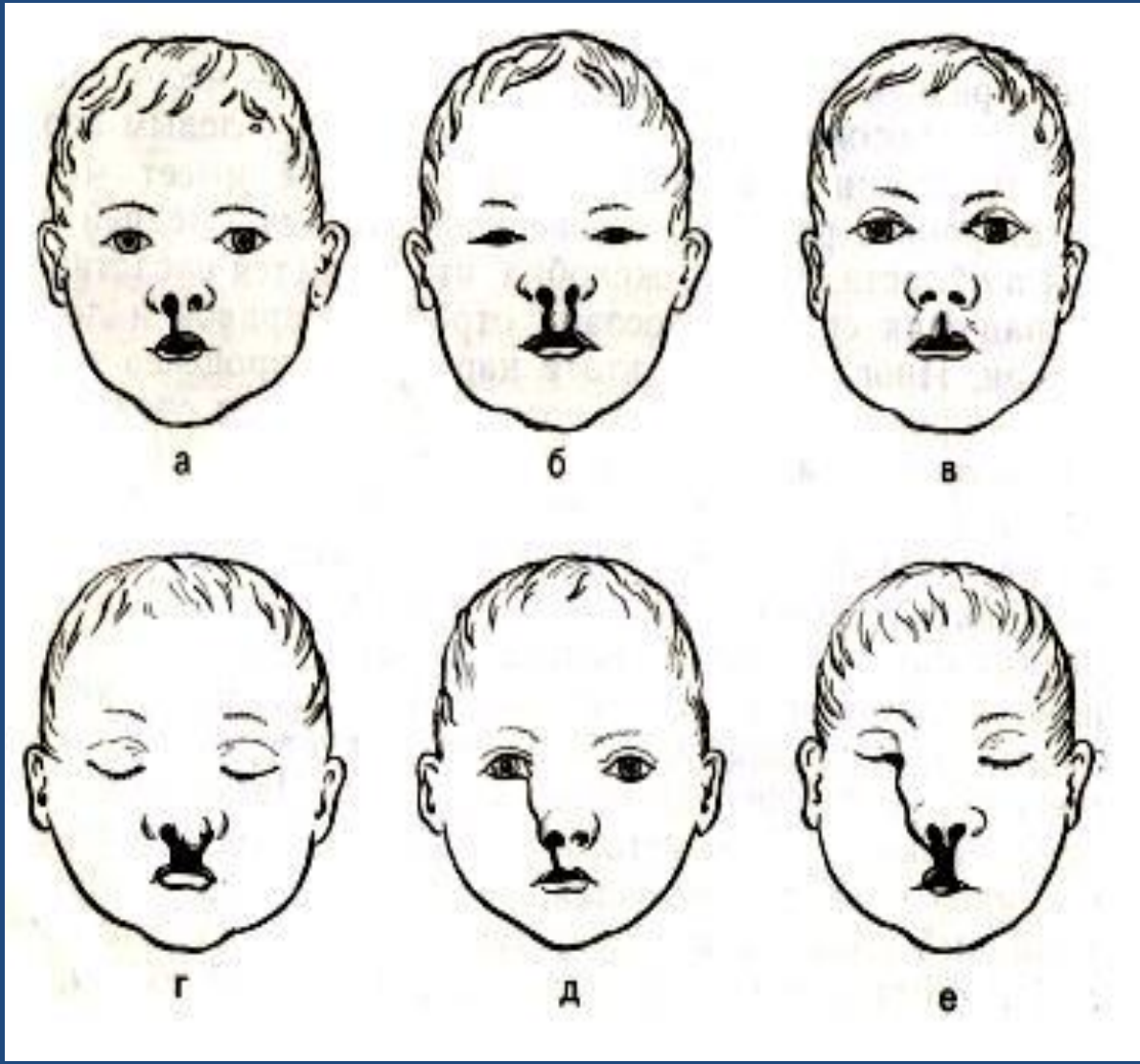
а
б
в
г
д
е

Аномалии развития лица

- Большой рот (macrostoma)
- Микростома (microstoma)
- Поперечная щель лица– несращение верхнечелюстного и нижнечелюстного отростков.

Аномалии развития лица

- Расщепленное небо (Волчья пасть) – несращение небных валиков верхнечелюстных отростков
- Односторонняя или двусторонняя щель верхней губы –одно- или двусторонее несращение верхнечелюстного и среднего носового отростков
- Открытый носослезный канал – несращение верхнечелюстного и латерального носового отростков

Դեմքի բնածին արատներ