- Проведен анализ историй болезни пациента с _ОКС без подъема ST госпитализированная в МОБ отделение ОКП в период с 03.11 по 11.11.2015 г

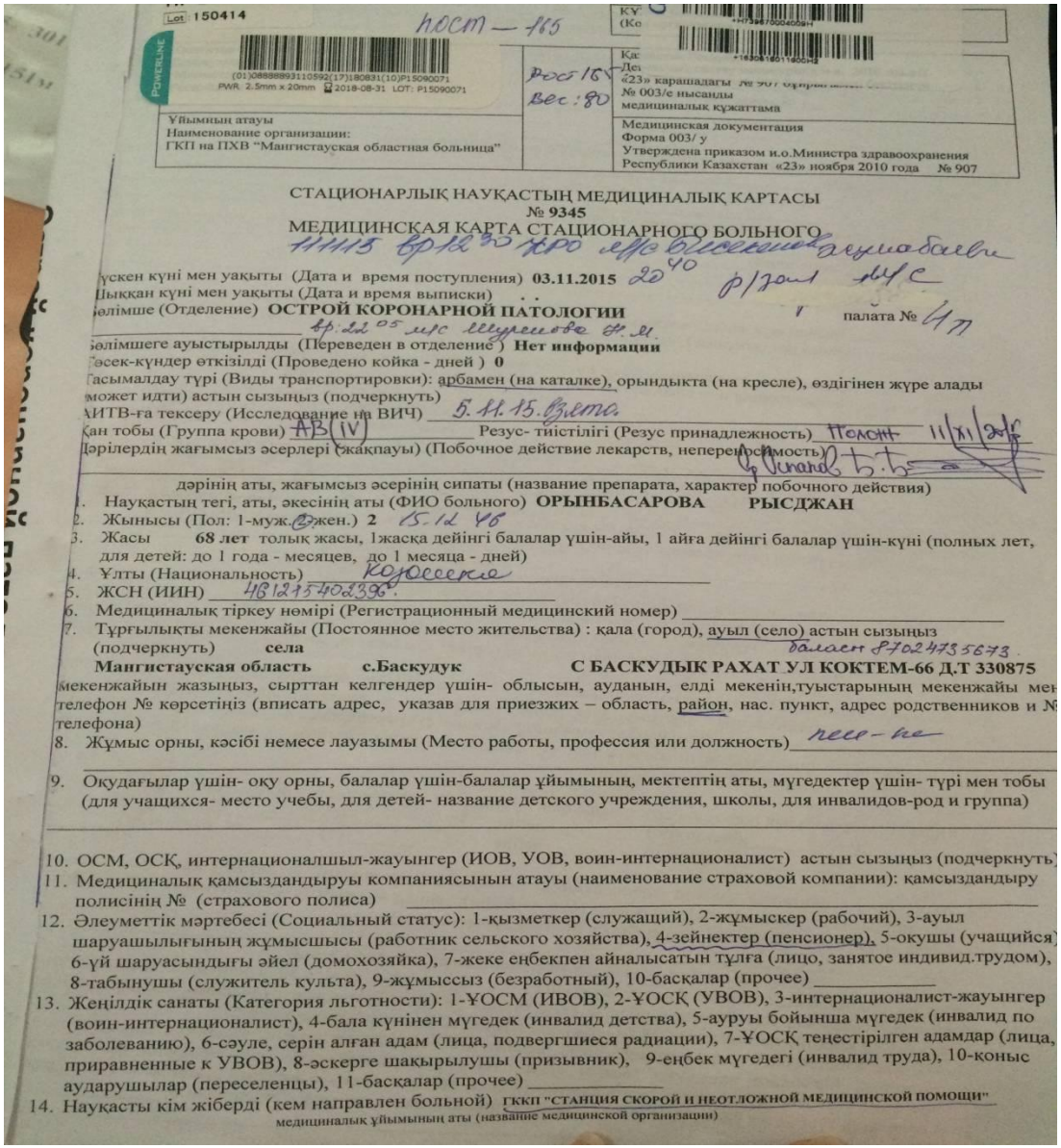

Lot 150414

пост — 165

(01)08888893110592(17)180831(10)P15090071
PWR 2.5mm x 20mm 2018-08-31 LOT: P15090071

Рост 165
Вес: 80

Ұйымның атауы
Наименование организации:
ГКП на ПХВ "Мангистауская областная больница"

«23» қарашадағы № 907 бұйрығы
№ 003/е нысанды
медициналық құжаттама

Медицинская документация
Форма 003/ у
Утверждена приказом и.о.Министра здравоохранения
Республики Казахстан «23» ноября 2010 года № 907

СТАЦИОНАРЛЫҚ НАУҚАСТЫҢ МЕДИЦИНАЛЫҚ КАРТАСЫ
№ 9345
МЕДИЦИНСКАЯ КАРТА СТАЦИОНАРНОГО БОЛЬНОГО

Түскен күні мен уақыты (Дата и время поступления) 03.11.2015 20 40
Шыққан күні мен уақыты (Дата и время выписки) . .
Бөлімше (Отделение) ОСТРОЙ КОРОНАРНОЙ ПАТОЛОГИИ палата № 4 п
Бөлімшеге ауыстырылды (Переведен в отделение) Нет информации
Төсек-күндер өткізілді (Проведено койка - дней) 0
Тасымалдау түрі (Виды транспортировки): арбамен (на каталке), орындықта (на кресле), өздігінен жүре алады (может идти) астын сызыңыз (подчеркнуть)
АИТВ-ға тексеру (Исследование на ВИЧ) 5.11.15. взята
Қан тобы (Группа крови) AB(IV) Резус- тиістілігі (Резус принадлежность) положит 11/XI/2015
Дәрілердің жағымсыз әсерлері (жақпауы) (Побочное действие лекарств, непереносимость)
дәрінің аты, жағымсыз әсерінің сипаты (название препарата, характер побочного действия)

1. Науқастың тегі, аты, әкесінің аты (ФИО больного) ОРЫНБАСАРОВА РЫСДЖАН
2. Жынысы (Пол: 1-муж., 2-жен.) 2 15.12.46
3. Жасы 68 лет толық жасы, 1жасқа дейінгі балалар үшін-айы, 1 айға дейінгі балалар үшін-күні (полных лет, для детей: до 1 года - месяцев, до 1 месяца - дней)
4. Ұлты (Национальность) Казахские
5. ЖСН (ИИН) 461215402396
6. Медициналық тіркеу нөмірі (Регистрационный медицинский номер)
7. Тұрғылықты мекенжайы (Постоянное место жительства) : қала (город), ауыл (село) астын сызыңыз (подчеркнуть) села
Мангистауская область с.Баскудук С БАСКУДЫК РАХАТ УЛ КОКТЕМ-66 Д.Т 330875
мекенжайын жазыңыз, сырттан келгендер үшін- облысын, ауданын, елді мекенін,туыстарының мекенжайы мен телефон № көрсетіңіз (вписать адрес, указав для приезжих – область, район, нас. пункт, адрес родственников и № телефона)
8. Жұмыс орны, кәсібі немесе лауазымы (Место работы, профессия или должность) нет-не
9. Оқудағылар үшін- оқу орны, балалар үшін-балалар ұйымының, мектептің аты, мүгедектер үшін- түрі мен тобы (для учащихся- место учебы, для детей- название детского учреждения, школы, для инвалидов-род и группа)
10. ОСМ, ОСҚ, интернационалшыл-жауынгер (ИОВ, УОВ, воин-интернационалист) астын сызыңыз (подчеркнуть)
11. Медициналық қамсыздандыруы компаниясының атауы (наименование страховой компании): қамсыздандыру полисінің № (страхового полиса)
12. Әлеуметтік мәртебесі (Социальный статус): 1-қызметкер (служащий), 2-жұмыскер (рабочий), 3-ауыл шаруашылығының жұмысшысы (работник сельского хозяйства), 4-зейнеткер (пенсионер), 5-оқушы (учащийся) 6-үй шаруасындығы әйел (домохозяйка), 7-жеке еңбекпен айналысатын тұлға (лицо, занятое индивид.трудом), 8-табынушы (служитель культа), 9-жұмыссыз (безработный), 10-басқалар (прочее)
13. Жеңілдік санаты (Категория льготности): 1-ҰОСМ (ИВОВ), 2-ҰОСҚ (УВОВ), 3-интернационалист-жауынгер (воин-интернационалист), 4-бала күнінен мүгедек (инвалид детства), 5-ауруы бойынша мүгедек (инвалид по заболеванию), 6-сәуле, серін алған адам (лица, подвергшиеся радиации), 7-ҰОСҚ теңестірілген адамдар (лица, приравненные к УВОВ), 8-әскерге шақырылушы (призывник), 9-еңбек мүгедегі (инвалид труда), 10-қоныс аударушылар (переселенцы), 11-басқалар (прочее)
14. Науқасты кім жіберді (кем направлен больной) ГККП "СТАНЦИЯ СКОРОЙ И НЕОТЛОЖНОЙ МЕДИЦИНСКОЙ ПОМОЩИ"
медициналық ұйымының аты (название медицинской организации)

- **Жалобы:** на загрудинные боли с иррадиацией в нижную челюсть, межлопаточную область с длительностью 20 минут, холодный пот, общая слабость

- не все вопросы заданы по данному диагнозу, не детализированы жалобы: то есть не дана полная характеристика болевого синдрома – локализация, эффект нитроглицерина, характер и выраженность боли, провоцирующие факторы их возникновения

- **Анамнез заболевания**. Заболела впервые 03.11.2015г, когда появились загрудинные боли с иррадиацией в нижную челюсть, межлопаточную область с длительностью более 20 минут, холодный пот, общая слабость. Вызвана СМП, где выявлено очень низкая АД 60/40 мм.рт.ст и снята ЭКГ. После оказания помощи по алгоритму больная доставлена в приемное отделение МОБ. Осмотрена кардиологам, с диагнозом ОКС без подъема сегмента ST госпитализирована в отделение ОКП.
-
- Не уточнено через сколько часов от начала болевого приступа доставлен в больницу, какими симптомами и синдромами они сопровождаются, какие лекарственные препараты принимал больной дома и был ли положительный эффект от принятых лекарств (нитратов, анальгетиков и др.);
- Б) производилась ли когда-нибудь ЭКГ, были ли изменения на ЭКГ ишемического типа, состоит ли на «Д» учете по поводу ишемической болезни сердца, обращался ли по этому поводу в медицинские учреждения экстренно и/или в плановом порядке; для уточнения диагноза какие исследования проводились (в частности, определение липидного спектра крови, нагрузочные пробы, ЭХОКГ, коронарография) и их результаты.

- **Анамнез жизни**: Туберкулез, гепатиты, вен-заболевания отрицает. Страдает АГ в течение многих лет. Грыжа передней брюшной стенки. Рост- 165см, вес –80 кг. Росла и развивалась соответственно возрасту. Вредных привычек нет.
- **Гемотрансфузии отрицает**
- **Аллергический анамнез спокоен.**

- не заданы вопросы, касающиеся отягощенной наследственности по атеросклерозу и сахарному диабету, о фактах внезапной смерти среди родственников в молодом возрасте, перенесенные хронические заболевания, гинекологический анамнез, операций

- **Объективно:** Общее состояние тяжелое . Сознание ясное. Положение в постели активное..Нормального телосложения. Повышенного питания. Кожные покровы бледные. Лимфатические узлы не пальпируются. В легких перкуторно- легочный звук. В легких везикулярное дыхание, хрипов нет. Грудная клетка цилиндрическая форма. ЧДД-19-22 в минуту. Тоны сердца приглушены,а ритмичные. ЧСС-76 уд в минуту, АД-90\60 мм рт. ст. Язык влажный, обложен. Живот мягкий, безболезненный, определяется опухолевидное образование по передней брюшной стенке- грыжа после перенесенной операций ампутаций матки. Печень по краю реберной дуги. Селезенка не пальпируется. Симптом поколачивания отрицателен с обеих сторон. Диурез б/о. Стул без особенностей.Отеков нет.

- Нет визуальные проявления атеросклероза, нет показателя индекса массы тела, признаков нарушения периферического кровообращения, нет перкуссии живота, консистенции и размеров печени: плотность, эластичность, болезненность, нет информации о верхушечном толчке и границах сердца, о пульсе); не описано состояние суставов.

Обоснавание предварительного диагноза

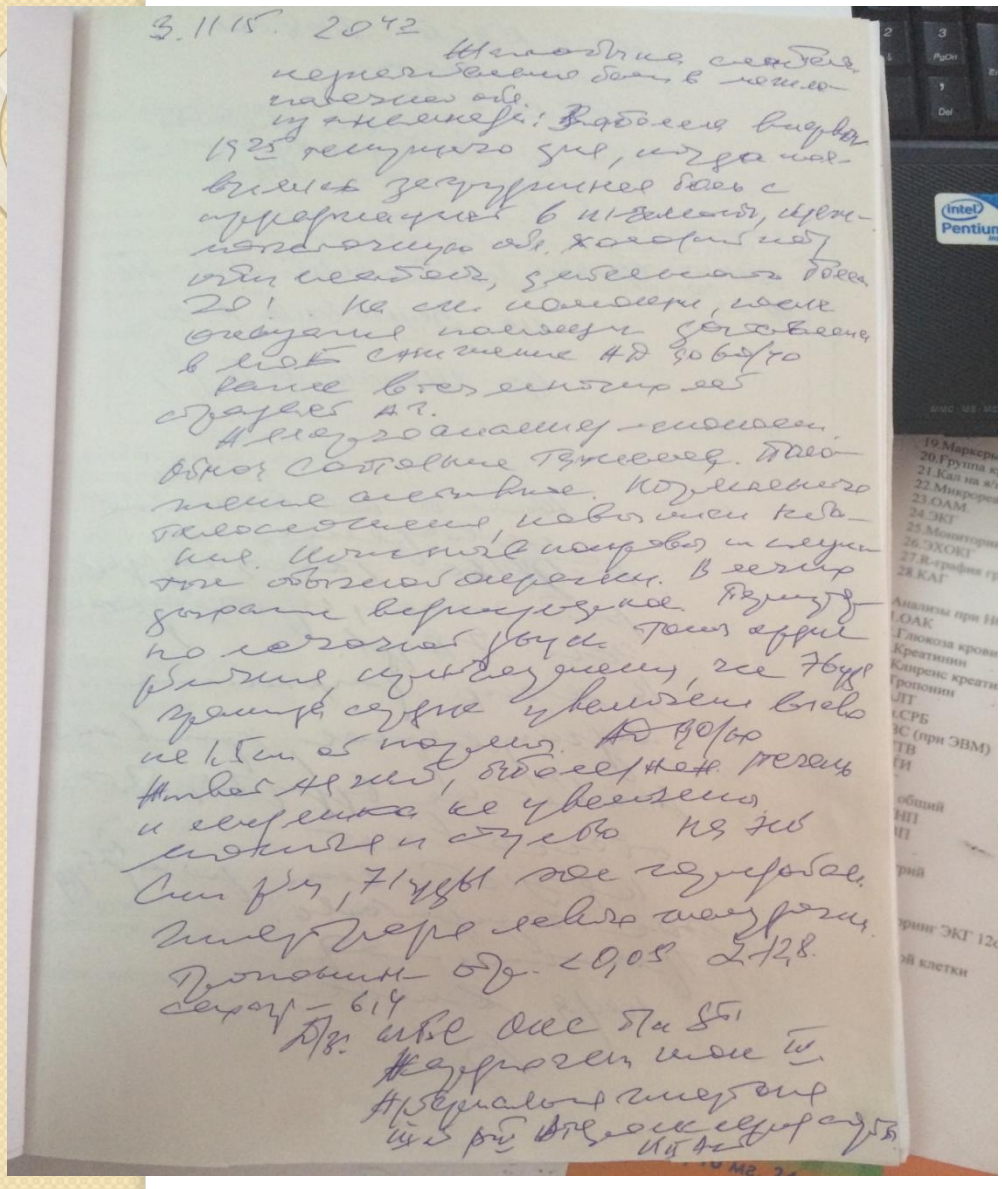

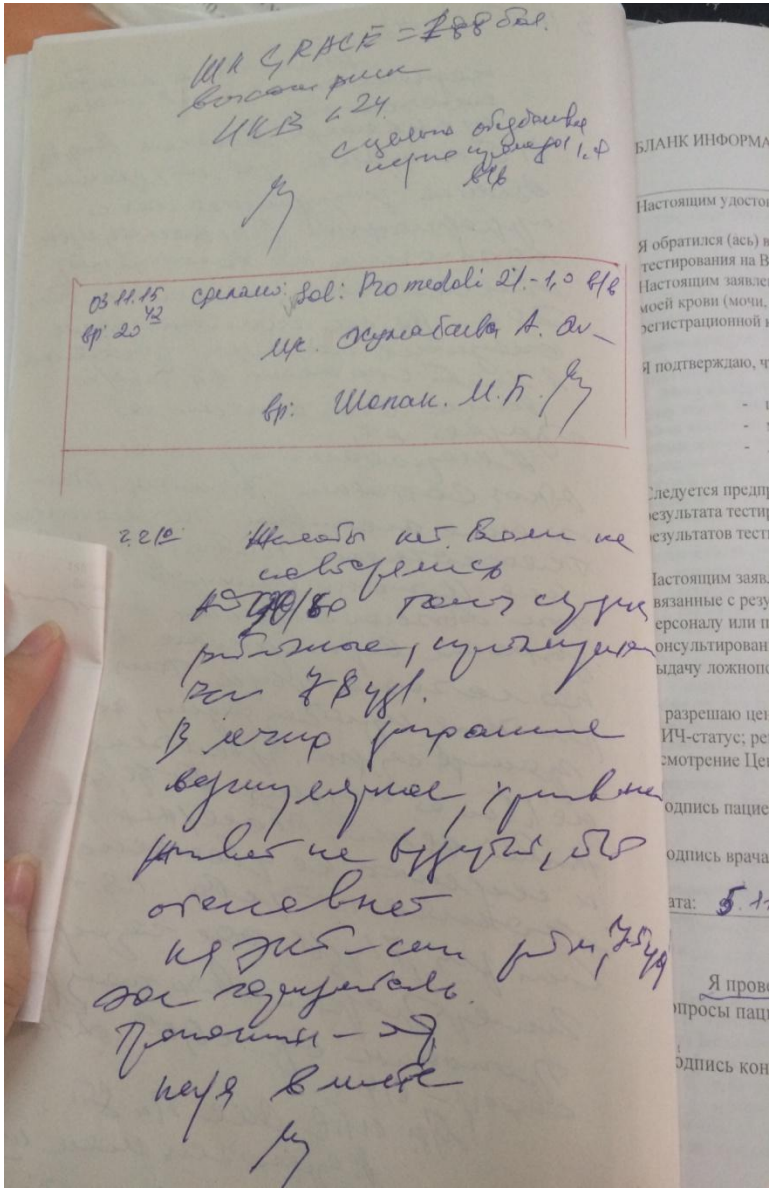

4. Дневники наблюдения, этапные эпикризы

По дневниковым записям трудно проследить за полной динамикой состояния больного, практически не отмечается эффективность проводимой терапии с оценкой уровня физической активности

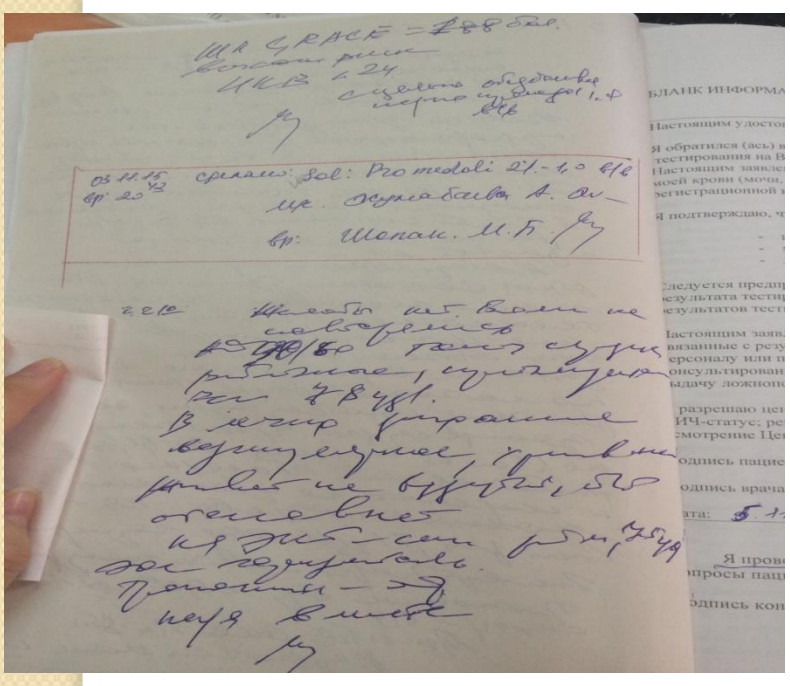

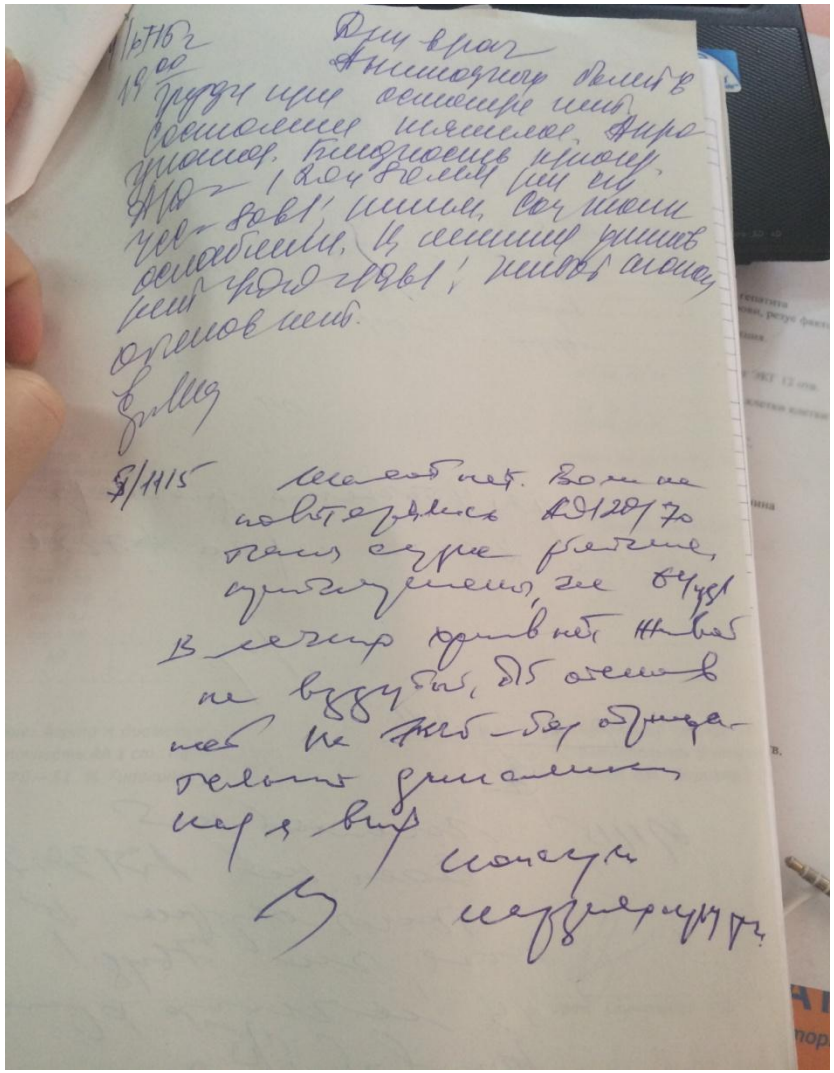

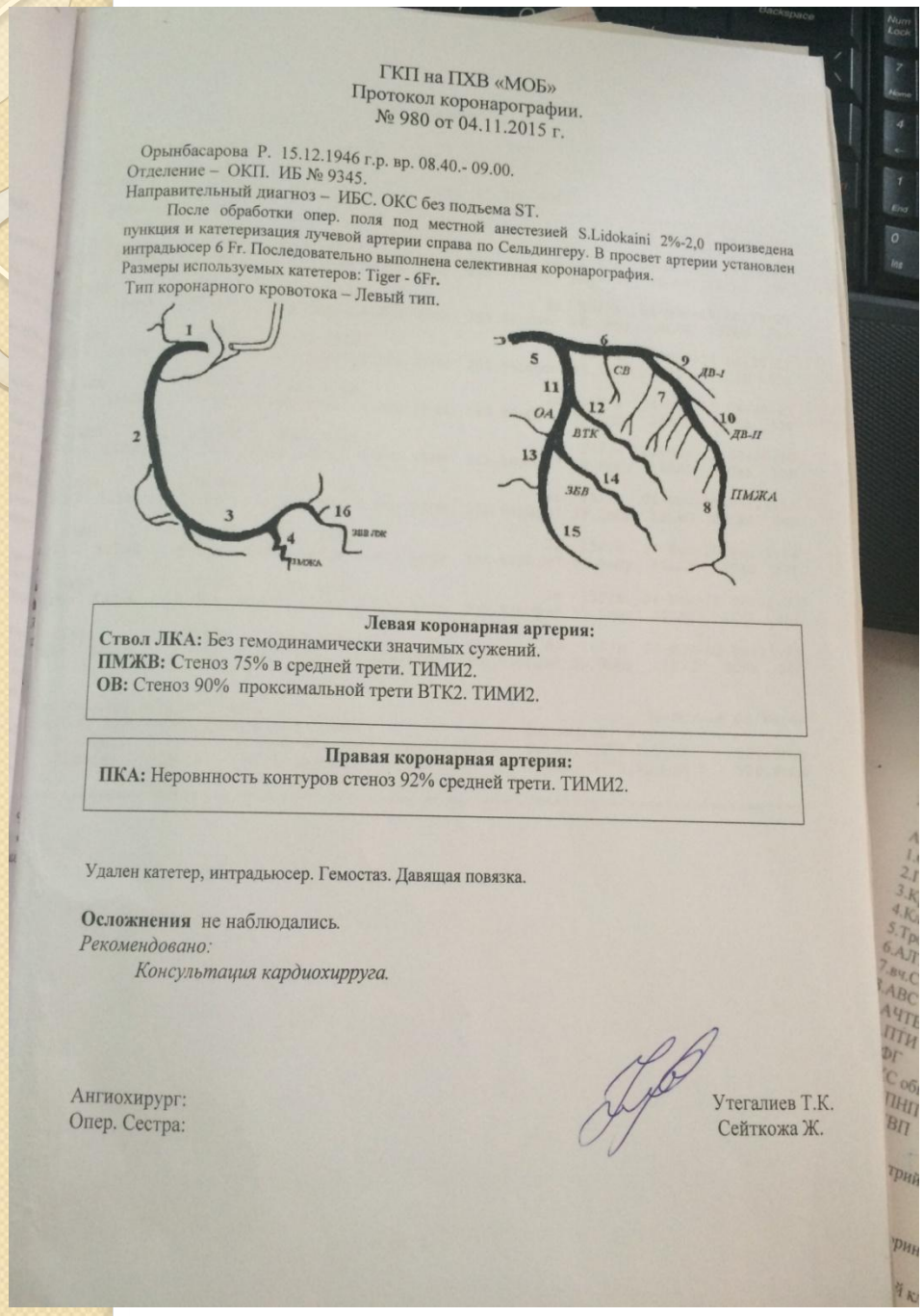

ГКП на ПХВ «МОБ»
Протокол коронарографии.
№ 980 от 04.11.2015 г.

Орынбасарова Р. 15.12.1946 г.р. вр. 08.40.- 09.00.
Отделение – ОКП. ИБ № 9345.
Направительный диагноз – ИБС. ОКС без подъема ST.
После обработки опер. поля под местной анестезией S.Lidokaini 2%-2,0 произведена пункция и катетеризация лучевой артерии справа по Сельдингеру. В просвет артерии установлен интрадьюсер 6 Fr. Последовательно выполнена селективная коронарография.
Размеры используемых катетеров: Tiger - 6Fr.
Тип коронарного кровотока – Левый тип.

Левая коронарная артерия:
Ствол ЛКА: Без гемодинамически значимых сужений.
ПМЖВ: Стеноз 75% в средней трети. ТИМИ2.
ОВ: Стеноз 90% проксимальной трети ВТК2. ТИМИ2.

Правая коронарная артерия:
ПКА: Неровнность контуров стеноз 92% средней трети. ТИМИ2.

Удален катетер, интрадьюсер. Гемостаз. Давящая повязка.

Осложнения не наблюдались.
Рекомендовано:
Консультация кардиохирруга.

Ангиохирург: Утегалиев Т.К.
Опер. Сестра: Сейткожа Ж.

КАГ от 04.11.15г. – Левый тип коронарного кровообращения.
Ствол ЛКА- без гемодинамических значимых сужений
ПМЖВ – Стеноз 75 % в средней трети.ТИМИ2.
ОВ: Стеноз 90% проксимальной трети ВТК2. ТИМИ 2
ПКА: неровность контуров стеноз 92% средней трети. ТИМИ2
Рекомендовано: Консультация кардиохирурга.

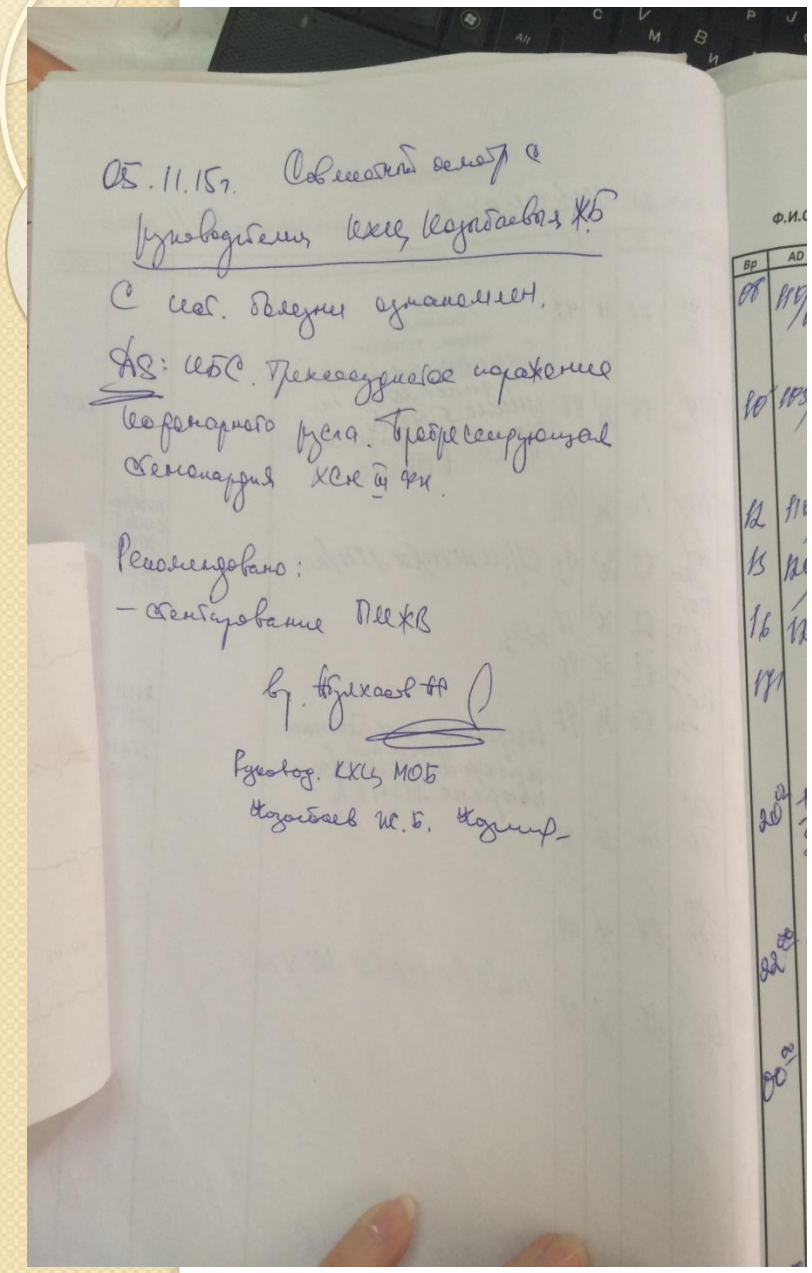

05.11.15г. Совместный осмотр с руководителем ККЦ Назарбаевым Ж.Б.

С мед. болезни ознакомлен.

Dx: ИБС. Трехсосудистое поражение коронарного русла. Прогрессирующая стенокардия. ХСН III ФК.

Рекомендовано:
– стентирование ПМЖВ

вр. Нурлыкасов А.А.

Руковод. ККЦ МОБ
Назарбаев Ж.Б.

Консультация кардиохирурга от 05.11.2015 г. ИБС. Трехсосудистое поражение коронарного русло. Прогрессирующая стенокардия. ХСН 111, ФК3
Рекомендована :
Стентирование ПМЖВ

- *6. Обоснование клинического диагноза*.
- Несмотря на то, что острый коронарный синдром через трое суток должен определиться клиническим диагнозом (например, как прогрессирующая стенокардия или острый инфаркт миокарда) в обосновании обосновывается ОКС, это грубая ошибка

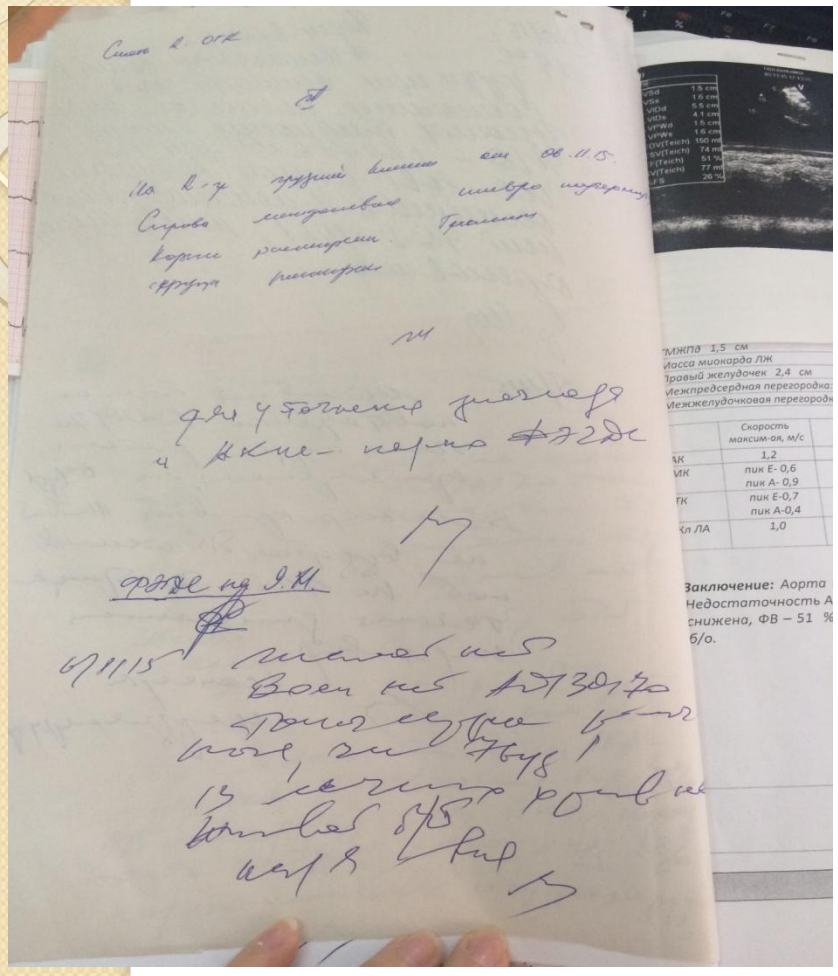

ТМЖПд	1,5 см
Масса миокарда ЛЖ	
Правый желудочек	2,4 см
Межпредсердная перегородка:	
Межжелудочковая перегородка	

	Скорость максим-ая, м/с
АК	1,2
МК	пик Е- 0,6 пик А- 0,9
ТК	пик Е-0,7 пик А-0,4
Кл ЛА	1,0

Заключение: Аорта
Недостаточность А
снижена, ФВ – 51 %
б/о.

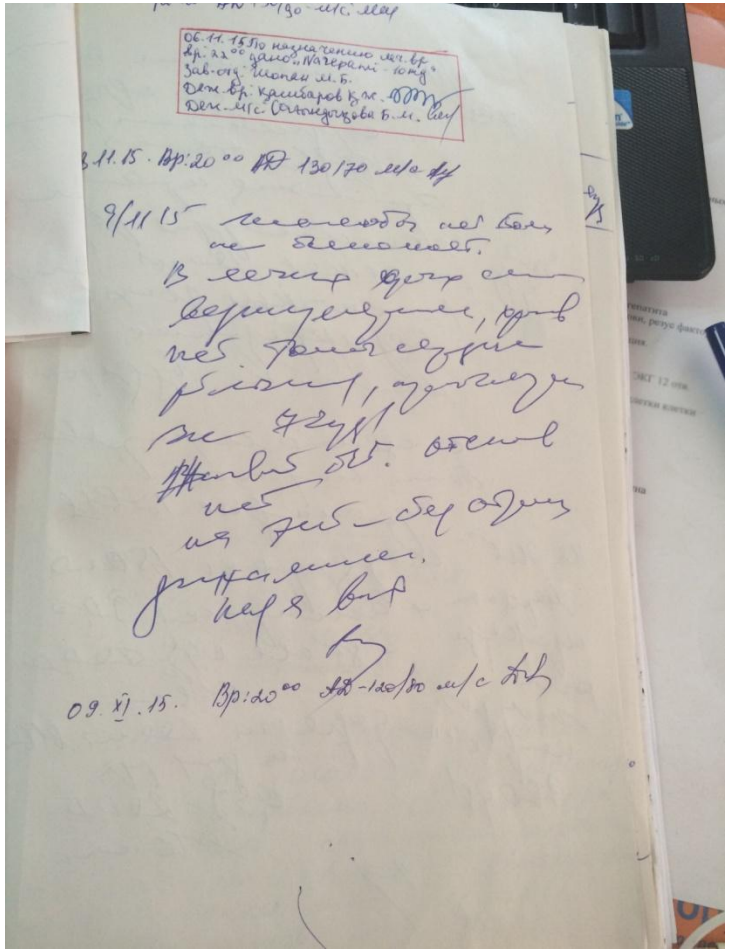

06.11.15 По назначению леч. вр. Др. 22⁰⁰ дано «Нитроглицерин - 10 мг»
Зав-отд. Ниопан М.Б.
Деж. вр. Карибаров Б.Л.
Деж. м/с. Сатимендиева Б.М.

3.11.15. Вр: 20⁰⁰ АД 130/70 мм.рт.ст

9/11 15 жалоб нет боли не беспокоят.
В легких дых. сам вертикулярное, хрип нет. Тоны сердца ритм, одышки нет ЧДД 18 в мин. Живот б/б. отеков нет. Мочится — без отдуш. дыхания.
Нуж. вит

09.XI.15. Вр: 20⁰⁰ АД-120/70 мм/с

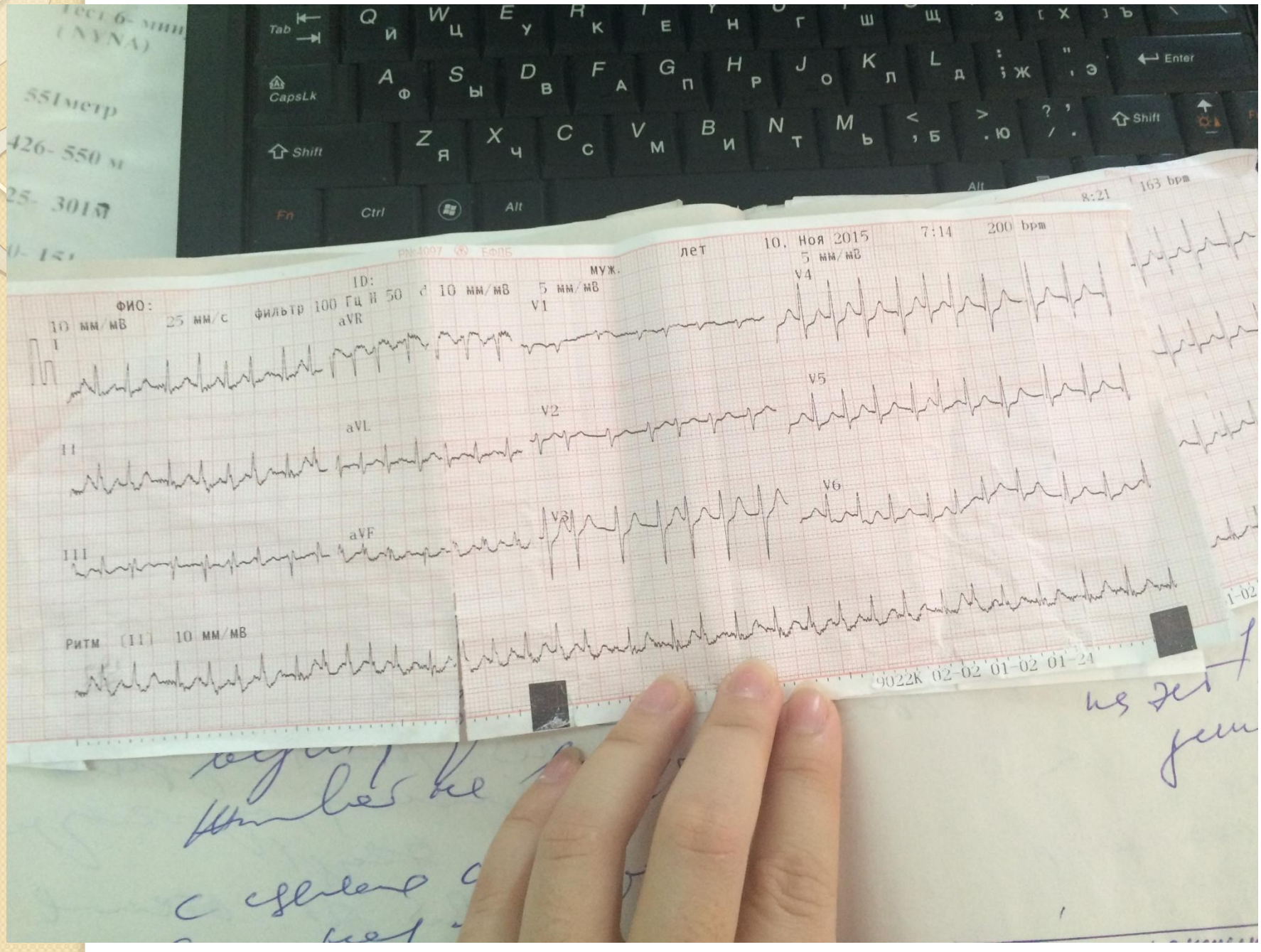
ФИО:
ID:
лет
10. Ноя 2015
7:14
200 bpm
163 bpm
муж.
10 мм/мВ
25 мм/с
фильтр 100 Гц N 50
10 мм/мВ
5 мм/мВ
5 мм/мВ
I
aVR
V1
V4
II
aVL
V2
V5
III
aVF
V3
V6
Ритм [II] 10 мм/мВ
9022K 02-02 01-02 01-24

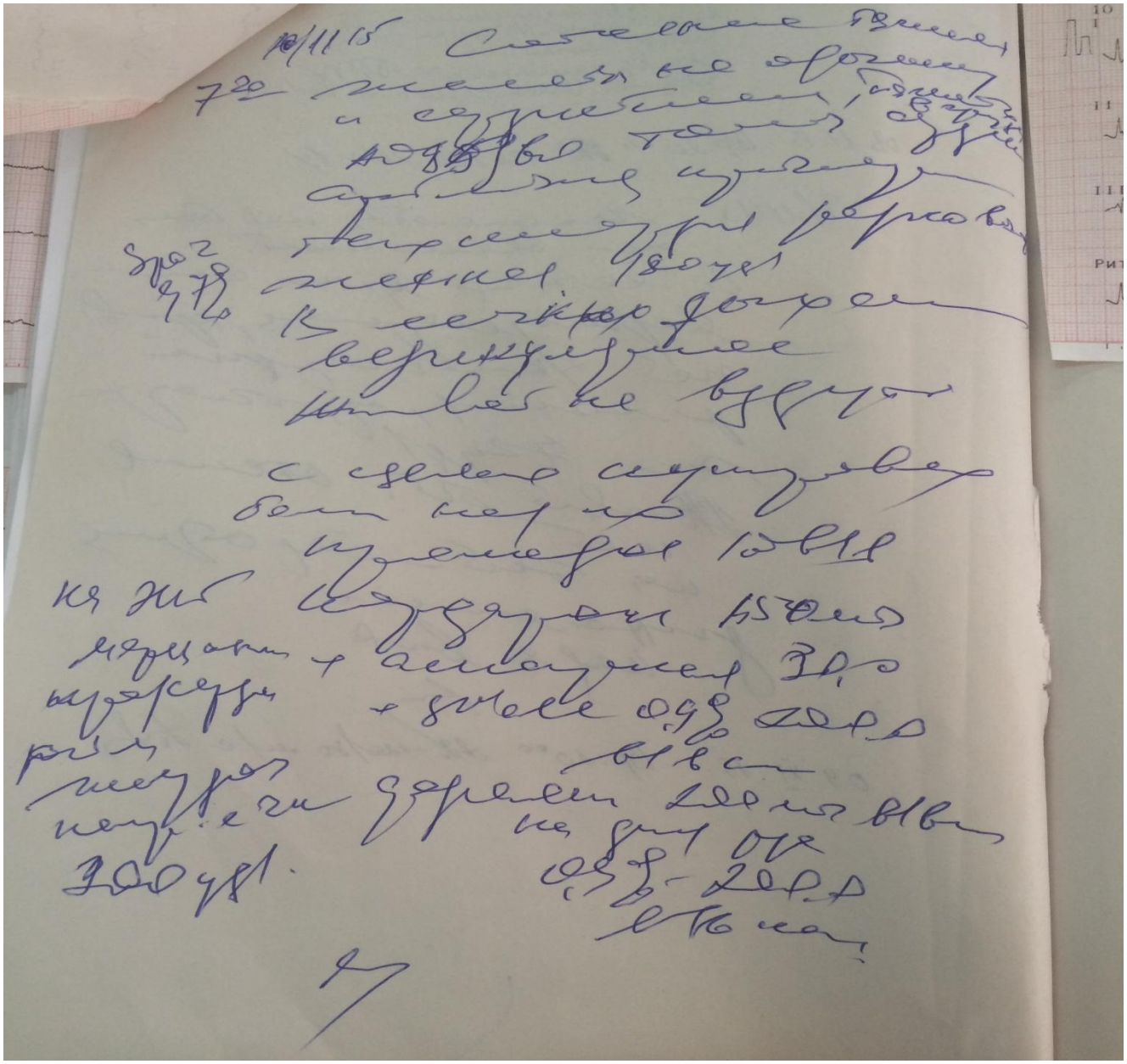

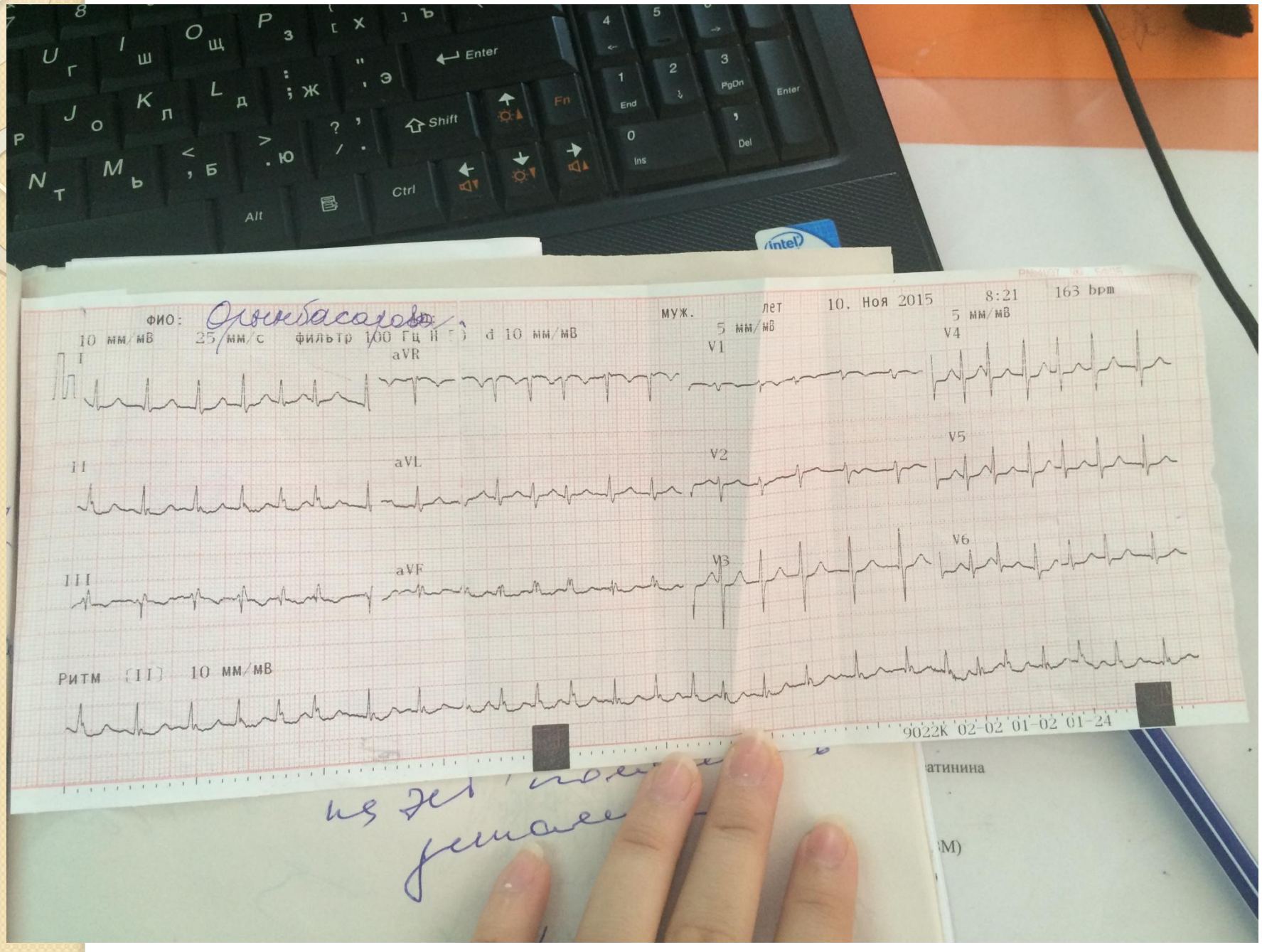
ФИО:
муж.
лет
10. Ноя 2015
8:21
163 bpm
10 мм/мВ
25 мм/с
фильтр 100 Гц
10 мм/мВ
5 мм/мВ
5 мм/мВ
I
aVR
V1
V4
II
aVL
V2
V5
III
aVF
V3
V6
Ритм (II) 10 мм/мВ
9022K 02-02 01-02 01-24

8ос

Жалобы на слабость
обременен курением
АД 110/70
тоны сердца глухие
пульсация на обеих
в легких дышит везик.
слева
Живот не вздут
пал-я вып
на ж/т положительн
раздражение.

10.XI.15. По назначению нач врача
вр. 4.20 Сделано промедол 1,0 в/в
Зав отд: Шопаков М.Б.
Леч. врач: Шопаков М.Б.
Фельдш м/с: Сальниковская Б. Неф

10.11.2015. На момент осмотра
жалоба на слабость, на умеренную
одышку, сердцебиение. АД 110/70 мм.рт.
ст. Сог тоны приглушены, ритмичны
ЧСС 101 в мин. В легких везикулярное
дыхание, хрипов нет. ЧСС 20 в.
Живот мягкий, б/б. ДГО б/о.

Периферических отеков нет.

Врач-интерн: Ахмадова Д.Б.

10.11.15. Ср: 20^{00} – АД – 110/70 мм.рт.ст.

Чирок

ПП

2010 Болен из отдаленного

Д 900 км в одном месяце пешком

шел в живых

С нач. дня ощущение

всего тела отдых

Аппетит сильный

Жалобы: в сорокин нет р-зи

ср. в/б кашл. в/б гастро

гим: дым 1/2-1/3, рест. сохранен

тяжесть хорошие дышит на

Шелер поперечный

Д1: Синдром мерка?

Жалобы: – стеноз выходного!!!

– в перисоединении у в ср. в/б

– в нейрогипоксии 30 в-я

– МРТ поясн. – предположительно одна киста есть

– в рентгенологическом гор.

– повторить ОГК после рождения

11/11/15 825 Жалобы на слабость, боли не изменились, кровотечение из полового члена, прекратилось. Больная в сознании. АД 160/100 тахикардия, артериальная гипотензия, олигурия, анурия. В легких дыхание ослаблено, хрипы в нижних отделах. с целью купирования болевого синдрома, парно промедол 1мл в/в на ночь обезболивание

11.11.15 По назначению леч. вр. Сделано „Promedoli" вр. 09[10] Sol. Promedol 2%. 2мл
Зав. отд.: Шапан М.Б.
Леч. вр.: Шапан М.Б.
Деж. м/с: Сатыгулова В.

Жалобы на боли в животе, отеки, изменения, слабость, одышка
АД 160/100

09[19] В легких дыхание ослаблено, хрипы, притупление перкуторного звука. АД 150/90
Живот мягкий, бурчание, перистальтика вялая, безболезненное, пальпация
Кровяные выделения скудные, кровянистые.
Диагноз: Острый пиелонефрит не требует хирургического лечения и скудных кровянистых выделений парно: с целью обезболивания промедол 1,0 в/в

11.11.15 По назначению леч. вр.: 10[25] Сделано „Promedoli 2%. 2мл"
Зав. отд.: Шапан М.Б.
Леч. врач: Шапан М.Б.
Деж. м/с: Солтонгодова

наступ. сознания
обо / другие
2ч другие чуть бо лежать

11.11.15г Осмотр

Жуб и опущен отношение
Имеется отрицательная грыжа
ку. внутренняя грыжа. Впервые
Не может исключить ущемление
нет данных осмотрен
специалистом

Врач Сорочан
хирург КРД

12 11.45 жалобы на сильные
боли в правой подвздошной
области, рвота слабость
АД 150/90 пульс ритмичный
88 уд/м в легких дыхание
жесткое на выдохе
в целом удовлетворительное
больного госпитализировать
транспортировать 40 вед

11.11.15. По назначению леч. врача
Вр: 11.50 Сделано Promedol 2% 2мл
Зав. отд: Шопан М.Б.
Леч. врач: Шопан М.Б.
Деж. мед сестра Сагандыкова

Больного осмотрен
хирургом и переведен в КРД.

- **11.11.2015 10:20** на фоне проводимой терапий состояние больного ухидшалось появились сильные боли в животе, онемение конечностей,слабость, одышка. В легких везикулярное дыхание, хрипов нет. Сог тоны приглушены, ритмичные. ЧСС -96 уд/мин . АД 160/100 мм.рт.ст. Живот мягкий, , безболезненный, определяется опухолевидное образование по передней брюшной стенке- грыжа после перенесенной операций ампутаций матки, безболезненный, перистальтика кичешника вялая.Непроизвольное мочеспускание.Правая нижняя конечность синюшная, сетчатый оттенок, левая бледноватая,на ощупь холодный
- На оснавание вышеизложенных появилось подозрение на тромбоз сосудов нижних конечностей и мезентериальных сосудов. Вызывана на консультацию сосудистый хирург и реаниматолог. Осмотрена хирургом- ущемление не выявлено. В связи с ухудшением состояния больного переведена в КРО для дальнейшего лечени

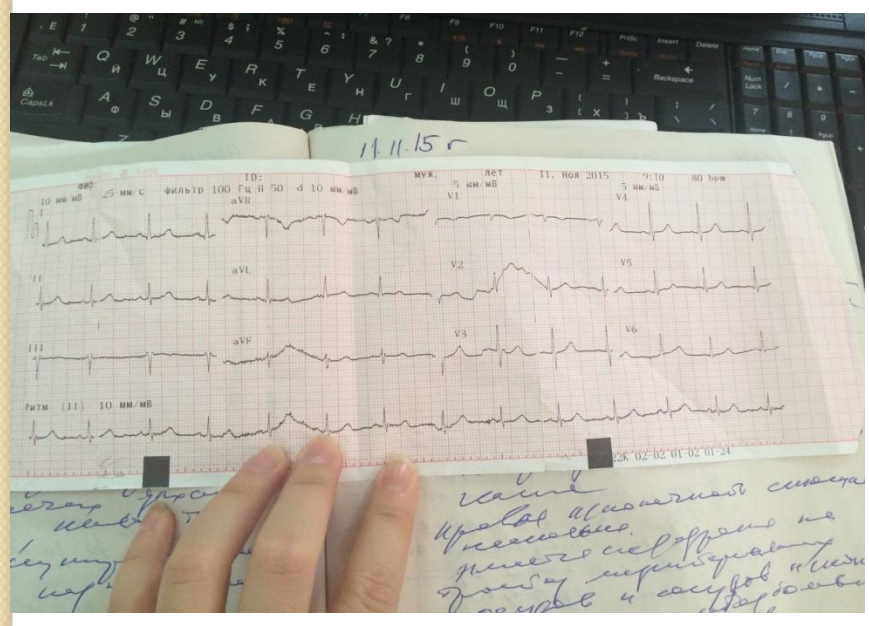

1. Вызван сосудистый хирург в связи вышеуказанными жалобами
2. Нет записи сосудистого хирурга
3. Несвоевременное оказание мед.помощи

- В КРО продолжена интенсиявная терапия на фоне которой состояние больной прогр ухудшалась.
- 13-40 переведена на ИВЛ. 14-00 часов АД 70/40, пульс -110 уд/мин. 17-30 из назогастрального зонда выделяется темная кровь со сгустками в количестве 700 мл. Гемоглобин снизился до 49 г/л

Проводился артериография нижних конечностей 17.20-18.00 где, выявлено окклюзия бедренной артерий слева на уровне трифуркаций

ГКП на ПХВ «МОБ»

Протокол ангиопластикинижней конечности слева.
№ 1031 от 11.11.2015г.

Ф.И.О.: Орынбасарова Р.
№ ист: 9345
Отделение: КРО . ОКП. **Возраст**: 15.12.1946 г.р.
Диагноз: Мультифокальный атеросклероз. **Время :** 17.20. - 18.00.

Операция: Артериография нижних конечностей слева.

После обработки опер.поля под местной анестезией S.Novocaini0.5%-20,0 произведена пункция правой общей бедренной артериипо Сельдингеру. Установлен интрадьюсер в бедренную артерию, проведены серии снимков.
Аортография бифуркация бедренной артерии проходимы без стенозов. Контуры артерии неровные, ОБА справа проходима поверхностной бедренной артерии. Подколенная артерия проходима трифуркации артерии проходимы. Слева отмечается окклюзия подколенной бедренной артерии слева. Артерии стопы не заполняются. Пациентке дано Тб. Тромбо-асс 100 мг клопидогрель 150 мг внутрь, гепарин 5000 ЕД в бедренную аретрию. Гайд катетер установлен в бедренную артерию справа ч/з бифуркацию налево. Затем проведен проводник в поверхностную бедренную артерию на пдколенную бедренную рнтерию поводник проведен дистальнее стеноза. Далее подведен коронарный проводник на уровне трифуркации подведен баллон «powerline» 2.5 -20.0 предилатация 15 атм, при контрольной ангиографии проходимость артерии восстановлена. Передняя и срединная большеберцовые артерии слева проходимы.
Удален катетер, интрадьюсер. Гемостаз. Асептическая давящая повязка.

Осложнения во время процедуры не наблюдались.
Заключение: Окклюзия подколенной бедренной артерии слева на уровне трифуркации.

Рекомендовано:
- **Консультация ангиохирурга.**
- **Атикоагулянты, дезагреганты.**

Ангиохирург: УтегалиевТ.К.
Опер.м\с: Калыбаева А.

1

Не указывается потеря крови около 700 мл

- 11.11.2015 г перелита дважды одногрупная эрит.масса в количестве 159 мл и 219 мл, а также свежезамороженная плазама в количестве 250 мл и 240 мл

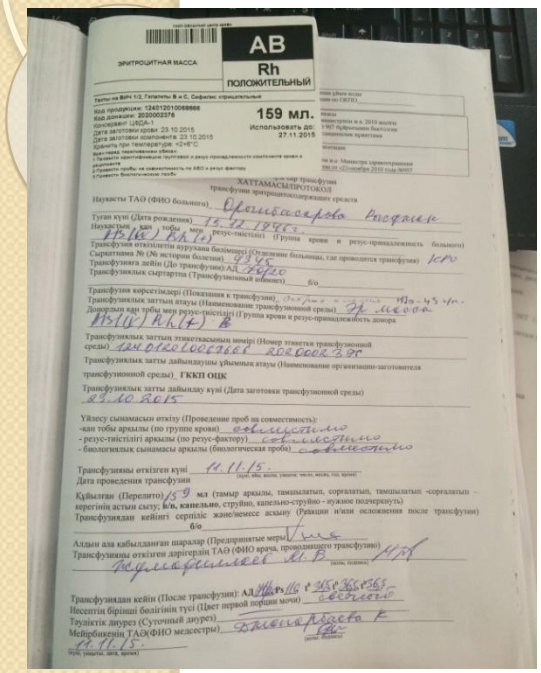

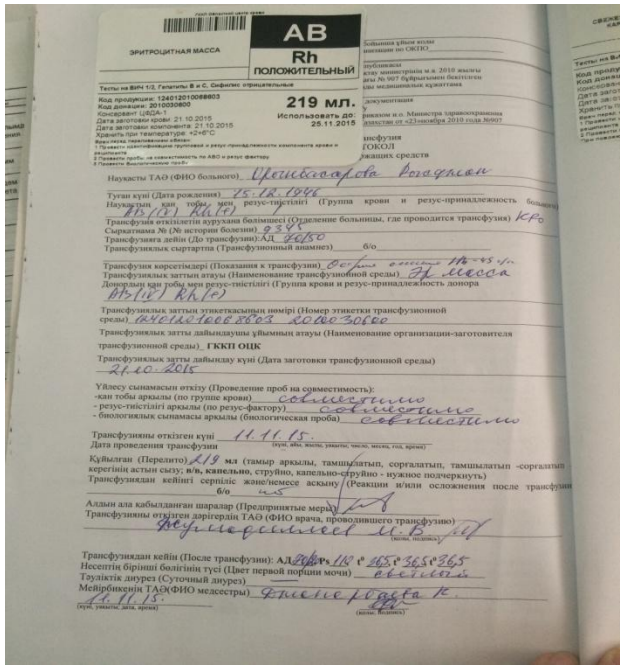

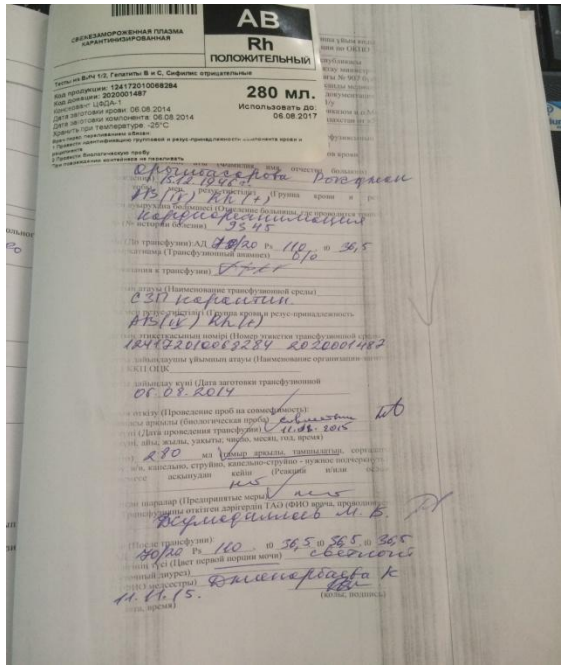





- На фоне интенсивной терапий состояние больной оставалось крайне тяжелой с цифрами АД 70/40 мм. рт.ст. ЧСС -140 уд/мин.Пульс-110 уд/мин. SpO2-98%/
- **12/11/2015 вр 5.30** произошла на остановка сердечной деятельности . Начато реанимационные мероприятия по протоколу. Инотропная поддержка (адреналин 0,3 мкг/кг/минуту , норадреналин 0,4 мкг/кг/минуту) в экстренном порядке проведены следующие реанимационные мероприятия: непрямой массаж сердца, адреналин 1,0мл- дробно №5, атропин 1,0мл дробно №3, натрий гидрокарбонат 4% 200мл №2 , CaCl 10%--20мл , Преднизолон 120 мг.
- Реанимационные мероприятия и интенсивная терапия в течение 30 мин, без эффекта 12.11.2015г 06:10 минут констатирована **биологическая смерть**

- **Посмертный диагноз:** Острый тромбоз нижних левой подколенной артерий и брыжеечных артерии. Острая язва желудка.Желудочно кичешное кровотечение. Постгеморрагическая анемия. Геморрагический и кардиогенный шок 111 степени.
- **Причина смерти:** Острая сердечная сосудистая недостаточность Остановка сердце по типу асистолий
- **Соп ДЗ :** ИБС. Прогрессирующая стенокардия. Трехсосудистое порожение коронарного русло. Нарушение ритма по типу мерцательной аритмий паркосизмальная форма от 10.11.2015г Артериальная гипертензия 11 степени .ГР-4. Атеросклероз аорты.ХСН 2 А.ФК3
- Послеопреационная вентральная грыжа.Состояние после экстирпаций матки от 2005 г **.**

- **Лабораторные данные** : от 03.11.2015 г время 20:55 – отрицательный
- тропонин крови от 04.11.2015 вр 06:58: - отрицательный
- **ОАК от 03.11.15г.** НВ-121 г/л, лейк-12,8*10^9 г/л, эрит-3,76*10^{12} г/л, тромб 241*10^9 г/л. ЦП-0,96
- **ОАК от 04.11.15г.** НВ-140 г/л, лейк-8,9*10^9 г/л, эрит-4,60 *10^{12} г/л, тромб 250*10^9 г/л. ЦП-0,9
- **ОАК от 11.11.15г.** НВ-99 г/л, лейк-11,8*10^9 г/л, эрит-3,22 *10^{12} г/л, тромб 270*10^9 г/л.
- **ОАК от 11.11.15г.время 23:01.** НВ-49 г/л, лейк-8,7*10^9 г/л, эрит- 1,52 *10^{12} г/л, тромб
- 306*10^9 г/л. ЦП-0,98
- **ОАК от 12.11.15г.время 06:04.** НВ-92 г/л, лейк-11,6*10^9 г/л, эрит- 2,93 *10^{12} г/л, тромб
- 311*10^9 г/л. ЦП-0,94

- **Электролиты крови** от 11.11.15г вр 19:28. калий – 4,4ммоль/л, натрий – 159 ммоль/л, кальций-0,852 ммоль/л, хлор-107 ммоль/л
- **Электролиты крови** от 12.11.15г вр 03:36. калий – 5,5 ммоль/л, натрий – 154 ммоль/л, кальций-0,72 ммоль/л, хлор-123 ммоль/л

- **ОАМ от 05.11.15г.** цвет- желтая, прозрачность- проз , уд. вес. – 1024, реакция – кислая, белок – 0,177 , лейк – 9-10 п/зр**,** , плос эпит-3-4 в п/з
- **Кал на я/глист** от 04.11.15г. отрицательные.
- **Кровь на микрореакцию** от 04.11.15г. – отрицательная
- **Анализ на ВИЧ и гепатиты В и С № 74255** от 06.11.2015г: отрицательный

- **Б\химия крови** (04.11 .15г.):, креатинин 132 ммоль/л, глюкоза- 6,5 ммоль/л, АЛТ-25 ед/л, холестерин- 4,5 ммоль/л, триглицериды-1,5 ммоль/л
- **Б\химия крови** (05.11 .15г.):, креатинин 119 ммоль/л, глюкоза- 6,6 ммоль/л, АЛТ-41 ед/л, АСТ- 20ед/л, холестерин- 4,0 ммоль/л, триглицериды-1,2 ммоль/л
- **Проба Реберга от 05.11.2015г:** Суточный диурез- 800, минутный диурез- 06, креатинин в крови -119 ммоль/л, креатинин в моче -12668 мл, креатинин в суточной моче -16 мл , Концентрац. Индекс-106 мл, клубочная фильтрация – 64 % реабсорбция -99%
- **Коагулограмма от 04.11.2015 г:** ПТИ -93,50 %, фибриноген -3,36 г/л, АЧТВ-30,10 сек

- **ЭКГ** от 03.11 .15г ритм синусовый, ЧСС- 62 уд в мин . ЭОС – горизонтальная. Нарушение внутрижелудочковой проводимости.
- **ЭКГ** от 10.11 .15г мерцание предсердий, пароксизм суправентрикулярной тахикардиейс ЧСС -200 уд.мин. После купирования ритм синусовый тахикардия-96 уд/мин
- ЭКГ от 11.11.2015 г 9-10 и 11-58 синусовый ритм с ЧСС -85 уд/мин. Нарушение внутрижелудочковой проводимости.

- **Р – графия ОГК от 06.11.15г.** **Заключение**: Легочные поля прозрачны, корни легких структурны. Сердце- дилатация левого желудочка. Аорты уплотнена, склерозирована.

- **Получала лечение**:
- бипрол 2,5 мг, кворекс 75 мг вечером, асстромбин 100 мг вечером, арикстра 2,5 мг, аторис 10 мг вечером, омез 1 к х 2 раза,квамател 20,0 на физ. растворе 200,0 в/в капельно, дротоверин 2,0 х 2 раза в день
-
- План лечения соответствует принятым стандартом
- в наличии имеются все группы лекарств антиангинального, антиагрегантного действия

- Заключение

1. Диагностический этап был проведен неполно и несвоевременно, что привело к острому тромбозу нижних левой подколенной артерий и брыжеечных артерии
2. Скудная клиника язвенной болезни и несвоевременная диагностика привело к кровотечению из ЖКТ
3. Также назначение ряда препаратов абсолютно противопоказанных в данном случае (антиагрегантов)
4. Несвоевременное участие опытного врача и нет записи консультации.
5. Острая нехватка врачей ухудшает качество оказания неотложной медицинской помощи

- **Ошибка врачей**
-
- **Ошибка врача:**
- недостаточное знание течения и исходов ОКС
- *Пути решения* – обучение диагностическому алгоритму и тактике ведения больных с ОКС. Ведение больных с острым тромбозом и возможными его осложнениями
- **Отсутствие диагностических ресурсов:**
- Нет возможностей своевременно дифференцировать с другими назологиями
- *Пути решения:*

1. ***1.***