Острый коронарный синдром и острые заболевания пищевода и желудка

Профессор А.С. Галявич

Зав. кафедрой кардиологии КГМУ

ИМспST и сопутствующие заболевания (МКДЦ, 2012)

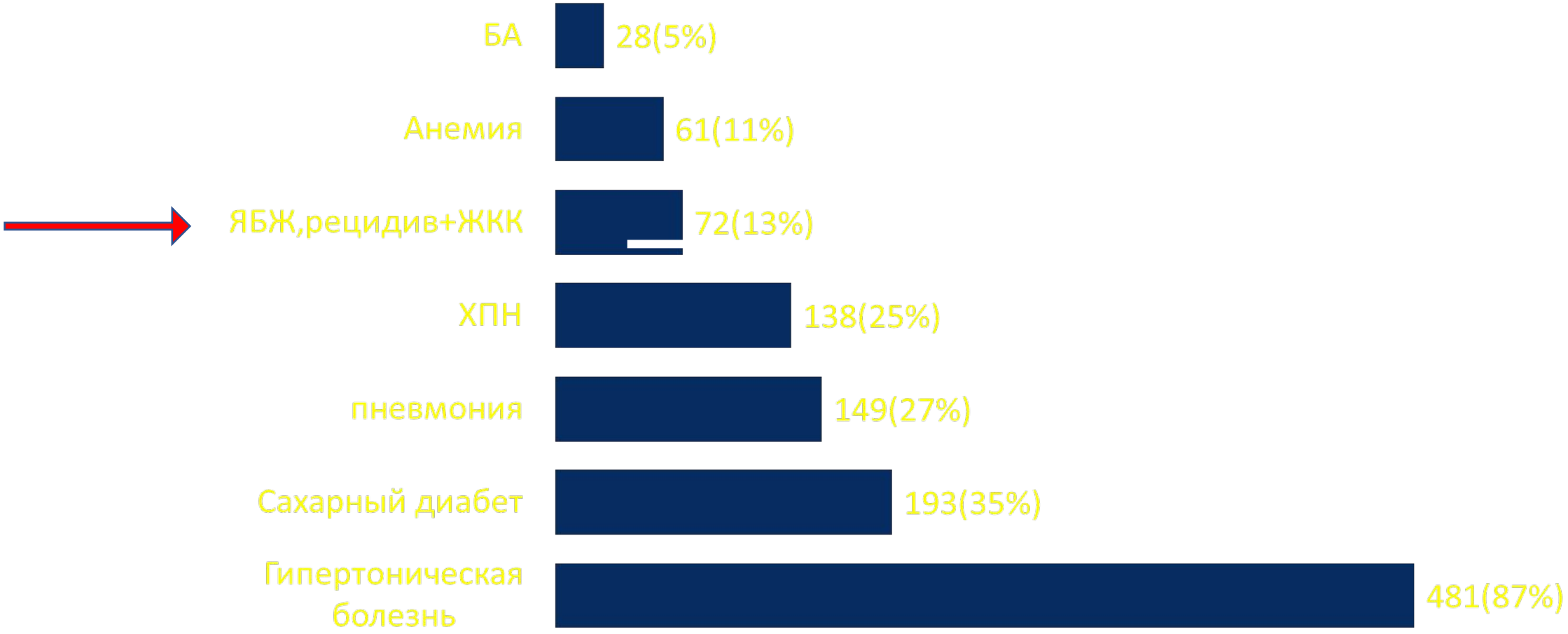

Язвенная болезнь желудка, 12 п.к. у каждого 8 больного ИМ.

Осложнения язвенной болезни желудка и 12 п.к.

- Кровотечение
- Пенетрация в близлежащие органы
- Малигнизация

Инфаркт миокарда и ЖКТ-кровотечение

- Имеющееся кровотечение при поступлении.
- Возникшее кровотечение на фоне применения антитромбиновых средств.

Общая смертность в течение 1 года

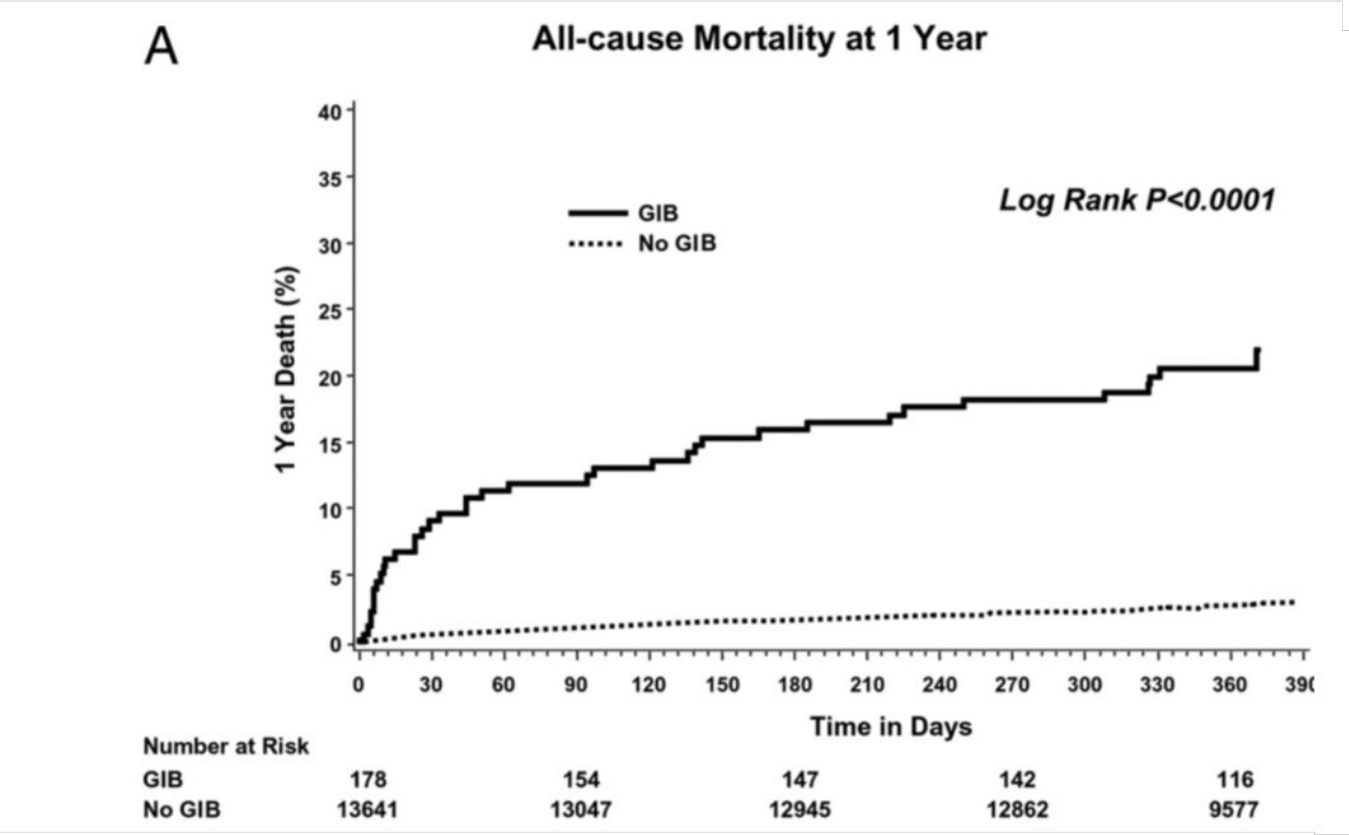

Кардиальная смертность в течение 1 года

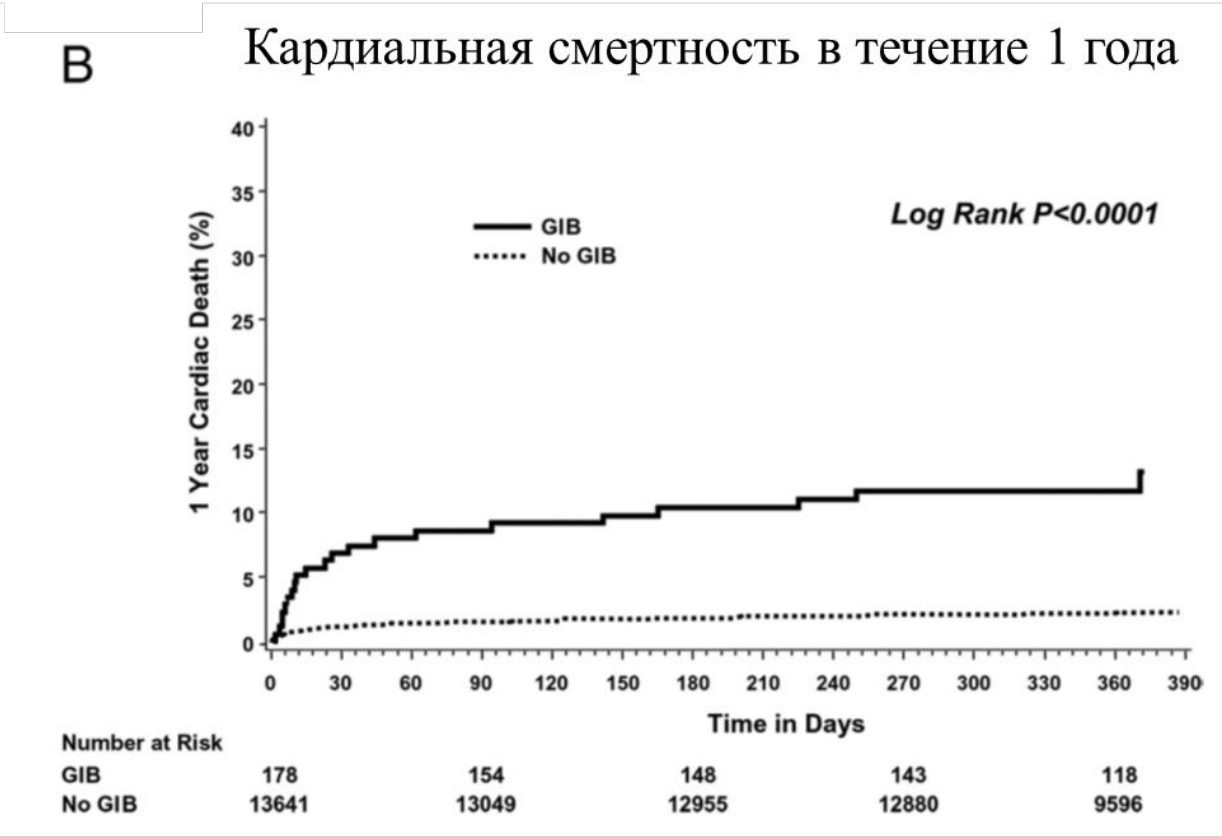

J Am Coll Cardiol 2009;54:1293–302

Гипотетические механизмы связи кровотечений и смертности

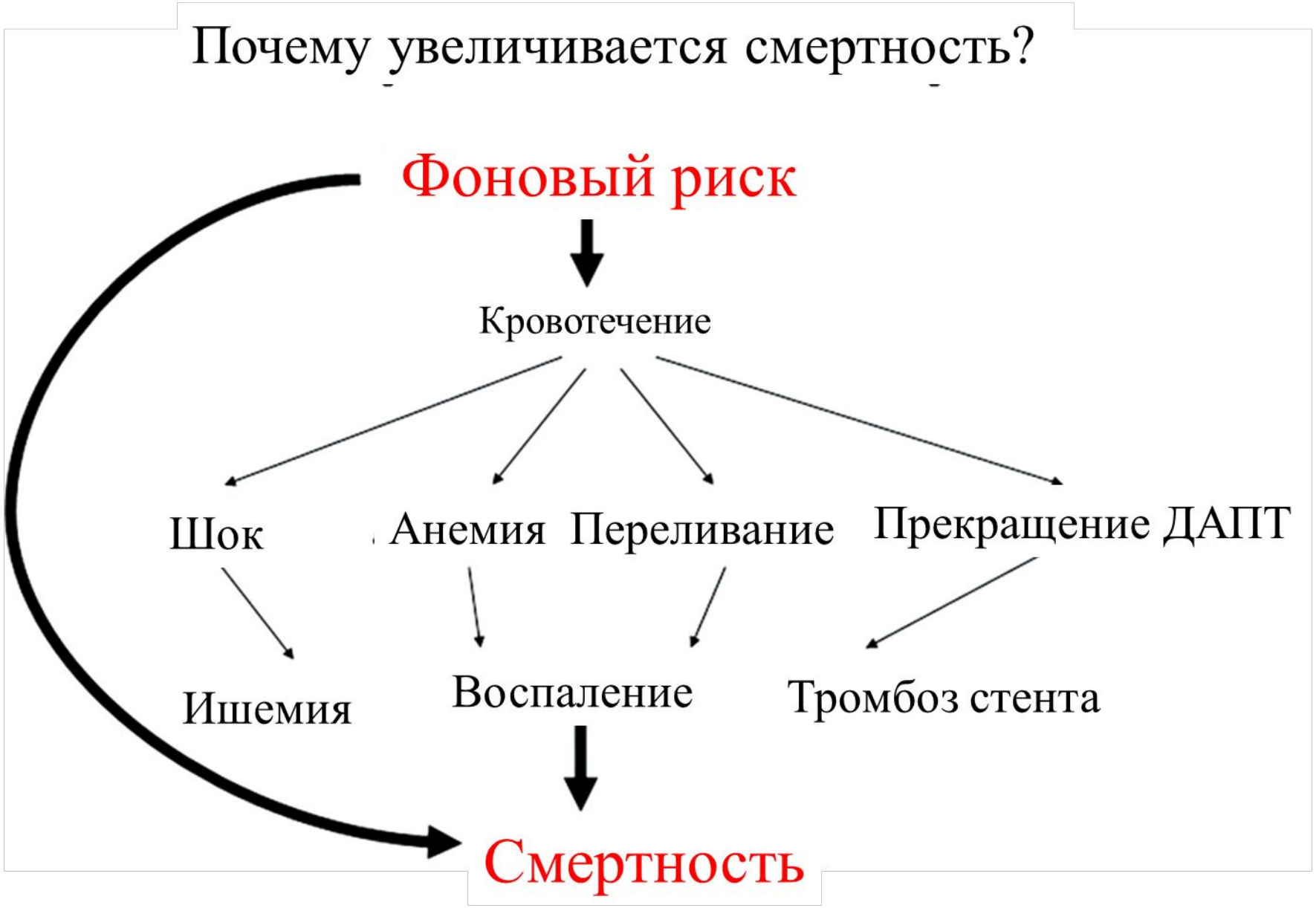

Steg P G et al. Eur Heart J 2011;32:1854-1864

Инфаркт миокарда и ЖКТ-кровотечение при поступлении

- Диагностика инфаркта миокарда
- Оценка риска осложнений инфаркта миокарда
- Диагностика кровотечения
- Оценка риска кровотечения

Шкала оценки риска кровотечений CRUSADE

Показатель	Интервал значений	Баллы
Исходный гематокрит в %	**< 31**	**9**
	31 - 33,9	7
	34 - 36,9	3
	37 - 39,9	2
	≤ 40	0
Клиренс креатинина	**≤ 15**	**39**
	> 15 – 30	35
	> 30- 60	28
	> 60 – 90	17
	> 90- 120	7
	> 120	0
ЧСС уд/мин	≤ 70	0
	71 – 80	1
	81 - 90	3
	91 - 100	6
	101 - 110	8
	111 - 120	10
	≥ 121	**11**
Пол	мужской	0
	женский	**8**
Признаки застойной сердечной недостаточности	нет	0
	да	**7**
Предшествующие заболевания сосудов	нет	0
	да	**6**
сахарный диабет	нет	0
	да	**6**
САД (мм рт. ст.)	**≤ 90**	**10**
	91 – 100	8
	101 – 120	5
	121 – 180	1
	181 – 200	3
	> 201	5

Категории риска крупного кровотечения во время госпитализации:
Очень низкий (< 20)
Низкий риск (21-30)
Умеренный риск (31-40)
Высокий риск (41-50)
Очень высокий риск (> 50).

Рекомендации ESC, 2015

ВременнАя разница в ишемических событиях и кровотечениях после ПЧКВ при ИМспST

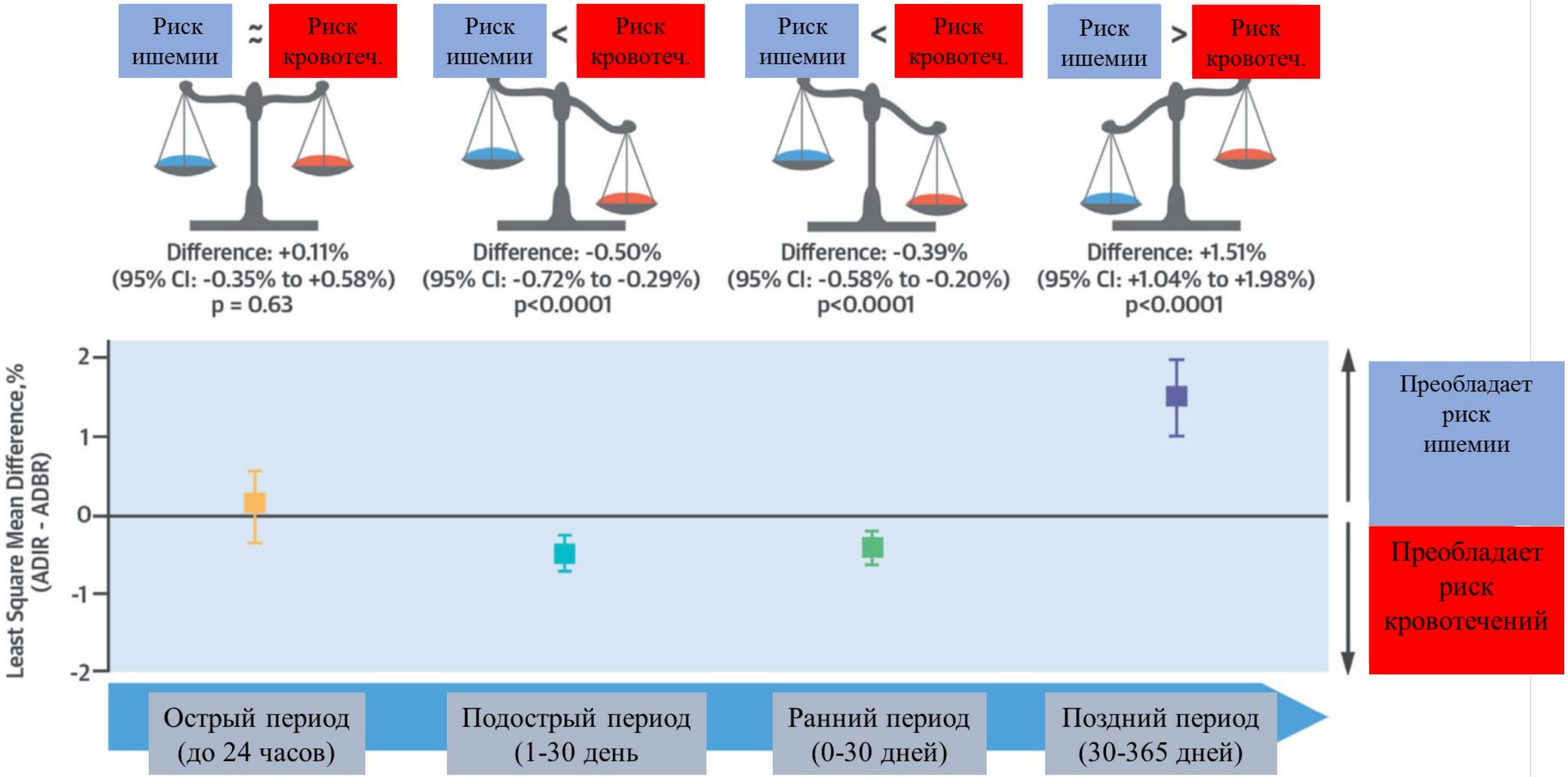

Giustino, G. et al. J Am Coll Cardiol. 2017;70(15):1846-57.

Предикторы кровотечения при ОКС

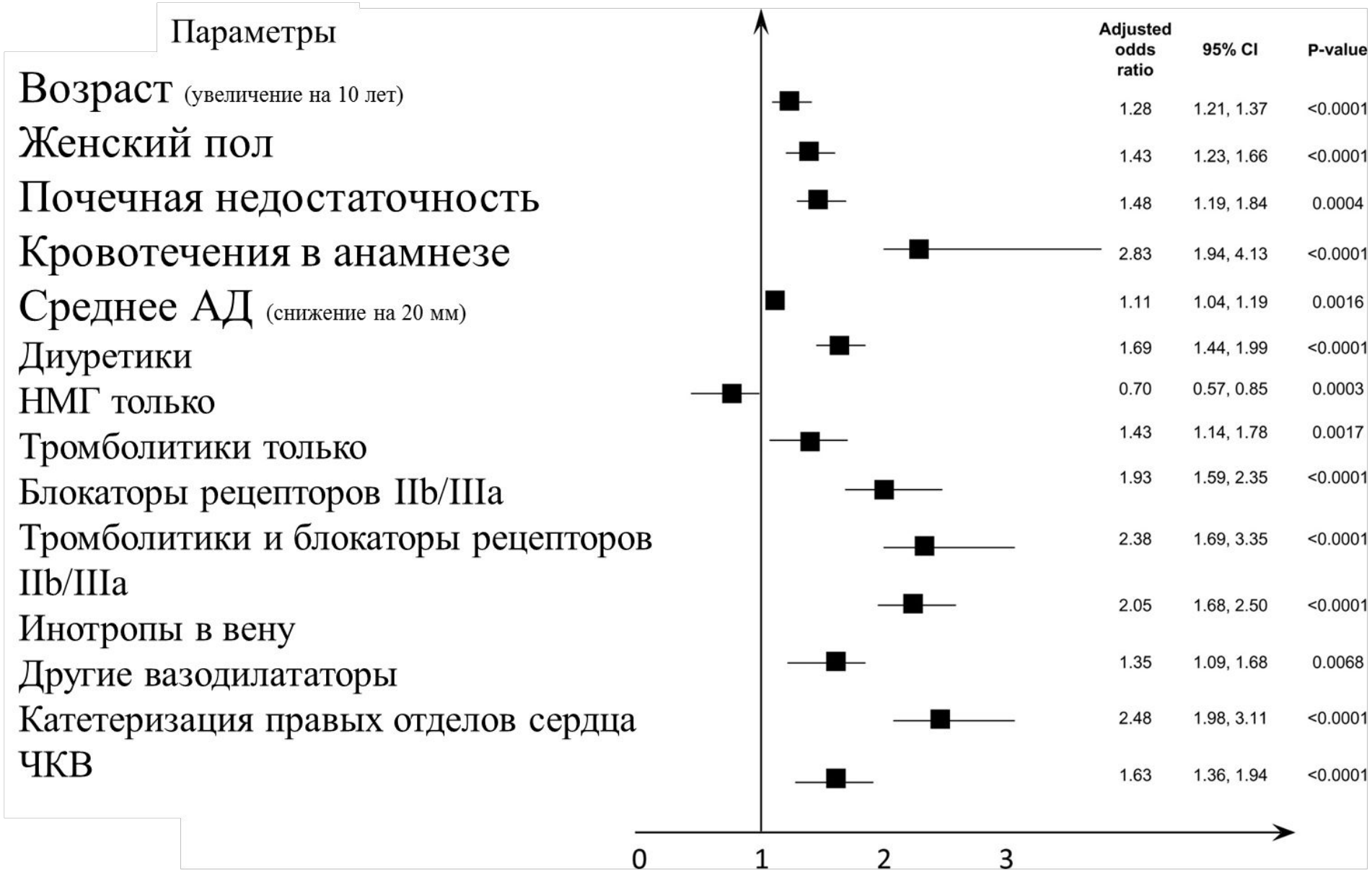

Steg P G et al. Eur Heart J 2011;32:1854-1864

Кровотечение из ЖКТ

Признаки

головокружение,

слабость,

бледность кожи и слизистых,

тахикардия,

снижение АД,

коллапс,

рвота вида «кофейной гущи»,

черный кал («дегтеобразный»).

Действия

сбор анамнеза,

анализ крови: гемоглобин, гематокрит, эритроциты,

ФГДС.

Приложение 11. Классификация тяжести кровотечений по критериям BARC (Bleeding Academic Research Consortium)

Тип кровотечения	Признаки
Тип 0	Отсутствие кровотечений
Тип 1	Несущественные кровотечения, не требующие дополнительного обследования, госпитализации или лечебных мероприятий
Тип 2 (малые)	Любые явные признаки кровотечения, не удовлетворяющие критериям типов 3–5
Тип 3 (большие)	
Тип 3a	Внутричерепные кровоизлияния (не включают микрокровоизлияния, включают спинальные кровоизлияния) Подтипы: подтверждено на аутопсии, путем инструментальных обследований или по данным люмбальной пункции Кровоизлияния в глазное яблоко, приведшие к нарушениям зрения (даже временным) Явное кровотечение со снижением уровня гемоглобина более чем на 5 г/дл (при условии, что снижение уровня гемоглобина является следствием кровотечения) Гемоперикард с тампонадой сердца Кровотечение, потребовавшее хирургического или чрескожного вмешательства (исключая носовые, кожные, геморроидальные, десневые кровотечения) либо инотропной поддержки
Тип 3b	Любые трансфузии, выполненные по поводу очевидного кровотечения. Очевидное кровотечение со снижением уровня гемоглобина на 3–5 г/дл
Тип 4 (ассоциированные с КШ)	Кровотечения, связанные с КШ, отвечающие тем же основным критериям, что и все остальные кровотечения
Тип 5 (фатальные)	Кровотечения, приведшие к смерти пациента (при отсутствии других возможных причин); подразделяются на подтвержденны и вероятные

Table 1. Key Elements of the TIMI and GUSTO Bleeding Classifications

TIMI Bleeding Classification (7)*	
Major	Intracranial hemorrhage or a ≥5 g/dl decrease in the hemoglobin concentration or a ≥15% absolute decrease in the hematocrit
Minor	Observed blood loss: ≥3 g/dl decrease in the hemoglobin concentration or ≥10% decrease in the hematocrit
	No observed blood loss: ≥4 g/dl decrease in the hemoglobin concentration or ≥12% decrease in the hematocrit
Minimal	Any clinically overt sign of hemorrhage (including imaging) that is associated with a <3 g/dl decrease in the hemoglobin concentration or <9% decrease in the hematocrit

GUSTO Bleeding Classification (8)	
Severe or life-threatening	Either intracranial hemorrhage or bleeding that causes hemodynamic compromise and requires intervention
Moderate	Bleeding that requires blood transfusion but does not result in hemodynamic compromise
Mild	Bleeding that does not meet criteria for either severe or moderate bleeding

7. Chesebro JH, Knatterud G, Roberts R, et al. Thrombolysis In Myocardial Infarction (TIMI) trial, phase I: a comparison between intravenous tissue plasminogen activator and intravenous streptokinase. Clinical findings through hospital discharge. Circulation 1987;76:142–54.

8. The GUSTO Investigators. An international randomized trial comparing four thrombolytic strategies for acute myocardial infarction. N Engl J Med 1993;329:673–82.

Инфаркт миокарда и возникшее ЖКТ кровотечение

Обострение имеющейся язвенной болезни желудка и 12-п.к.

Влияние антитромбиновых средств (АСК, антиагреганты, антикоагулянты)

Инфаркт миокарда и кровотечение из ЖКТ

Успешное ЧКВ

Антитромбиновые средства

Кровотечение ЖКТ

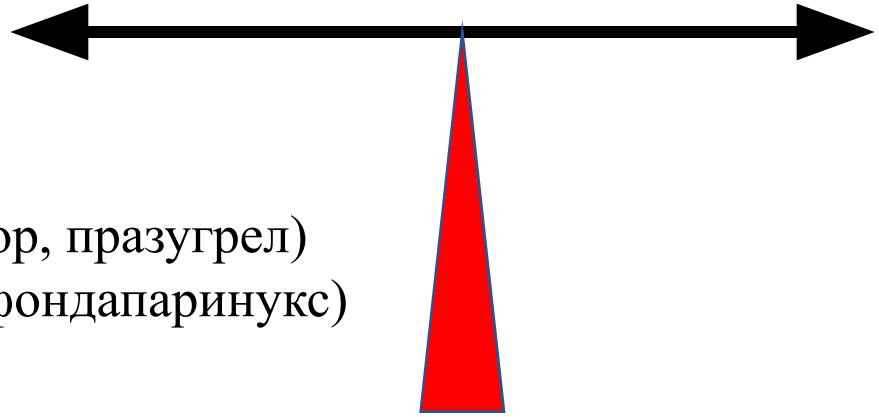

Антиагреганты (клопидогрел, тикагрелор, празугрел)
Антикоагулянты (гепарин, эноксапарин, фондапаринукс)

Переливание жидкостей
Переливание крови
Вазопрессоры

©А.С. Галявич, 2017

Лечение кровотечений при ОКС

Прекращение применения лекарств, усугубляющих кровотечение:

антиагреганты – АСК, тикагрелор, празугрел, клопидогрел;

антикоагулянты прямые – гепарин, эноксапарин, фондапаринукс.

©А.С. Галявич, 2017

Помощь при кровотечении

- Механическое пережатие места пункции
- Эндоскопический гемостаз при кровотечении из ЖКТ
- Хирургический гемостаз (?)
- Введение жидкости (коллоиды при необходимости)
- Переливание эритроцитов при необходимости
- Свежезамороженная плазма, плазмоэкспандеры
- Переливание тромбоцитов (если их $\leq 60 \times 10_9$/L)

Heidbuchel H et al. Europace 2015

Потенциальные механизмы вреда от переливания крови

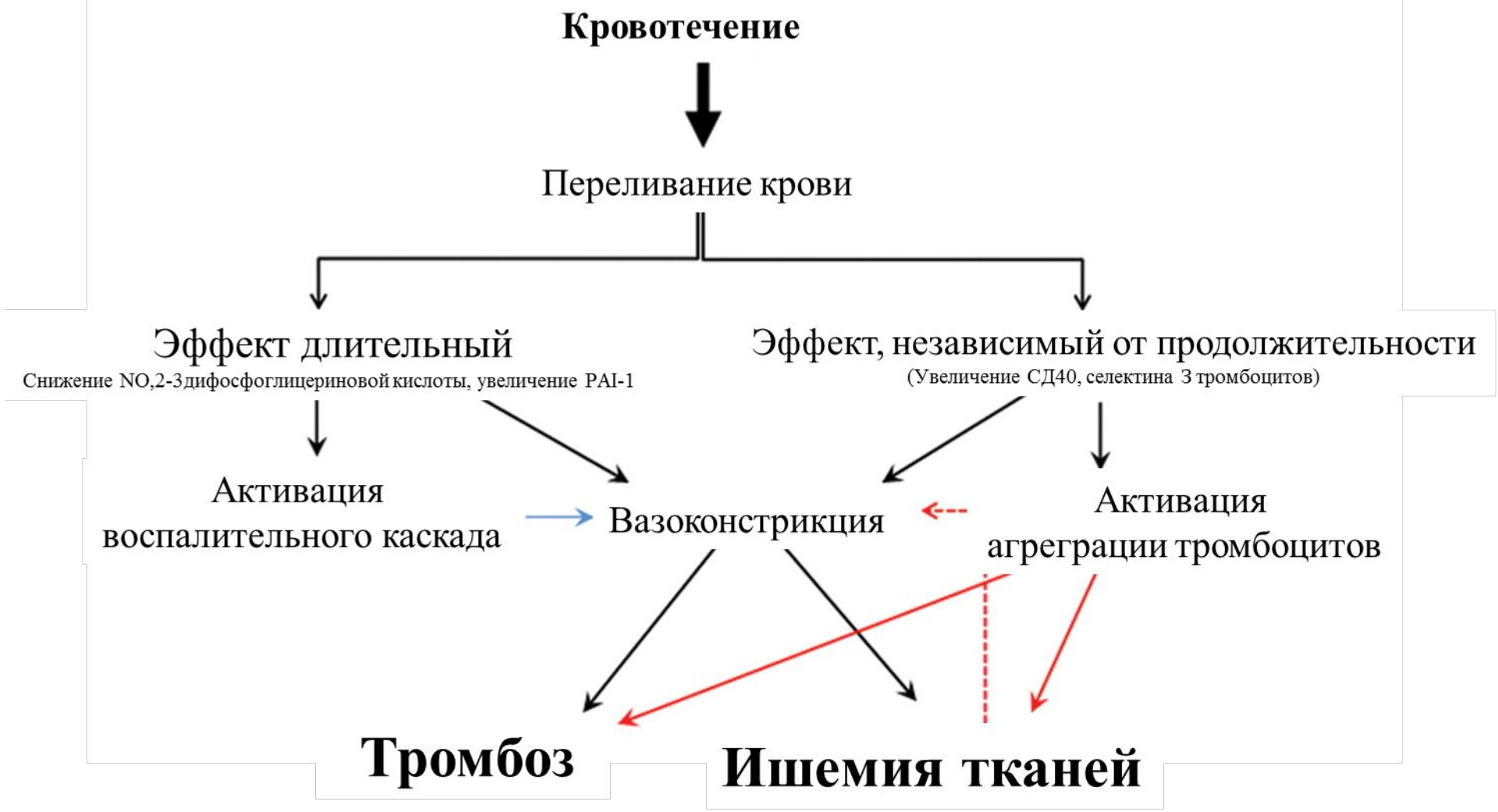

Steg P G et al. Eur Heart J 2011;32:1854-1864

Лечение язвенной болезни в стадии обострения

- Ингибиторы протонной помпы
- Антациды
- ...

Продолжительность действия ИПП

Омепразол 20 мг	Эзомепразол 40 мг	Лансопразол 30 мг	Пантопразол 40 мг	Рабепразол 20 мг
1,11–2,23	**4,32–11,21**	5,01	9,93	2,12

Hubber R. et al., 1996; Welage L.S., Berardi R.R., 2000; Andersson T. et al., 1998; Spencer C.M., Faulds D., 2000, Yasuda S. at al., 1994

Изоформы CYP и метаболизм лекарств

CYP3A4 - статины, цитостатики, антигистаминные, силденафил, стероиды, БМКК

CYP2D6 - бета-блокаторы, нейролептики, антидепрессанты, антипсихотики

CYP2C9 - непрямые антикоагулянты, НПВС, гипогликемические препараты

CYP2C19 – ИПП (**кроме пантопразола**), клопидогрел

Ингибиторы протонной помпы (ИПП) и антиагреганты

Есть ли взаимодействие между клопидогрелом и ИПП?

1 не законченное исследование – не выявили взаимодействия.

ИПП в сочетании с ДАТ рекомендуются пациентам с высоким риском ЖК кровотечений (в анамнезе язвы/кровотечения, лечение антикоагулянтами, хроническое применение НПВС/кортикостероидов или при 2 и более условиях: возраст более 65 лет, диспепсия, ГЭРБ, хеликобактериоз, хроническое потребление алкоголя).

2015 ESC guidelines for the management of acute coronary syndromes in patients presenting without persistent ST-segment elevation. Eur Heart J 2016;37:267-315.

EUROPEAN MEDICINES AGENCY
SCIENCE MEDICINES HEALTH

Westferry Circus • Canary Wharf • London E14 4HB • United Kingdom **Telephone** +44 (0)20 7418 8400 **Facsimile** +44 (0)20 7523 7129 **E-mail** info@ema.europa.eu **Website** www.ema.europa.eu An agency of the European Union © European Medicines Agency, 2010. Reproduction is authorised provided the source is acknowledged.

17 марта 2010
EMA/174948/2010

Официальное заявление

Взаимодействие между клопидогрелем и ингибиторами протонной помпы

CHMP изменило предостережения, касающиеся лекарственных препаратов, содержащих клопидогрель

После проведённого анализа новых данных, касающихся возможных взаимодействий между клопидогрелем и ингибиторам протонной помпы (ИПП)[2], Европейское Агентство по Лекарственным препаратам (European Medicines Agency) рекомендует пересмотреть существующее предостережение о одновременном применении содержащих клопидогрель лекарственных препаратов и ИПП.

Клопидогрель является дезагрегатным средством, которое применяется для профилактики событий, связанных с образованием тромбов кровеносных сосудах, таких как сердечные приступы или инсульт. В организме человека клопидогрель трансформируется в активную форму под действием фермента CYP2C19. ИПП – препараты, применяемые для лечения и профилактики изжоги и язв желудка, которые могут быть доступны без рецепта. Поскольку изжога и язвы желудка могут развиться как побочно действие клопидогреля, пациенты, принимающие это лекарственное средство, часто также принимают ИПП для профилактики или облегчения неприятных симптомов.

После опубликования результатов обсервационных исследований, согласно которым ИПП могут уменьшать эффективность клопидогреля за счёт уменьшения образования его активной формы, Специальный Комитет Агентства по Лекарственным Препаратам, применяемым у Человека (CHMP) в мае 2009 года рекомендовал включить в информацию о препарате для всех содержащих клопидогрель лекарственных средств необходимость избегать одновременного применения с ИПП, кроме случаев когда это действительно оправдано.

С того времени CHMP получило результаты ряда последних исследований, some некоторые из которых ставили под вопрос клиническое значение взаимодействий между ИПП как класса и клопидогрелем. Два исследования, завершившиеся в августе 2009 года, были посвящены изучению влияния омепразола на образование активной формы клопидогреля. Они подтвердили, что омепразол снижает концентрации активной формы клопидогреля в крови и уменьшает его дезагрегантное действие, таким образом ещё раз доказав существование взаимодействий между клопидогрелем и омепразолом или эзомепразолом.

Принимая во внимание всю имеющуюся информацию, CHMP и его Рабочая Группа по Фармакобезопасности пришли к выводу о том, что нет достаточных оснований распространять ограничения на другие ИПП. Предостережение для всего класса ИПП были заменены на предупреждение о том, что следует избегать только одновременного применения клопидогерля с омепразолом или эзомепразолом. Комитет EMA также рекомендовал добавить к информации о препаратах описание результатов этих двух последних исследований, демонстрирующих наличие лекарственных взаимодействий между клопидогрелем и омепразолом.

Хавьер Лурия, Руководитель Отдела Безопасности и Эффективности Лекарственных препаратов

1 Доступный в Европейском Союзе под торговыми марками Плавикс (Plavix) и Исковер (Iscover), а также как ряд генерических препаратов.
2 Омепразол, его S-изомер эзомепразол, лансопразол, пантопразол и рабепразол.

Следует избегать одновременного применения Клопидогрела с омепразолом и эзомепразолом

Плавикс: инструкция по применению

Следует избегать одновременного применения с клопидогрелом ингибиторов протоновой помпы, являющихся сильными или умеренными ингибиторами изофермента CYP2C19 (например, омепразол, эзомепразол). **Если ингибиторы протоновой помпы должны приниматься одновременно с клопидогрелом, следует принимать ингибитор протоновой помпы с наименьшим ингибированием изофермента CYP2C19, такой как пантопразол и лансопразол.**

Нексиум: инструкция по применению

По результатам исследований отмечено фармакокинетическое/фармакодинамическое взаимодействие между клопидогрелом (нагрузочная доза 300 мг и поддерживающая доза 75 мг/сут.) и эзомепразолом (40 мг/сут. внутрь), которое приводит к снижению экспозиции активного метаболита клопидогрела в среднем на 40% и снижению максимального ингибирования АДФ-индуцированной агрегации тромбоцитов в среднем на 14%.

Клиническая значимость этого взаимодействия не ясна.

При анализе клинических исходов масштабных рандомизированных исследований **не было показано повышения риска сердечно-сосудистых осложнений** при совместном применении клопидогрела и ингибиторов протонной помпы, включая эзомепразол**.**

Антациды

Маалокс: инструкция по применению

При одновременном приеме с препаратом Маалокс снижается всасывание из ЖКТ следующих лекарственных средств: блокаторов гистаминовых Н2-рецепторов, пропранолола, атенолола, цефдинира, цефподоксима, метопролола, хлорохина, простациклинов, дифлунизала, дигоксина, бисфосфонатов, этамбутола, изониазида, фторхинолонов, натрия фторида, ГКС (описано для преднизолона и дексаметазона), индометацина, кетоконазола, линкозамидов, нейролептиков производных фенотиазина, пеницилламина, розувастатина, солей железа, левотироксина натрия.

Следует соблюдать 2-часовой интервал между применением препарата Маалокс и других препаратов.

Клинический пример – больной Х., 59 лет

Заболел сегодня в 07:00 7.05.2016 - появились впервые острые боли за грудиной давяще-жгучего характера с онемением левой руки и ноги, сопровождающая чувством нехватки воздуха, отхождением холодного липкого пота, общей резкой слабостью.

Принял таблетку но-шпы, нитроглицерин 2 т , боль уменьшилась.

В 14:00 - повторная боль с холодным потом, резкой слабостью.

Вызов бригады СП,

снята ЭКГ, зафиксирован подъем сегмента ST до 2-3 мм по нижней стенки ЛЖ, доставлен в ГАУЗ МКДЦ **7 мая** в **20.00** крайне тяжелом состоянии.

АД – 72/40 мм рт. ст.

Лечение на догоспитальном этапе:

Аспирин 250, клопидогрел 300 мг, гепарин 4000 Ед в/в, морфин 1%-1,0 в/в.

©А.С. Галявич, 2016

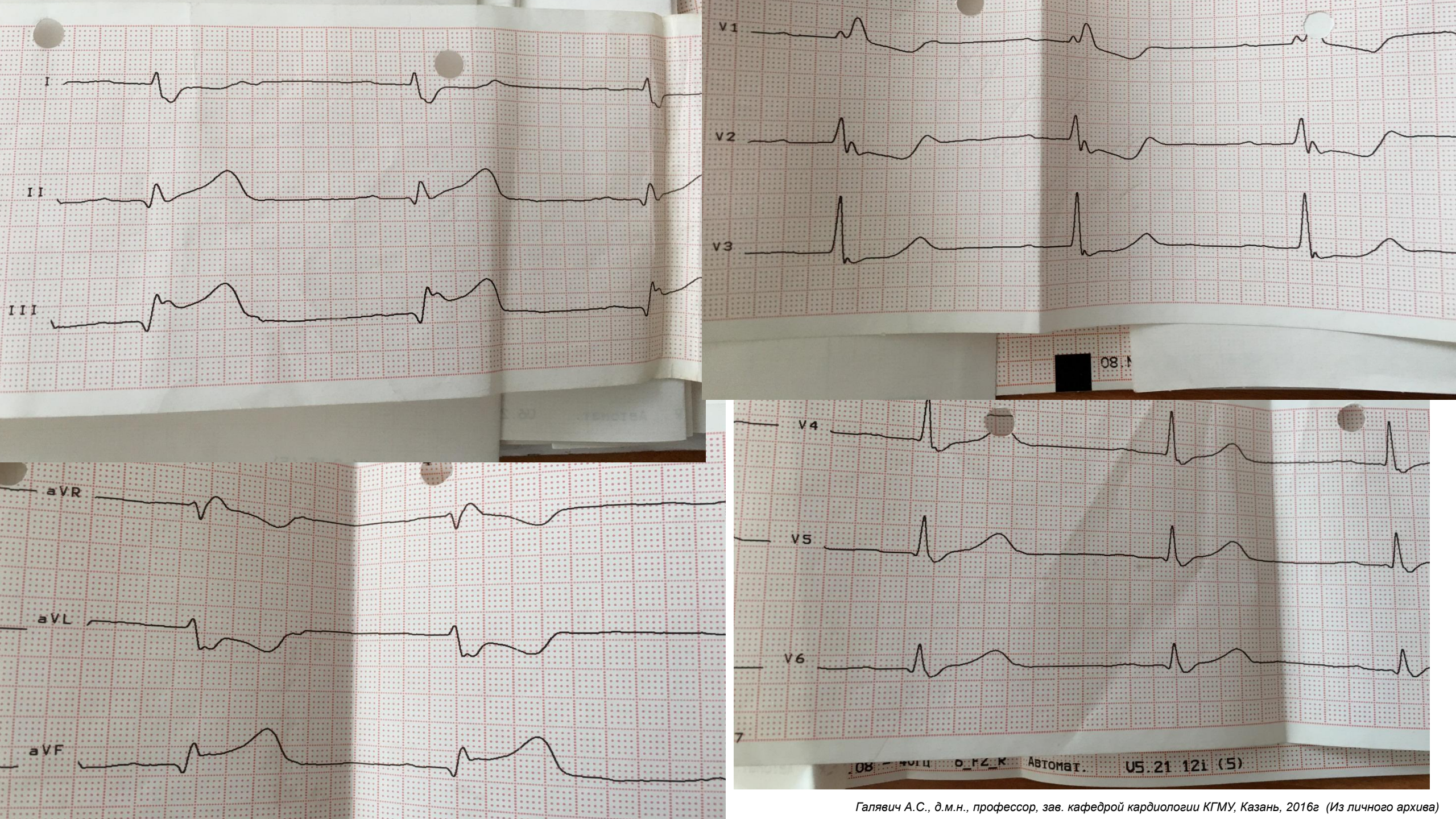

Галявич А.С., д.м.н., профессор, зав. кафедрой кардиологии КГМУ, Казань, 2016г (Из личного архива)

Лабораторные и биохимические показатели

Гематология - Экспресс

Показатель	Ед. изм.	Норма	0д 07.05 2016 20:30	0д 07.05 2016 23:36	1д 08.05 2016 00:20	1д 08.05 2016 06:00	2д 09.05 2016 06:00	3д 10.05 2016 06:00	4д 11.05 2016 06:00	5д 12.05 2016 06:00	6д 13.05 2016 06:00	7д 14.05 2016 06:00	8д 15.05 2016 06:00	9д 16.05 2016 06:00
СОЭ (метод Вестергрена)	мм/ч	1-15	22			14								
Лейкоциты, WBC	10 в 9 ст./л	4-9	16,8	24,3		24,3	25,1	18,1	12,8	9,3	8,2	8,9	9,3	7,5
Гемоглобин, HGB	г/л	130-160	155	136		135	124	114	106	96	95	92	92	90
Эритроциты, RBC	10 в 12 ст./л	4-5	5,01	4,45		4,35	4	3,7	3,45	3,11	3,07	2,98	3,04	2,92
Гематокрит, HCT		40-48	44,1	39,4		38,6	35,5	32,6	30,3	27,3	27	26,2	27	26
Тромбоциты, PLT	10 в 9 ст./л	180-320	261	325		321	267	202	205	223	239	275	314	354

Биохимия- Экспресс

Показатель	Ед. изм.	Норма	0д 07.05 2016 20:28	0д 07.05 2016 23:42	1д 08.05 2016 06:00	1д 08.05 2016 12:00	2д 09.05 2016 06:00	2д 09.05 2016 18:00	3д 10.05 2016 06:00	4д 11.05 2016 06:00	4д 11.05 2016 18:00	5д 12.05 2016 06:00	5д 12.05 2016 18:00	6д 13.05 2016 06:00	6д 13.05 2016 18:00	7д 14.05 2016 06:00	8д 15.05 2016 06:00	9д 16.05 2016 06:00
Осмолярность крови	мосмоль/кг	280-300	311															
Альбумин	г/л	38-44	39,1															
Белок общий	г/л	60-83	66,4															
Билирубин общий	мкмоль/л	5-17	10,6															
АЛТ	Ед/л	5-40	28															
АСТ	Ед/л	7-38	37															
Креатинин	мкмоль/л	53-97	108,83	128,76														
СКФ	мл/мин	90-137		50														
Мочевина	ммоль/л	1,7-8,3	4,69	6,04														
Билирубин прямой	мкмоль/л	0,1-4,3	8,4															
Амилаза	Ед/л	28-100	64															
Магний (Mg)	ммоль/л	0,7-1,1	0,79					0,79		1								
Билирубин непрямой	мкмоль/л	0-15,7	2,22															

Иммунология- Экспресс

Показатель	Ед. изм.	Норма	0д 07.05 2016 20:31	0д 07.05 2016 23:38	1д 08.05 2016 06:00
Тропонин I	нг/мл	0-1	2,6	26,5	56

©А.С. Галявич, 2016

Экстренные вмешательства 7.05.2016

- КАГ - Баллонная дилатация
- Установка внутриаортального баллонного контрапульсатора
- ЭКС

©А.С. Галявич, 2016

Ангиография коронарных артерий экстренная 7.05.2016

Тип коронарного кровообращения – правый.

ЛКА: Умеренная неровность контуров просвета ЛКА.

Стеноз ствола ЛКА в дистальном сегменте в пределах 40%.

Мышечный мостик в дистальном сегменте ПНА, суживающий просвет в систолу до 65%.

ПКА: окклюзия в проксимальном сегменте.

Попытка стентирования ПКА безуспешная (применен интегрилин).

©А.С. Галявич, 2016

ЭКГ 7 мая 2016 в 22.13

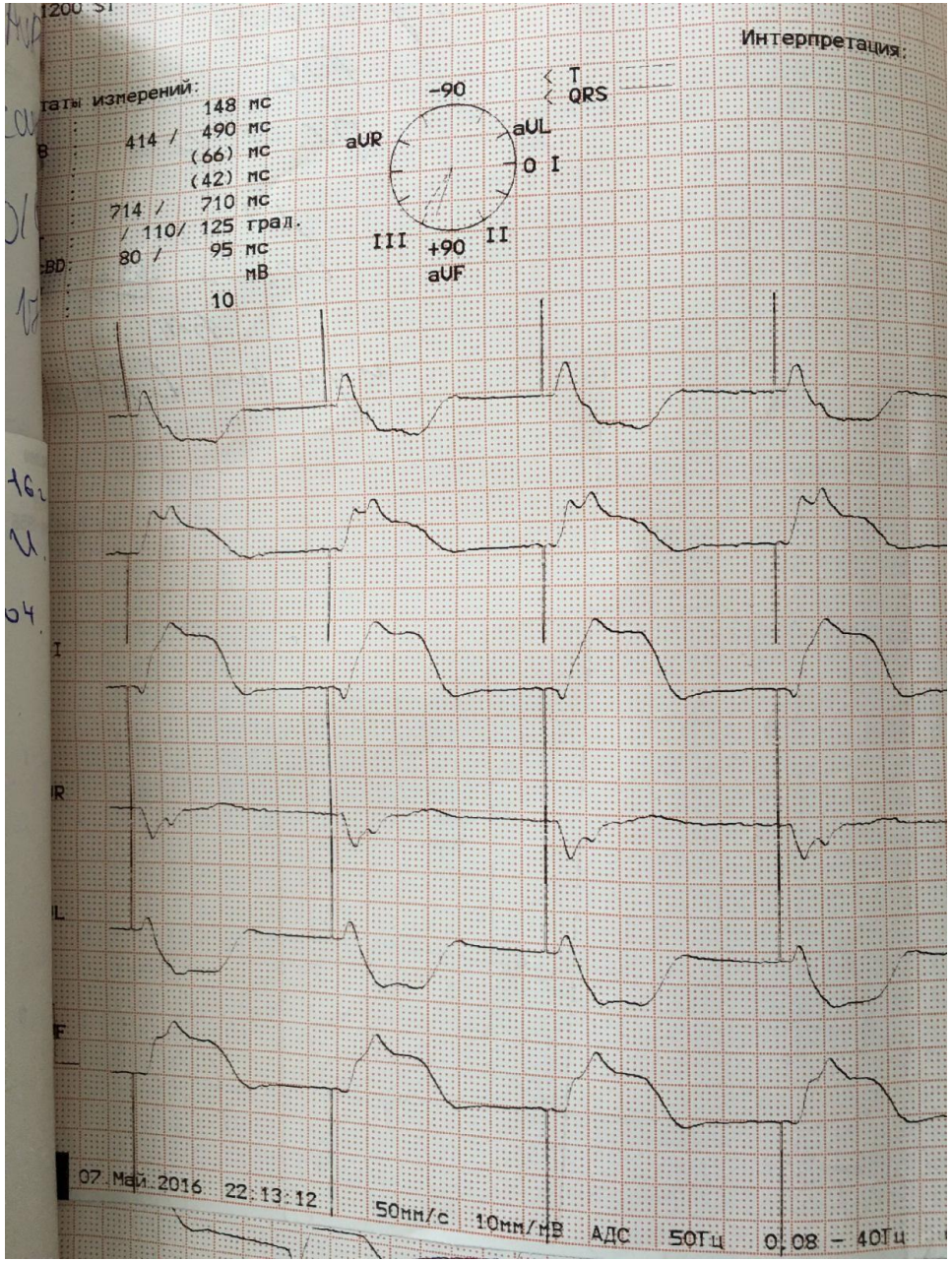

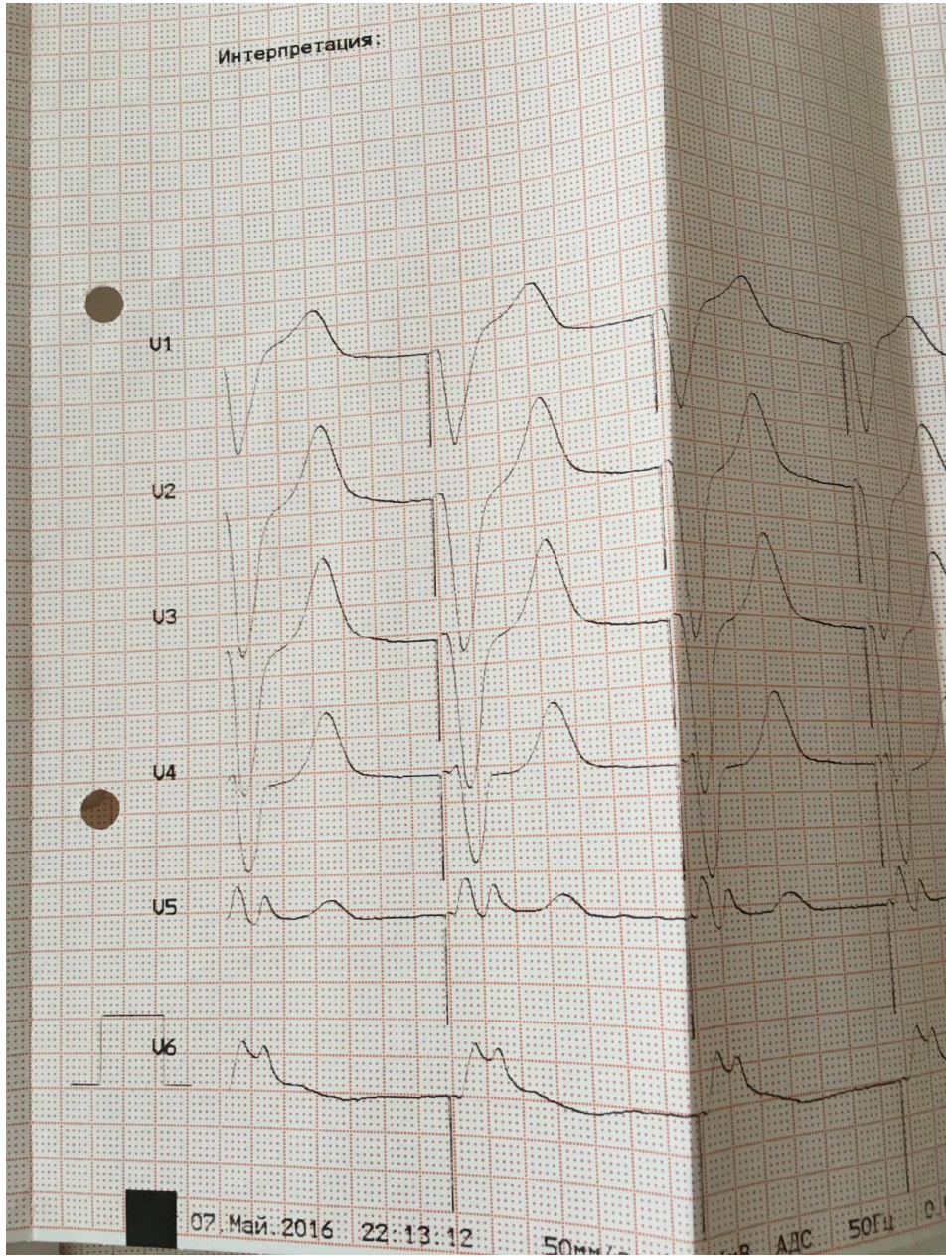

©А.С. Галявич, 2016

Около 22.30 часов 7 мая 2016 рвота типа «кофейной гущи».

В анамнезе язвенная болезнь желудка.

07.05.2016 Консультация врача-хирурга

Жалобы: на слабость, недомогание

Анамнез: поступил в 20.00 7.05.16 с клиникой острого инфаркта миокарда, кардиогенного шока. Выполнена КАГ с установкой контрпульсатора и кардиостимулятора, безуспешная попытка стентирования с использованием интегрилина.

Объективные данные

Состояние тяжелое засчет основного заболевания. Язык умеренно влажный. Кожные покровы бледно-розовые. АД 82/47 (на дофамине), пульс 86 (ВКС). Живот мягкий и безболезненный. Стула не было, диурез не нарушен. По зонду из желудка около 500 мл застойного отделяемого с кофейной гущей.

Диагноз: Желудочно-кишечное кровотечение МКБ-10: K92.2

Лечение:

Голод, отменить антикоагулянты и антиагреганты, промывание зонда физ. раствором

Улкозол 40 мг в/в 2 раза в день Физ. раствор 1000.0 в/в кап Дицинон 4.0 в/в, затем 2.0 3 раза в день в/м

определение группы крови и резус фактора - переливание СЗП

по результатам Нв крови (при поступлении 155 г/л) - переливание Эритромассы

Рекомендации: ФГДС cito! ОАК cito!

©А.С. Галявич, 2016

07.05.2016 Эзофагогастродуоденоскопия

Эрозивный эзофагит нижней трети пищевода в фазе острой геморрагической экссудации.

Надрыв слизистой нижней трети пищевода с признаками состоявшегося кровотечения.

На момент осмотра продолжающегося кровотечения нет.

Хронический гастродуоденит 1 ст. акт.

©А.С. Галявич, 2016

Эхокардиография 08.05.2016

Пациент на внутриаортальном контрапульсаторе.

Выраженный гипокинез сегментов задней стенки, базальных и медиальных сегментов нижней и боковой стенок, базального перегородочного, части апикального нижнего сегментов левого желудочка со снижением его глобальной сократительной способности. Асинергия движения межжелудочковой перегородки, вероятно на фоне работы ВЭКС.

ФВ ЛЖ - 30%.

Сократительная способность правого желудочка снижена: S' 4 см/сек (норма более 10 см/сек), TAPSE = 0,6 см (норма более 1,6 см).

Гипокинез базального и медиального сегментов боковой стенки правого желудочка.

Трикуспидальная регургитация 1-2 степени.

Расхождение листков перикарда в диастолу за задней стенкой левого желудочка 0,4 см, перед передней стенкой правого желудочка 0,4 см, над правым предсердием 0,5-0,6 см.

©А.С. Галявич, 2016

ЭКГ 8 мая 2016

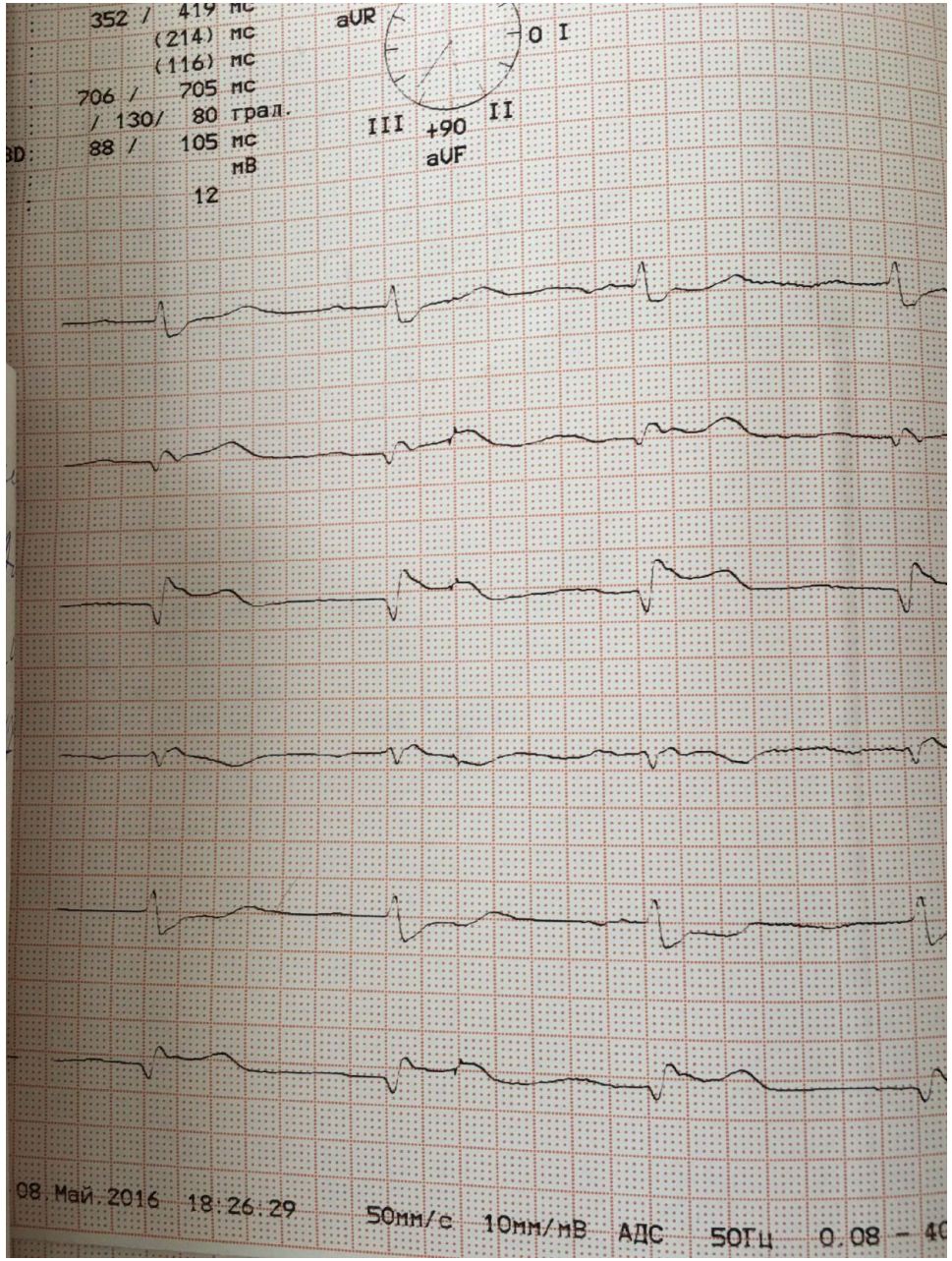

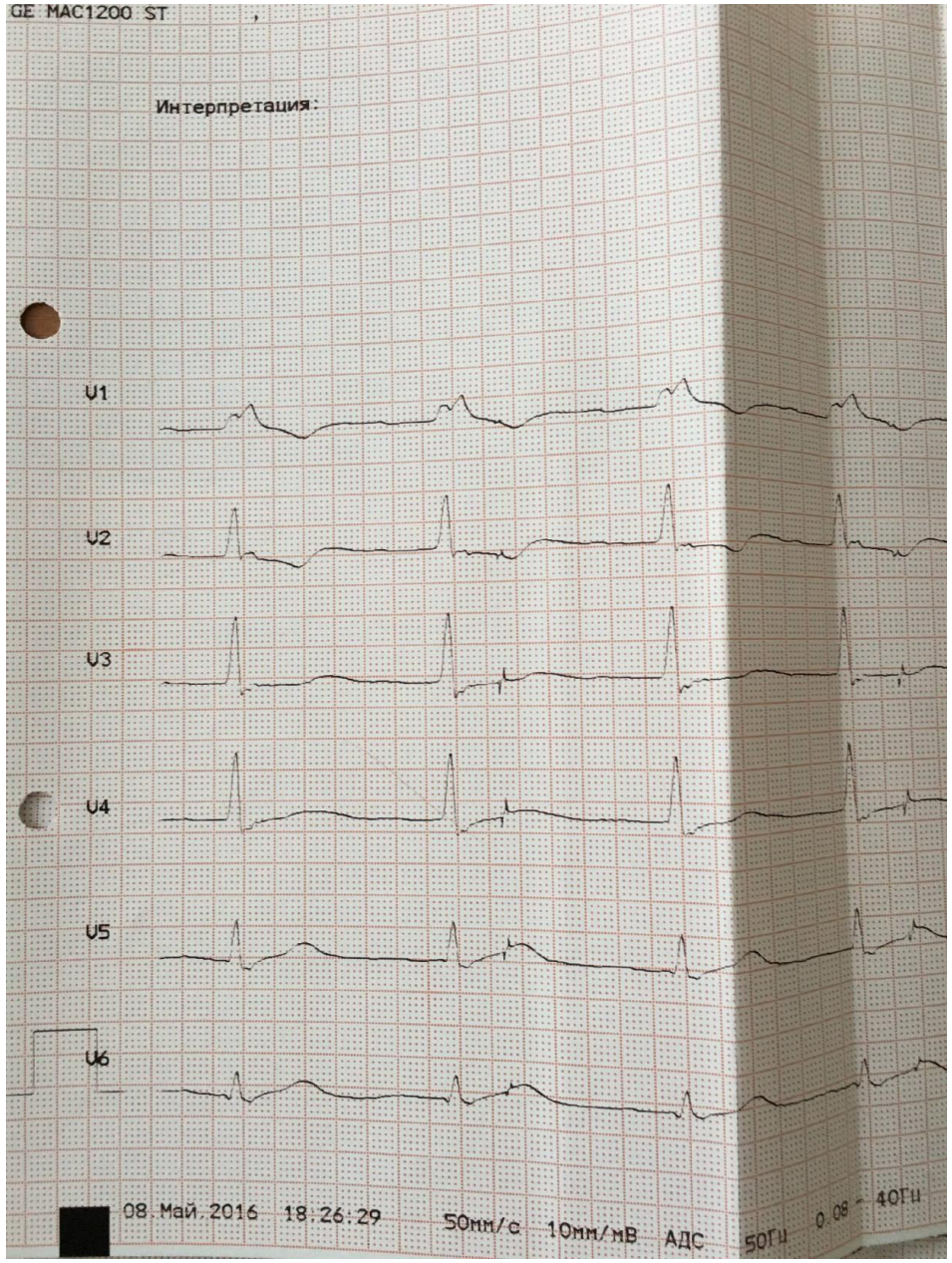

©А.С. Галявич, 2016

Эхокардиография 23.05.2016

ФВ 43% (N >50 %), ЧСС 67 в мин

МГД ТР 17 мм рт.ст., СДЛА 22 (N <36 мм рт.ст.)

Трикуспидальная регургитация 1 степени

Диаметр нижней полой вены 1,7 см, коллабирование на вдохе более 50%.

Уплотнение и акинезия миокарда базальных нижнего и перегородочного сегментов, выраженная гипокинезия миокарда задней стенки, гипокинезия медиального нижнего, базального и медиального сегментов боковой стенки левого желудочка, снижение его глобальной сократительной функции.

Гипокинезия преимущественно апикальных отделов боковой стенки правого желудочка, снижение его глобальной сократительной функции (TAPSE=1,3 см, FAC=27%, волна S`=11 см/сек).

Относительно исследования от 20.05.16 увеличение ФВ левого желудочка.

©А.С. Галявич, 2016

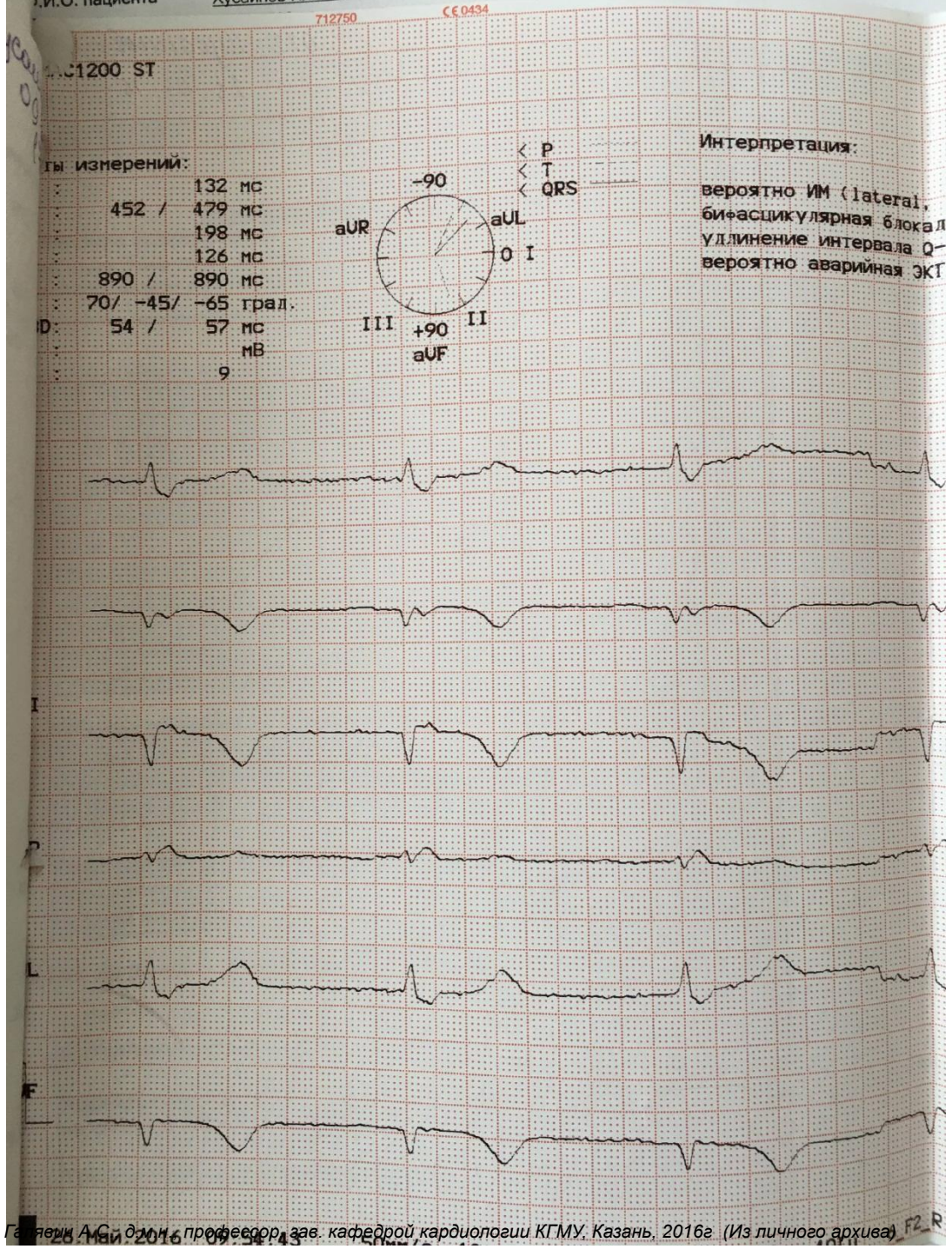

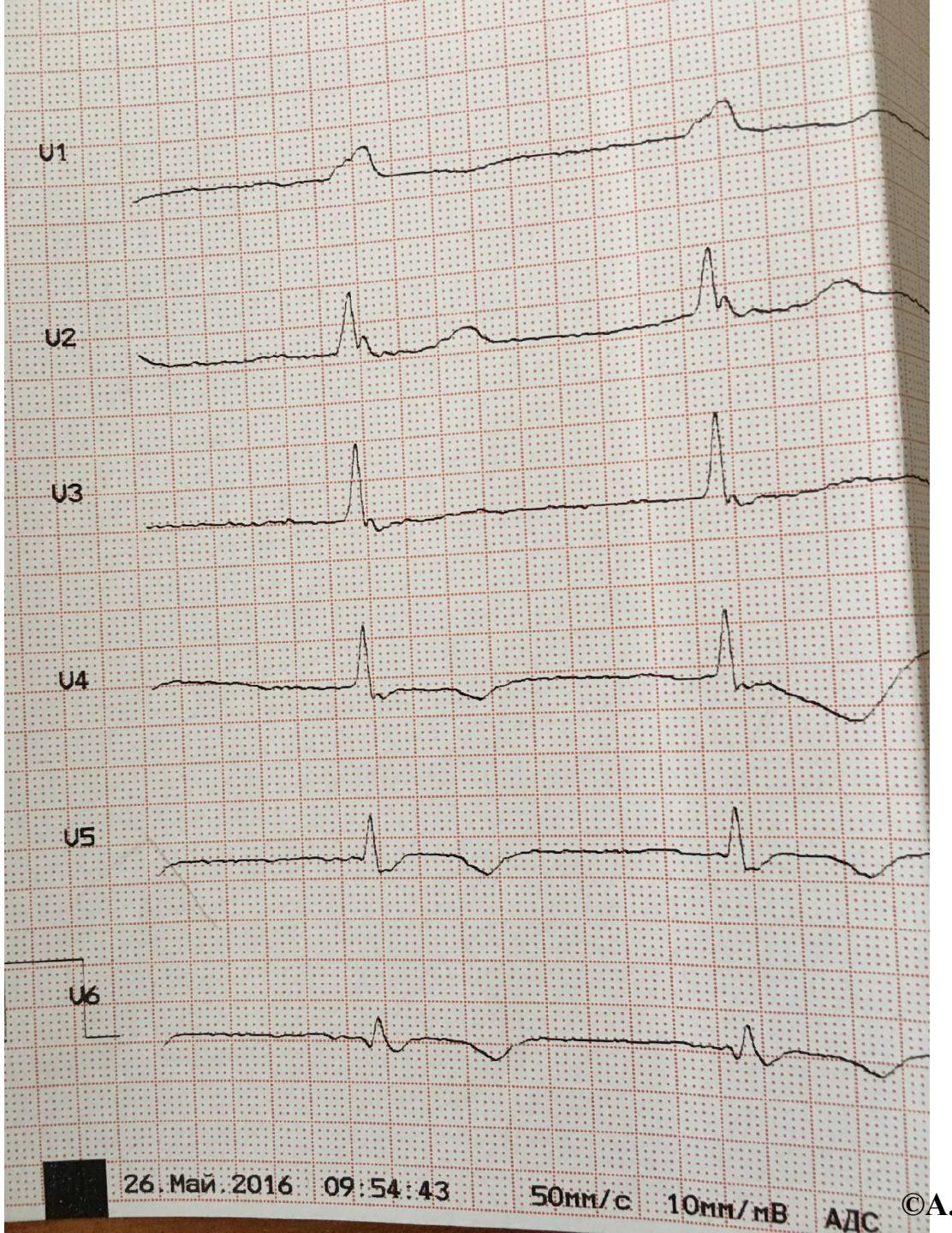

Галявич А.С., д.мед., профессор, зав. кафедрой кардиологии КГМУ, Казань, 2016г (Из личного архива)

©А.С. Галявич, 2016

Диагноз

Госпитализация 19 дней (07.05.2016 - 26.05.2016)

ИБС: инфаркт миокарда с зубцом Q нижне-боковой стенки левого желудочка с распространением на правый желудочек от 07.05.2016 г. , осложненный кардиогенным шоком, фибрилляцией желудочков (купированная ЭИТ), полной АВ-блокадой. Экстренная КАГ от 07.05.2016 г. с использованием интегрилина.

Имплантация ВЭКС, ВАБК от 07.05.2016.

Нарушение ритма и проводимости: пароксизм ФП, нормосистолия от 12.05.16. НБПНПГ.

Гипертоническая болезнь 3 стадии. Риск 4. ХСН II а стадии. ФК3. Двусторонний гидроторакс в стадии разрешения.

Внебольничная правосторонняя пневмония в стадии разрешения.

Сахарный диабет 2 типа средней степени тяжести, инсулинопотребный, субкомпенсация. Аутоиммунный тиреоидит. Субклинический гипотиреоз. Ожирение 2 ст.

Эрозивный эзофагит нижней трети пищевода в фазе острой геморрагической экссудации. Надрыв слизистой нижней трети пищевода с признаками состоявшегося кровотечения. Состояние после гемостаза 07.05.16г.

Постгеморрагическая анемия легкой степени. Тромбоцитоз.

©А.С. Галявич, 2016

Рекомендации при выписке

- Пантопразол 20 мг 1 раз в сутки 1 месяц
- Ацетилсалициловая кислота 75 мг 1 раз в сутки
- Клопидогрел 75 мг в сутки
- Аторвастатин 20 мг в сутки
- Лизиноприл 2,5 мг в сутки
- Торасемид 10 мг в сутки

©А.С. Галявич, 2016

Клинический пример

Больная Б., 66 лет, перенесла инфаркт миокарда нижней стенки 30 сентября 2017 г., осложненный остановкой сердца с успешной реанимацией.

Выписана в удовлетворительном состоянии 11 октября 2017 г.

Рекомендовано принимать АСК 100 мг, клопидогрел 75 мг, бисопролол 2,5 мг.

3 ноября 2017 г. появились тупые боли за грудиной с иррадиацией в правую половину грудной клетки, исчезали после изокета.

Госпитализирована в ЦРБ 4 ноября 2017.

Анализы крови в норме, тропонин отрицательный.

В связи с сохраняющимися болями направлена на КАГ 7 ноября 2017 г. Госпитализирована в МКДЦ 7 ноября в 15.58.

ЭКГ 11 октября 2017

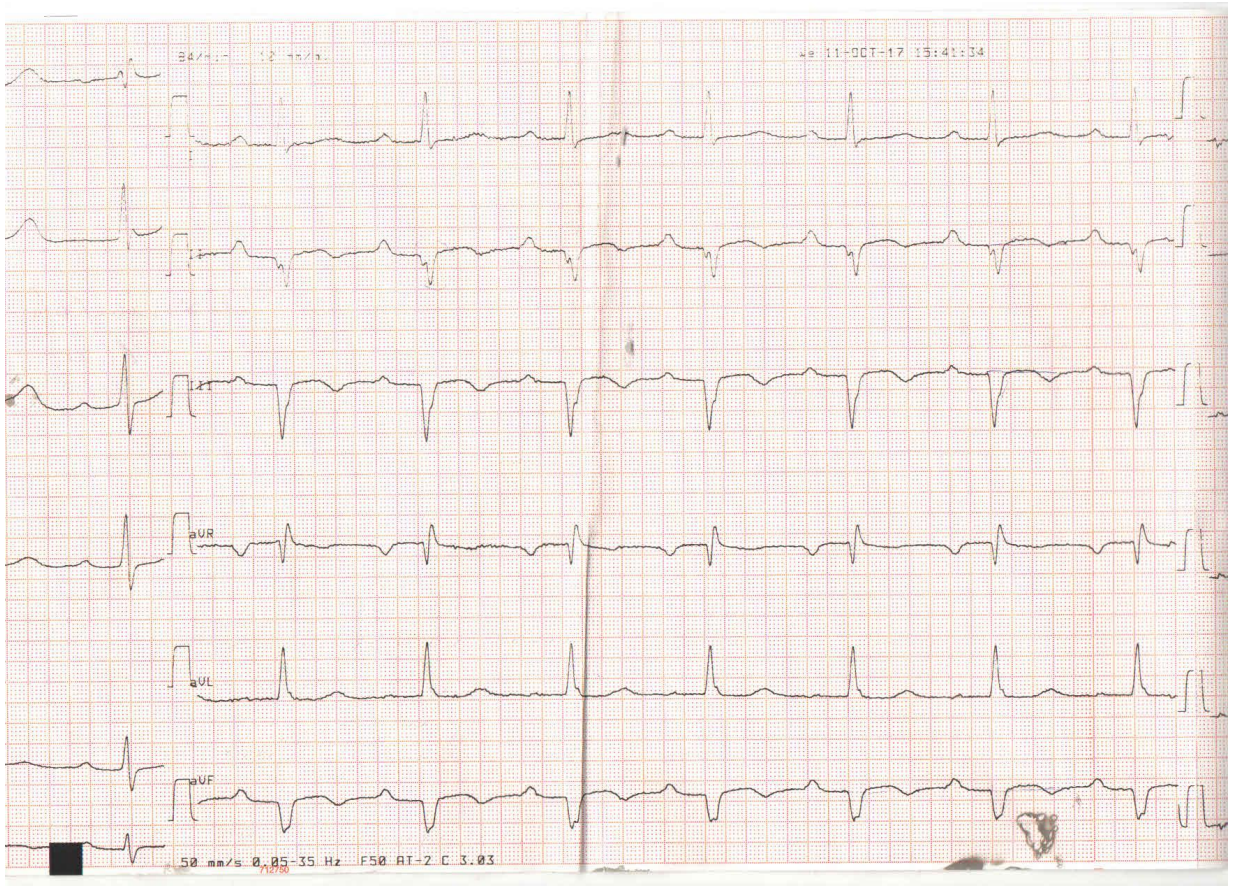

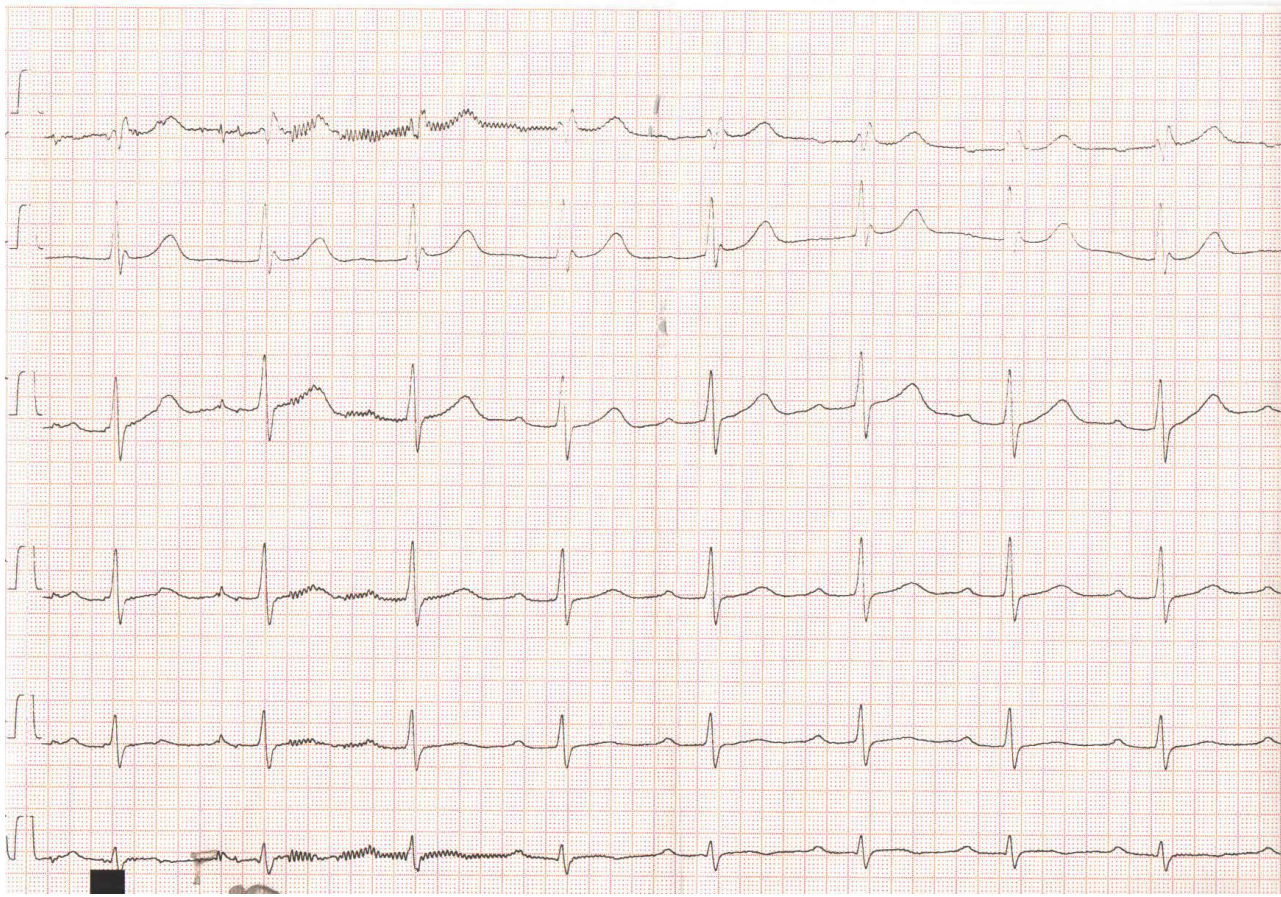

ЭКГ 7 ноября 2017

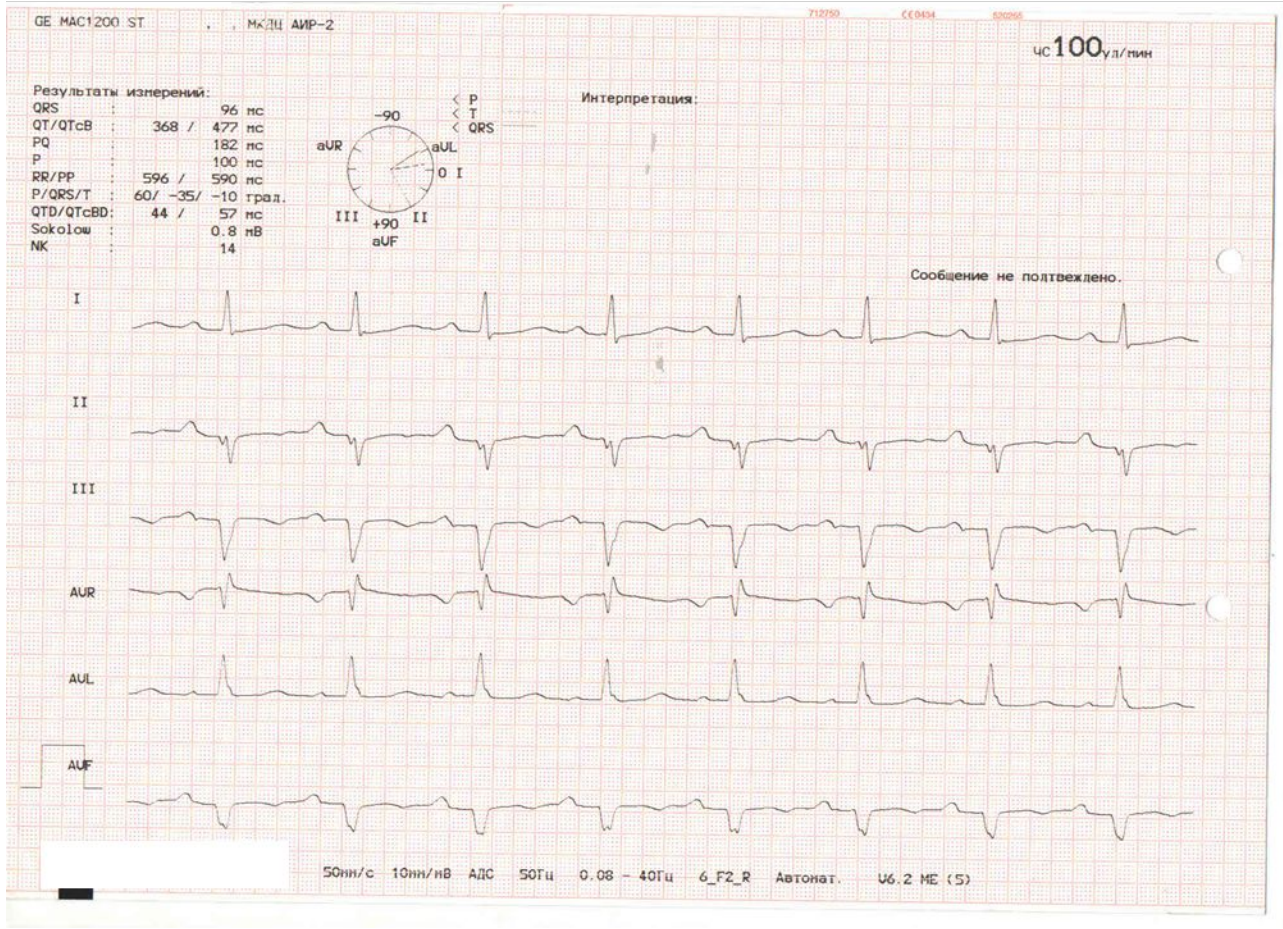

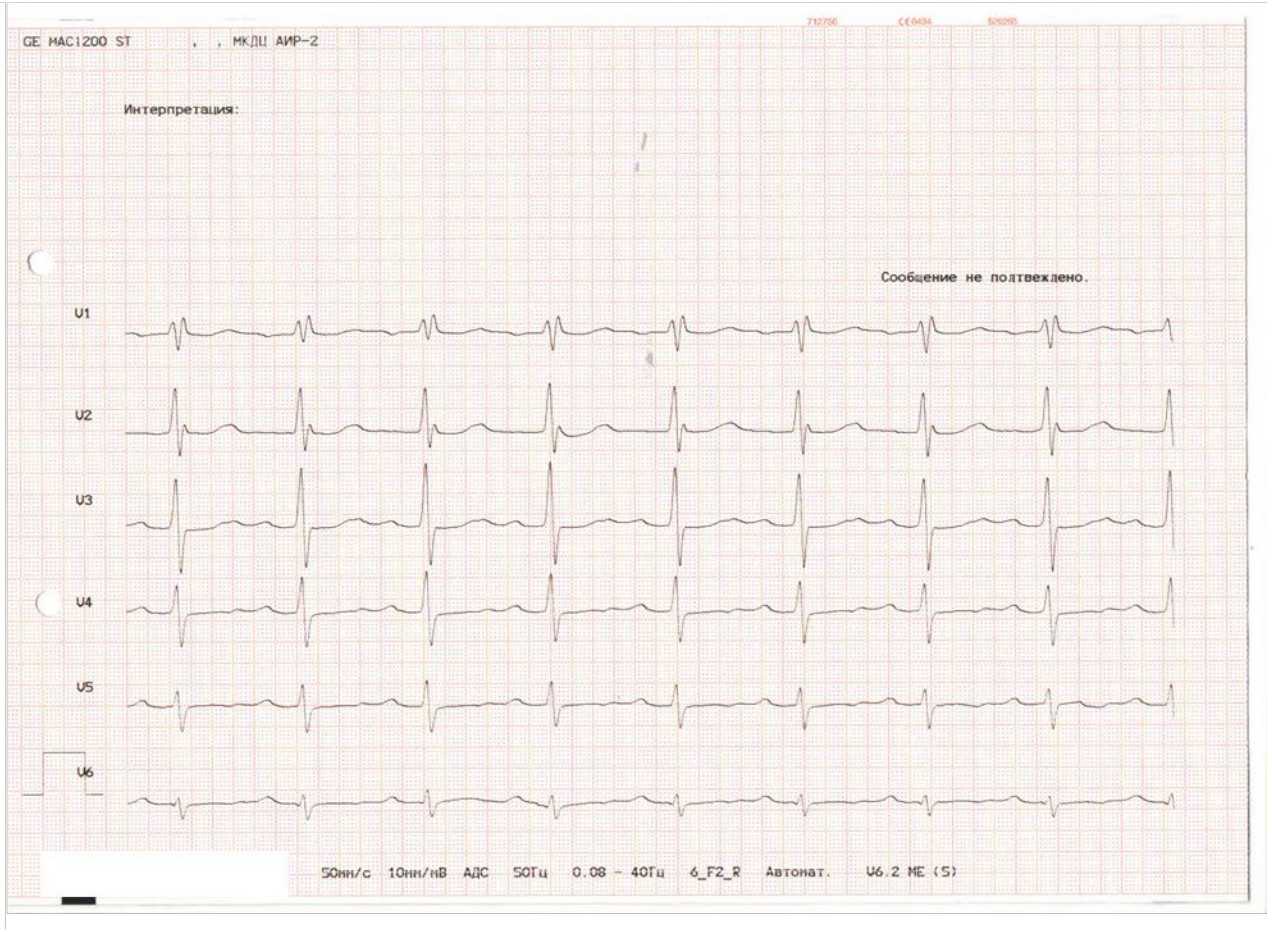

Анализы крови в динамике

Показатель	Ед. изм.	Норма	**0д 07.11 2017**	1д 08.11 2017	2д 09.11 2017	2д 09.11 2017	3д 10.11 2017	3д 10.11 2017	4д 11.11 2017
			16:15	06:00	06:00	21:46	06:00	11:47	06:27
СОЭ (метод Вестергрена)	мм/ч	2-20	**34**						
Лейкоциты, WBC	10 в 9 ст./л	4-9	7,2	8,2	**10,4**	**10,6**	**10,7**	**10,2**	**9**
Гемоглобин, HGB	г/л	120-140	124	**114**	**107**	136	125	134	129
Эритроциты, RBC	10 в 12 ст./л	3,7-4,7	4,63	**4,16**	**4,23**	5,01	4,7	4,99	4,77
Гематокрит, HCT		36-48	37,4	**33,7**	**34,2**	40,9	38,1	40,4	38,6
Тромбоциты, PLT	10 в 9 ст./л	180-320	268	246	300	323	288	289	259

Показатель	Ед. изм.	Норма	7д 14.11 2017
			08:00
(метод Вестергрена)	мм/ч	2-20	54
Лейкоциты, WBC	10 в 9 ст./л	4-9	7,1
Гемоглобин, HGB	г/л	120-140	**118**
Эритроциты, RBC	10 в 12 ст./л	3,7-4,7	4,4
Гематокрит, HCT		36-48	36
Тромбоциты, PLT	10 в 9 ст./л	180-320	311

Гемостаз - экспресс

Показатель	Ед. изм.	Норма	**0д 07.11 2017**	3д 10.11 2017	3д 10.11 2017
			16:15	06:00	09:21
АЧТВ	сек.	26-37,5	30,4		
Протромбиновое время	сек.	9,8-12,1	12		
Протромбин по Квику	%	70-130	94,9		
МНО		0,85-1,15	1,03		
Фибриноген	г/л	1,8-4	**4,5**		7,2
Д-димер	мкг/мл	0-0,5	**1,73**	0,83	0,69

Биохимия - Экспресс

Показатель	Ед. изм.	Норма	**0д 07.11 2017 16:15**	1д 08.11 2017 06:00	3д 10.11 2017 06:00	3д 10.11 2017 09:19	3д 10.11 2017 11:46
Осмолярность крови	мосмоль/кг	280-300	296				
Белок общий	г/л	60-83	70,4				69,9
Билирубин общий	мкмоль/л	5-17	7,9				15
Глюкоза	ммоль/л	3,6-6	**6,13**				
АЛТ	Ед/л	5-40	11,9				16,7
АСТ	Ед/л	7-38	16,8				20,7
Креатинин	мкмоль/л	62-98	81	78	67	76	
СКФ	мл/мин/1,73м2	90-128	**61**	64	76	66	
Мочевина	ммоль/л	1,7-8,3	7,45	5,32			
Билирубин прямой	мкмоль/л	0,1-4,3					5,1
Амилаза	Ед/л	28-100	42				
Магний (Mg)	ммоль/л	0,7-1,1	1,04				
Билирубин непрямой	мкмоль/л	0-15,7					9,9
Натрий (Na)	ммоль/л	135-148	141				
Калий (K)	ммоль/л	3,5-5,3	4,91				

Остановка сердца в анамнезе

Иммунология - экспресс

Показатель	Ед. изм.	Норма	**0д 07.11 2017**	1д 08.11 2017
			16:15	06:00
Тропонин I	нг/мл	0-1	0,2	0,3
Миоглобин	нг/мл	0-70	14,9	
Натрийуретический пептид (NT-proBNP)	пг/мл	0-125	**4070**	

ХСН?

ЭхоКГ 7 ноября 2017 г. в 16.18		Норма (см)	Индекс	Нормы индексов
Диастолический размер полости ЛЖ	4,7	3,9-5,3	2,8	2,2-3,1
Систолический размер полости ЛЖ	3,4	2,1-4,0		
Толщина задне-боковой стенки ЛЖ	1,1	0,6-1,0		
Толщина МЖП	1,1	0,6-1,0		
Правый желудочек на левом боку	1,9	<2,9		
Левое предсердие	**4,0**	2,7-3,8	2,4	1,5-2,3
Аорта				
Фиброзное кольцо	2,4	1,8-2,6		
Синусы Вальсальвы	3,3	2,4-4,0		
Восходящий отдел	3,1	2,5-3,8	1,8	1,4-2,1
Масса миокарда ЛЖ	**190,9**	67-162 г	**112,3**	по ППТ 43-95
Относительная толщина стенки ЛЖ	0,5			
.		Норма (мл)		
Объемы полостей по методу дисков:				
Конечно-диастолический объем ЛЖ	78	56-104	45,9	35-75
Максимальный объем левого предсердия	47	32-52	27,6	16-34
.				
ФВ 57 (N >50 %) по Симпсону, ФУ 27,7 (N 27-45 %), ЧСС 80 в мин				
Митральный клапан: без видимых изменеий				
.				
Аортальный клапан: лоцируется нечетко, возможно мелкие кальцинаты на ФК, раскрытие створок 1,8 (N 1,6-2,6 см)				
.				
Трикуспидальный клапан: без видимых изменеий				
.				
Клапан легочной артерии: не лоцируется, МГД ТР 29 мм рт.ст., давление ПП 5 мм рт.ст., СДЛА 34 (N <36 мм рт.ст.)				

Допплер КС:	Пиковая скорость	Норма (см/сек)	МГД (мм рт.ст.)	СГД (мм рт.ст.)
Митральный клапан:	54	60-130	1,2	
Трикуспидальный клапан:	53	30-70	1,1	
Выходной тракт левого желудочка	79	70-110	2,5	
Аорта	100	≤200	4	
Клапан легочной артерии:	72	60-110	2,1	
Митральная регургитация 1 степени				
Трикуспидальная регургитация 1 степени				
.				
Оценка диастолической функции левого желудочка				
Митральный клапан:		пик Е: 54		60-130 см/сек
		пик А: 66		45-73 см/сек
		Е/А=0,8		0,9-1,4
.				
Оценка диастолической функции правого желудочка				
Трикуспидальный клапан:		пик Е: 53		30-70 см/сек
		пик А: 64		25-41 см/сек
		Е/А=0,8		0,9-1,7
Диаметр нижней полой вены 1,4 см, коллабирование на вдохе более 50%.				
Оценка локальной сократимости левого желудочка				
Индекс сократимости левого желудочка: 1,19 балла				

Заключение по ЭхоКГ:

Выраженный гипокинез базальных нижнего и перегородочного сегментов левого желудочка.

Небольшое утолщение межжелудочковой перегородки.

Диастолическая дисфункция обоих желудочков первого типа.

Ангиография коронарной артерии экстренная 7.11.2017 в 17.40

Под местной анестезией р-ром лидокаина 2% - 2,0 проведена пункция и катетеризация правой лучевой артерии. В\а введено 5000 Ед гепарина, 200мкг нитратов. Селективная катетеризация и ангиография правой и левой коронарных артерий.

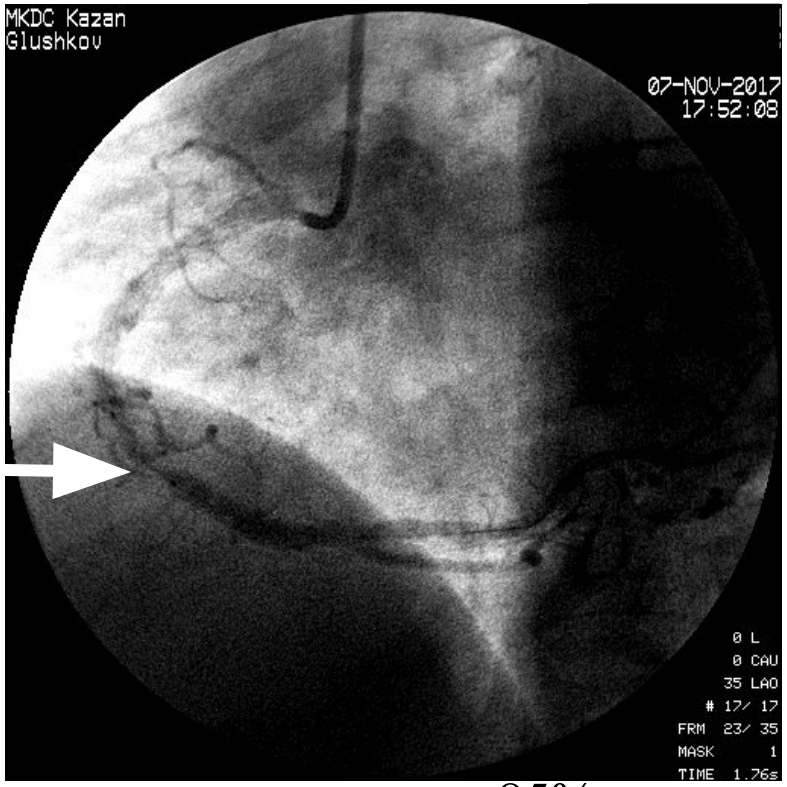

Заключение:

Тип коронарного кровообращения правый.

Выраженная неровность контуров просвета ЛКА.

ПНА – стеноз в среднем сегменте в пределах 60%. Стеноз в терминальном сегменте в пределах 85%.

ОА – стеноз в среднем сегменте в пределах 65%, стеноз в дистальном сегменте в пределах 40%.

Выраженная неровность контуров просвета ПКА.

ПКА – стеноз в проксимальном сегменте в пределах 30%, **стеноз в среднем сегменте в пределах 90%.**

Принято совместное решение о стентировании ПКА.

Дата и время исследования **07.11.2017 20:00:00**
№ исследования: 4859/10984

Рентгенография легких в прямой проекции в положении п/сидя.

Легкие: без очаговых, инфильтративных изменений. Признаки умеренного венозного застоя, перибронхиальных уплотнений.

Корни: завуалированы тенью сердца..
Купола диафрагмы и синусы: купола диафрагмы обычно расположены, контуры ровные, четкие. Наружные реберно-диафрагмальные синусы и кардио-диафрагмальные синусы свободны.
Сердце: границы расширены.
КТИ = 0,57.
Аорта: уплотнена, тень восходящей аорты увеличена..

Наименование параметров	Норма	Значение	
КТИ	<0,5	0,57	

Заключение:
В легких – без очаговой, инфильтративной патологии.
РГ-признаки венозного застоя в малом кругу кровообращения, перибронхиальных уплотнений, кардиомегалии II степени, расширение тени восходящей аорты.

Лечение

- АСК 100 мг
- Клопидогрел 75 мг
- Фондапаринукс 2,5 мг
- Омепразол 20 мг 2 раза в день
- Метопролол 25 мг

Клиническое состояние 8 ноября 2017

Беспокоят боли в грудной клетке, тошнота.

В анамнезе: принимает 1 месяц клопидогрел и АСК.

Протокол № 1938 Эзофагогастродуоденоскопия **8 ноября 2017 г. в 8.30**	
	Аппарат: фиброгастроскоп № 2 Olympus GIF –XQ 40
	Местное орошение ротоглотки: 10%-лидокаин (спрей)
	Грушевидные синусы: свободные. Акт глотания: не нарушен.
Пищевод: свободно проходим на всем протяжении. В просвете визуализируется слюна. Слизистая пищевода без воспалительной реакции.	
Z-линия: четко визуализируется, располагается на уровне анатомической кардии.	
Кардиальный жом сомкнут в виде розетки.	
Дополнительно: В средней и нижней трети по периметру с выпотом фибрина.	
Желудок: нормальный. Перистальтика сохранена, в просвете прозрачный секрет в небольшом количестве . При инверсионной кардиоскопии кардиальный сфинктер полностью обхватывает эндоскоп. Складки обычного рельефа, удовлетворительно расправляются при инсуффляции. Слизистая желудка слабо гиперемирована . В антральном отделе, по всему периметру поражена единичными папуловидными образованиями по типу умбиликаций.	
Привратник округлой формы, свободно проходим	
Луковица: выражено деформирована рубцами и двумя язвами 0,5 х 0,5 см на передней стенке и 0,6 х 0,6 см на верхней стенке. Язвы под фибрином. Слизистая луковицы: слабо гиперемирована; отечна .	
Постбульбарный отдел: без особенностей.	

Заключение:

Эрозивно-фибринозный рефлюкс-эзофагит. Хронический эрозивный гастрит, акт. стадия.

Язвенная болезнь 12 п.к. (множественные язвы), острая стадия.

Рубцово-язвенная деформация луковицы ДПК II -III степени.

Лечение с 8 ноября

- АСК 100 мг
- Клопидогрел 75 мг
- Эзомепразол 40 мг в вену
- Маалокс 15 мл
- Метопролол 25 мг

	Рентгенография легких в прямой проекции в положении лежа 09.11.2017 18:20:00

Состояние после оперативного вмешательства: транслюминальное стентирование кронарных артерий.
Легкие: без очаговых, инфильтративных изменений. Признаки гемодинамических изменений сомнительны.

Купола диафрагмы и синусы: купола диафрагмы обычно расположены, контуры ровные, четкие. Наружные реберно-диафрагмальные и кардио-диафрагмальные синусы свободны.
КТИ после операции = 0,53.
Аорта: уплотнена, тень восходящей аорты увеличена.

Наименование параметров	Норма	Значение	
КТИ после операции	<0,5	**0,53**	

Заключение:
В легких – без очаговой, инфильтративной патологии.
РГ-признаки кардиомегалии I степени, расширение тени восходящей аорты.
По сравнению с данными РГ от 7.11.2017г динамика положительная в виде уменьшения степени кардиомегалии.

Клиническое состояние 9 ноября 2017

- Беспокоит одышка

- + высокий уровень Д-димера

Алгоритм действий (исключение ТЭЛА):

УЗИ вен

РКТ грудной клетки в ангиорежиме

Дуплексное сканирование вен нижней конечностей 10.11. 2017

Описание исследования:

Обследование проведено в условиях АиР - 2

Исследованы нижняя полая, общая и наружная подвздошные, общие, поверхностные, глубокие бедренные, подколенные, передние и задние большеберцовые, большая и малая подкожные вены обеих нижних конечностей. Просвет однородный, вены проходимы, сжимаемы, прокрашиваются при ЦДК с двух сторон. Регистрируется фазный, синхронизированный с дыханием кровоток.
ЗББВ, суральные вены, при проведении компрессионных проб патологических сбросов не регистрируется, вены прокрашиваются полностью, полностью компрессируются датчиком.

Слева - МПВ расширена, варикозно - трансформирована, со сбросом, проходима. Устье в нижней трети бедра, с признаками клапанной несостоятельности при пробе Сигела.

Заключение:

Несостоятельность левого сафено-поплитеального соустья.

Клапанная несостоятельность и варикозная трансформация левой МПВ.
На момент осмотра **признаков тромбоза глубоких и поверхностных вен обеих ног не выявлено**.

Компьютерная томография органов грудной полости (легкие и средостения) 10.11.2017		
Название параметров		
Легкие	Пат. очаги: в сегментах: S4, S5 левого легкого, S10 правого легкого, характер: сегментарные ателектазы.	
Плевральная полость	В плевральных полостях без изменений.	
Легочная паренхима	Пневматизация: слева s4, S5 умеренно снижена снижена; справа s6, S10 умеренно снижен.	
Средостение	Структура средостения четко дифференцируется. Внутригрудные лимфоузлы не увеличены.	
Название параметров	Норма, мм	
Ствол легочной артерии	d.мм:30	27
Левая ветвь легочной артерии	d,мм:20	17
Правая ветвь легочной артерии	d,мм:20	18

Заключение:

По данным МС КТ ангиографии **признаков тромбоэмболии легочной артерии и ее ветвей не выявлено**.

Сегментарные ателектазы S6,10 справа и S4,5 слева .

Поствоспалительные изменения в выше перечисленных сегментах

Биохимия

Показатель	Ед. изм.	Норма	6д 13.11 2017
			08:00
Глюкоза	ммоль/л	3,6-6	5,3
Холестерин общий	ммоль/л	3,6-5,2	4,95
Триглицериды	ммоль/л	0,45-1,8	1,21
ЛПВП	ммоль/л	0,78-1,82	0,85
ЛПНП	ммоль/л	1,6-3,4	**3,6**
Индекс атерогенности		0-4	4,82
Сывороточное железо	мкмоль/л	6,6-26	4,5

Иммунология

Показатель	Ед. изм.	Норма	3д 10.11 2017	7д 14.11 2017
			09:45	08:00
ТТГ	мМЕ/л	0,3-4	2,18	
Т4 свободный	пмоль/л	10-26	20,04	
Т3 свободный	пмоль/л	2,3-6,3	4,36	
Прокальцитонин	нг/мл	<0,5	<0,08	
СРБ (hs-CRP)	мг/л	0-6	**51,2**	**20**

Лечение с 11 ноября

- АСК 100 мг
- Клопидогрел 75 мг
- Пантопразол 40 мг
- Маалокс 15 мл
- Метопролол 25 мг
- Аторвастатин 20 мг

Диагноз

ИБС: стенокардия 2 ФК как исход нестабильной стенокардии.

Постинфарктный кардиосклероз (ИМ нижней стенки от 30.09.2017)

Экстренная КАГ от 7.11.2017. Стентирование ПКА.

Гипертоническая болезнь 3 стадия. Умеренная гипертрофия левого желудочка.

ХСН 1 стадия, 2ФК.

Эрозивно-фибринозный рефлюкс-эзофагит.

Хронический эрозивный гастрит, акт. стадия.

Язвенная болезнь 12 п.к. (множественные язвы), острая стадия.

Рубцово-язвенная деформация луковицы 12- п.к. II -III степени.

Стеатоз печени. Липоматоз поджелудочной железы.

Железодефицитная анемия легкой степени.

Рекомендации при выписке

- АСК 100 мг
- Клопидогрел 75 мг
- Пантопразол 40 мг 1 раз в сутки
- Аторвастатин 20 мг
- Атенолол 12,5 мг
- Эналаприл 2,5 мг

Выводы
«Инфаркт миокарда и язвенная болезнь желудка и 12 п.к.»

Тщательный сбор анамнеза.

Полноценное и экстренное обследование в момент госпитализации.

Внимание к жалобам больного.

Своевременное выявление осложнений (кровотечение!).

Индивидуальная тактика лечения в зависимости от степени риска кровотечения и ЧКВ.