

# I Олимпиада по хирургии СПбГПМУ

18 ноября - 23 ноября 2019 года

# Тестирование

# Вопрос №1

Грудная клетка состоит:

(А) из рёбер и грудины

(В) из рёбер, грудины и диафрагмы

(С) из истинных рёбер и грудины

**(D) из рёбер, грудины и позвоночника**

## Вопрос №2

Какой из перечисленных швов ЯВЛЯЕТСЯ печеночным?

**(А) Кузнецова-Пенского**

(В) Матешука

(С) Шмидена

(D) Мультановского

## Вопрос №3

Каково практическое значение у треугольника Пирогова?

- (А) Обнажение подъязычного нерва
- (В) Обнажение язычного нерва
- (С) Обнажение язычной артерии**
- (D) Обнажение лицевой артерии

## Вопрос №4

Какая из перечисленных нитей является рассасывающейся?

(А) Лавсан

(В) Этилон

(С) ПДС II

(D) Мерсилен

## Вопрос №5

Врожденная паховая грыжа по своему характеру является:

**(А) косой**

(В) прямой

(С) ущемленной

(D) скользящей

## Вопрос №6

A 26-year-old woman is brought to the emergency department because of an 8-hour history of severe back and abdominal pain and mild but persistent vaginal bleeding. Ultrasonography of the abdomen shows a 2-cm ectopic pregnancy in the ampulla. The ampulla has ruptured into the surrounding tissue. Fluid from this rupture will most likely be found in which of the following locations?

- (A) Lesser peritoneal cavity
- (B) Mesometrium
- (C) Pouch of Douglas**
- (D) Vagina



## Вопрос №7

При проведении цистографии выделяют \_\_\_\_\_ степеней пузырно-мочеточникового рефлюкса.

(A) 2

(B) 3

(C) 4

(D) 5

## Вопрос № 8

Применение АИК в сочетании с искусственной гипотермией:

(А) облегчает работу хирургов

(В) увеличивает время операции

(С) замедляет кровоток

**(D) понижает основной обмен и защищает ткани от кислородного голодания**

## Вопрос №9

Шов Тигеля накладывается на:

(A) печень

**(B) легкое**

(C) трахею

(D) перикард

## Вопрос №10

A 14-year-old boy is brought to the emergency department after being hit with a baseball bat on the lateral side of his leg immediately below the knee. He is unable to dorsiflex his foot. Which of the following nerves is most likely injured?

**(A) Common fibular (peroneal)**

(B) Femoral

(C) Obturator

(D) Sural

(E) Tibial

## Вопрос №11

Как называется вид врожденного дефекта передней брюшной стенки, при котором петли кишечника, печень и иногда другие органы выходят за пределы брюшной полости в грыжевом мешке?

(А) Гастрошизис

(В) Долихосигма

(С) Омфалоцеле

(D) Врожденная диафрагмальная грыжа

## Вопрос №12

Какой из следующих видов пластик является методом при лечении прямой паховой грыжи:

(А) По Вишневскому

(В) Метод Ламбера

**(С) По Бассини**

(D) По Мейо

## Вопрос №13

Сколько фасций на шее выделяют по классификации, предложенной В.Н.Шевкуненко?

(A) 2

(B) 3

(C) 4

(D) 5

## Вопрос №14

Мнемоническое правило, применяемое для запоминания расположения элементов межреберного сосудисто-нервного пучка (сверху вниз):

(A) HeBA

**(B) BAHя**

(C) BeHA

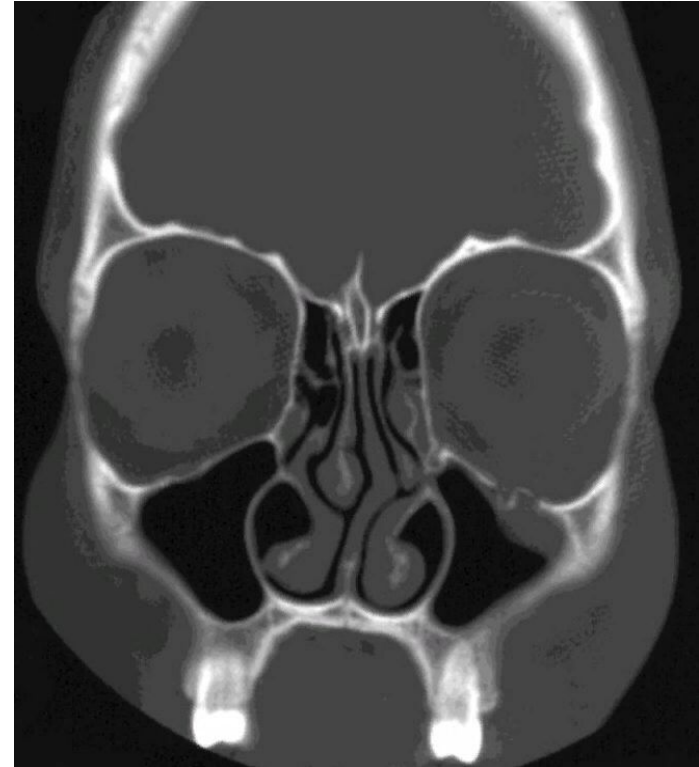
(D) HAH



# Вопрос №15

A 42-year-old woman is brought to the emergency department because of double vision that began 20 minutes after she fell from her horse and landed on the left side of her face. Examination of the face shows ecchymoses over the left zygomatic arch. A CT scan of the head is shown. Which of the following arteries is at greatest risk for injury in this patient?

- (A) Facial
- (B) Frontal
- (C) Infraorbital**
- (D) Lacrimal
- (E) Ophthalmic



## Вопрос №16

Из перечисленных оперативных приемов гастропексией называется:

(А) ушивание стенки желудка вокруг трубки

(В) рассечение стенки желудка

**(С) фиксация желудка к париетальной брюшине**

(D) рассечение мышечного жома в области привратника

# Вопрос № 17

Какой из перечисленных признаков НЕ относится к косой паховой грыже?

- (А) выходные ворота находятся в области латеральной паховой ямки**
- (В) выходные ворота находятся в области медиальной паховой ямки
- (С) грыжевой мешок расположен кнаружи от нижней надчревной артерии
- (D) грыжевой мешок может спускаться в мошонку и покрыт оболочками семенного канатика и яичка

## Вопрос № 18

Анатомическое образование, которым руководствуется хирург при отыскании начальной петли тощей кишки:

(А) желудочно-ободочной связкой

**(В) двенадцатиперстнотощий изгиб (связка Трейца)**

(С) нижний изгиб двенадцатиперстной кишки

(D) парадуденальная связка

## Вопрос №19 (возможно несколько вариантов ответа)

Отделы толстой кишки, расположенные интраперитонеально:

(А) восходящая ободочная

**(В) поперечная ободочная**

(С) нисходящая ободочная

**(D) сигмовидная**

## Вопрос №20 (возможно несколько вариантов ответа)

К серозным оболочкам в организме человека относятся:

(А) плевра

(В) брюшина

(С) серозный перикард

(D) влагалищная оболочка яичка

## Вопрос №21 (возможно несколько вариантов ответа)

Колостому накладывають:

(А) на слепую кишку

(В) на восходящую ободочную

(С) на поперечную ободочную

(D) на сигмовидную ободочную

## Вопрос №22 (возможно несколько вариантов ответа)

Артерии в составе семенного канатика:

(А) яичковая

(В) семявыносящего протока

(С) промежностная

(D) кремастерная

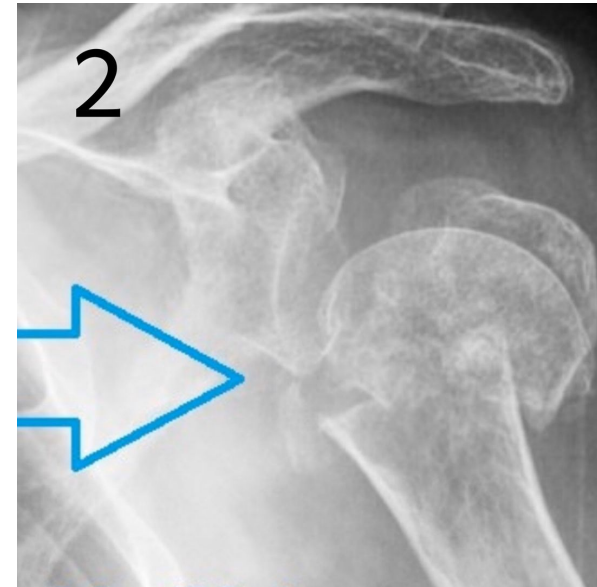
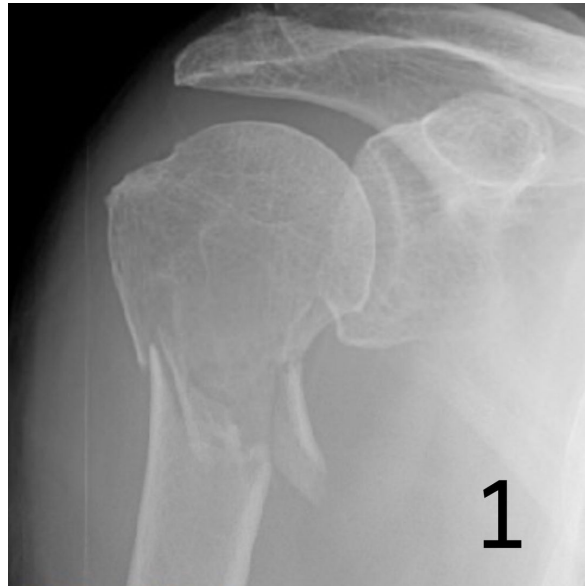


## Вопрос №23

На каком из снимков изображен перелом хирургической шейки плеча?

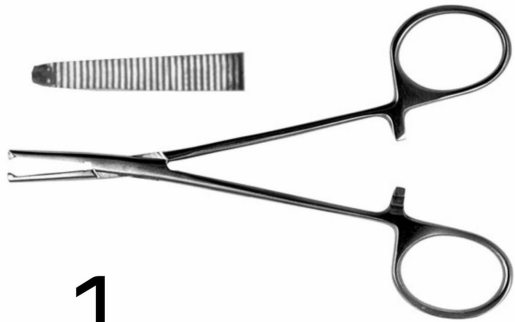(A) 1

(B) 2

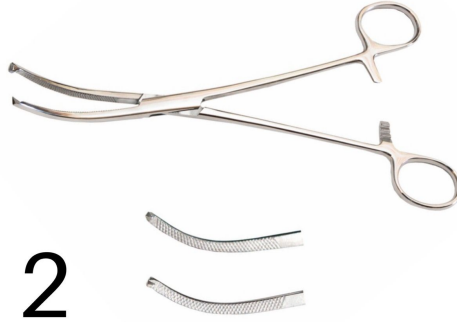

# Вопрос №24

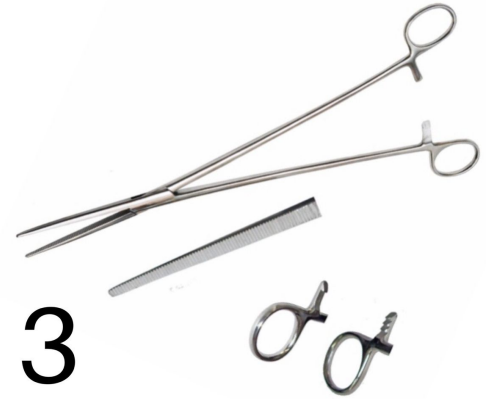Сопоставьте изображение инструмента с его названием.



1



2



3

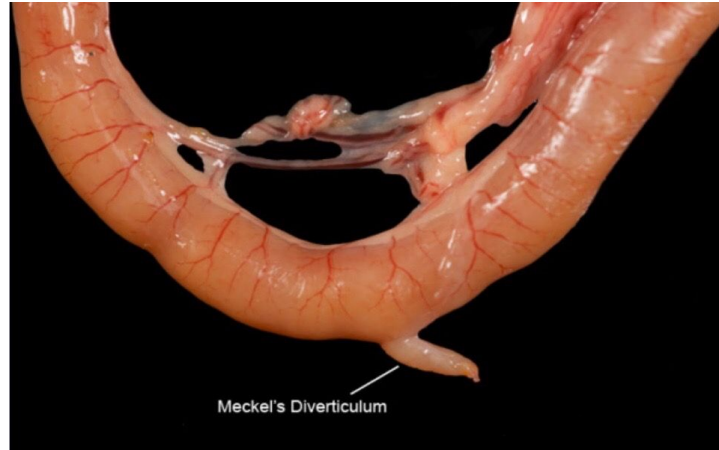(А) зажим Кохера 1

(В) зажим Микулича 2

(С) зажим Бильрота 3

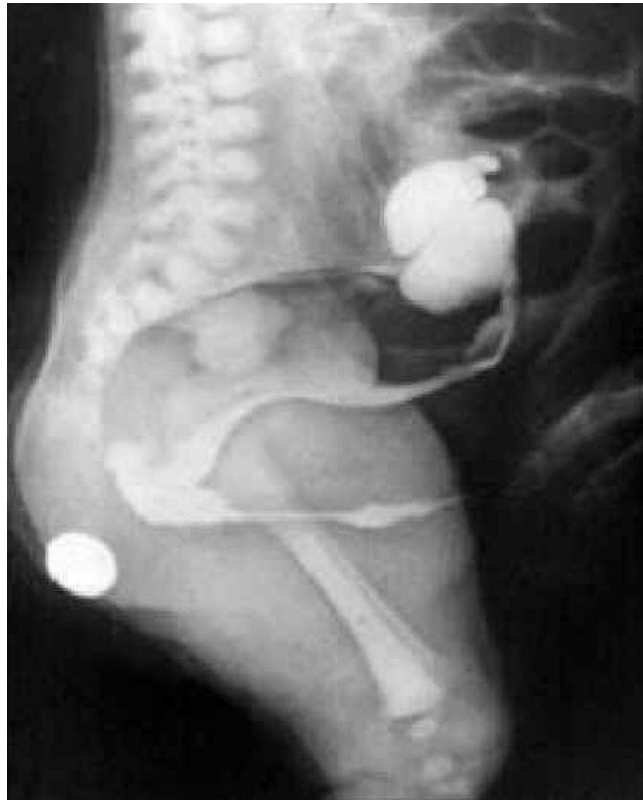# Вопрос №25

Какова типичная локализация данного патологического образования (анатомический ориентир и расстояние)?  
Нарушение какого процесса приводит к его появлению?



ОТВЕТ: Следует искать рядом с илеоцекальным углом на расстоянии 25-125 см.  
Следствие незаращенного желточного протока.

## Вопрос №26

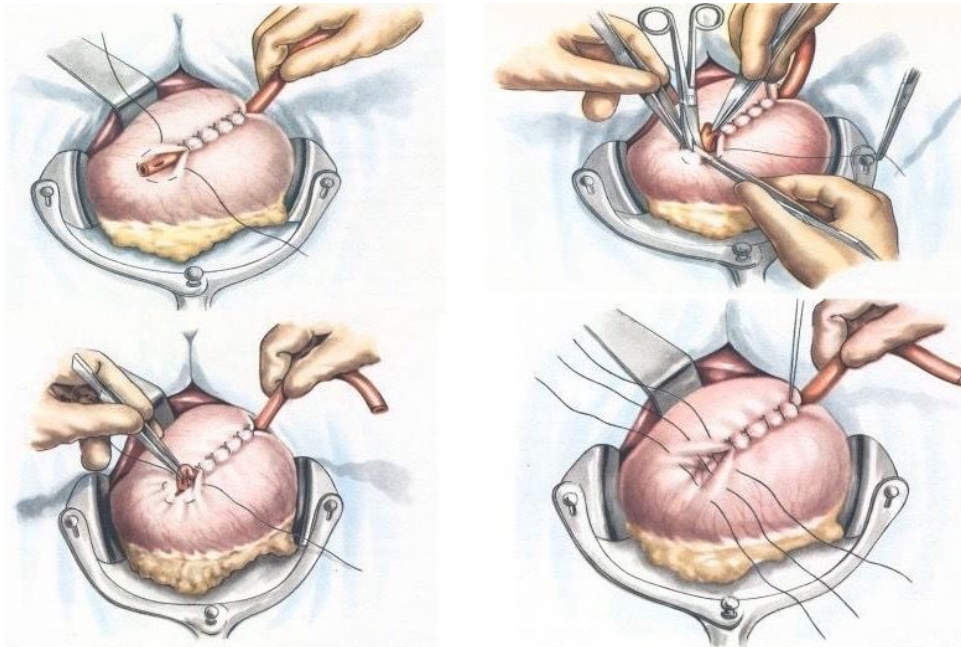


Какая патология определяется на рентгенограмме?

ОТВЕТ: Атрезия прямой кишки (аноректальная мальформация)

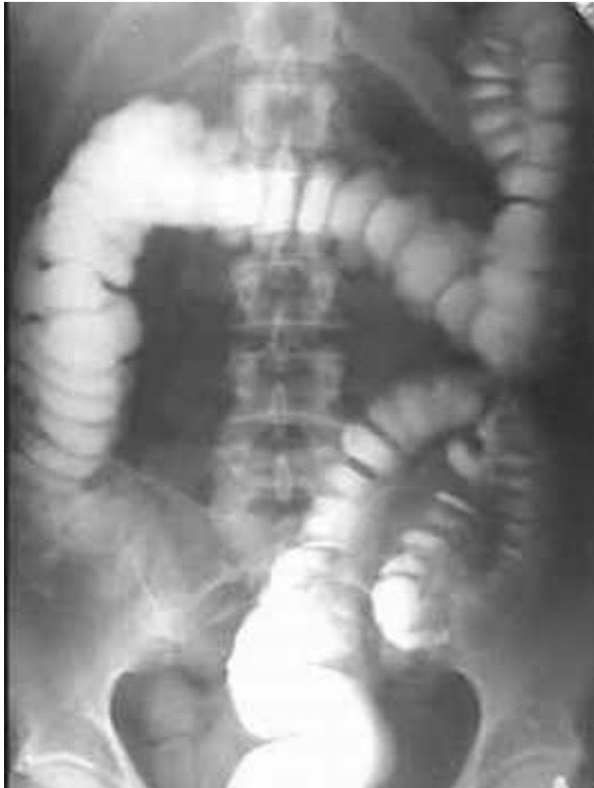# Вопрос №27

Как называется данный вид гастростомии?



**ОТВЕТ: Гастростомия по Витцелю**

## Вопрос №28



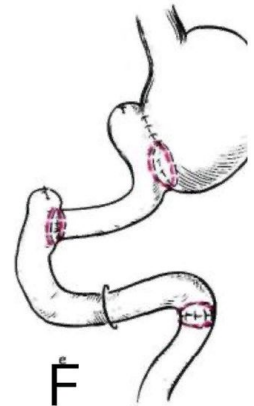

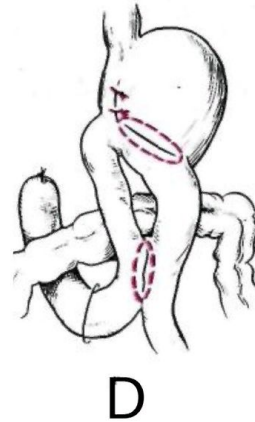
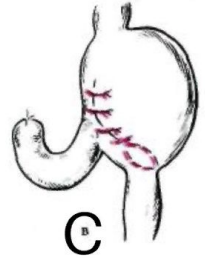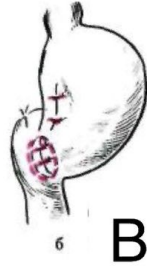
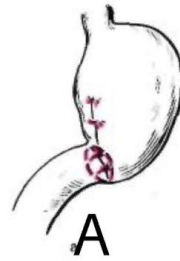Какая патология  
определяется на  
рентгенограмме?

ОТВЕТ: Долихосигма

# Вопрос № 29

Сопоставьте схему  
гастроюноанастомоза с его  
названием.

- 1 - по Габереру-Финнею В
- 2 - по Бальфуру Д
- 3 - по Гофмейстеру-Финстереру С
- 4 - по Бильрот-1 А
- 5 - по Ру Е
- 6 - гастрюнодуоденопластика F



## Вопрос №30

ОТВЕТ: ABFCДHE (BAFCДHE)

Расположите этапы хирургического вмешательства при лечении подногтевого панариция в правильной последовательности :

- А - обработка поля раствором антисептика
- В - наложение жгута
- С - удаление ногтевой пластины
- Д - ревизия
- Е - наложение повязки
- F - обезболивание по Оберсту-Лукашевичу
- G - обезболивание по Вишневскому
- Н - снятие жгута