

Рак Верхней Челюсти.

Работу выполнила
студентка группы №052
Логунова Алёна Андреевна

Введение.

Злокачественные опухоли верхней челюсти составляют 1-2% всех злокачественных опухолей. Верхняя челюсть в 80-88% поражается раком, который развивается преимущественно из эпителия слизистой оболочки верхнечелюстной пазухи, альвеолярного отростка (вторичный рак). Первичный рак верхней челюсти, возникающий из одонтогенных эпителиальных комплексов (островков Маляссе), встречается крайне редко.

Классификация рака верхней челюсти

TNM клиническая классификация.

Классификация применима только для рака с обязательным гистологическим подтверждением:

- ▣ TX — Недостаточно данных для оценки первичной опухоли.
- ▣ T0 — Первичная опухоль не определяется.
- ▣ Tis — Преинвазивная карцинома.
- ▣ T1 — Опухоль ограничена слизистой оболочкой полости.
- ▣ T2 — Опухоль, вызывающая костную эрозию или деструкцию, за исключением задней стенки полости, включая распространение на твёрдое нёбо и/или средний носовой ход.
- ▣ T3 — Опухоль распространяется на любую из следующих структур: костную часть задней стенки верхнечелюстной пазухи, подкожные ткани, кожу щеки, нижнюю или среднюю стенки орбиты.
- ▣ T4 — Опухоль распространяется на структуры орбиты, за исключением нижней или средней стенки орбиты, включая решётчатую пластинку, основание черепа, носоглотку, клиновидную и лобную пазухи, фронтальный синус.

- NX — Недостаточно данных для оценки регионарных лимфатических узлов.
- N0 — Нет признаков метастатического поражения регионарных лимфатических узлов.
- N1 — Метастазы в одном лимфатическом узле на стороне поражения до 3 см в наибольшем измерении.
- N2 — Метастазы в одном лимфатическом узле на стороне поражения до 6 см в наибольшем измерении, или метастазы в нескольких лимфатических узлах на стороне поражения до 6 см в наибольшем измерении, или метастазы в лимфатических узлах шеи с обеих сторон, или с противоположной стороны до 6 см в наибольшем измерении.
- N2a — Метастазы в одном лимфатическом узле на стороне поражения до 6 см в наибольшем измерении.
- N2б — Метастазы в нескольких лимфатических узлах на стороне поражения до 6 см в наибольшем измерении.
- N2с — Метастазы в лимфатических узлах с обеих сторон или с противоположной стороны до 6 см в наибольшем измерении.
- N3 — Метастазы в лимфатических узлах более 6 см в наибольшем измерении.

- МХ — Недостаточно данных для определения отдаленных метастазов.
- М0 — Нет признаков отдалённых метастазов.
- М1 — Имеются отдалённые метастазы.

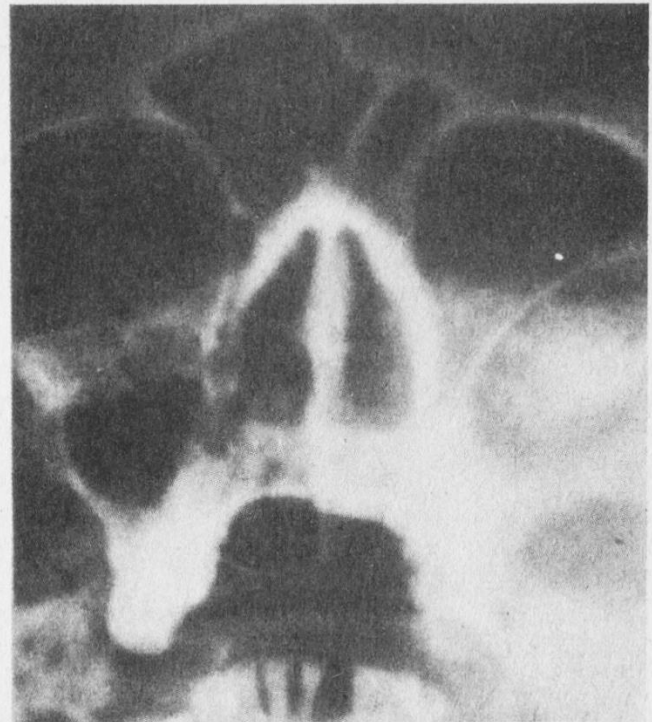

Рис. 164. Рак верхней челюсти. Рентгенограмма лицевого скелета в носоподбородочной проекции, разрушены медиальная, латеральная и нижняя стенки верхнечелюстной пазухи.

Группировка по стадиям:

| Стадия | Группировка по стадиям | | |
|--------|------------------------|---------|----|
| 0 | Tis | N0 | M0 |
| I | T1 | N0 | M0 |
| II | T2 | N0 | M0 |
| III | T1 | N1 | M0 |
| | T2 | N1 | M0 |
| | T3 | N0, N1 | M0 |
| IVA | T4 | N0, N1 | M0 |
| IVB | Любая T | N2 | M0 |
| | Любая T | N2 | M0 |
| IVC | Любая T | Любая N | M1 |

Клиника рака верхней челюсти:

Рак верхней челюсти, исходящий из слизистой оболочки гайморовой пазухи, в ранних стадиях заболевания протекает почти бессимптомно и, как правило, развивается на фоне хронического гайморита. Первыми признаками развивающегося злокачественного процесса может быть изменение волнообразного течения заболевания.

Отделяемое из носа меняет свой характер и становится зловонным, также в носовом отделяемом могут появляться прожилки крови. В ранних стадиях течения заболевания жалобы на боли не характерны.

При прогрессировании процесса появляются симптомы, характер и выраженность которых зависит как от распространённости опухоли, так и от её локализации в том или ином отделе верхнечелюстной пазухи. Таким образом, симптомы, проявляющиеся при опухоли гайморовой пазухи, свидетельствуют о расположении первичного очага и его распространённости. В связи с этим важное практическое значение имеет предложение шведского онколога Онгрена выделять **переднюю** и **заднюю** локализации опухолей.

Условно Онгрэн провёл плоскость, идущую от нижнеглазничного края к углу нижней челюсти. В дальнейшем для более точной топической диагностики локализации опухоли верхнечелюстную пазуху разделили плоскостью, идущей через зрачок глаза на **медиальную** и **латеральную** части.

При расположении опухоли в **верхнемедиальном отделе пазухи** проявляются симптомы со стороны носа: затрудненное носовое дыхание за счёт деформации медиальной стенки или её разрушение и разрастание опухоли. При этой локализации возможен отёк нижнего века, слезотечение за счёт сдавления или обтурации носослезного канала.

При этой локализации может быть нарушен отток из решётчатого лабиринта и лобной пазухи, что сопровождается сильными головными болями.

При локализации опухоли в **верхнелатеральном отделе верхнечелюстной пазухи** возможны симптомы, связанные с прорастанием опухоли в нижнеглазничный нерв, поэтому наблюдаются парестезия и онемение в зоне иннервации этого нерва. Опухоль данной локализации может вызвать нарушение венозного и лимфатического оттока, в связи с чем возникает отёк ретробульбарной клетчатки и, как следствие, — выпячивание глазного яблока (экзофтальм). Распространение опухолевого процесса на область нижнеглазничного края вызывает его деформацию, что приводит к смещению глазного яблока, выражающегося в диплопии.

Расположение опухоли **в нижнемедиальном отделе** приводит к нарушению носового дыхания, распространение опухоли на альвеолярный отросток приводит к появлению болей в области премоляров, затем появляется подвижность указанной группы зубов, деформация альвеолярного отростка.

Основным симптомом при локализации опухоли **в нижнелатеральном отделе** верхнечелюстной пазухи является боль в области задней группы зубов и возможная деформация альвеолярного отростка в этой области и ограничение движений нижней челюсти.



При подобной клинической картине (боль, подвижность зубов) часто допускаются диагностические ошибки, больному ставится диагноз «Остеомиелит верхней челюсти» и проводится соответствующее лечение — удаление зубов, разрезы по переходной складке. После подобного рода вмешательств боль не проходит, лунка удалённого зуба не заживает, в ней происходит избыточное разрастание тканей, похожих на грануляционные.

В запущенных случаях опухоль прорастает стенки гайморовой пазухи и распространяется на соседние анатомические образования: прорастает в кожу, распространяется на подвисочную и крылонёбную ямки, основную пазуху.

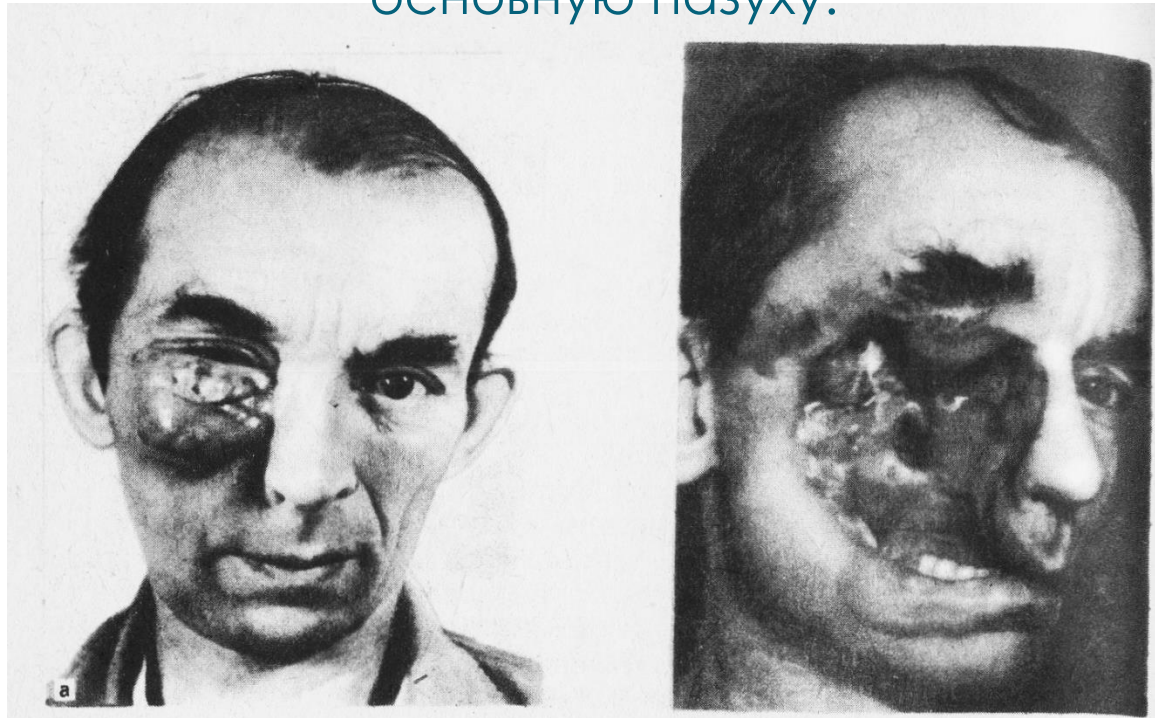


Рис. 128. Рак верхней челюсти в запущенной стадии (а). Тот же больной после тотального удаления верхней челюсти и экзентерации глазницы (б).

Метастазирование.

Регионарное метастазирование рака слизистой оболочки гайморовой пазухи по сравнению с подобными новообразованиями других отделов верхних дыхательных путей и органов полости рта наблюдается значительно реже.

Регионарное метастазирование реализуется преимущественно в заглочочные и глубокие шейные верхние лимфатические узлы.


При поражении передних отделов гайморовой пазухи метастазирование осуществляется в подчелюстные и околоушные лимфатические узлы.

Дифференциальная диагностика

Клинические проявления злокачественных опухолей верхней челюсти, особенно в ранней стадии, имеют много общего с воспалительными процессами и доброкачественными опухолями. В клинической практике нередки ошибки в диагностике новообразований, что приводит к назначению неправильного лечения, иногда ускоряющего рост опухоли (физиотерапевтические процедуры, удаление зубов, разрезы, удаление полипов, проколы верхнечелюстной пазухи, выскабливание лунок).

Раковой опухоли верхнечелюстной пазухи всегда сопутствуют выделения из носа, чувство тяжести в пазухи, что характерно и для хронического гайморита. Однако, в отличие от гайморита, при злокачественных опухолях эти симптомы нечётки, выделения из носа гнойно-кровянистые, пальпация в области передней стенки пазухи и бугра челюсти безболезненна, можно обнаружить сглаженность (отсутствие западения) в области клыковой ямки, утолщение альвеолярного отростка, уплощение нёба. На рентгенограммах при раке и гайморите отмечается затемнение верхнечелюстной пазухи, однако при злокачественной опухоли стенки пазухи разрушены и не прослеживаются, а при гайморите контуры пазухи четкие. Трудности возникают в ранних стадиях злокачественных опухолей, когда деструкция стенок ещё не выражена.

Рак верхней челюсти необходимо дифференцировать с хроническим остеомиелитом челюсти. При раке, в отличие от остеомиелита, утолщение челюсти нарастает быстро, не сопровождается образованием свищей. Рентгенологически выявляется разрушение кости без секвестров, границы очага поражения смазаны.



При дифференциальной диагностике злокачественных опухолей с доброкачественными опухолями и опухолеподобными заболеваниями (одонтогенная киста, мукоцеле, эпulis, остеобластокластома, фиброма) следует учитывать, что злокачественные опухоли характеризуются быстрым ростом, отсутствием чётких границ, разрушением кости.

Доброкачественные опухоли верхнечелюстной пазухи растут медленно, постепенно растягивают пазуху, увеличивая её, истончают, но не разрушают её стенки.

Лечение.

Комбинированный метод лечения получил наибольшее распространение при лечении больных с диагнозом «Рак верхней челюсти».

- Дистанционная гамма-терапия рассматривается как один из этапов комбинированного лечения, которая может как предшествовать операции, так и проводится после её выполнения.
- Хирургический этап осуществляется через 3—4 нед. При планировании операции необходимо совместно с врачом-ортопедом обсудить варианты ортопедического пособия, заключающиеся в изготовлении разного рода защитных пластинок и этапного протезирования. При злокачественных опухолях слизистой оболочки верхнечелюстной пазухи оперативное лечение заключается в резекции верхней челюсти.
- Использование химиотерапии в комплексе противоопухолевых мероприятий позволяет уменьшить количество рецидивов и увеличить продолжительность жизни. Противоопухолевые схемы комбинации препаратов с различным механизмом действия значительно повышают эффективность лечения.

Прогноз:


Прогноз при злокачественных опухолях верхней челюсти плохой. При изолированной лучевой терапии у больных, отказавшихся от операции, 5-летняя выживаемость составила 18,1% (III-IV ст.). Изолированный хирургический метод приводит к 5-летней выживаемости 18-35% больных, комбинированное лечение - 49%. Отсюда следует, что комбинированный метод лечения наиболее эффективен. Лучевой и химиотерапевтические методы лечения дают кратковременный эффект и поэтому малорезультативны. Прогноз при рецидиве опухоли крайне неблагоприятный. Многие хирурги считают операцию у таких больных бессмысленной, тем не менее некоторые клиницисты (Пачес А.И.), обнаружив рецидив, немедленно приступают к комбинированному лечению. Рецидивы злокачественных опухолей верхней челюсти после комбинированного лечения наблюдаются у 30-60% больных.

Реабилитация больных после резекции верхней челюсти:

При ликвидации обширных дефектов, возникающих после радикального удаления злокачественных опухолей верхней челюсти, широкое распространение получил ортопедический способ, при котором функциональные и косметические дефекты устраняются в сравнительно короткие сроки.

Эти методы описаны в работах И.М. Оксмана (1967), В.Ю. Курляндского (1969). В настоящее время применяют трехэтапную методику протезирования:

- ▣ **1 этап** - перед операцией изготавливают непосредственный протез - защитную пластинку, которую фиксируют к зубам верхней челюсти на здоровой стороне сразу после окончания операции. Эта пластинка выполняет роль своеобразной повязки в полости рта, предохраняя рану от загрязнения и травм.
- ▣ **2 этап** - на 10-15 сутки после резекции верхней челюсти изготавливают формирующий протез. Задача этого этапа - улучшить жевание, глотание, дикцию, предупредить развитие рубцовой деформации лица, создать ложе для obturating части постоянного протеза.
- ▣ **3 этап** - на 30-е сутки изготавливают окончательный протез. Задачи третьего этапа протезирования - восстановить утраченные функции полости рта (жевание, глотание, речь), сохранить по возможности нормальный внешний вид больного.



Особенностью протезирования пациентов, перенесших резекцию верхней челюсти, является односторонняя фиксация протеза.

Если резекция челюсти выполнена с удалением покровных тканей лица, то для устранения такого грубого изъяна на первом этапе можно использовать эктопротез. Материал для протеза должен быть легким, прочным, хорошо имитировать кожу. Раздражение и воспаление кожи лица возникают при неправильной подгонке протеза, что влечет за собой чрезмерное давление на ткани и трение. Края протеза должны быть гладкими. После-резекции верхней челюсти с экзентерацией глазницы ортопедическое лечение начинают с устранения дефекта верхней челюсти.

После этого совместно с окулистом решаются вопросы подготовки ложа для глазного протеза и изготовления последнего. Возможна пластика филатовским стеблем.

После резекции верхней челюсти больного необходимо направить в бюро медико-социальной экспертизы.

ВНИМАНИЕ!!!

ВНИМАНИЕ!!!



СПАСИБО ЗА ВНИМАНИЕ.