ЭКГ при патологических состояниях.

Электрокардиограмма (ЭКГ)

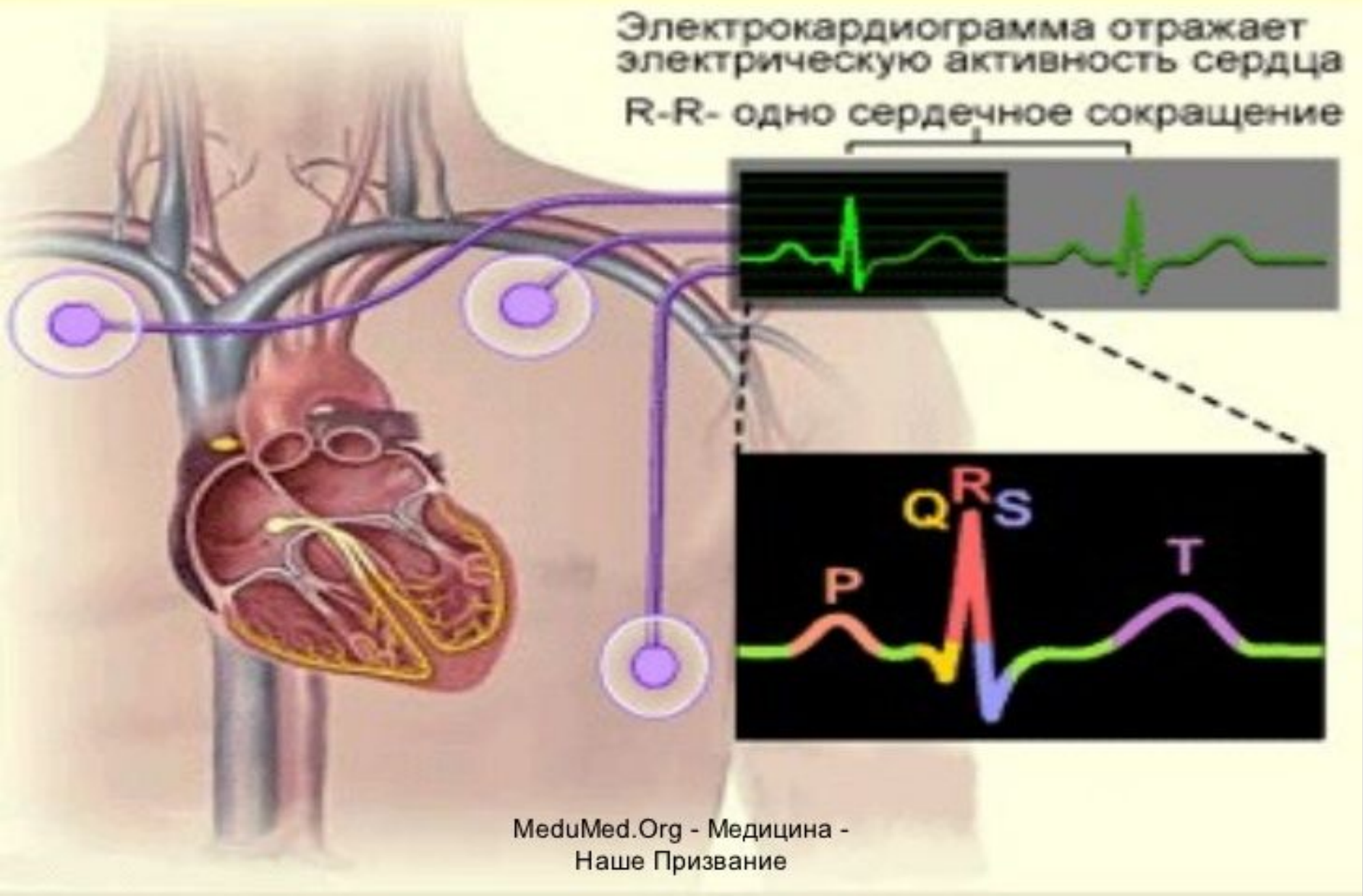

Зубец Р(0,1с)

- Отсутствие Р, когда водитель ритма не синусовый, гетеротопный.
- Отрицательный Р – при ритме из АВ соединения
- Высокий Р – при гипертрофии предсердий, дилатации предсердий,
- Появление вместо Р беспорядочных волн – фибрилляция предсердий.
- Появление вместо Р пилообразных регулярных волн

- трепетание предсердий

Интервал P-Q (0,12-0,20

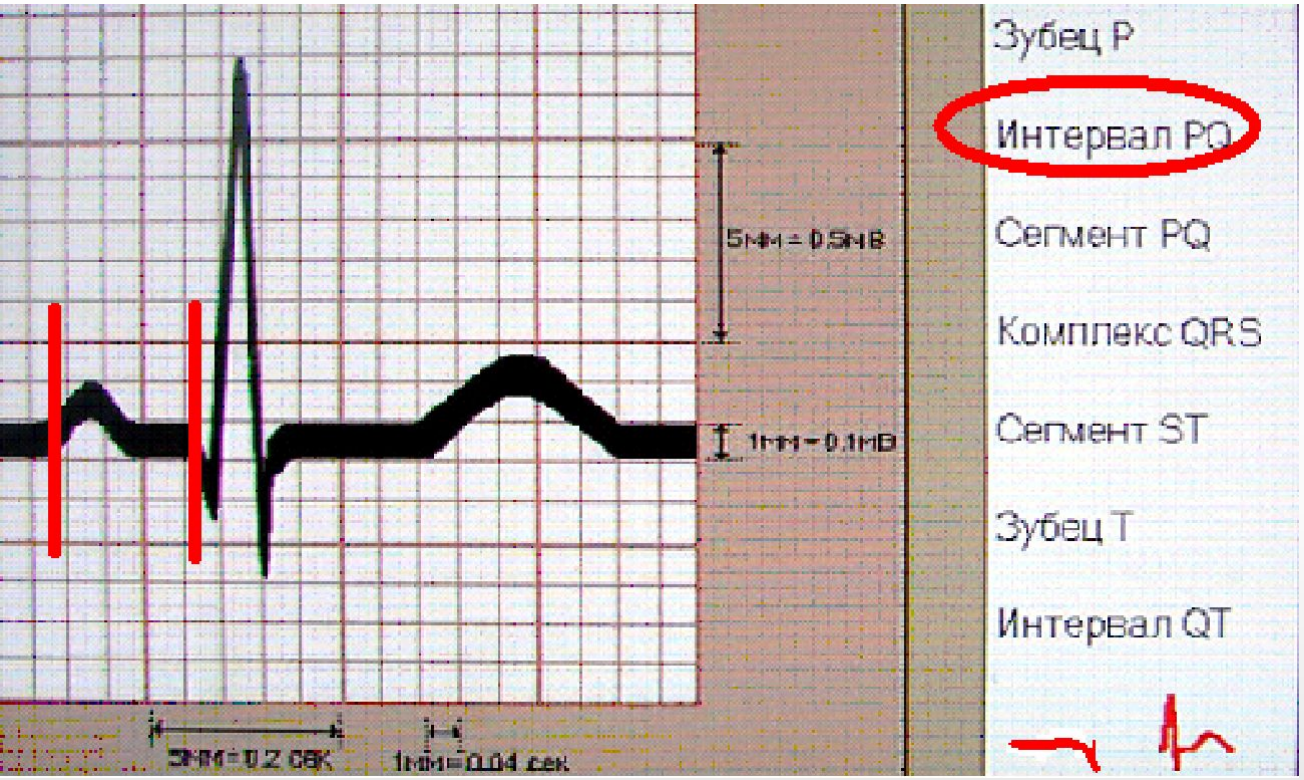

Интервал P-Q (P-R) соответствует времени прохождения импульса из синусового узла к желудочкам и колеблется в зависимости от возраста, пола и частоты сердечных сокращений.

Укорочение: при синдроме преждевременного возбуждения желудочков.
Удлинение: при АВ блокаде.

Анализ желудочкового комплекса QRST:

- Максимальная длительность его равна 0.07-0.09 с (до 0.10 с). Длительность увеличивается при блокадах ножек пучка Гиса.
- В норме зубец Q может регистрироваться во всех стандартных и усиленных отведениях от конечностей,
- Зубец R регистрируется во всех стандартных и усиленных отведениях от конечностей.
- От V1 до V4 амплитуда его нарастает ,а затем снижается в V5 и V6.
- Зубец S может быть самой разной амплитуды.
- Зубец S снижается от V1 до V4, а в V5-V6 даже может отсутствовать. В отведении V3 обычно регистрируется

Сегмент ST

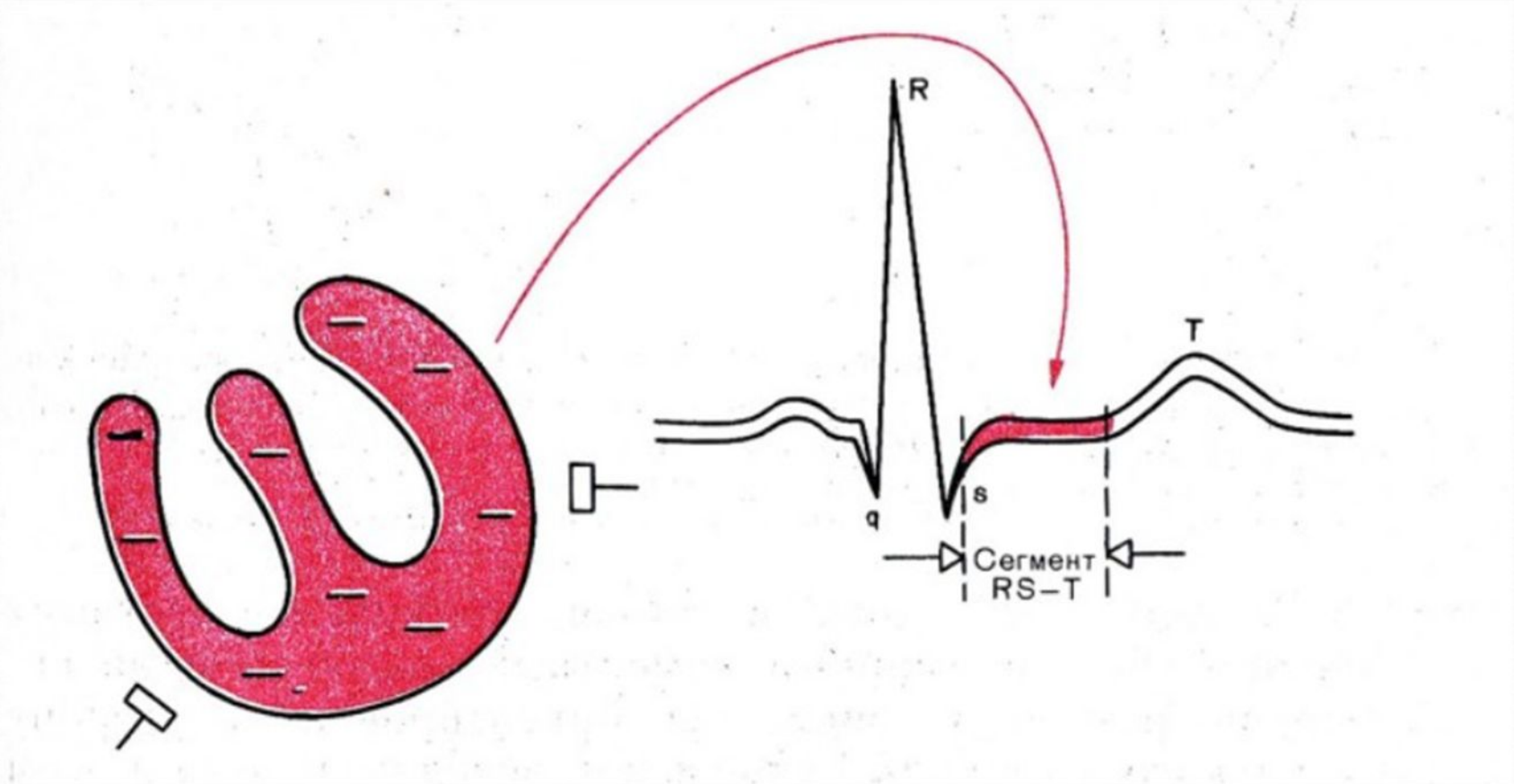

Буфер обмена (18
Объект добавлен в буф

Анализ сегмента S – T

- Сегмент S-T особенно внимательно анализируют при ИБС, так как он отражает недостаток кислорода (ишемию) в миокарде.
- В норме сегмент S-T находится в отведениях от конечностей на изолинии (± 0.5 мм).
- В отведениях V1-V3 возможно смещение сегмента S-T вверх (не более 2 мм), а в V4-V6 - вниз (не более 0.5 мм).

Анализ зубца Т.

- Зубец Т отражает процесс реполяризации миокарда желудочков.
- В большинстве отведений, где регистрируется высокий R, зубец Т также положительный.
- В норме зубец Т всегда положительный в I, II, aVF, V2-V6, причем $T_I > T_{III}$, а $T_{V6} > T_{V1}$.
- В aVR зубец Т всегда отрицательный

Цена деления на ЭКГ

Определение ЧСС. 600:количество больших кл.

Например: 600:6=100уд.,600:7=86уд.

Скорость	50 мм/с	25 мм/с
5 мм (большая клеточка)	**0,1 с**	**0,2 с**
1 мм (маленькая клеточка)	**0,02 с**	**0,04 с**

ЭКГ СИНДРОМЫ:

- Нарушения ритма
- Нарушения проводимости
- Ишемия, повреждение, некроз
- Гипертрофия
- Синдром ранней реполяризации ЛЖ

По СП выделяют тахикардии:

1. **<u>с узким желудочковым комплексом QRS (наджелудочковые): QRS=до 0,10с.</u>**

- **синусовая тахикардия;**
- **предсердная тахикардия;**
- **узловая тахикардия (из a-v соединения);**
- **трепетание предсердий;**
- **мерцание предсердий.**

2. **Тахикардии <u>с широким желудочковым комплексом (желудочковые):</u>**

- **желудочковая тахикардия;**
- **трепетание желудочков (крупноволновая фибрилляция);**
- **мерцание желудочков (мелковолновая фибрилляция).**

Синусовая тахикардия

<u>Диагностические критерии:</u>

- **Правильный синусовый ритм**
- **RR= RR**
- **ЧСС – 90 – 100 в мин.**
- **Постепенное начало и прекращение**

1. Уменьшение интервала RR < 0,60 сек.
2. Зубец P синусового происхождения(положительный P (I, II, aVF, V4-6,постоянная форма P)
3. Интервал PQ 0,12 – 0,20 сек.
4. Нормальное соотношение P и QRS

Синусовая брадикардия

Диагностические критерии:

- Правильный синусовый ритм RR= RR
- ЧСС меньше 60 за мин.
- Интервал pQ в норме(0,12-0,20 с.)

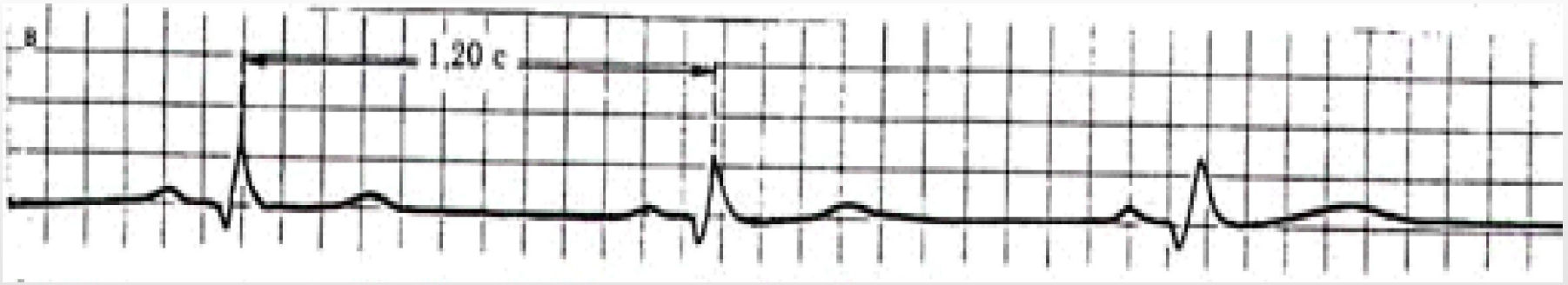

Синусовая аритмия (дыхательная).

Предсердная пароксизмальная тахикардия:

1. Внезапно начинающийся и также внезапно заканчивающийся приступ учащения сердечных сокращений до 140—250 уд. в мин.
2. Наличие перед каждым желудочковым комплексом QRS' сниженного, деформированного, двухфазного или отрицательного зубца P'.RR=RR.
3. Нормальные неизмененные желудочковые комплексы QRS‘=0,08-0,12с.

Пароксизмальная предсердная тахикардия (ЧСС 150 в мин.)

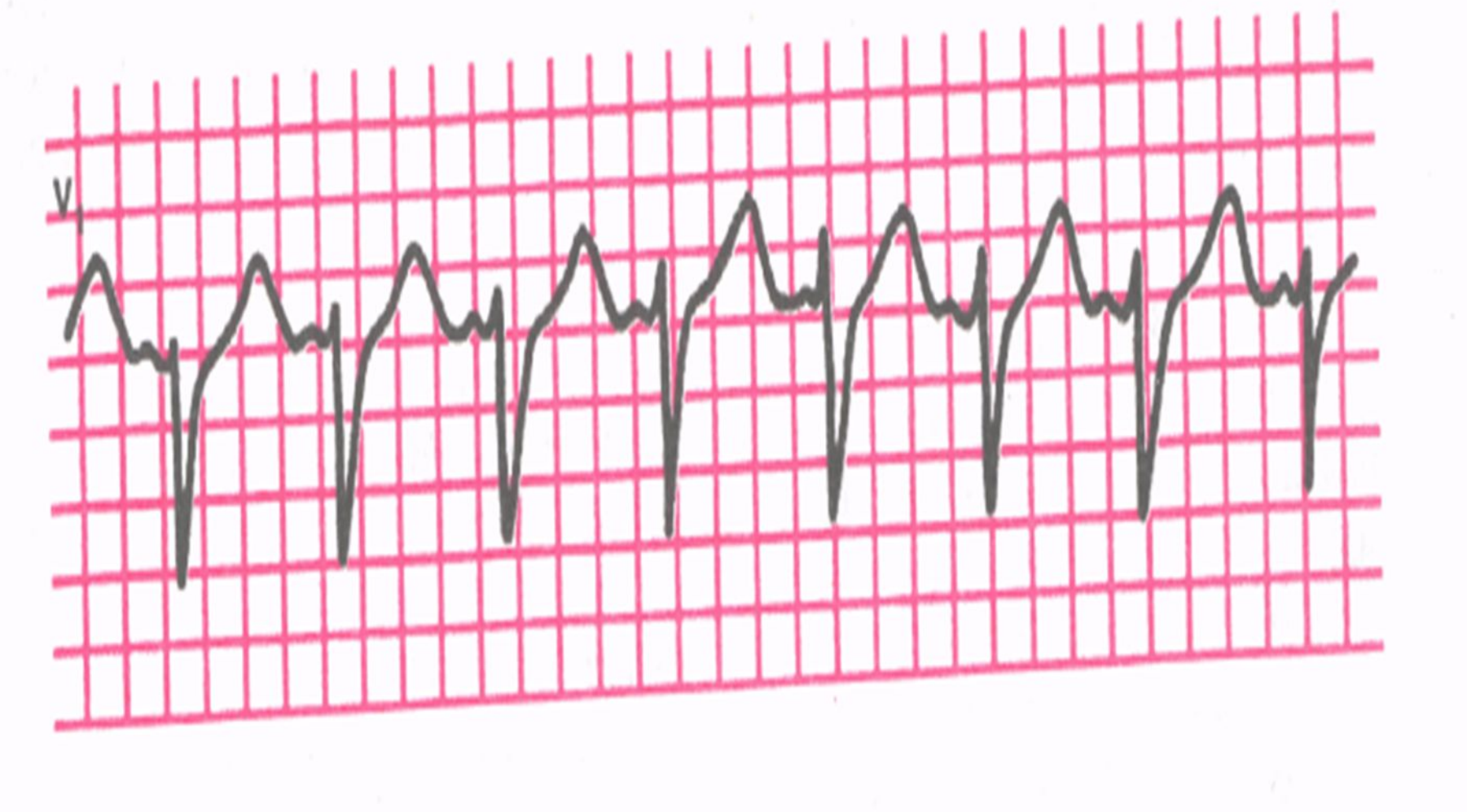

Мерцание (фибрилляция) предсердий:

- Отсутствие во всех ЭКГ-отведениях зубца Р.

1. Наличие на протяжении всего сердечного цикла беспорядочных мелких волн f.
2. Нерегулярность желудочковых комплексов QRS.RR#RR.
3. Комплексы QRS, имеют нормальный неизмененный вид.

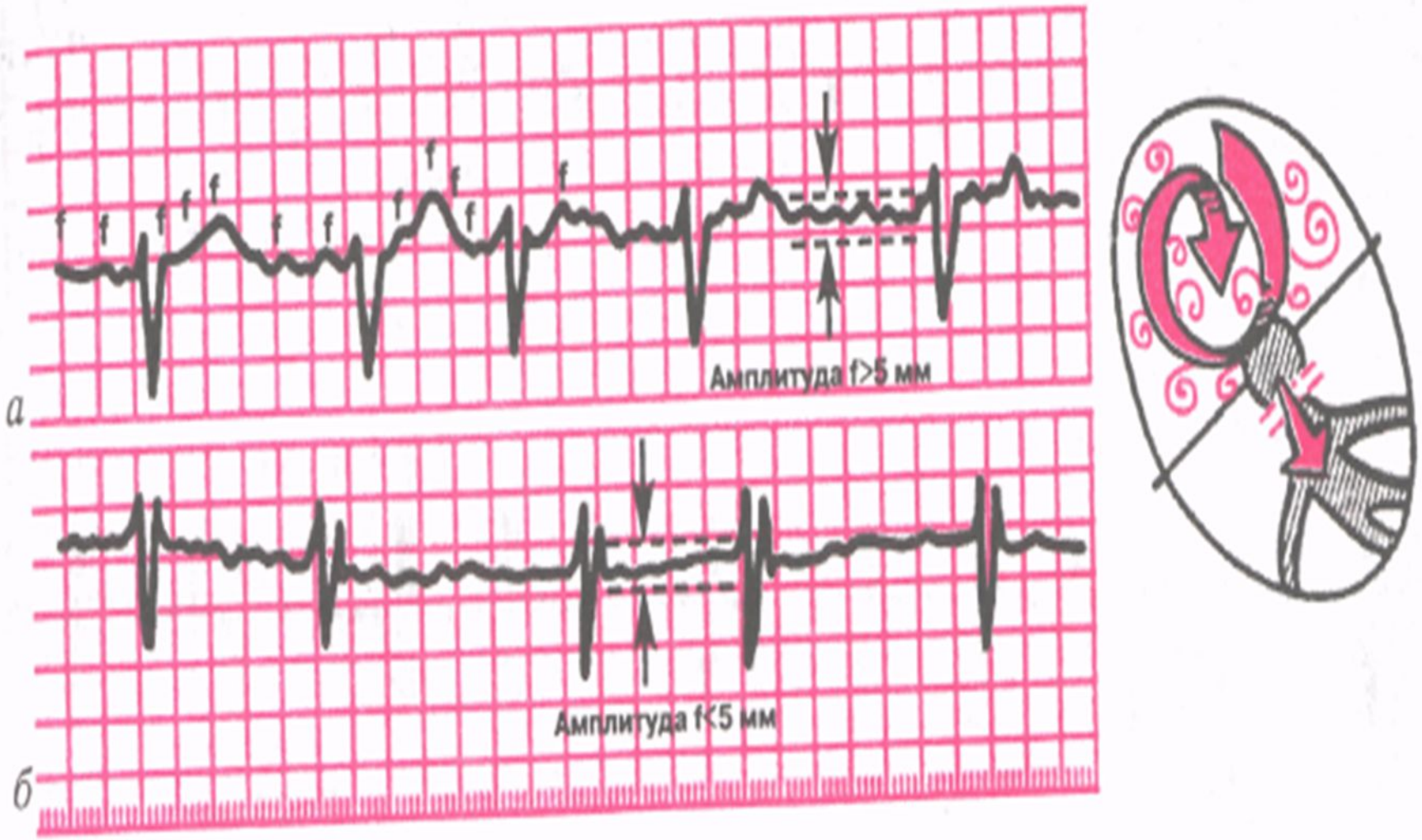
f
Амплитуда f>5 мм
а
Амплитуда f<5 мм
б

Мерцательная аритмия по частоте сердечных сокращений разделяется на :

- нормосистолическая ЧСС 60-90 в минуту,
- брадисистолическая ЧСС 60 в минуту,
- тахисистолическая ЧСС > 100 в минуту.

ЭКГ при мерцании (фибрилляции) предсердий (тахисистолическая форма)

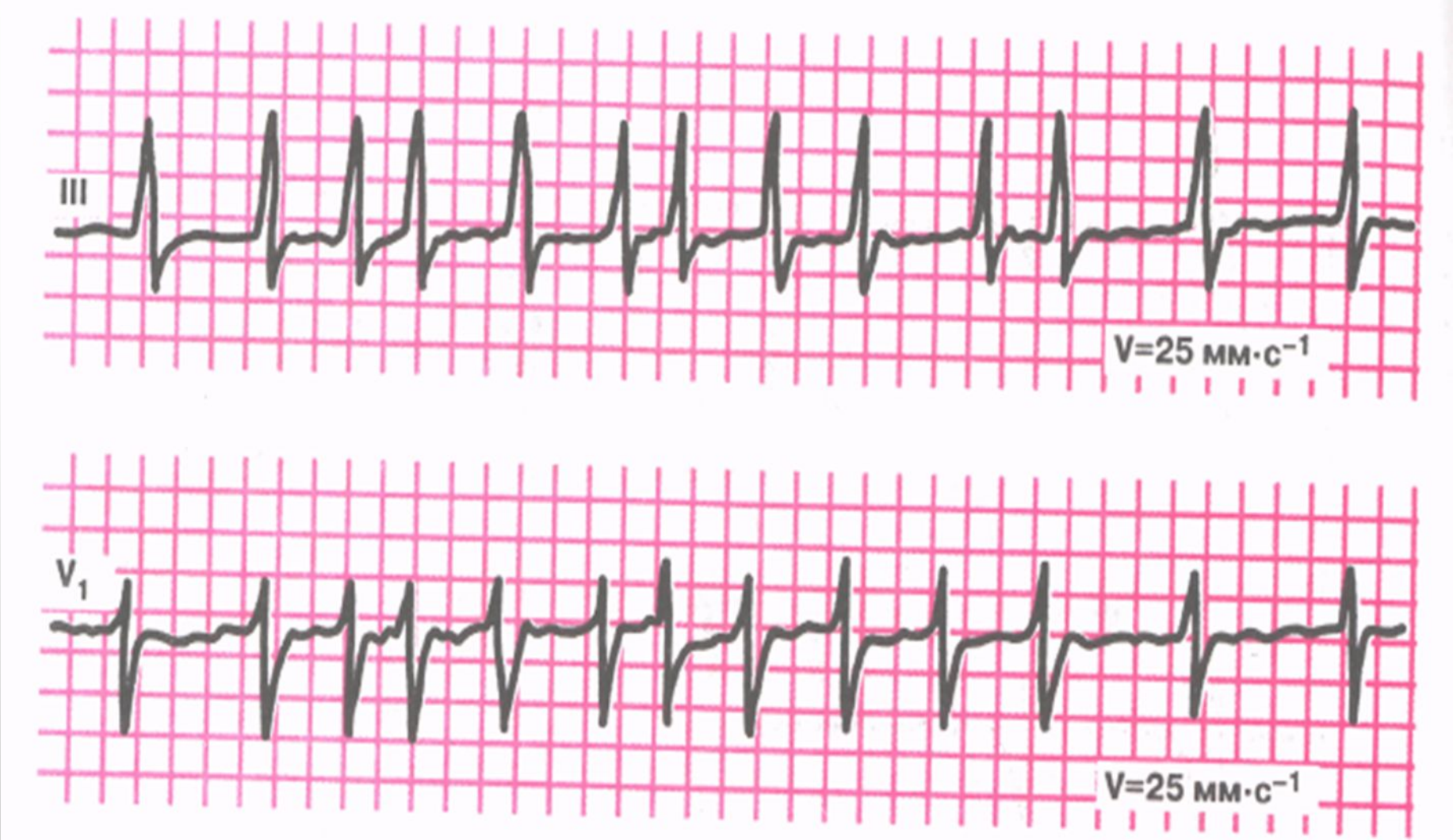

ЭКГ при мерцании (фибрилляции) предсердий (брадисистолическая форма)

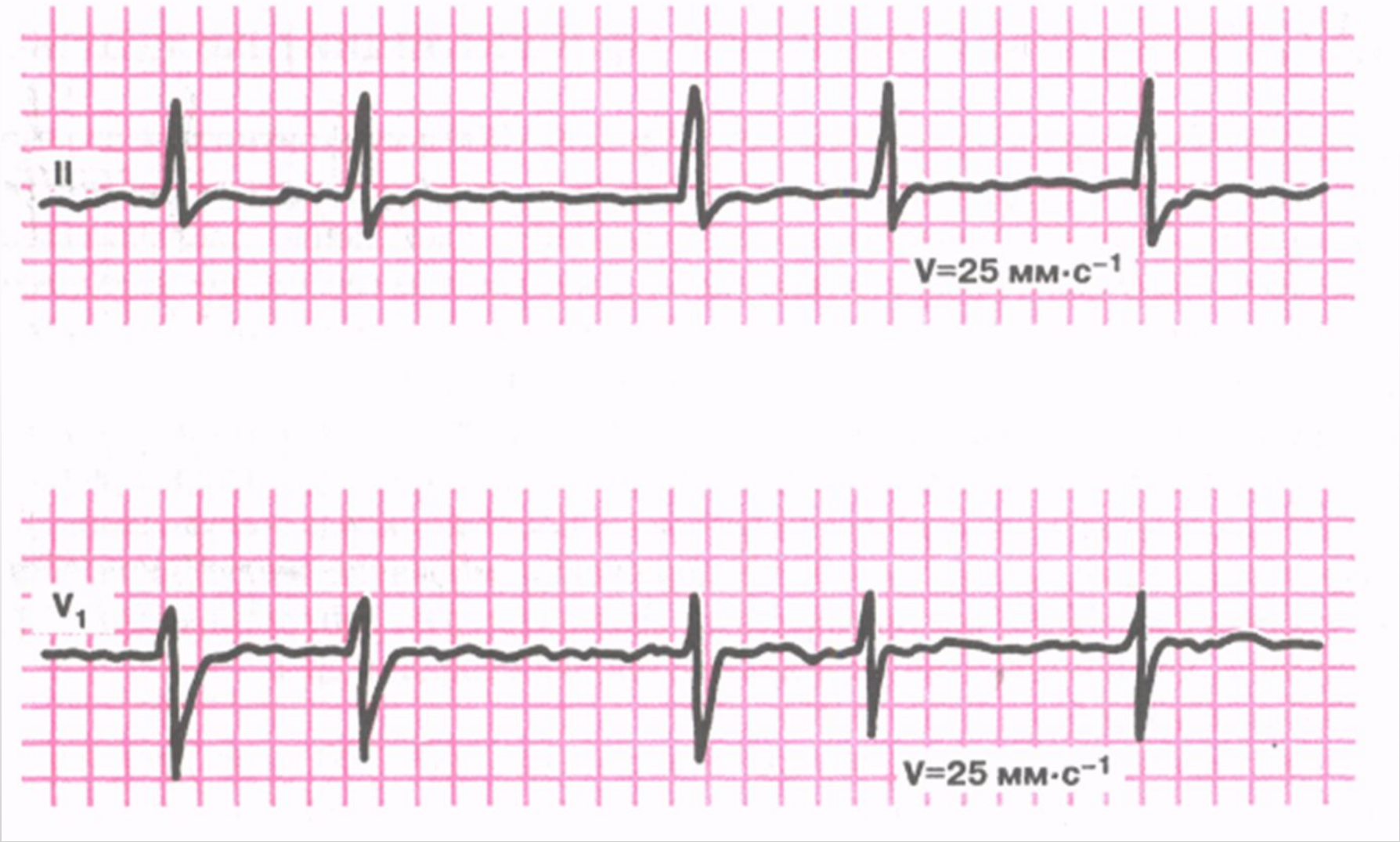

Желудочковая пароксизмальная тахикардия:

1. Внезапно начинающийся и так же внезапно заканчивающийся приступ. ЧСС до 160-180 в мин.
2. Деформация и расширение комплекса QRS' более 0,12 с.

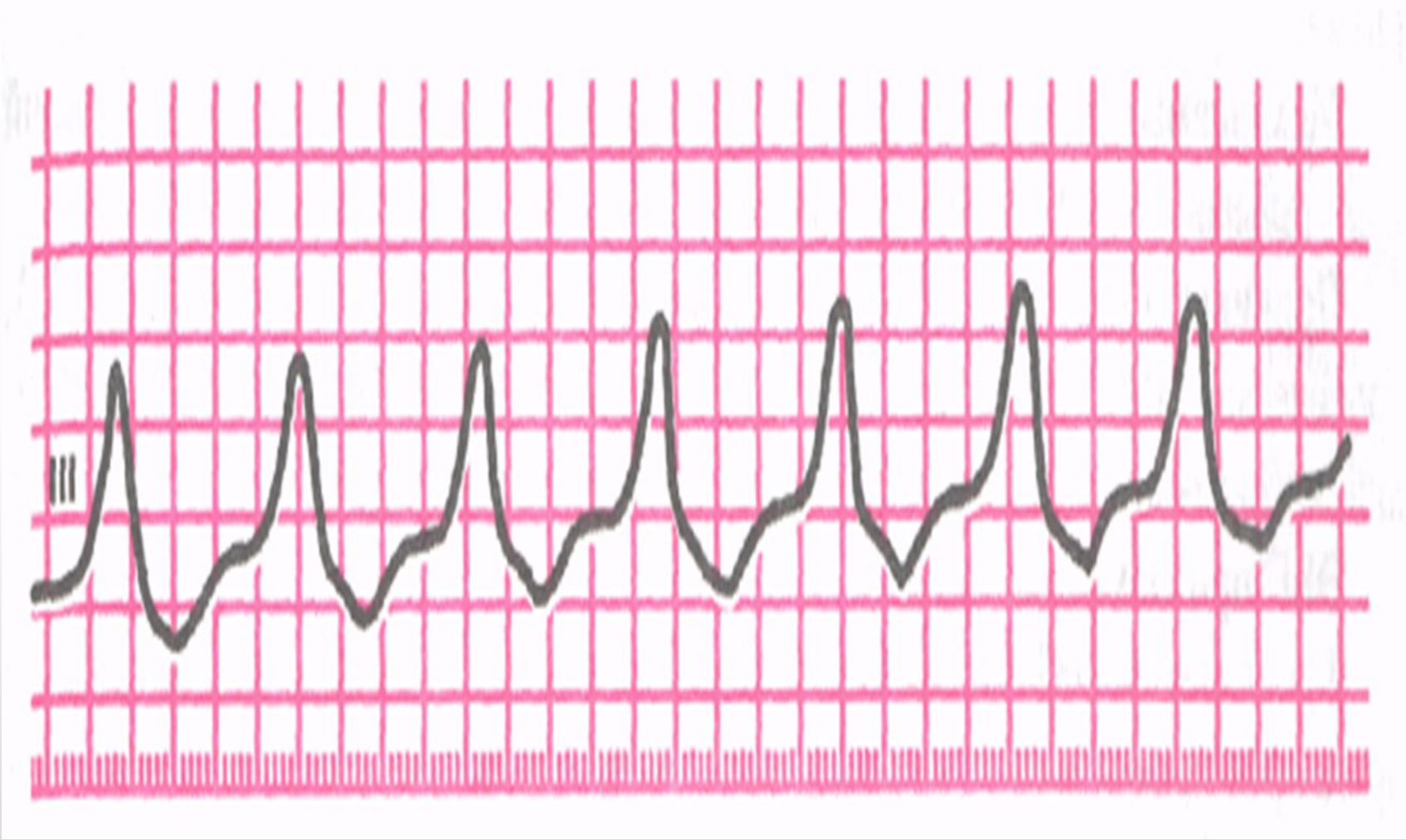
III

ЭКГ при трепетании (*а*) и мерцании (фибрилляции) желудочков *(б)*

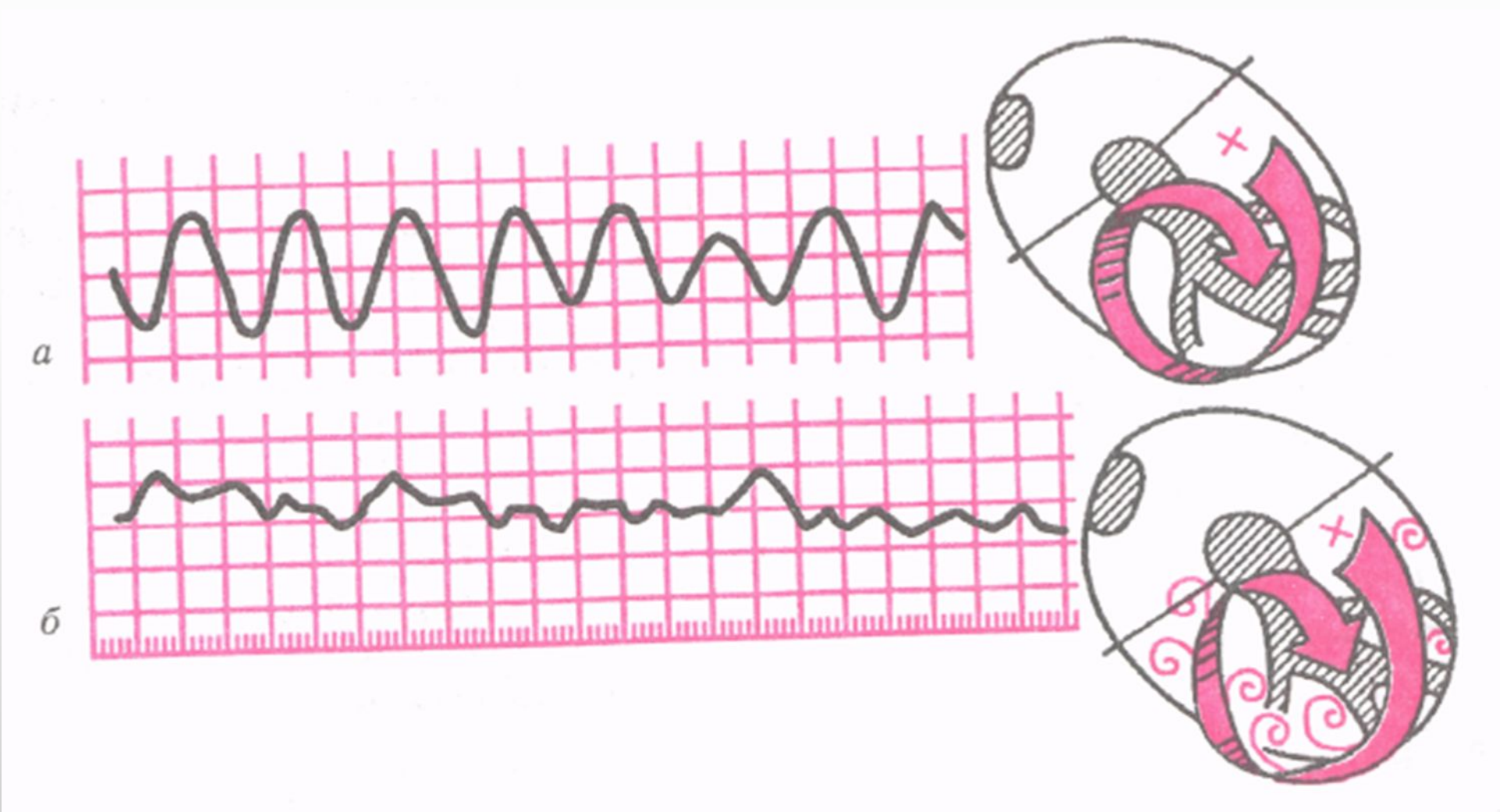

Желудочковая экстрасистолия

1.Преждевременное появление на ЭКГ измененного комплекса QRS.

2. Значительное расширение (до 0,12 с и больше) и деформация экстрасистолического комплекса QRS'.

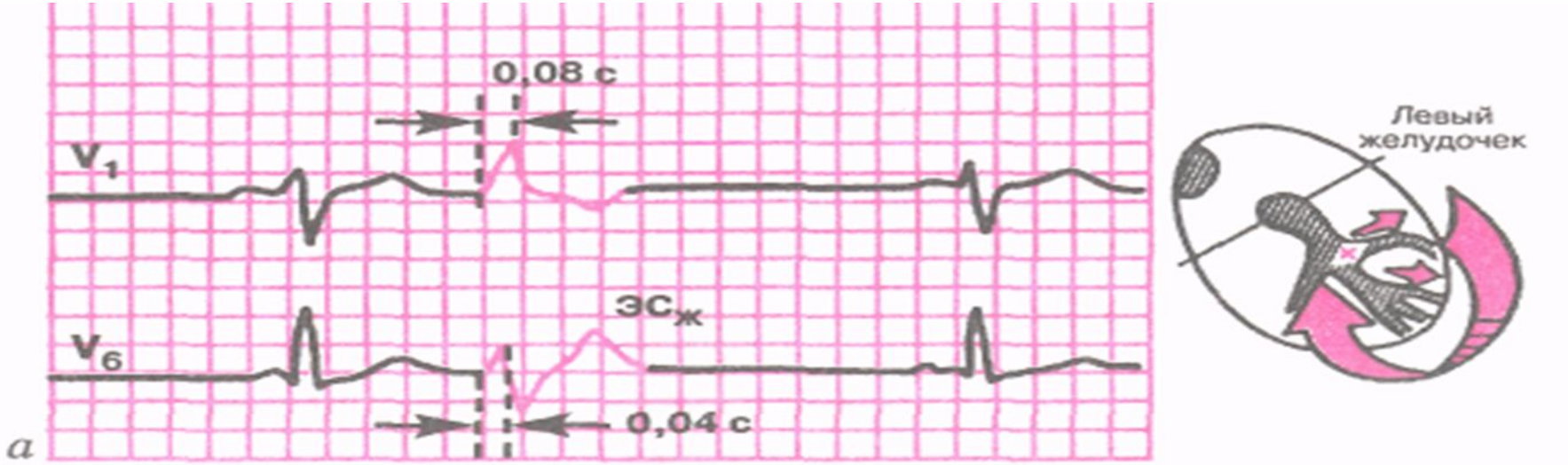
0,08 с
V1
ЭСж
V6
0,04 с
Левый
желудочек
а

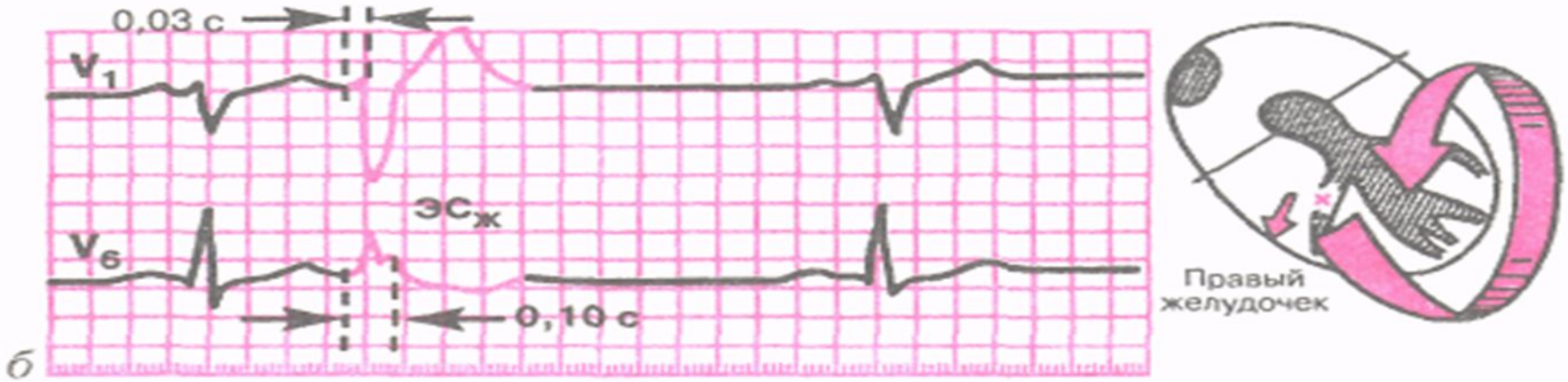
0,03 с
V1
ЭСж
V6
0,10 с
Правый
желудочек
б

Желудочковые экстрасистолы

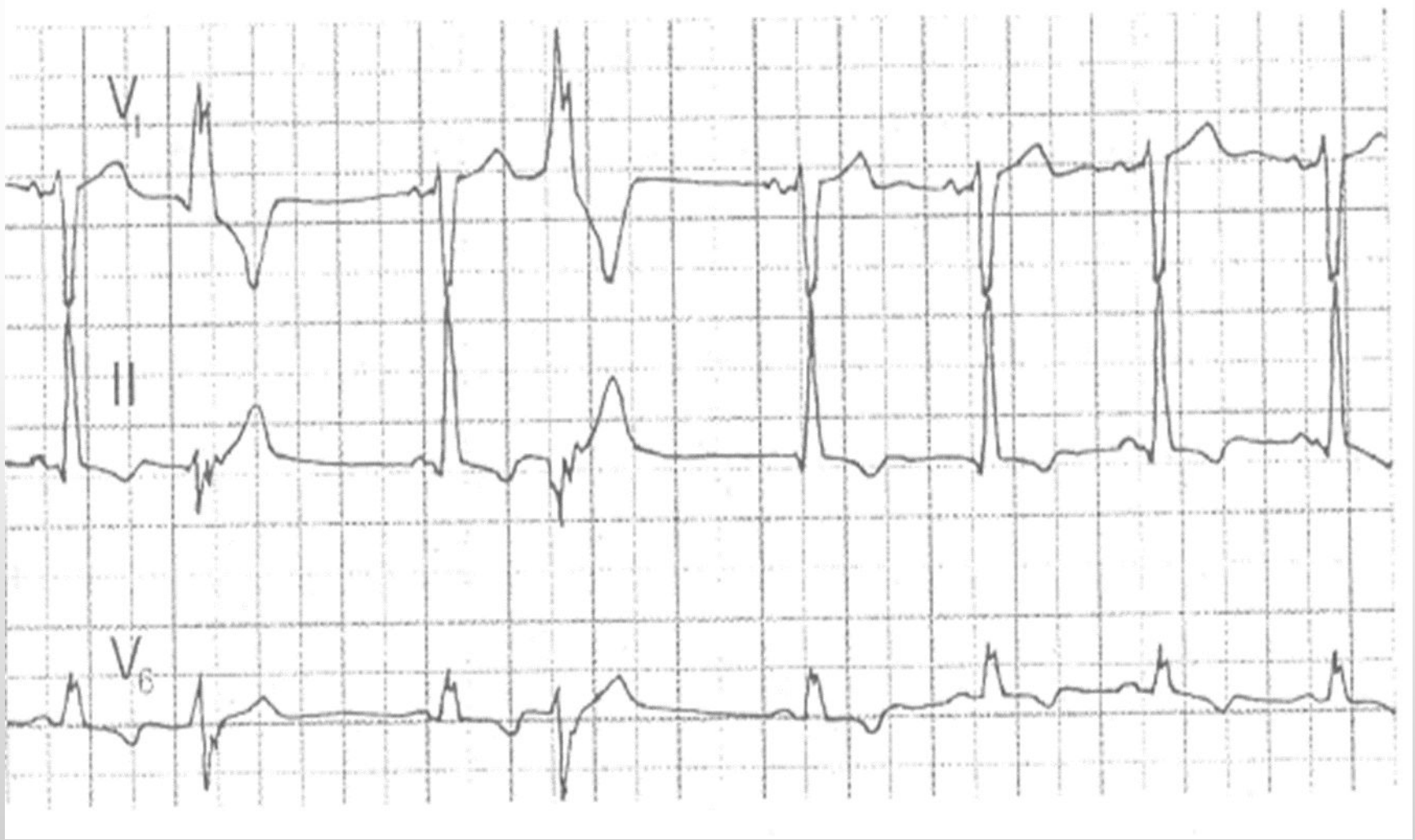

Полиморфные желудочковые экстрасистолы

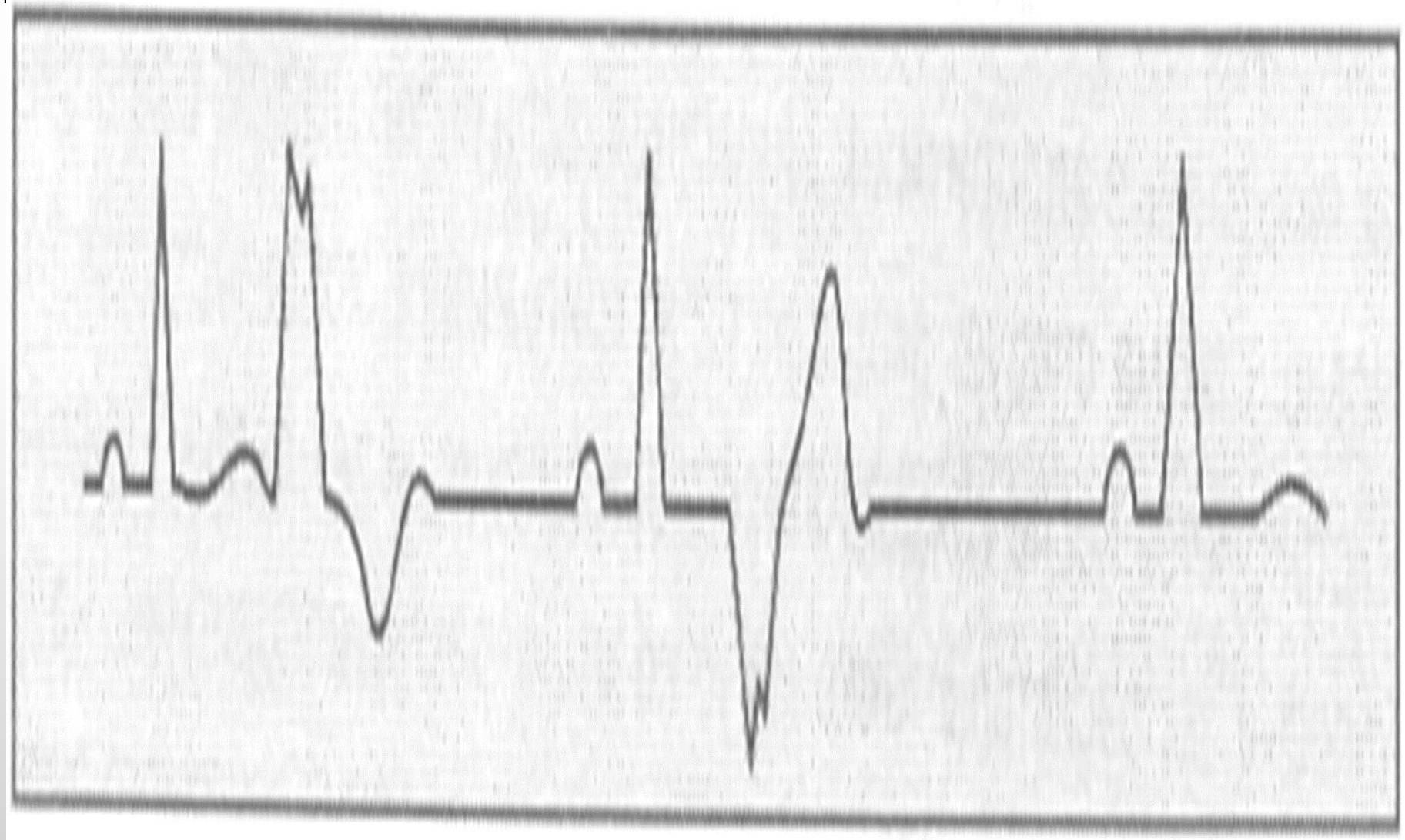

Преждевременные комплексы

А - предсердные экстрасистолы (преждевременные зубцы Р указаны стрелками).

Б - желудочковые экстрасистолы;

В - слева: групповые предсердные экстрасистолы;

- справа: групповые желудочковые экстр

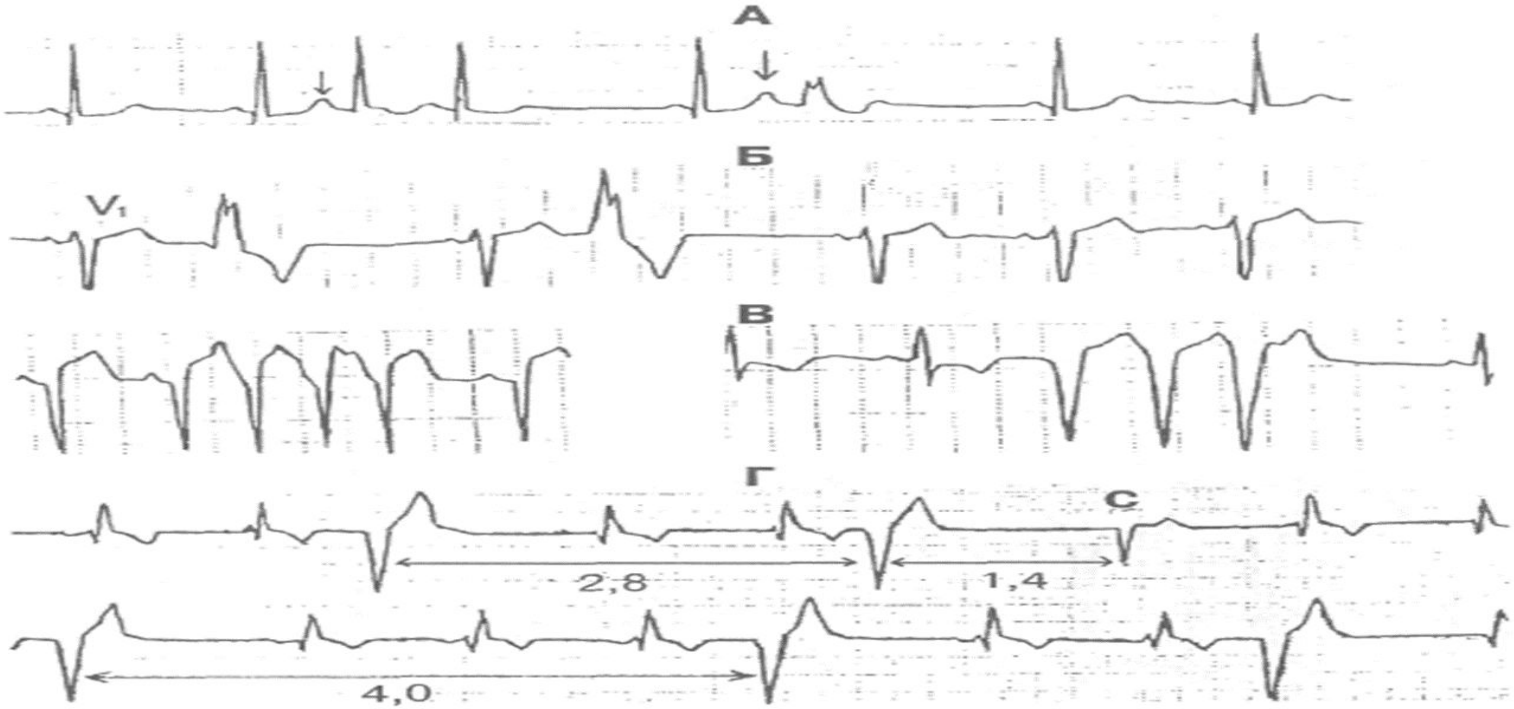

Доказано, что <u>опасность для жизни человека</u> представляют:

- **частые желудочковые экстрасистолии (более 30 в час), групповые (более 3-х подряд);**
- **политопные желудочковые экстрасистолы (разной формы, расширенные желудочковые комплексы и ЭКГ);**
- **ранняя желудочковая экстрасистолия так называемая «R» на «T».**

Атриовентрикулярные блокады-

-это нарушения проведения электрического импульса от предсердий к желудочкам.

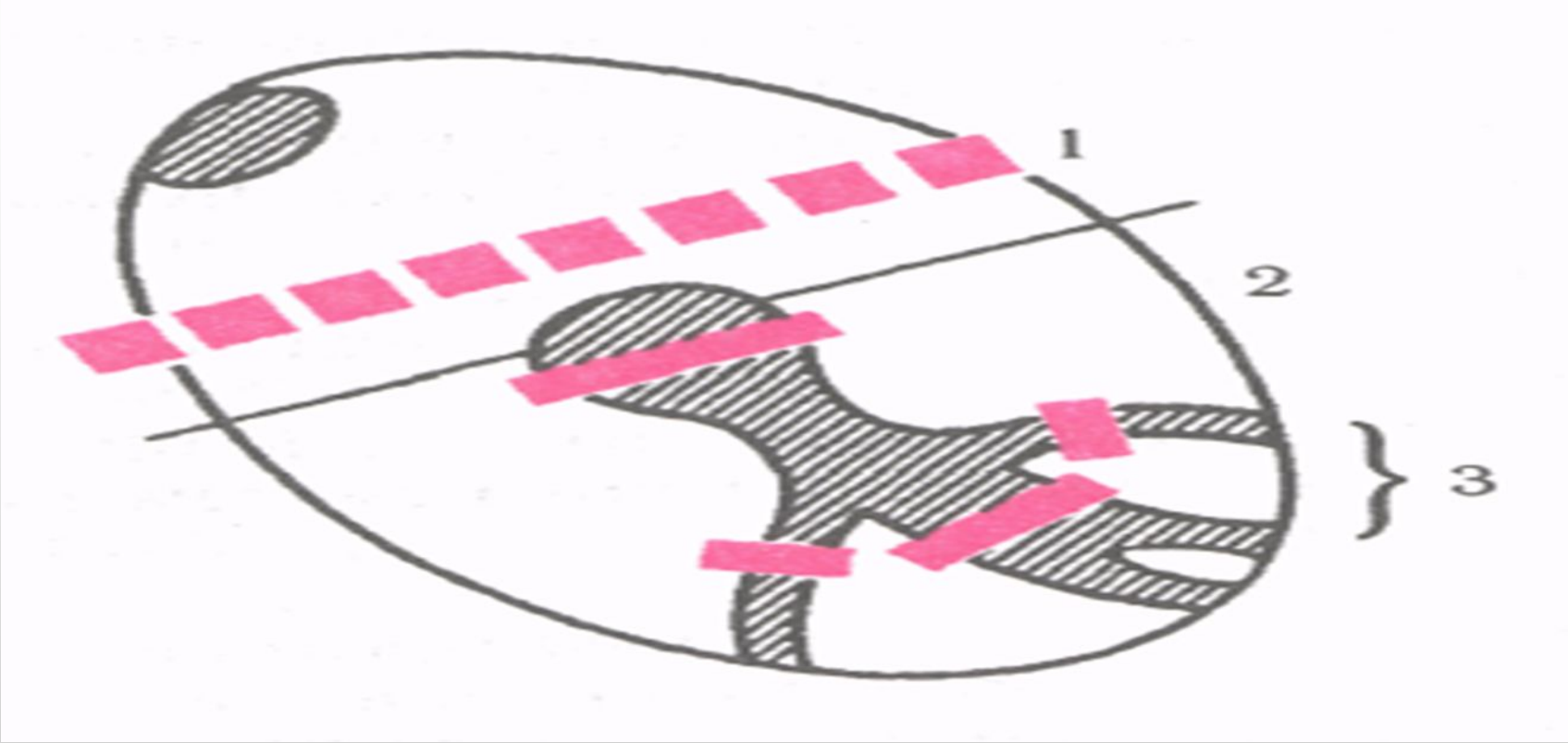

При всех формах АВ-блокады I степени:

1) сохраняется правильный синусовый ритм RR=RR.

2) имеется увеличение интервала P—Q (R) более 0,20 с.

Атриовентрикулярная блокада II степени:

При всех формах АВ-блокады II степени:

1) сохраняется синусовый, но в большинстве случаев неправильный ритм RR#RR.

2) периодически полностью блокируется проведение отдельных электрических импульсов от предсердий к желудочкам (после зубца Р отсутствует комплекс QRST).

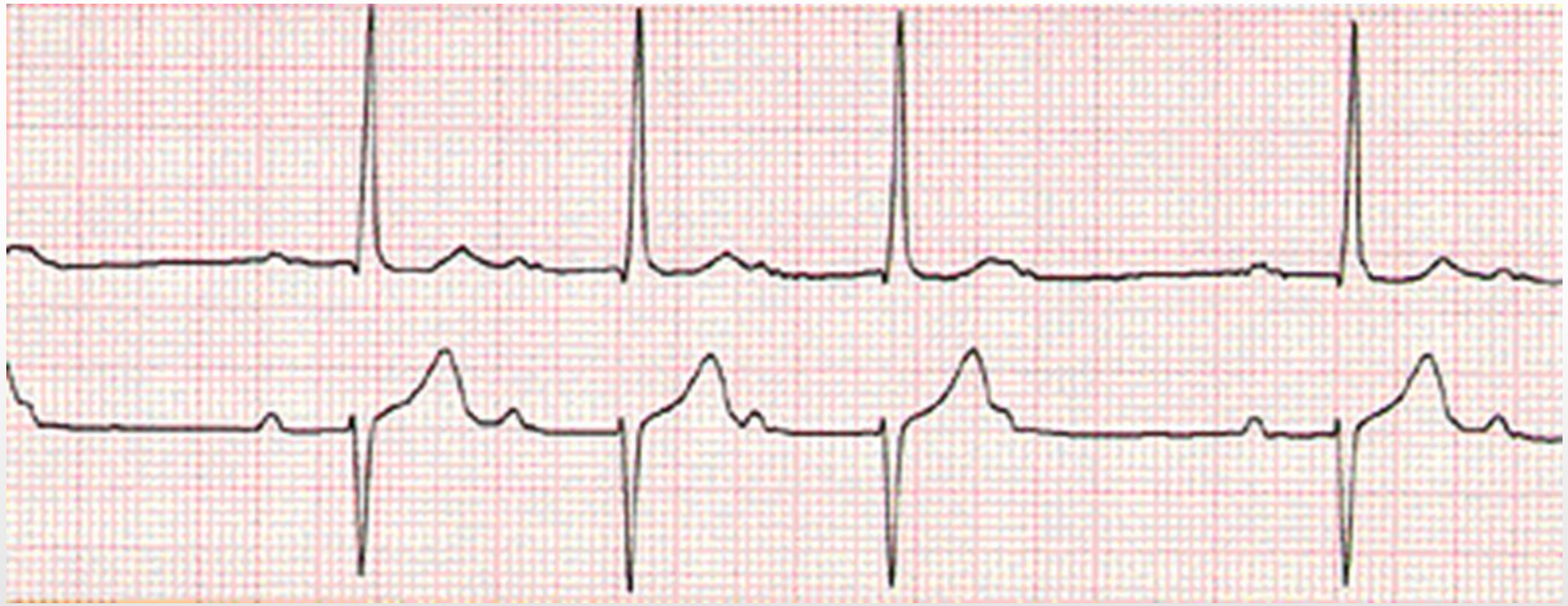

Атриовентрикулярная блокада III степени (полная)

- полное разобщение предсердного и желудочкового ритмов;
- интервалы P—P и R—R постоянны, но R—R больше;
- снижение числа желудочковых сокращений (комплексов QRS);
- желудочковые комплексы QRS уширены и деформированы.

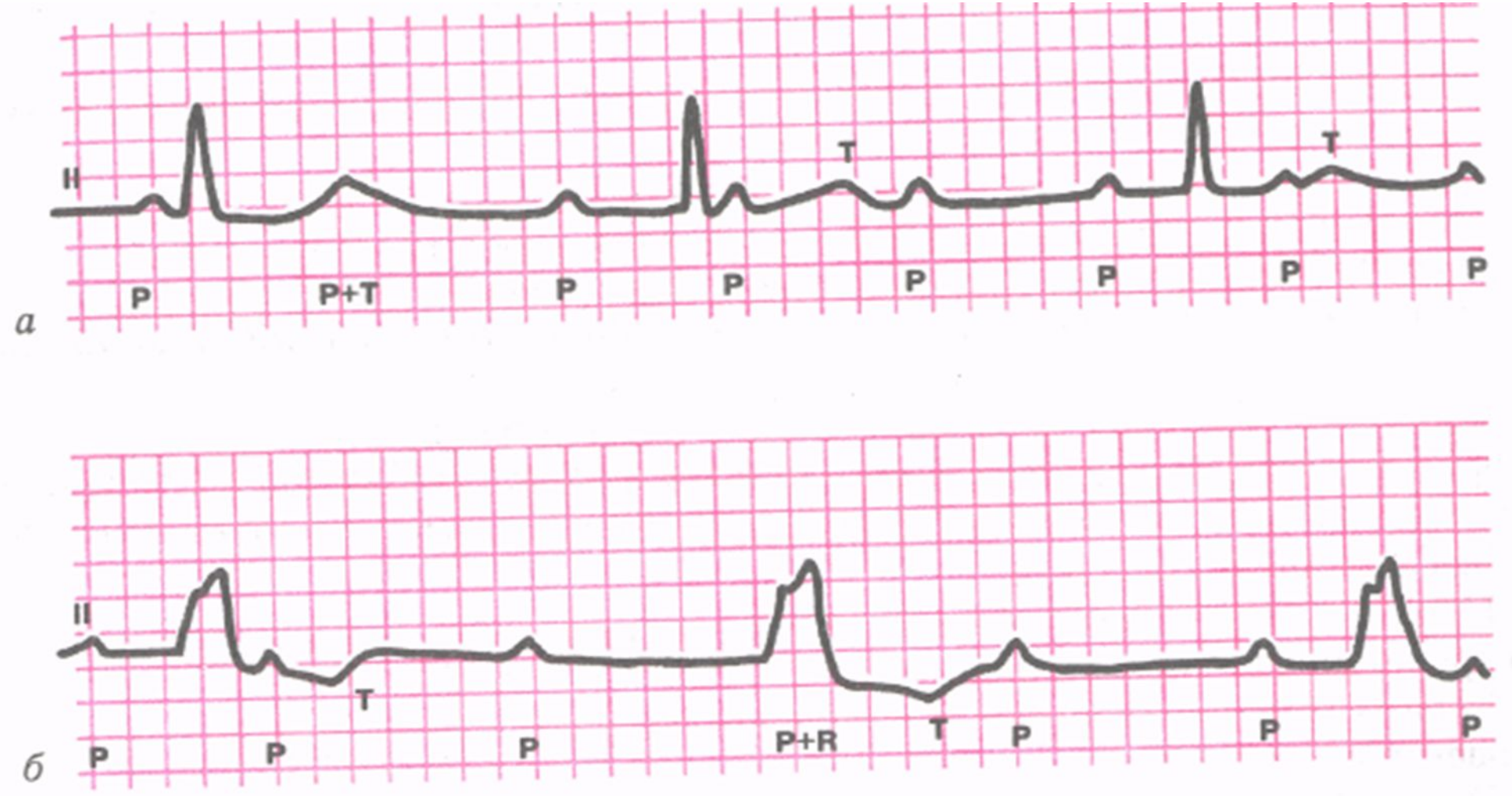
II
T
T
P
P+T
P
P
P
P
P
P
а
II
T
P
P
P
P+R
T
P
P
P
б

Синдром поражения мышцы сердца при ОКС.

- Ишемия
- Повреждение
- Некроз

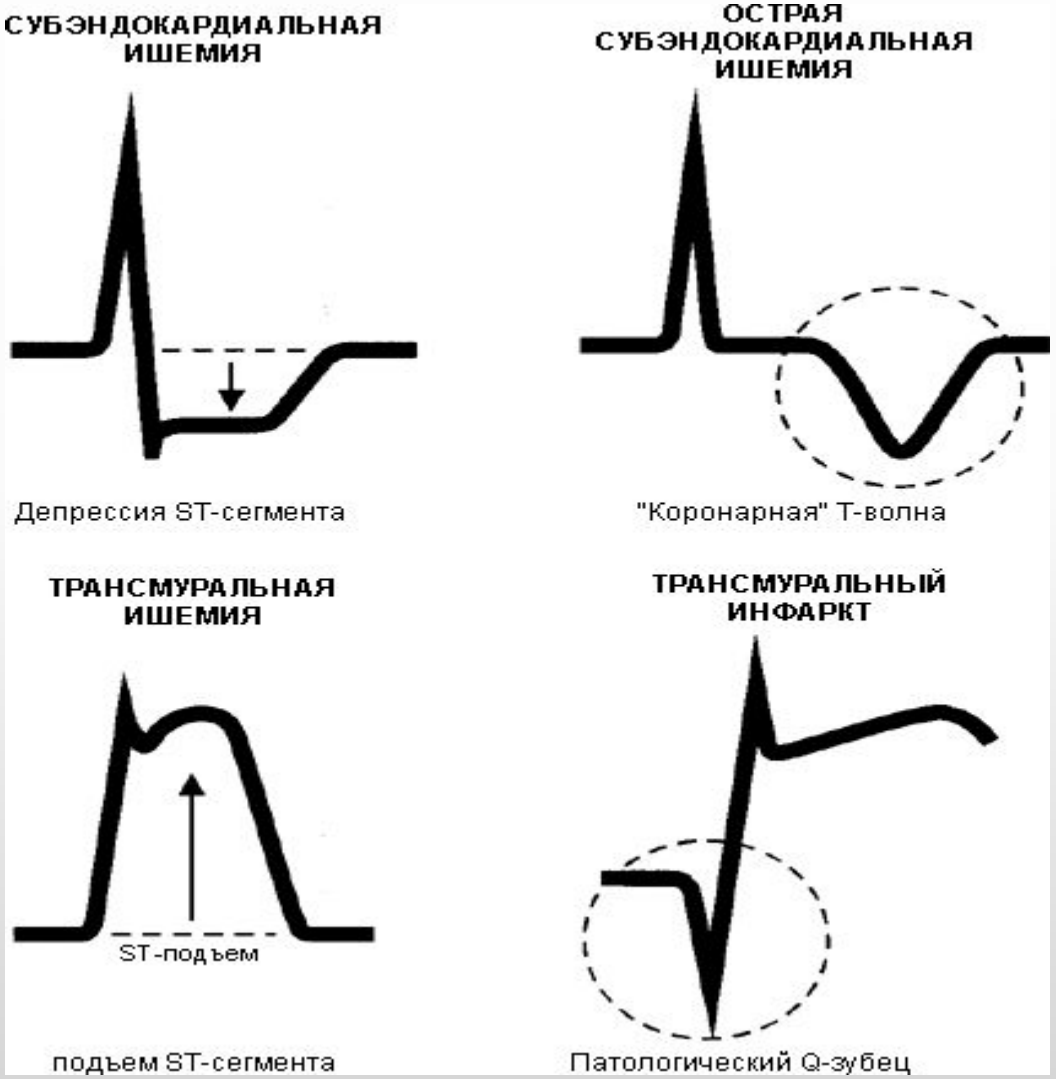

Дифференциальная диагностика при ОКС.

ЭКГ – не окончательно формулирует диагноз ОИМ.

<u>Для диагноза надо:</u>

Клиника,
Биохимия,
ЭКГ.

Будь
здоров ...!
TL