Кровь

Кровь является жидкой тканью, которая постоянно движется по замкнутой кровеносной системе, образующую огромную сеть сосудов по всему телу.

Состав крови, общие сведения

- Кровь состоит на 50-60% из плазмы (жидкой части крови) и на 40-50% из форменных элементов, к которым относятся:
- Эритроциты – красные, диско-образной формы клетки.
- Лейкоциты – различные по размерам и форме клетки, обеспечивающие иммунитет.
- Тромбоциты – ограниченные мембраной частицы цитоплазмы клеток пластинки, принимающие участие в свертывании крови.

СОСТАВ КРОВИ.

Плазма

Вода

растворенные питательные в-ва и соли.

Форменные элементы

лейкоциты

эритроциты

тромбоциты

Состав крови:

1.Плазма – жидкая часть

2. Кровяные клетки – эритроциты(красные) лейкоциты (белые), тромбоциты.

ЗНАЧЕНИЕ КРОВИ:

1. ТРАНСПОРТ ВЕЩЕСТВ И ГАЗОВ
2. ЗАЩИТА ОТ МИКРОБОВ
3. УЧАСТИЕ В РЕГУЛЯЦИИ ПРОЦЕССОВ
4. УЧАСТИЕ В ТЕПЛОРЕГУЛЯЦИИ

ОРГАНЫ КРОВЕНОСНОЙ СИСТЕМЫ:

1.СЕРДЦЕ – ПРИВОДИТ КРОВЬ В ДВИЖЕНИЕ

2.СОСУДЫ:

•АРТЕРИИ – КРОВЬ ОТНОСЯТ ОТ СЕРДЦА

•ВЕНЫ – КРОВЬ ПРИНОСЯТ К СЕРДЦУ

•КАПИЛЛЯРЫ - МЕЛКИЕ СОСУДЫ, ГДЕ ИДЕТ ОБМЕН ВЕЩЕСТВ И ГАЗОВ

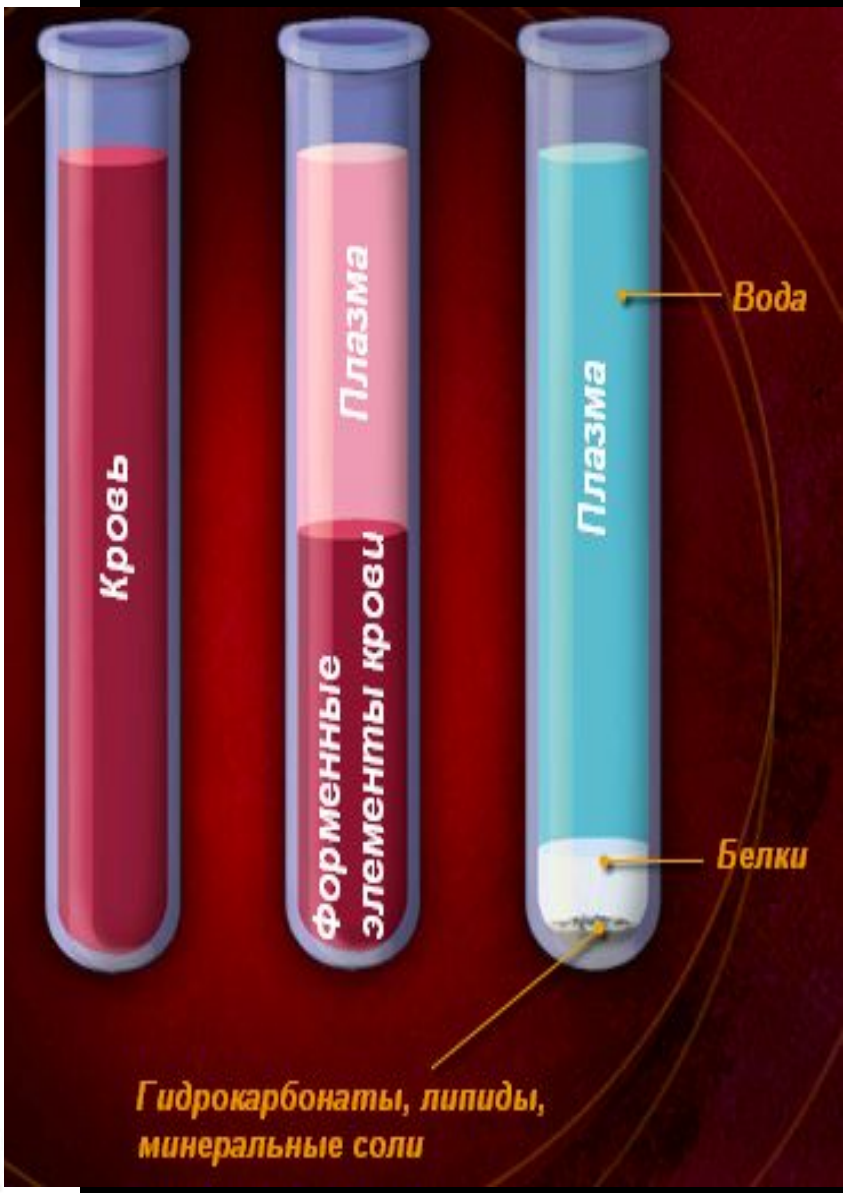

Незаменимые аминокислоты	Содержание в % к общему количеству аминокислот			
	в фибриногене	в гемоглобине	в глобулинах	в альбумине
Фенилаланин	7,0	5,3	3,8	6,2
Триптофан	3,5	1,2	2,3	0,6
Аргинин	6,7	2,4	5,2	6,2
Гистидин	2,3	2,9	3,5	3,8
Лизин	9,0	7,5	6,2	12,4
Метионин	2,6	1,6	1,0	1,3
Треонин	7,9	6,8	8,4	6,5
Лейцин	14,3	16,6	18,7	13,7
Изолейцин	5,0	1,6		2,9
Валин	3,9	9,1	5,5	0,5

СЕРДЕЧНО-СОСУДИСТАЯ СИСТЕМА

ВЕНОЗНАЯ СИСТЕМА

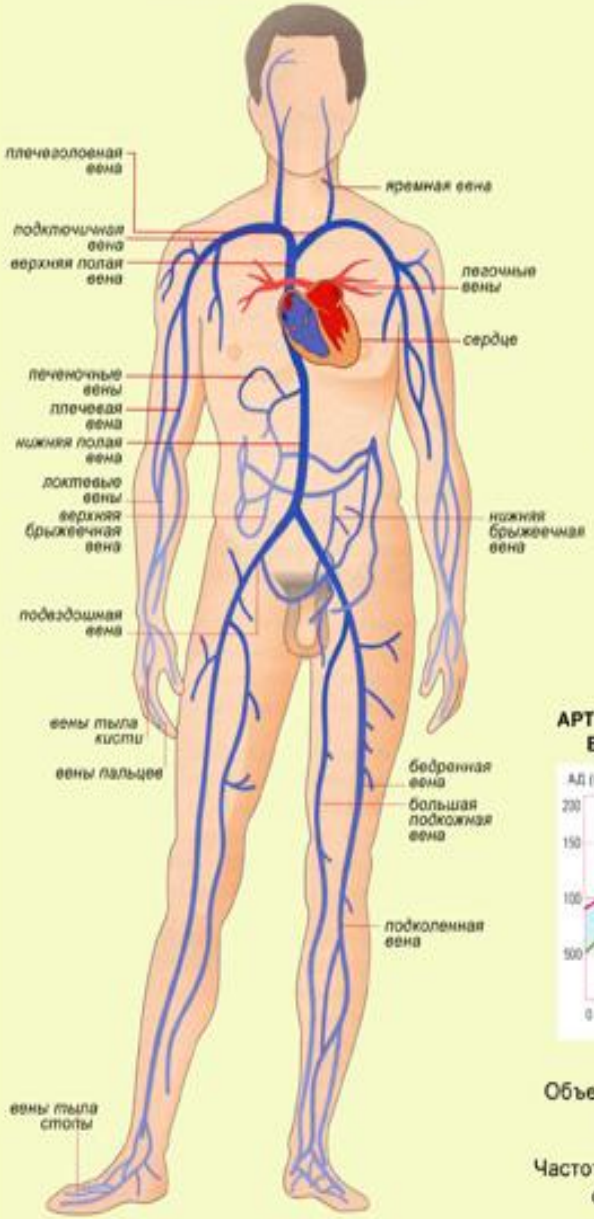

КРУГИ КРОВООБРАЩЕНИЯ

АРТЕРИАЛЬНАЯ СИСТЕМА

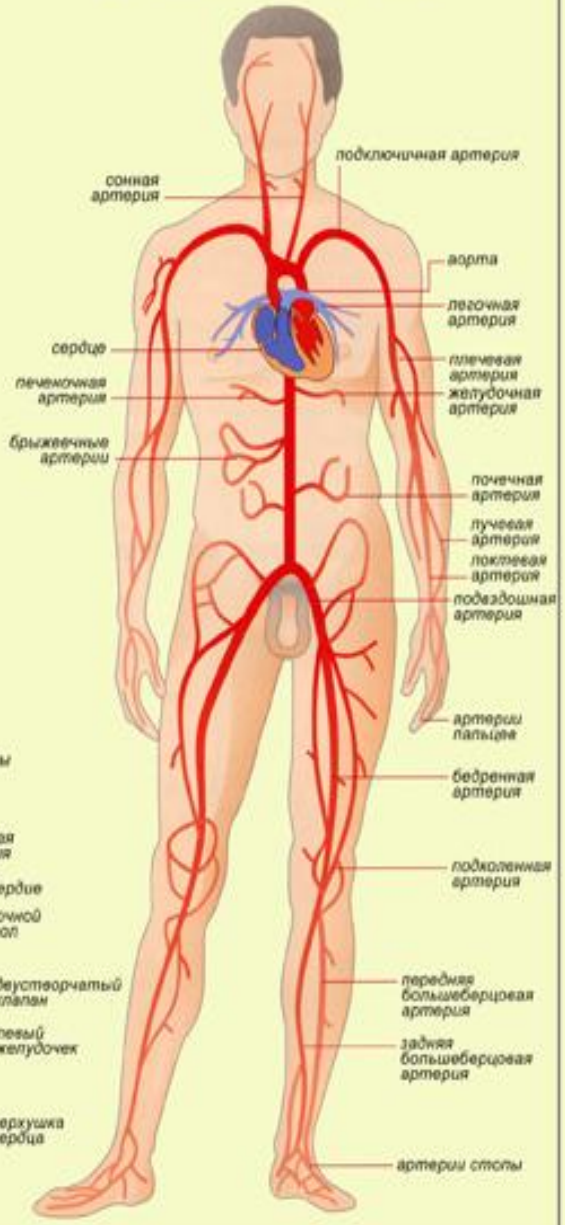

АРТЕРИАЛЬНОЕ ДАВЛЕНИЕ В РАЗНОМ ВОЗРАСТЕ



Объем циркулирующей крови от 4,5 до 6 литров

Частота сердечных сокращений от 60 до 80 в минуту

СТРОЕНИЕ СЕРДЦА

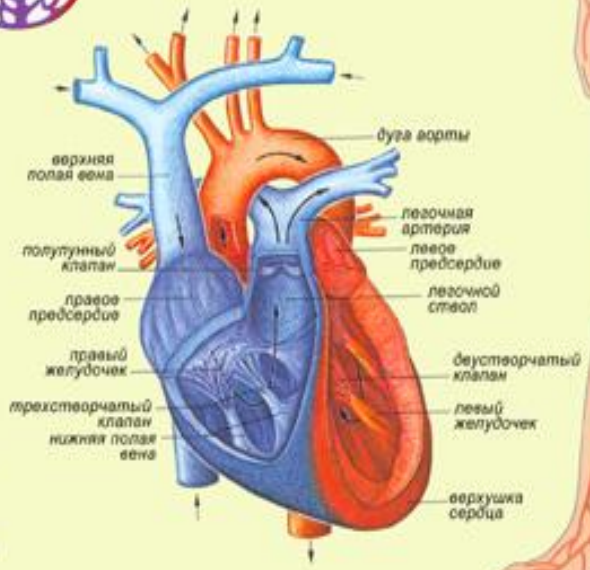

Сердечно-сосудистая система

Это замкнутая система трубок (сосудов) различного диаметра с циркулирующей по ней жидкостью, центральным органом которой является сердце. По характеру жидкости эта система делится на две части:

- **кровеносная** - система трубок, по которым циркулирует кровь (артерии, артериолы, капилляры, венулы, вены, сердце);
- **лимфатическая** - система трубок, по которым движется лимфа (капилляры, сосуды, стволы, протоки).

Лимфатическая система дублирует венозную часть кровеносной системы.

Функции кровеносной системы

- тканевый обмен;
- транспортная;
- терморегуляторная.

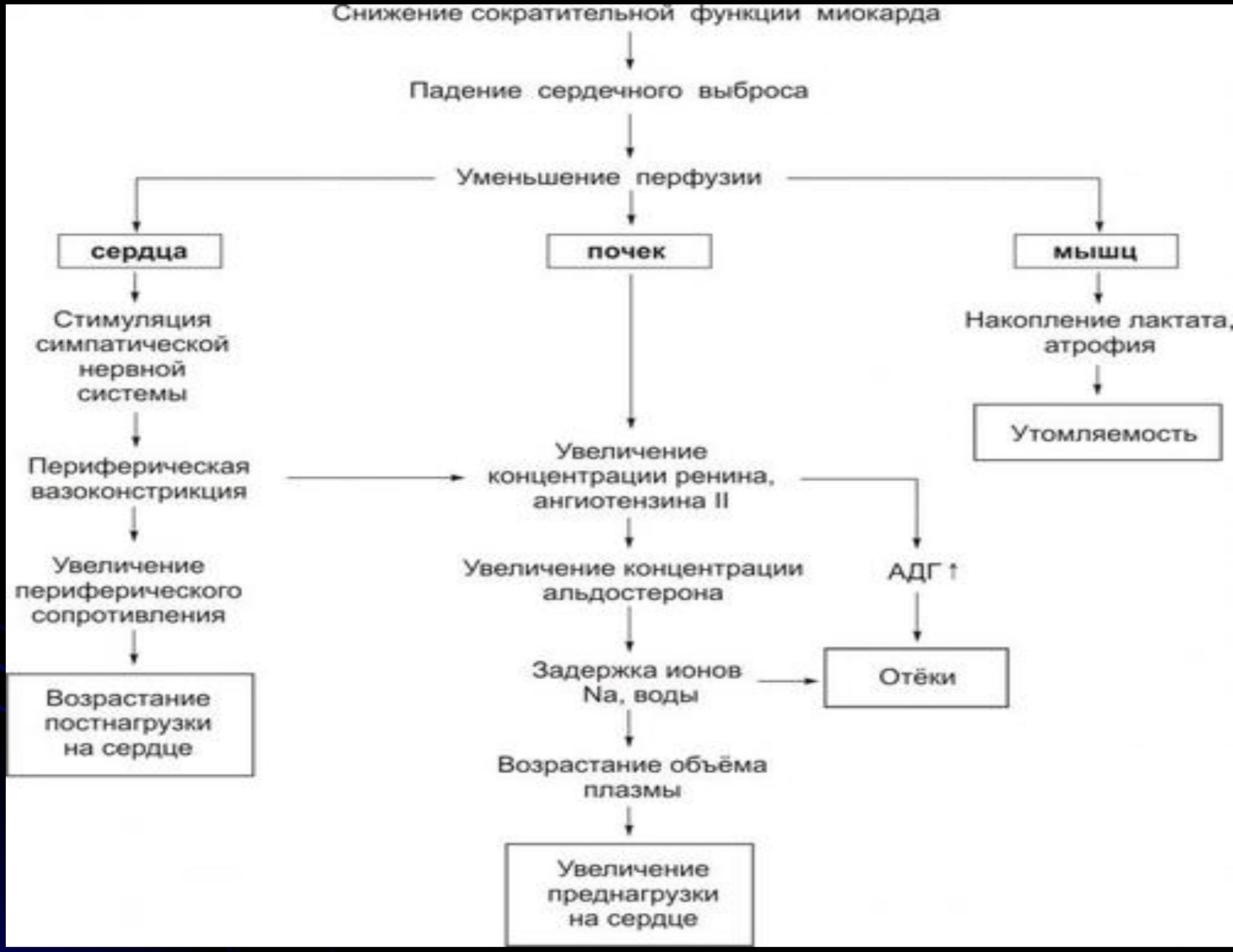
Снижение сократительной функции миокарда
Падение сердечного выброса
Уменьшение перфузии
сердца
почек
мышц
Стимуляция симпатической нервной системы
Периферическая вазоконстрикция
Увеличение периферического сопротивления
Возрастание постнагрузки на сердце
Увеличение концентрации ренина, ангиотензина II
Увеличение концентрации альдостерона
Задержка ионов Na, воды
Возрастание объёма плазмы
Увеличение преднагрузки на сердце
АДГ ↑
Отёки
Накопление лактата, атрофия
Утомляемость

	Контрольная группа(15)	ААС(16)	ААС+ГР(4)
Сердечный ритм(уд/мин)	66	65	65
Систолическое кровяное давление(мм рт. столба)	131	131	130
Диастолические кровяное давление(мм рт. столба)	77	76	89
Масса левого желудочка(грамм)	167	257	342
Соотношение массы левого желудочка к его длине(г/м)	93	141	191
Относительная толщина стенки	0,37	0,42	0,53
E/A ratio*	1,66	1,72	1,29

НЕРВНАЯ СИСТЕМА

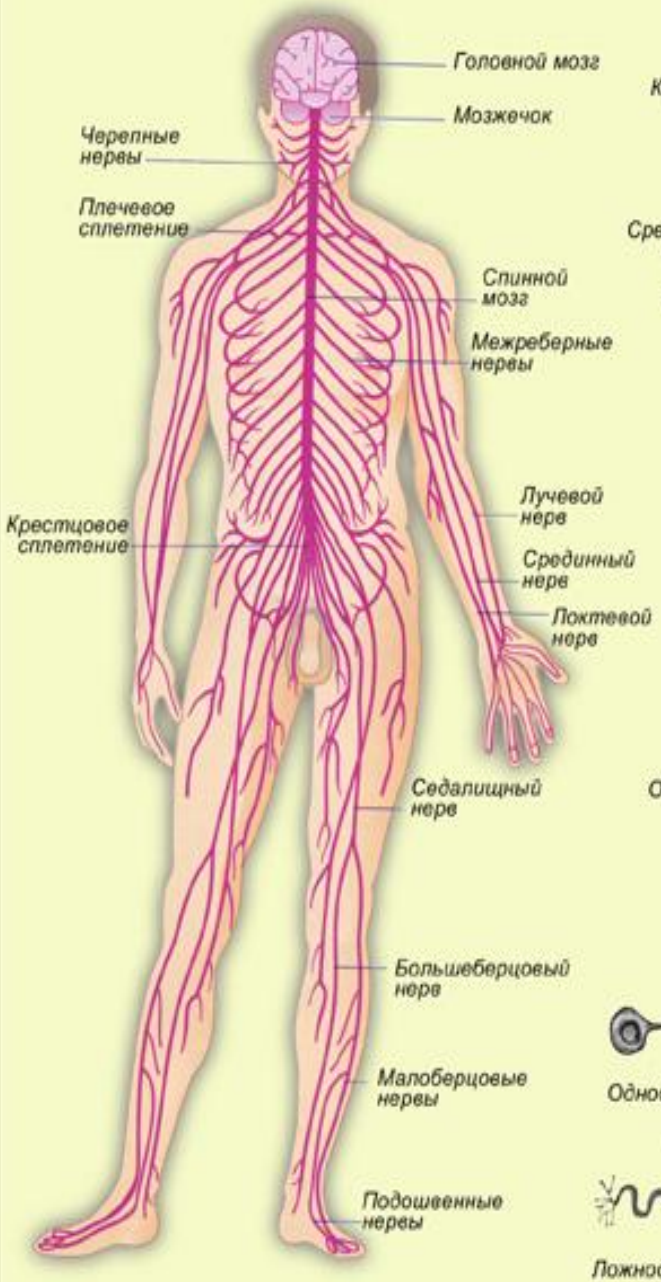

ОТДЕЛЫ ГОЛОВНОГО МОЗГА

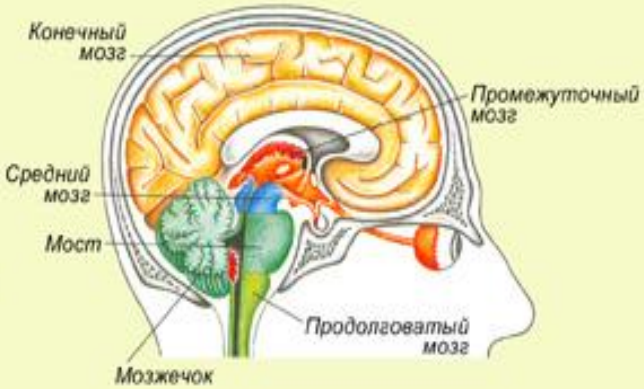

СЕГМЕНТ СПИННОГО МОЗГА

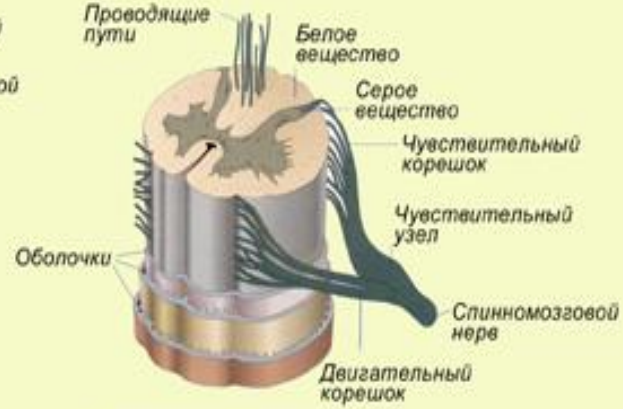

Типы нервных клеток

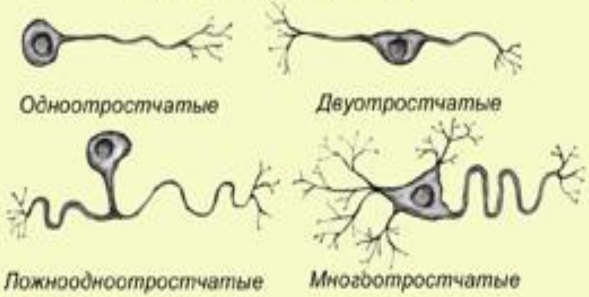

ЧАСТИ НЕЙРОНА

Передача нервного импульса по аксону

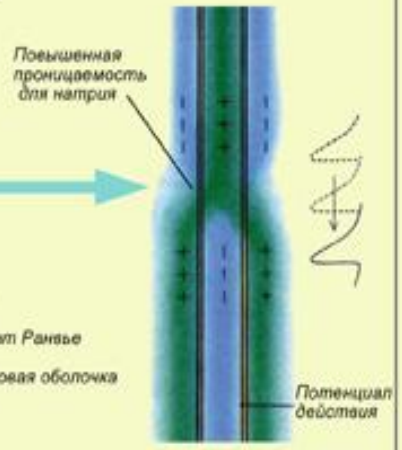

Строение синапса

Нервная система человека

Центральная нервная система

ЦНС

Периферическая

вегетативная

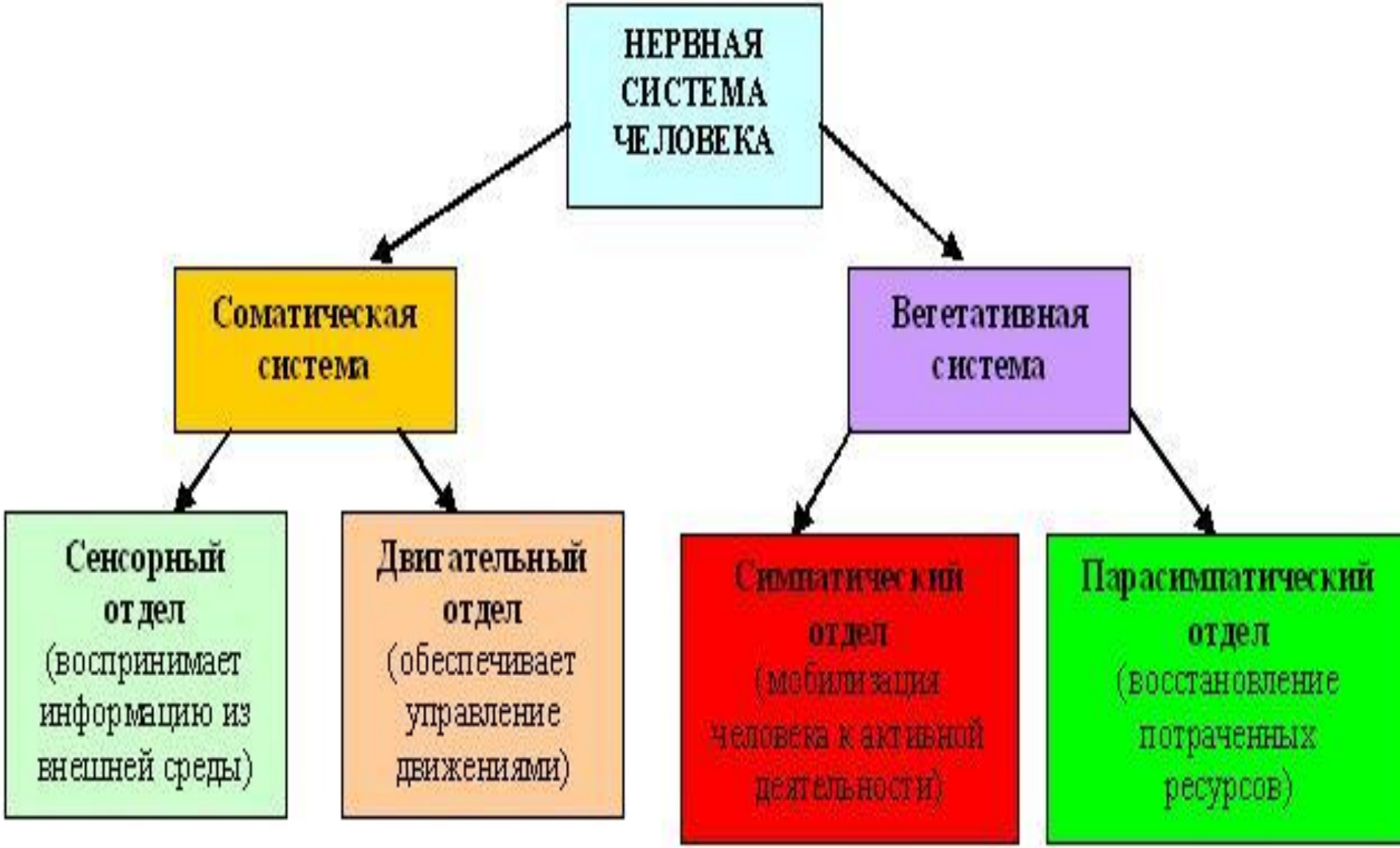
НЕРВНАЯ СИСТЕМА ЧЕЛОВЕКА
Соматическая система
Вегетативная система
Сенсорный отдел (воспринимает информацию из внешней среды)
Двигательный отдел (обеспечивает управление движениями)
Симпатический отдел (мобилизация человека к активной деятельности)
Парасимпатический отдел (восстановление потраченных ресурсов)

главная функция нервной системы

- приспособление к постоянно изменяющимся условиям внешней среды.

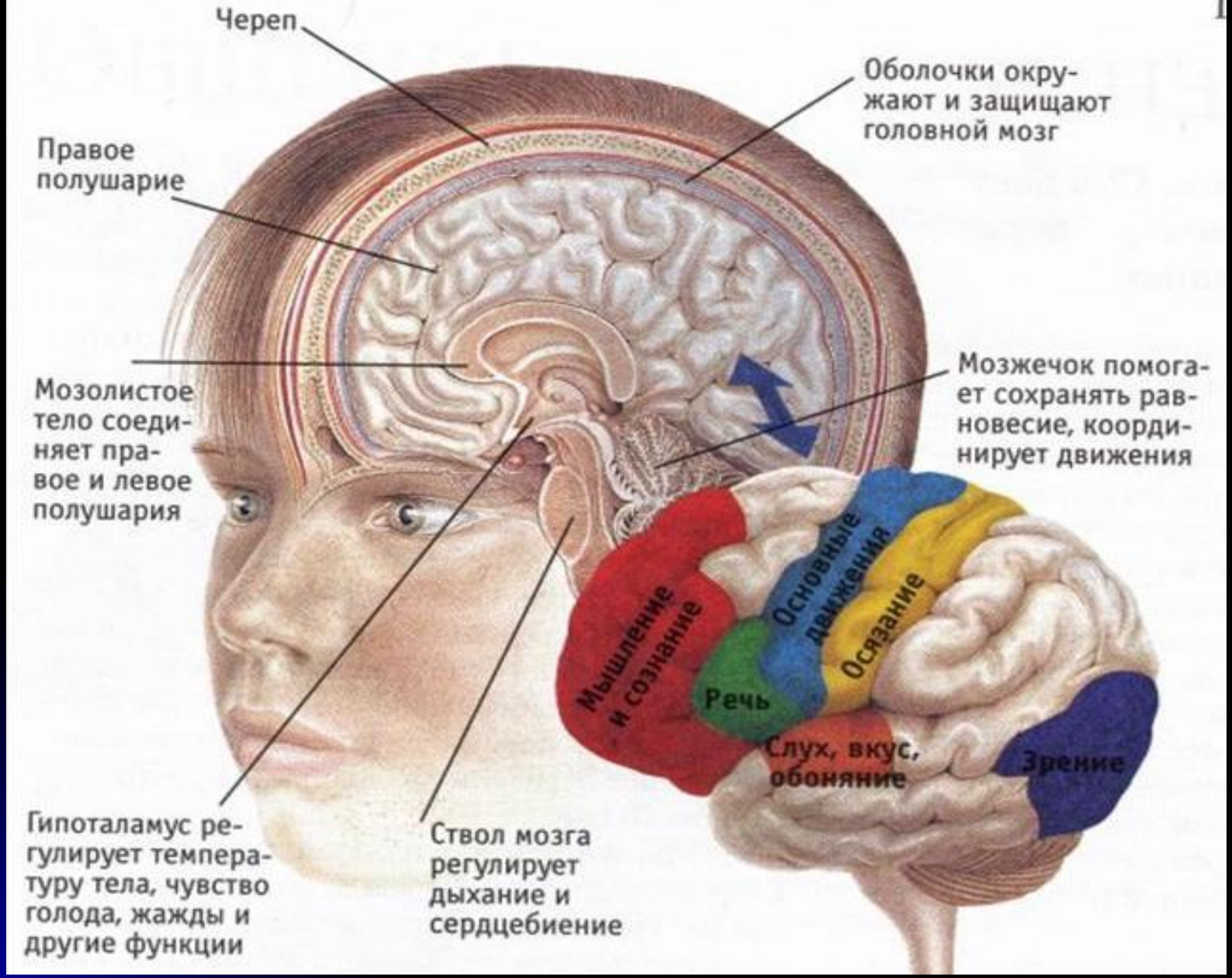
Череп
Оболочки окружают и защищают головной мозг
Правое полушарие
Мозолистое тело соединяет правое и левое полушария
Мозжечок помогает сохранять равновесие, координирует движения
Мышление и сознание
Основные движения
Осязание
Речь
Слух, вкус, обоняние
Зрение
Гипоталамус регулирует температуру тела, чувство голода, жажды и другие функции
Ствол мозга регулирует дыхание и сердцебиение

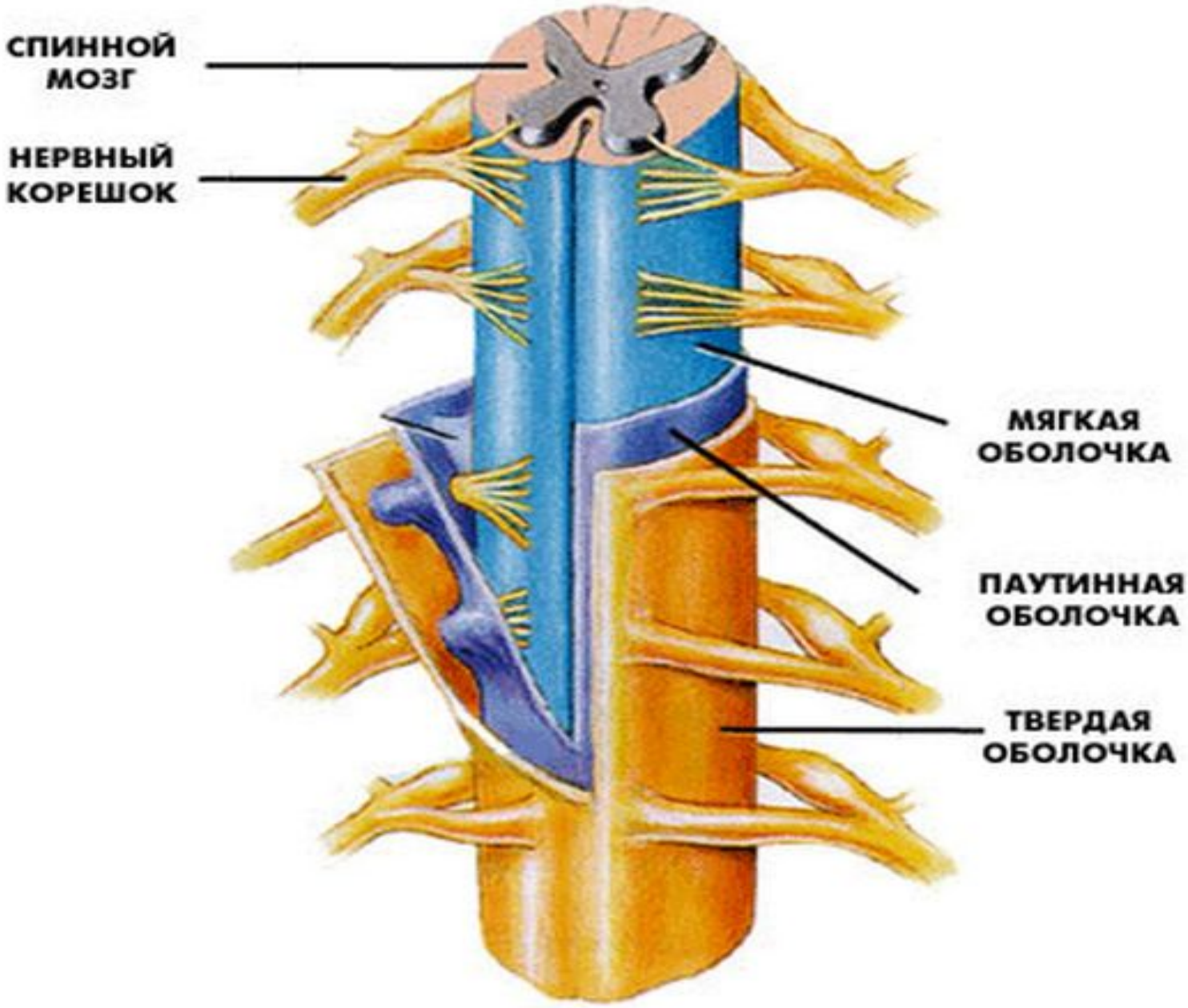
СПИННОЙ МОЗГ
НЕРВНЫЙ КОРЕШОК
МЯГКАЯ ОБОЛОЧКА
ПАУТИННАЯ ОБОЛОЧКА
ТВЕРДАЯ ОБОЛОЧКА

Органы нервной системы образованы нервной тканью, состоящей из миллионов нервных клеток – нейронов.

Нейроны представляют собой клетки звездчатой формы, со множеством коротких отростков – дендритов, и от каждого нейрона отходит один очень длинный отросток – аксон, он представляет собой полноценную клетку, в которой содержится цитоплазма, ядро и все необходимые клетке органеллы.

Нейрон – структурно-функциональная единица.

Нейроны объединяются в нервные волокна

Афферентные
волокна
Информация
в ЦНС

Эфферентные
волокна
Информация
в орган –
мишень
из ЦНС

- **Рецепторы -** образования состоящие из нервных окончаний, дендритов чувствительных нейронов, и клеток глии, выполняющих вспомогательную функцию.

Типичная структура нейрона

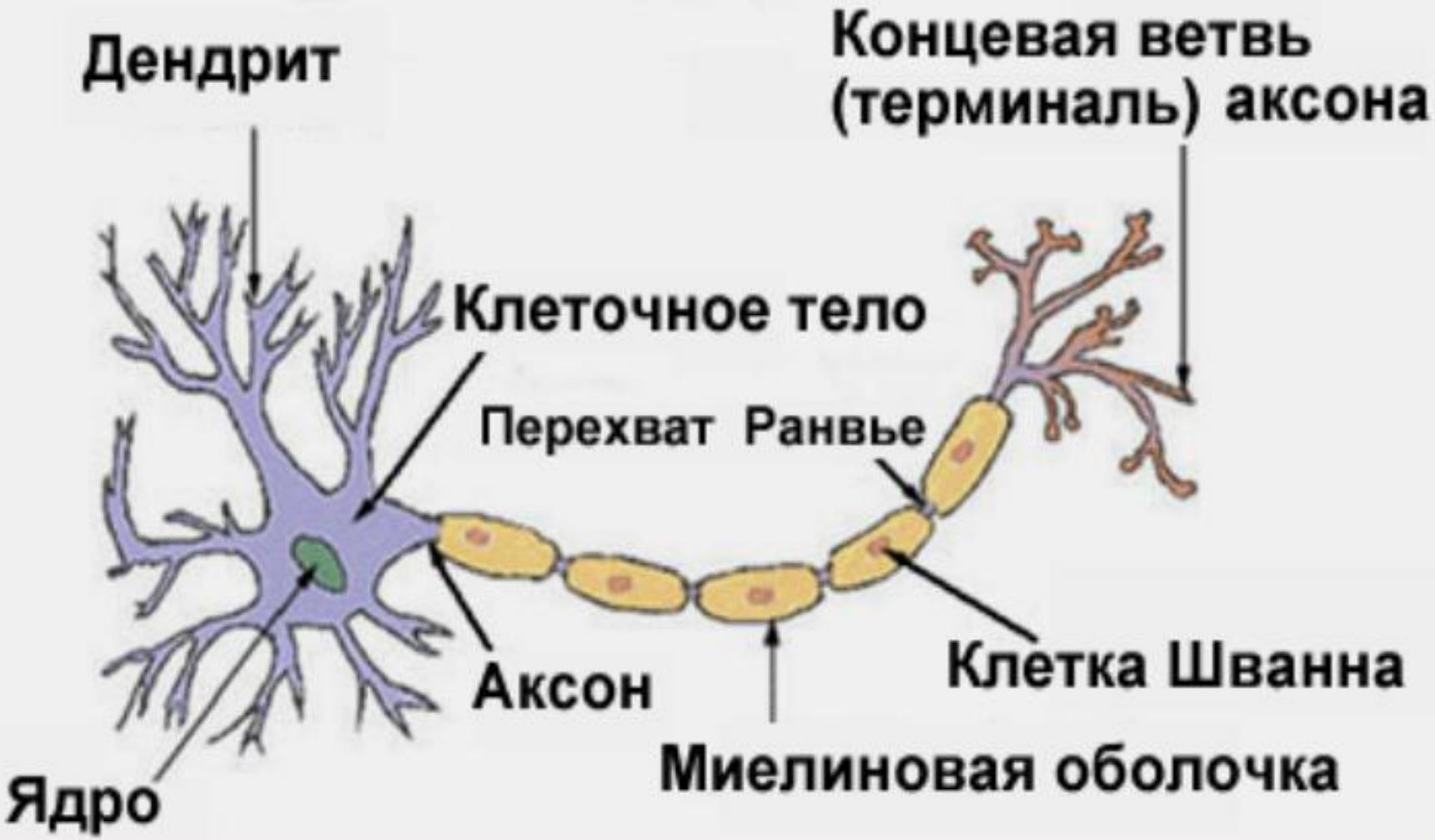

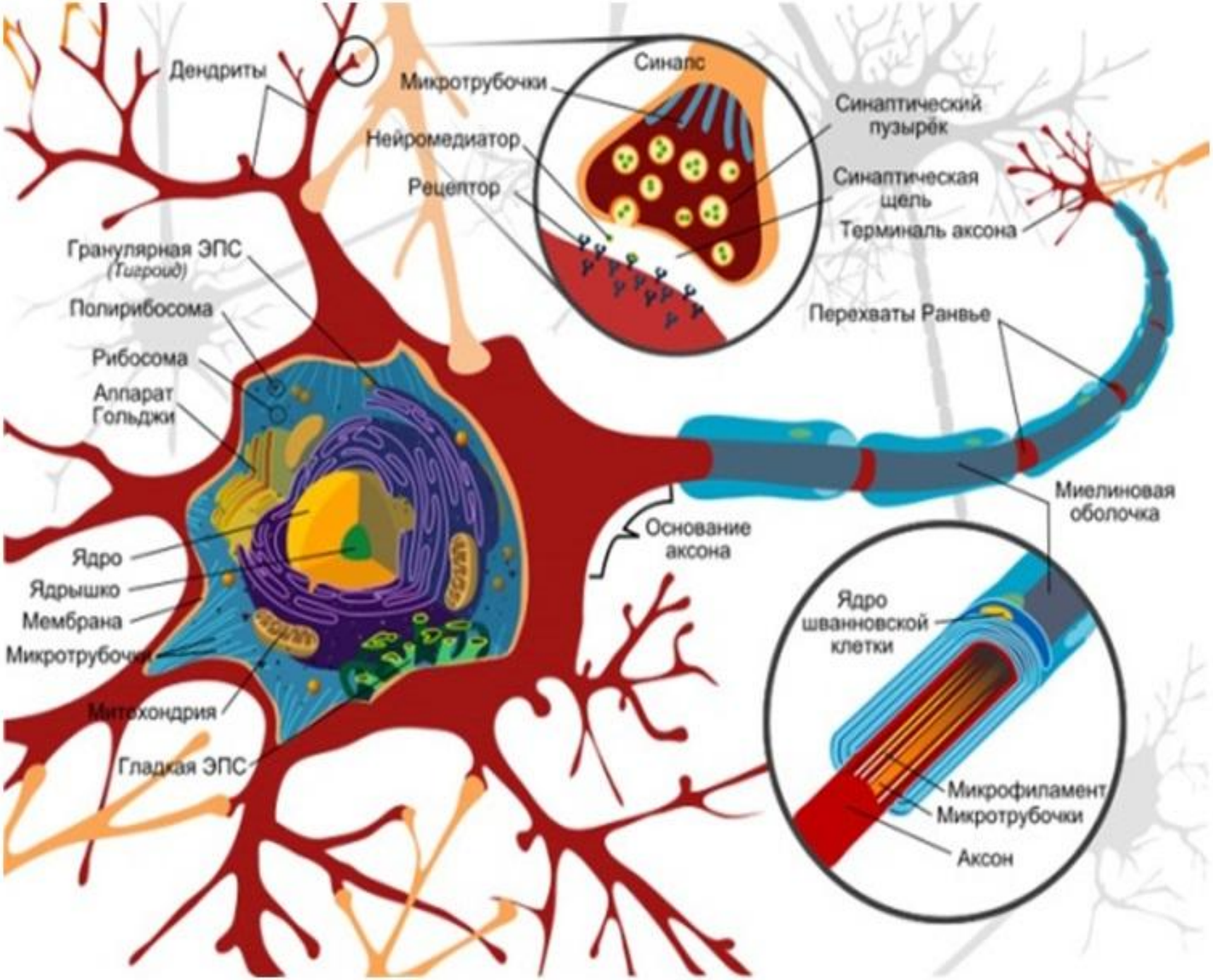
Дендриты
Синапс
Микротрубочки
Синаптический пузырёк
Нейромедиатор
Синаптическая щель
Рецептор
Терминаль аксона
Гранулярная ЭПС
(Тигроид)
Полирибосома
Перехваты Ранвье
Рибосома
Аппарат Гольджи
Миелиновая оболочка
Основание аксона
Ядро
Ядрышко
Мембрана
Микротрубочки
Ядро шванновской клетки
Митохондрия
Гладкая ЭПС
Микрофиламент
Микротрубочки
Аксон

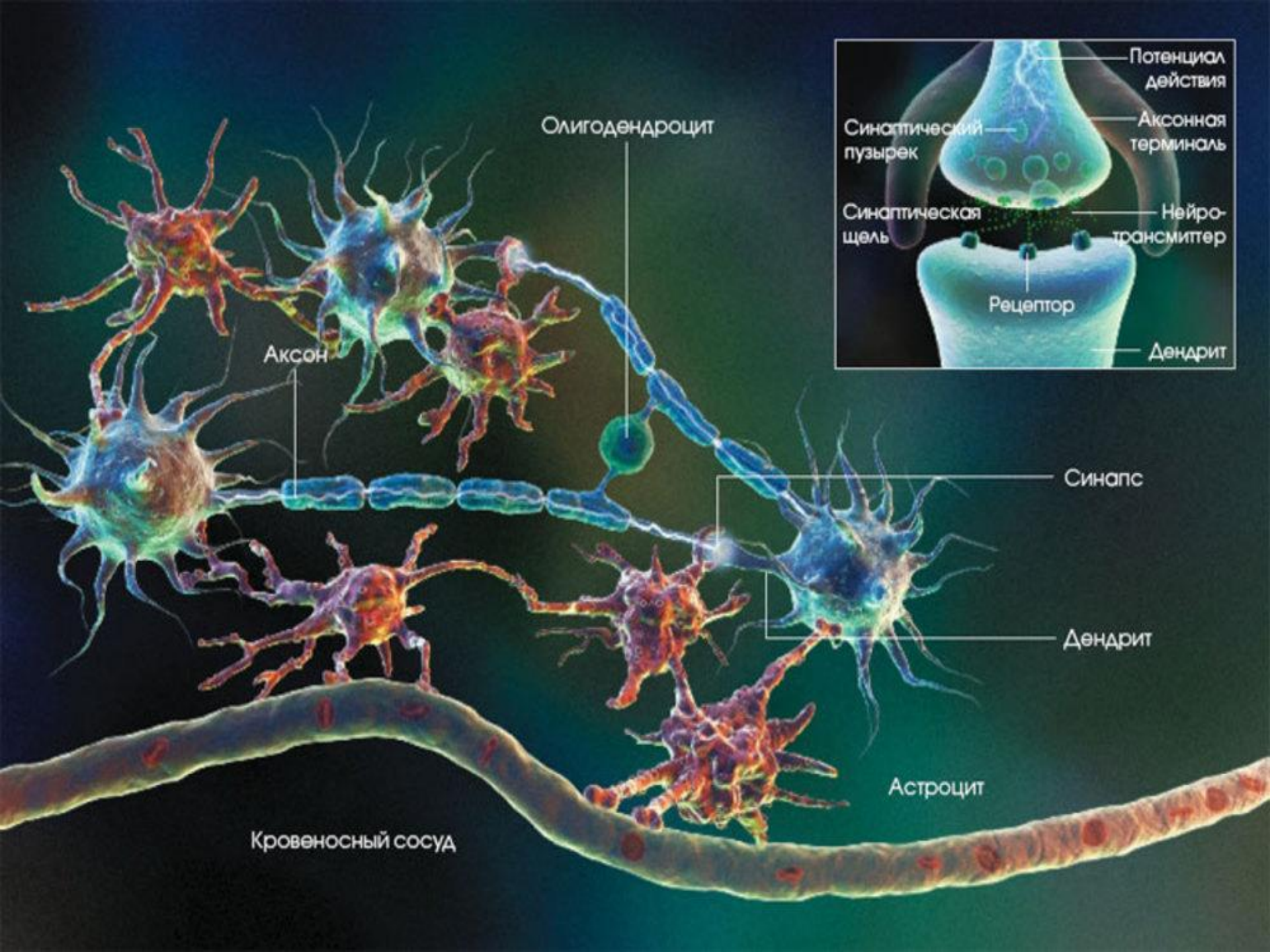
Олигодендроцит
Аксон
Синапс
Дендрит
Астроцит
Кровеносный сосуд
Потенциал действия
Синаптический пузырек
Аксонная терминаль
Синаптическая щель
Нейро-трансмиттер
Рецептор
Дендрит

рефлекторная дуга

путь, проложенный нервным импульсом от места воздействия раздражителя до органа исполнителя.

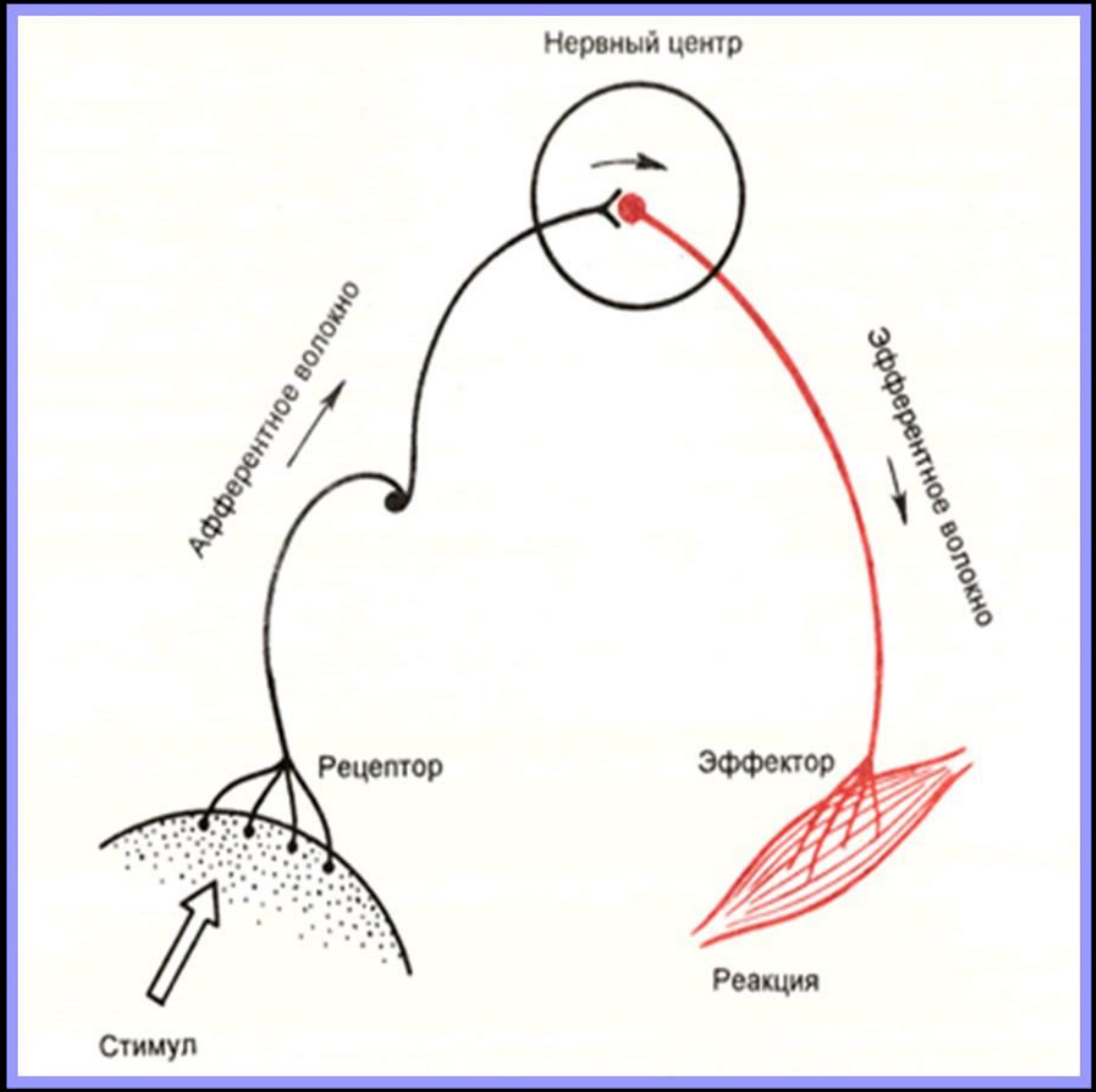

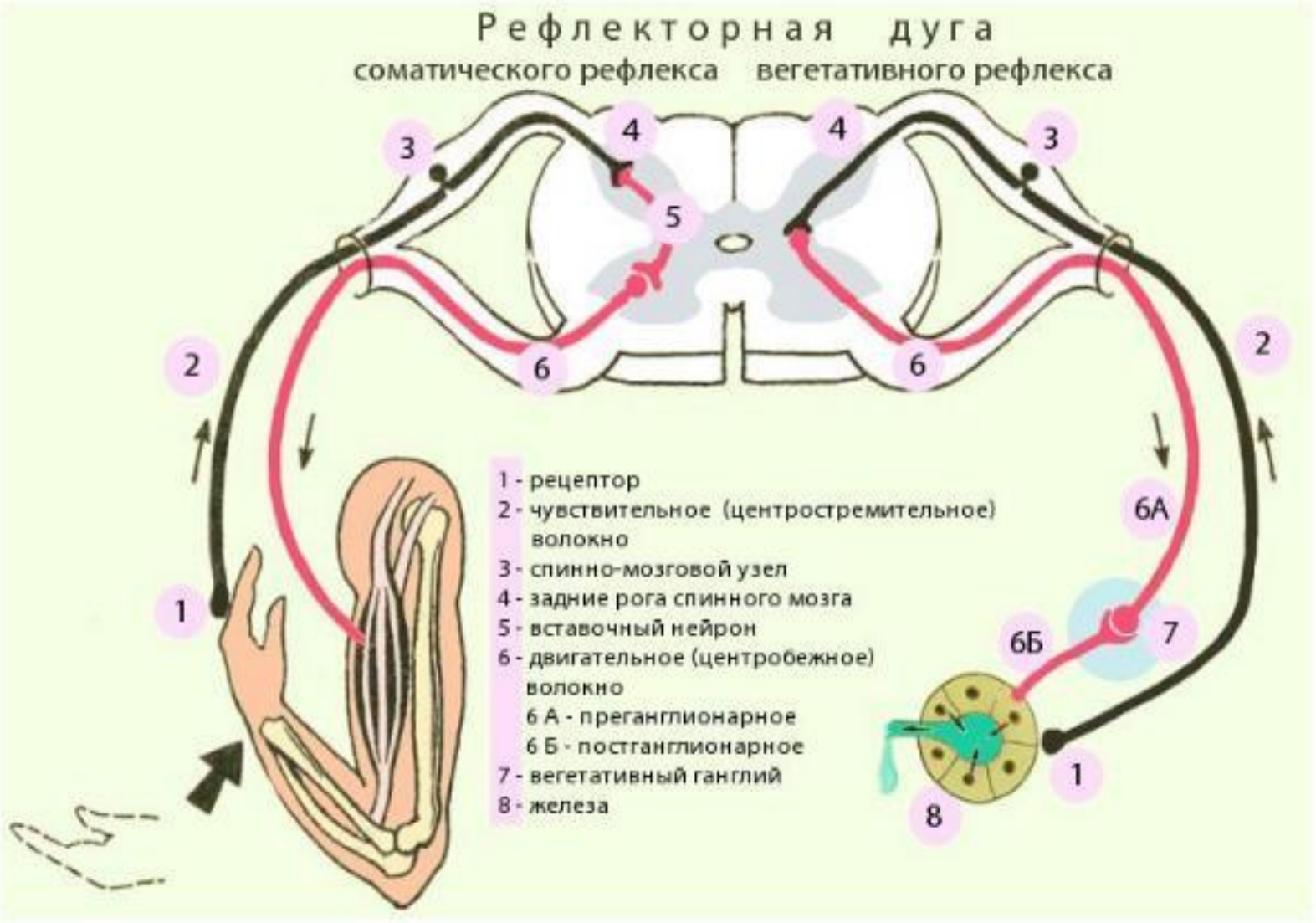
Рефлекторная дуга
соматического рефлекса
вегетативного рефлекса
1 - рецептор
2 - чувствительное (центростремительное) волокно
3 - спинно-мозговой узел
4 - задние рога спинного мозга
5 - вставочный нейрон
6 - двигательное (центробежное) волокно
6 А - преганглионарное
6 Б - постганглионарное
7 - вегетативный ганглий
8 - железа
1
2
3
4
5
6
6А
6Б
7
8

Синапс

Синаптическая щель
Запасы нейромедиатора
Рецепторы нейромедиатора
Синаптические пузырьки
Митохондрия
Пресинаптическое окончание
Постсинаптическое окончание

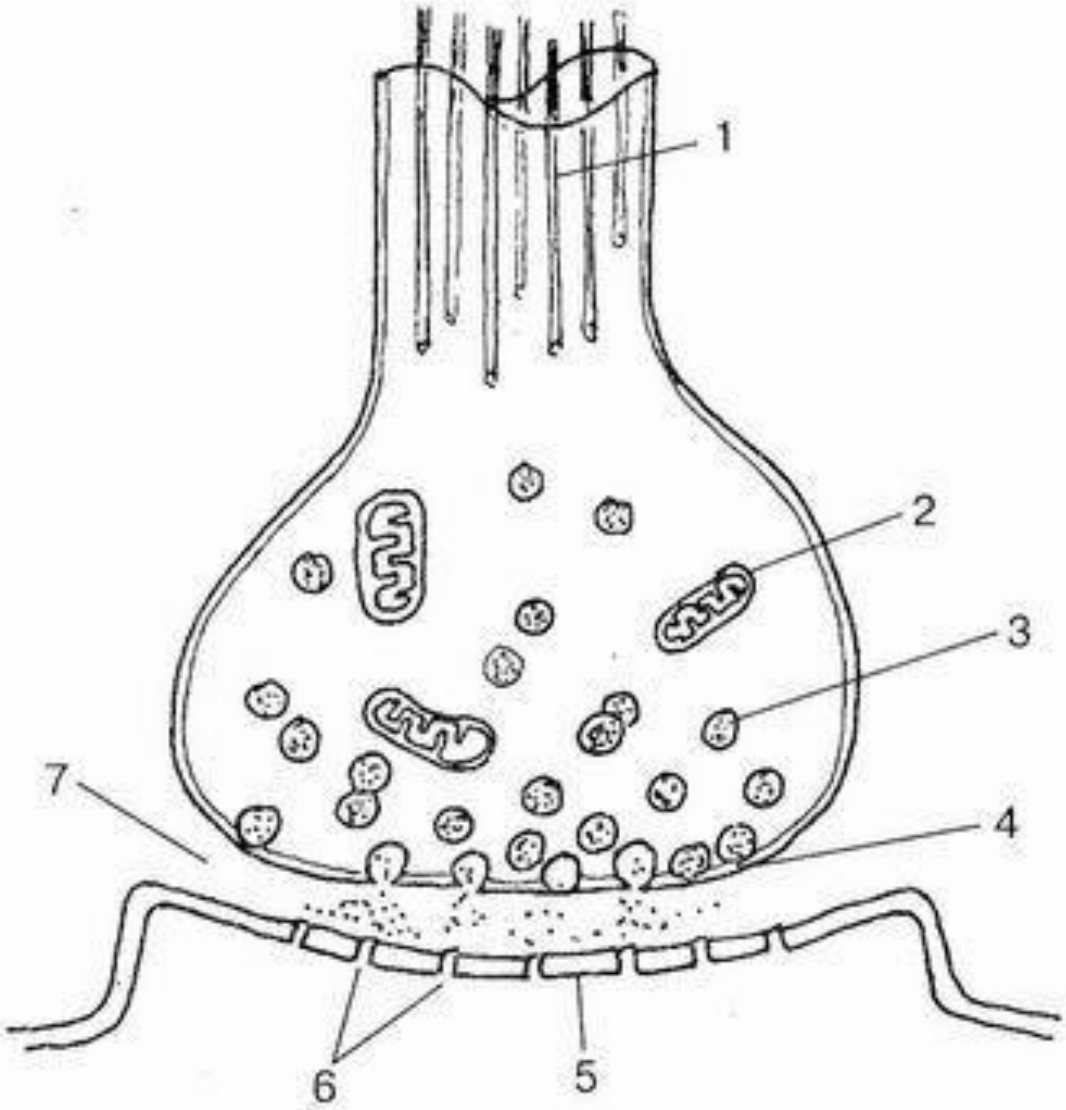

Рис. 5.3. Строение синапса:
1 — микротрубочки; 2 — митохондрии; 3 — синаптические пузырьки с медиатором; 4 — пресинаптическая мембрана; 5 — постсинаптическая мембрана; 6 — рецепторы; 7 — синаптическая щель

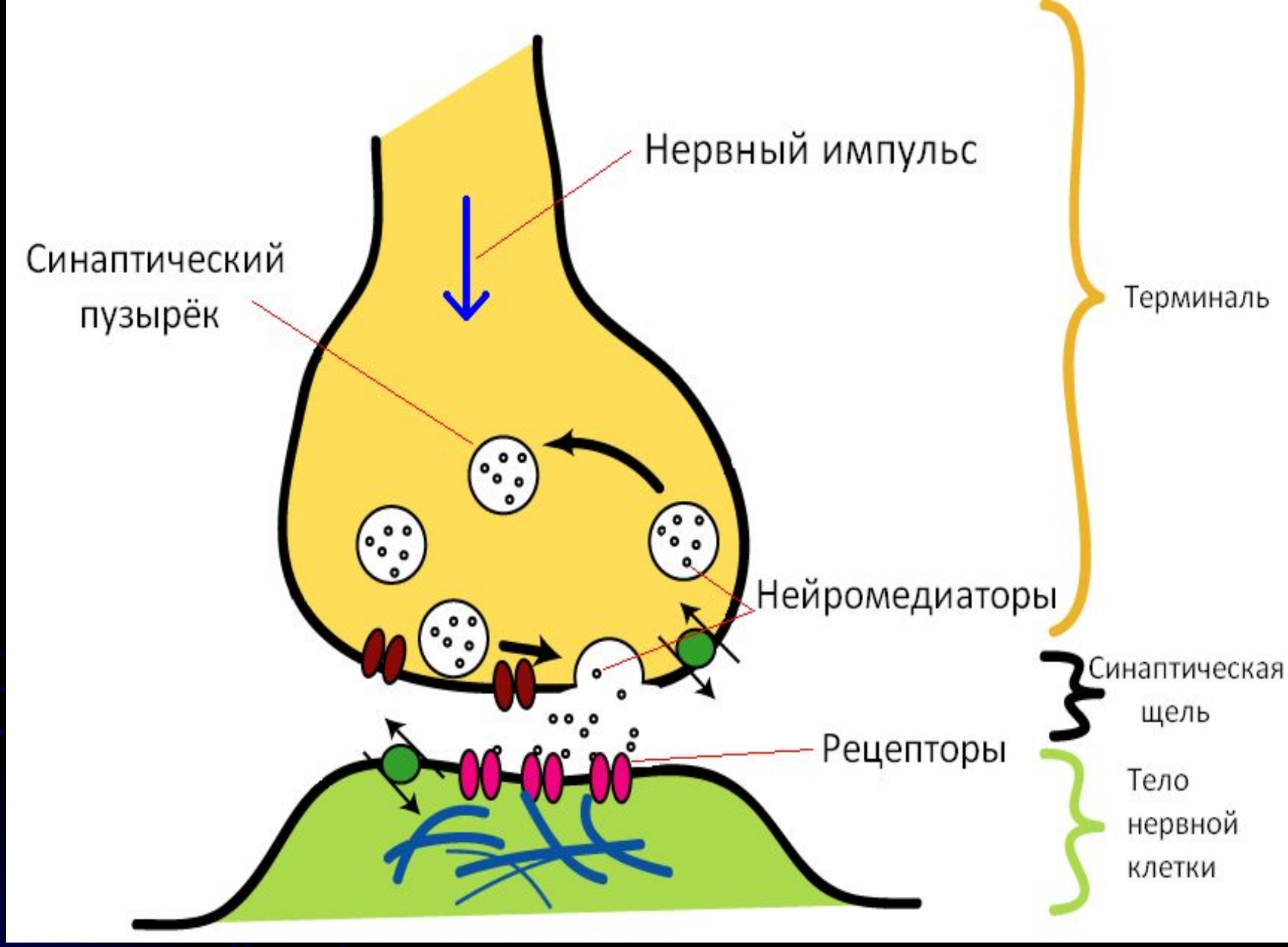
Нервный импульс
Синаптический пузырёк
Терминаль
Нейромедиаторы
Синаптическая щель
Рецепторы
Тело нервной клетки

НАРУЖНОЕ УХО
СРЕДНЕЕ УХО
ВНУТРЕННЕЕ УХО
Стремя в овальном окне
Полукружные каналы
Наковальня
Молоточек
Улитка
Ушная раковина
Преддверная ветвь преддверно-улиткового нерва
Наружный слуховой проход
Улитковая ветвь преддверно-улиткового нерва
Слуховая (евстахиева) труба
Барабанная перепонка

Органы дыхания

— органы осуществляющие усвоение кислорода из воздуха, и выведение продуктов окисления (в основном углекислого газа), образующихся в ходе обмена веществ.

Нормальный процесс дыхания:

- При повышении уровня углекислого газа в крови, нервная система даёт сигнал "пора подышать".
- В зависимости от того, наполнены или опустошены лёгкие, происходит один из следующих процессов — вдох или выдох.

ДЫХАТЕЛЬНАЯ СИСТЕМА

Полость носа
Увлажняет, согревает и очищает, вдыхаемый воздух, обеспечивает обоняние

Носоглотка

Ротоглотка

Гортань
Обеспечивает голосообразование

Трахея

Плевральная полость

Главные бронхи

Долевые бронхи

Диафрагма

Легкие
Осуществляют газообмен
Правое легкое состоит из 3 долей
Левое легкое имеет 2 доли

O_2 - 21%
CO_2 - 0,04%

O_2 - 16%
CO_2 - 4%

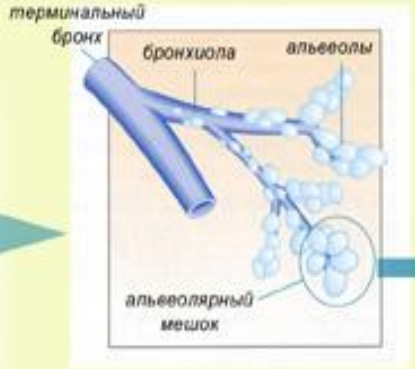

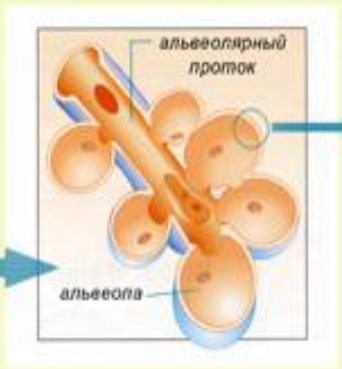

Частота дыхания в покое составляет 16 раз в минуту
За один вдох в легкие попадает около 500 мл воздуха (дыхательный объем)
Максимальное количество воздуха, которое можно вдохнуть называют жизненной емкостью легких. Она составляет от 3,5 до 5 литров

Легочные объемы

Для количественной характеристики работы легких используют измерение вдыхаемого и выдыхаемого воздуха в определенных условиях и на протяжении определенного времени.

Минутный объем дыхания – это величина характеризует количество воздуха проходящее через легкие человека в течении минуты. В спокойном состоянии он составляет 8 литров.

- **Дыхательный объем** – количество воздуха, проходящее через легкие при спокойном вдохе и спокойном выдохе.
- **Резервный объем вдоха** – количество воздуха, которое можно дополнительно вдохнуть после обычного вдоха.
- **Резервный объем выдоха** – количество воздуха, остающееся в легких после обычного выдоха.
- **Остаточный объем легких** — объем воздуха, который остается в легких после максимального выдоха.

Максимальная вентиляция легких – максимальный объем воздуха, проходящий через дыхательную систему, при максимальной частоте дыхательных движений и их глубине.

- **Общая емкость легких** – объем воздуха, содержащийся в легких при максимальном вдохе.
- **Жизненная емкость легких** – количество воздуха, выдохнутого при максимальном выдохе, после максимального вдоха.
- **Емкость вдоха** — максимальный объем воздуха, попавшая в дыхательные пути за один вдох.

ПИЩЕВАРИТЕЛЬНАЯ СИСТЕМА

Полость носа

Верхняя челюсть

Зубы
измельчают и пережевывают пищу

Нижняя челюсть
способствует пережевыванию пищи, к ней прикрепляются жевательные мышцы

Пищевод
проводит пищу в желудок

Печень
химическая лаборатория организма, вырабатывает желчь, которая помогает расщеплять жиры

Желчный пузырь
служит резервуаром для накопления желчи

Восходящая ободочная кишка
начальный отдел толстой кишки

Слепая кишка

Аппендикс

Прямая кишка
в ней накапливаются каловые массы

Твердое небо
отделяет полость рта от полости носа

Полость рта

Язык
определяет вкус пищи перемешивает ее со слюной

Надгортанник
препятствует попаданию пищи в дыхательные пути

Глотка
проталкивает пищу из полости рта в пищевод

Желудок
накапливает пищу, вырабатывает желудочный сок, переваривающий белки, продвигает пищевую кашицу в тонкую кишку

Поджелудочная железа
вырабатывает сок для расщепления питательных веществ

Тонкая кишка
переваривает питательные вещества и всасывает их в кровь и лимфу

Поперечная и нисходящая ободочные кишки
здесь из непереваренных остатков всасывается вода и формируются каловые массы

Анальный канал и анальное отверстие

Функции пищеварительного тракта

1 минута

Определение вкусовых качеств пищи, пережевывание, перемешивание со слюной

3 секунды

Проглатывание

2 - 4 часа

Пищеварение

3 - 5 часов

Всасывание

от 10 часов до нескольких дней

Дефекация

pishchevarenie.com

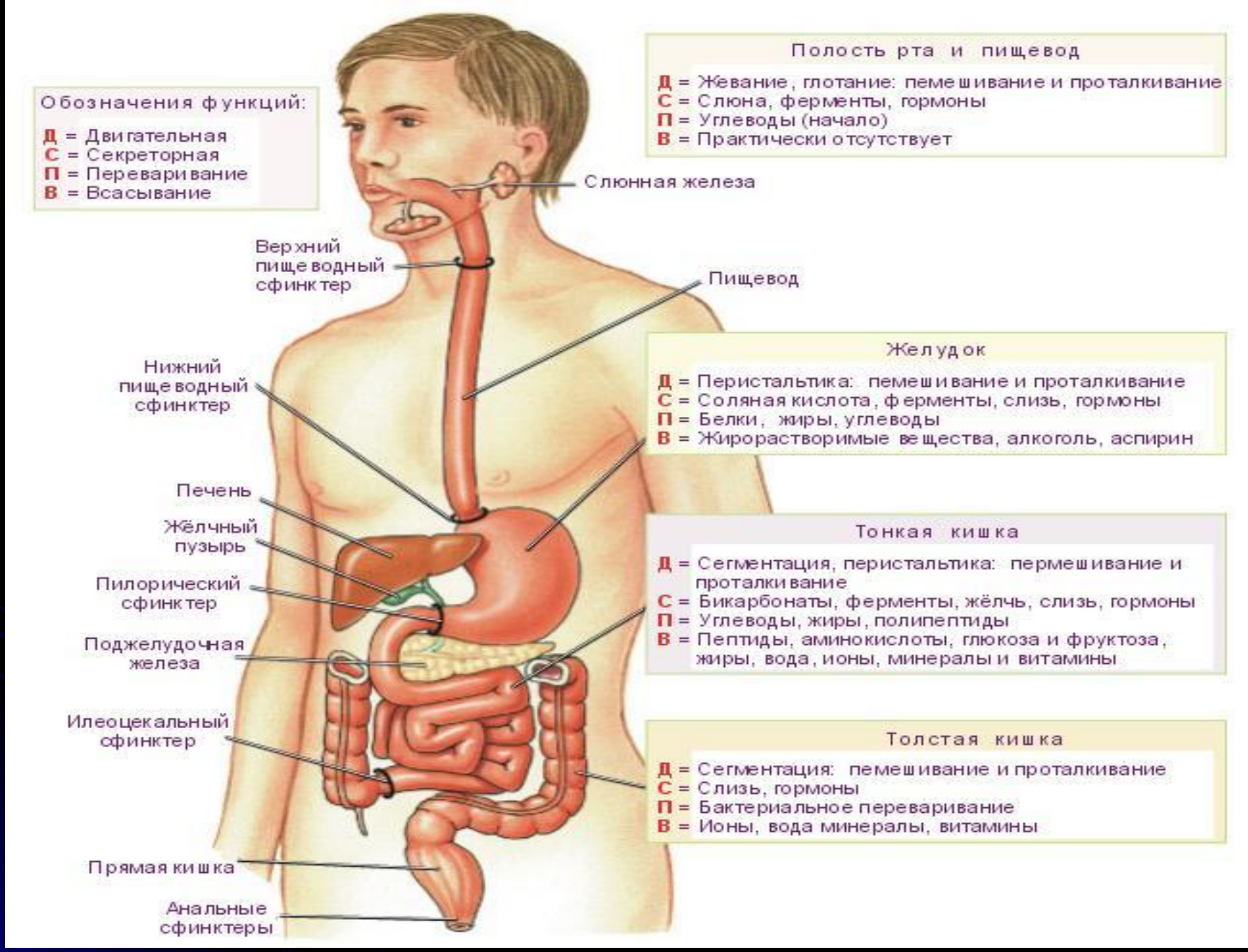
Обозначения функций:
Д = Двигательная
С = Секреторная
П = Переваривание
В = Всасывание
Полость рта и пищевод
Д = Жевание, глотание: пемешивание и проталкивание
С = Слюна, ферменты, гормоны
П = Углеводы (начало)
В = Практически отсутствует
Слюнная железа
Верхний пищеводный сфинктер
Пищевод
Нижний пищеводный сфинктер
Желудок
Д = Перистальтика: пемешивание и проталкивание
С = Соляная кислота, ферменты, слизь, гормоны
П = Белки, жиры, углеводы
В = Жирорастворимые вещества, алкоголь, аспирин
Печень
Жёлчный пузырь
Пилорический сфинктер
Поджелудочная железа
Тонкая кишка
Д = Сегментация, перистальтика: пермешивание и проталкивание
С = Бикарбонаты, ферменты, жёлчь, слизь, гормоны
П = Углеводы, жиры, полипептиды
В = Пептиды, аминокислоты, глюкоза и фруктоза, жиры, вода, ионы, минералы и витамины
Илеоцекальный сфинктер
Толстая кишка
Д = Сегментация: пемешивание и проталкивание
С = Слизь, гормоны
П = Бактериальное переваривание
В = Ионы, вода минералы, витамины
Прямая кишка
Анальные сфинктеры

Строение пищеварительной системы

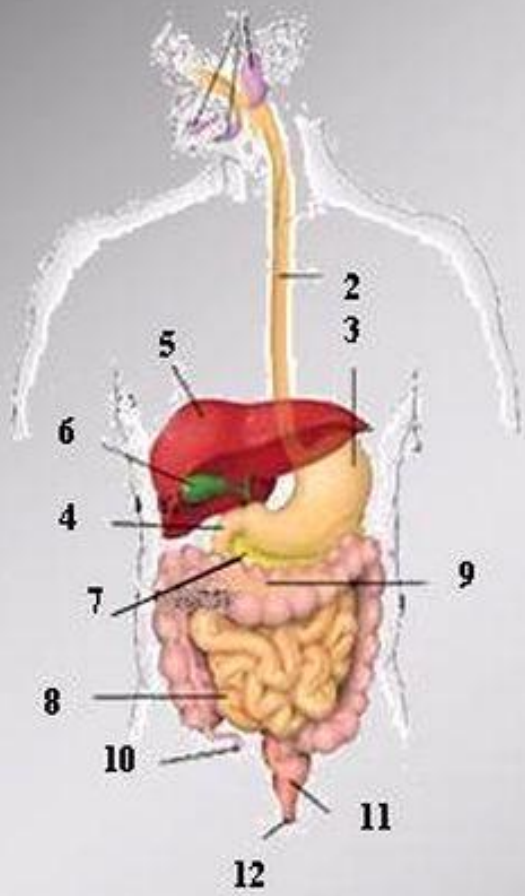

Эндокринная система

- **Основным механизмом передачи сигналов является перенос химически активных веществ с током крови.**

По сравнению с нервной системой этот механизм является значительно более медленным и менее избирательным,

но именно эндокринная система обеспечивает регулирование основных процессов обмена веществ, и создает условия для полноценной реализации управляющих функций нервной системы.

ЭНДОКРИННАЯ СИСТЕМА

СОСТОИТ ИЗ ЖЕЛЕЗ, ВЫРАБАТЫВАЮЩИХ БИОЛОГИЧЕСКИЕ РЕГУЛЯТОРЫ (ГОРМОНЫ)

ГИПОТАЛАМУС

ГИПОФИЗ
- адренокортикотропный гормон
- тиреотропный гормон
- гонадотропины
- гормон роста
- пролактин
- меланоцитстимулирующий гормон
- антидиуретический гормон
- окситоцин

ШИШКОВИДНАЯ ЖЕЛЕЗА
- мелатонин

ЩИТОВИДНАЯ ЖЕЛЕЗА
- тиреоксин
- трийодтиронин
- кальцитонин

ПАРАЩИТОВИДНЫЕ ЖЕЛЕЗЫ
- паратгормон

ПОДЖЕЛУДОЧНАЯ ЖЕЛЕЗА
- инсулин
- глюкагон

НАДПОЧЕЧНИКИ
- глюкокортикоиды
- минералкортикоиды
- половые гормоны
- адреналин
- норадреналин

ПОЛОВЫЕ ЖЕЛЕЗЫ
- тестостерон (мужчины)
- эстрогены (женщины)
- прогестерон (женщины)

ИММУННАЯ СИСТЕМА

ОБЕСПЕЧИВАЕТ ЗАЩИТУ ОРГАНИЗМА ОТ МИКРОБОВ, ВИРУСОВ И ЧУЖЕРОДНЫХ ВЕЩЕСТВ

Шейные узлы
Подмышечные узлы
Вилочковая железа
Селезенка
Локтевые узлы
Аортальные узлы
Подвздошные узлы
Паховые узлы

ЛИМФАТИЧЕСКИЙ УЗЕЛ В РАЗРЕЗЕ

Выносящие лимфососуды
Капсула
Центр узелка
Полость
Мозговой синус
Узелок
Артерия
Ворота
Вена
Приносящий лимфососуд

A
B
C
D

Кровеносный сосуд
Нейтрофилы
Антитела
Нейтрофил, поглощающий бактерию
Обработка ферментами
Останки бактерии

СТАДИИ ФАГОЦИТОЗА

A - Миграция фагоцитов
B - Нейтрализация бактерий
C - Пожирание микроорганизмов
D - Переваривание бактерий

Железы нашего организма

Экзокринные
(железы внешней секреции)

Эндокринные
(железы внутренней секреции)

- **Экзокринные железы** – железы, имеющие выводные протоки и выделяющие свои секреты на поверхность тела или в полости тела (потовые, сальные, печень, железы желудка и пр.)
- **Эндокринные железы** – железы, не имеющие выводных протоков и выделяющие секрет (гормоны) непосредственно в кровь
- **Смешанные железы** (половые, поджелудочная железа и др.)

Место выработки и название гормона	Химическая природа	Точка приложения	Биологический эффект	Патологические состояния, сопровождающиеся повышением (↑), снижением (↓) уровня гормонов
Гипоталамус				
Тиреотропин-рилизинг-гормон (ТРГ), тиреолиберин	Трипептид	Передний гипофиз	Высвобождение тиреотропина и пролактина (ТТГ и ПРЛ)	↑ Гипотиреоз первичный ↑ Опухоль гипофиза, продуцирующая ТТГ ↓ Гипоталамо-гипофизарная кахексия ↓ Гипертиреоз первичный ↓ При применении больших доз L-тироксина ↓ Гипотиреоз вторичный
Гонадотропин-рилизинг-гормон (ГнРГ) или гонадолиберин, гормона рилизинг-гормон (ЛГРГ), люлиберин	Декапептид	Передний гипофиз	Высвобождение фолликулостимулирующего гормона и лютропина	↓ Гипоталамический синдром ↓ Опухоль гипоталамо-гипофизарной области
Кортикотропин-рилизинг-гормон (КРГ, кортиколиберин)	Полипептид (41 аминокислота)	Передний гипофиз	Высвобождение кортикотропина (АКТГ) и β-липотропин (β-ЛПГ)	↑ Болезнь Итенко-Кушинга ↑ Первичная недостаточность коры надпочечников (болезнь Аддисона) ↑ Двусторонняя адреналэктомия ↓ Недостаточность аденогипофиза (с-м Симмондса, с-м Шихана) ↓ Гормонально-активные опухоли коры надпочечников
Соматотропин-рилизинг-гормон (СТРГ, соматолиберин)	Полипептид (40 аминокислот)	Передний гипофиз	Высвобождение соматотропного гормона (гормона роста, СТГ)	↑ Гипоталамо-гипофизарный скачок роста у детей ↑ Акромегалия ↑ Дефект рецепторов СТГ ↓ Гипоталамо-гипофизарная задержка роста
Соматостатин	Пептид (14 аминокислот)	Передний гипофиз	Подавление выработки СТГ и ТТГ; торможение гастрина, VIP, GIP, секретина, мотилина, инсулина	
Пролактин-тормозящий фактор	Дофамин?	Передний гипофиз	Подавление ПРЛ	↓ Гиперпролактинемические состояния
Передний гипофиз				
Соматотропин, гормон роста (СТГ)	Белок (191 аминокислота)	Все ткани	Рост костей, мышц, органов	↑ Акромегалия, гигантизмы ↓ Гипофизарный нанизм ↓ Опухоль, облучение, операции на гипофизарно-гипоталамической зоне
Адренокортикотропин (АКТГ)	Полипептид (39 аминокислот)	Кора надпочечников	Стимуляция образования и секреции стероидов коры надпочечников	↑ Первичная недостаточность надпочечников (болезнь Аддисона) ↑ Болезнь Кушинга, адренопродуцирующая опухоль гипофиза ↓ Синдром Кушинга ↓ Вторичная или третичная недостаточность надпочечников
Тиреотропин (ТТГ)	Гликопротеин (α-89 аминокислоты, β-42 аминокислоты)	Щитовидная железа	Стимуляция образования и секреции гормонов щитовидной железы	↑ Гипотиреоз первичный ↑ Гипотиреоз вторичный (тиреоидит, зоб) ↓ Гипертиреоз первичный ↓ Гипертиреоз вторичный (тиреотоксикоз, токсическая аденома)
Фолликулостимулирующий гормон (ФСГ)	Гликопротеин (α-89 аминокислот, β-115 аминокислот)	Яичники	Стимуляция роста фолликулов, секреции эстрогенов и овуляции (совместно с ЛГ)	↑ В пери- и постменопаузе ↑ Дисгенезия гонад ↓ Медиаторно-индуцированные состояния (гормональная контрацепция, аналог рилизинг-гормона) ↓ Синдром Кальмана ↓ Другие гипоталамо-гипофизарные нарушения (опухоли, гипогонадотропная аменорея)

щитовидная железа

ЩИТОВИДНАЯ ЖЕЛЕЗА одна из главных гормонопроизводящих органов. Она находится в шее ниже гортани и соединяет две доли вместе. Щитовидная железа производит два различных гормона: один из них повышa химическую активность Вашего тела для производства энергии; а другой повышает уровень кальция в кровяном потоке.

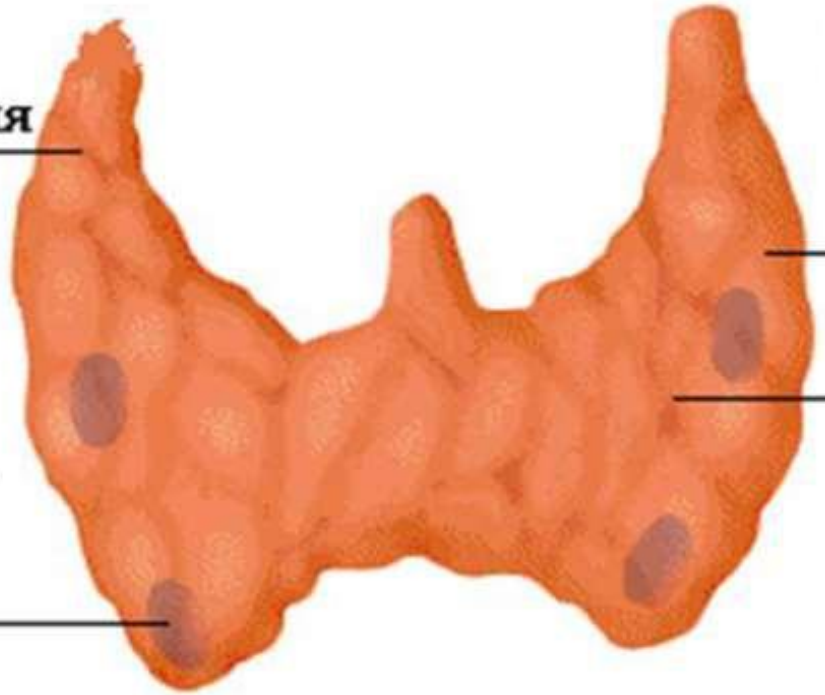

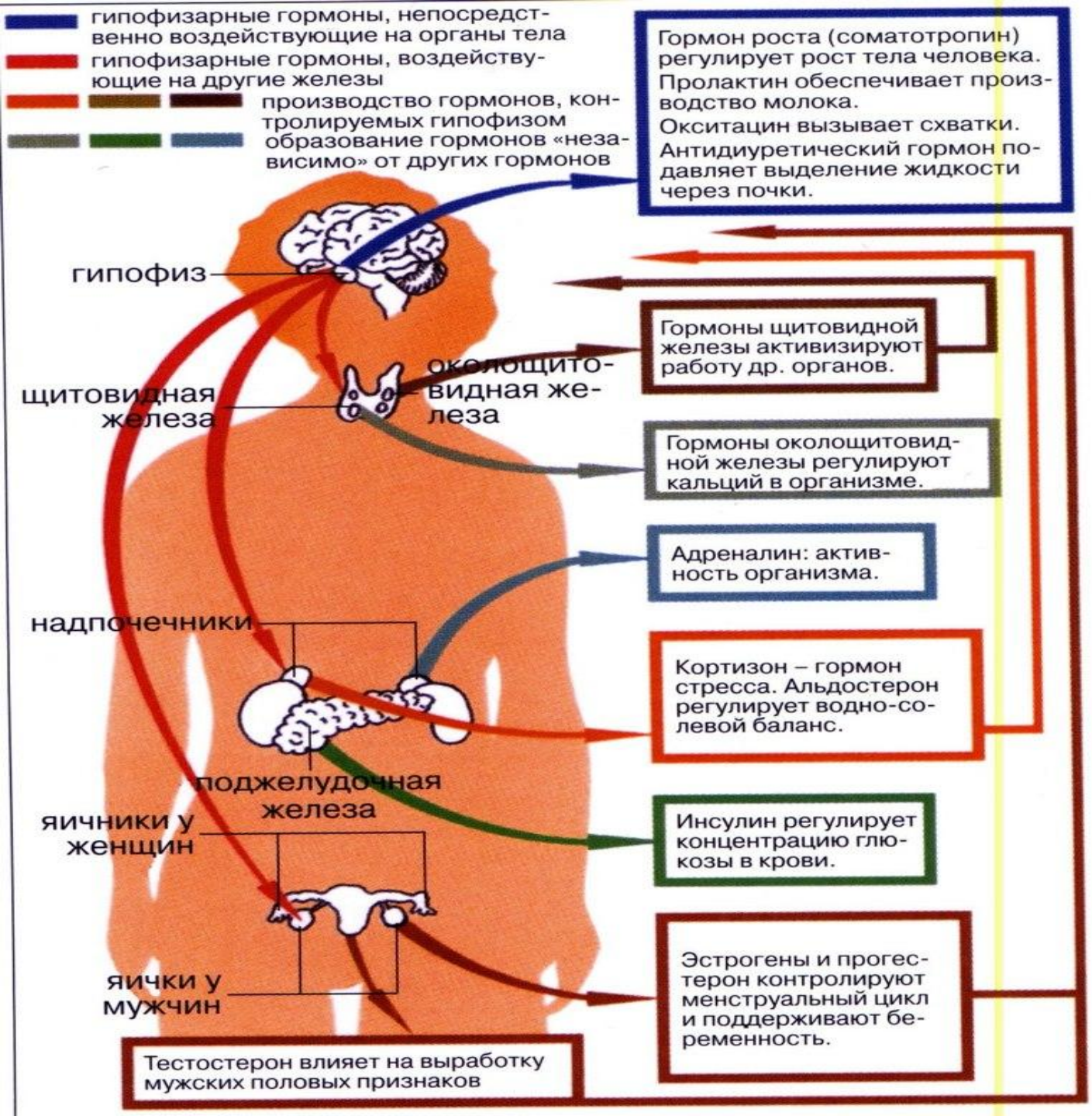

Реакция организма на тренировки с отягощением

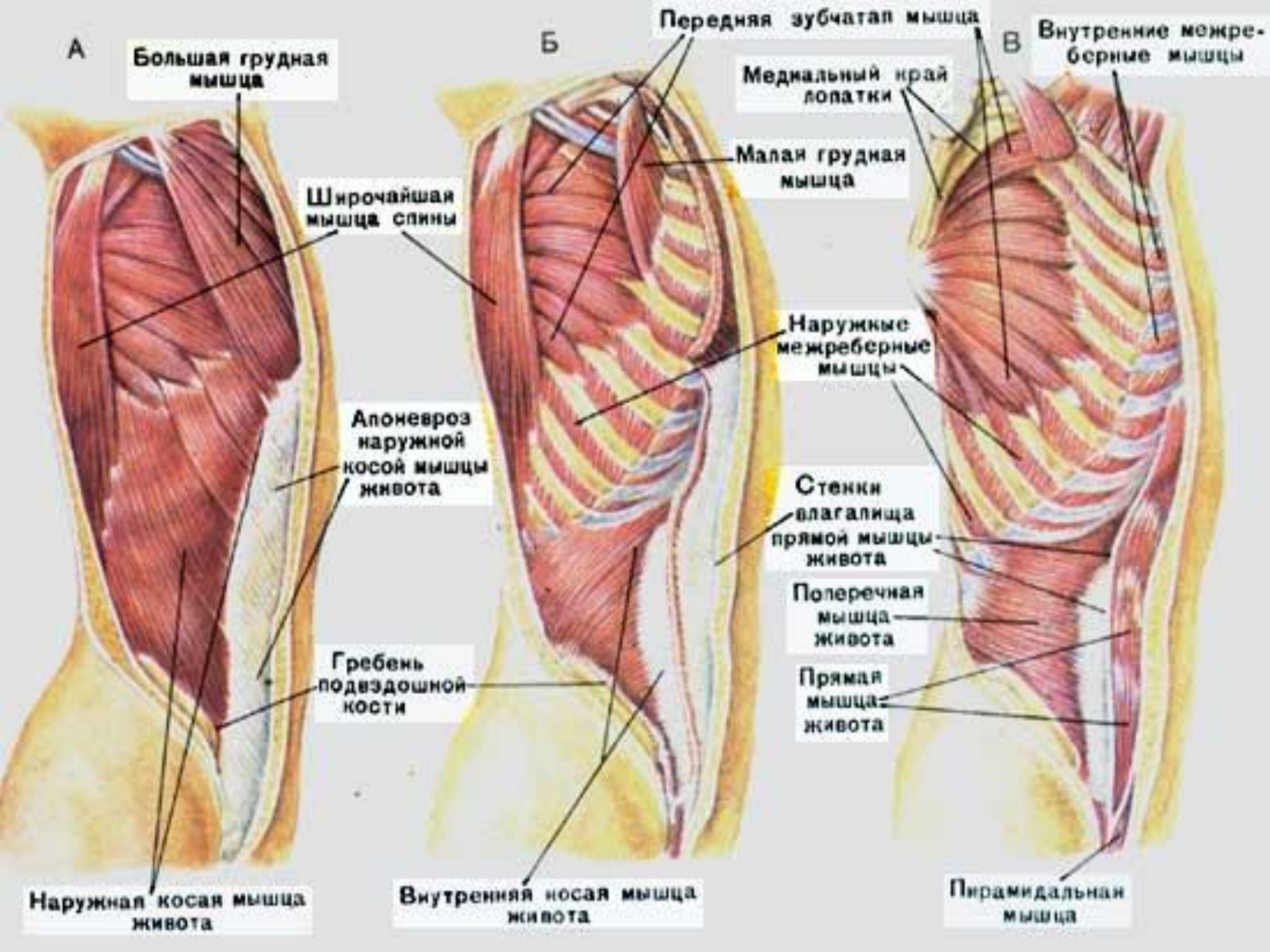
А
Б
В
Большая грудная мышца
Передняя зубчатая мышца
Медиальный край лопатки
Внутренние межреберные мышцы
Малая грудная мышца
Широчайшая мышца спины
Наружные межреберные мышцы
Апоневроз наружной косой мышцы живота
Стенки влагалища прямой мышцы живота
Поперечная мышца живота
Гребень подвздошной кости
Прямая мышца живота
Наружная косая мышца живота
Внутренняя косая мышца живота
Пирамидальная мышца

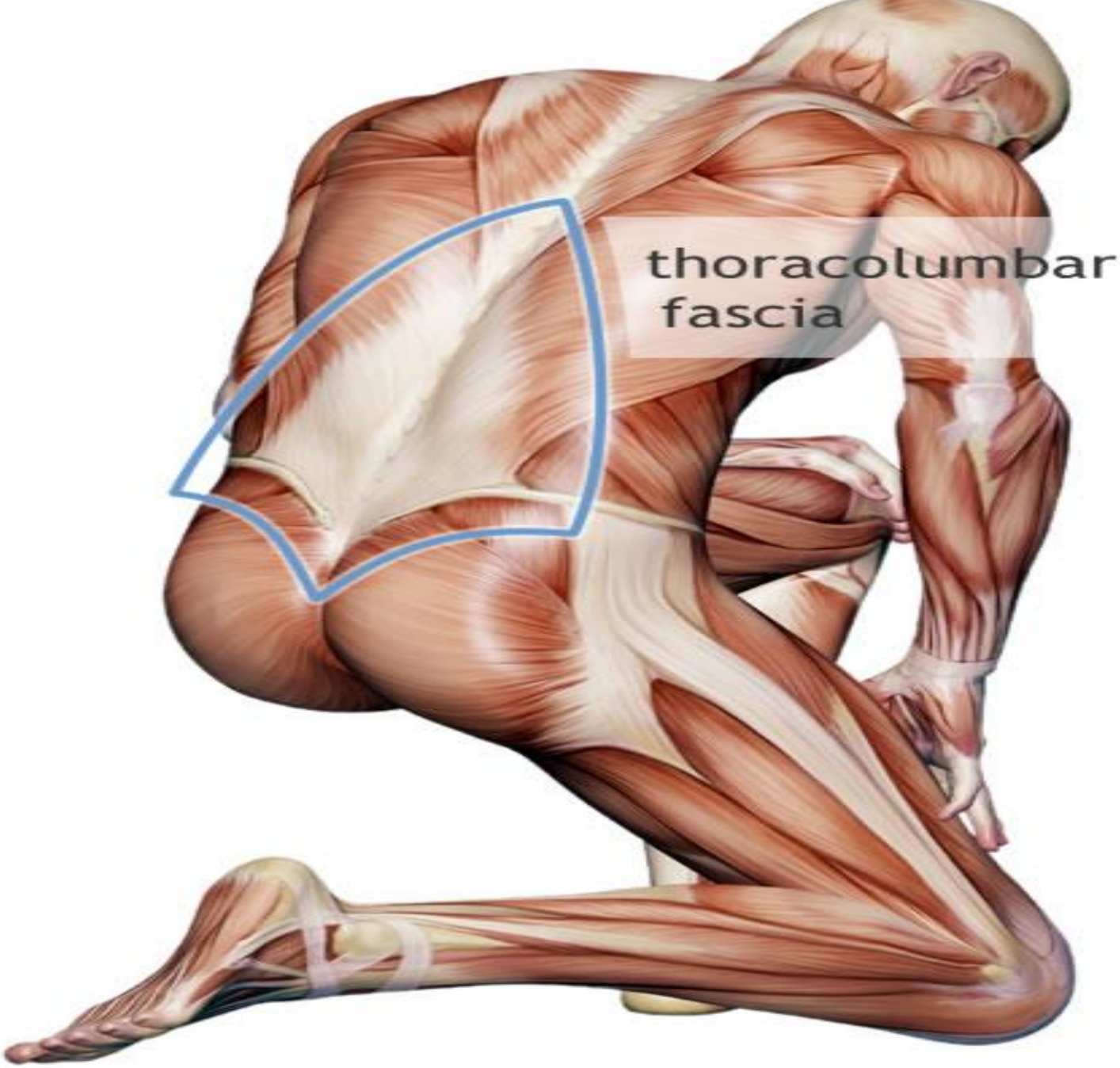
thoracolumbar
fascia

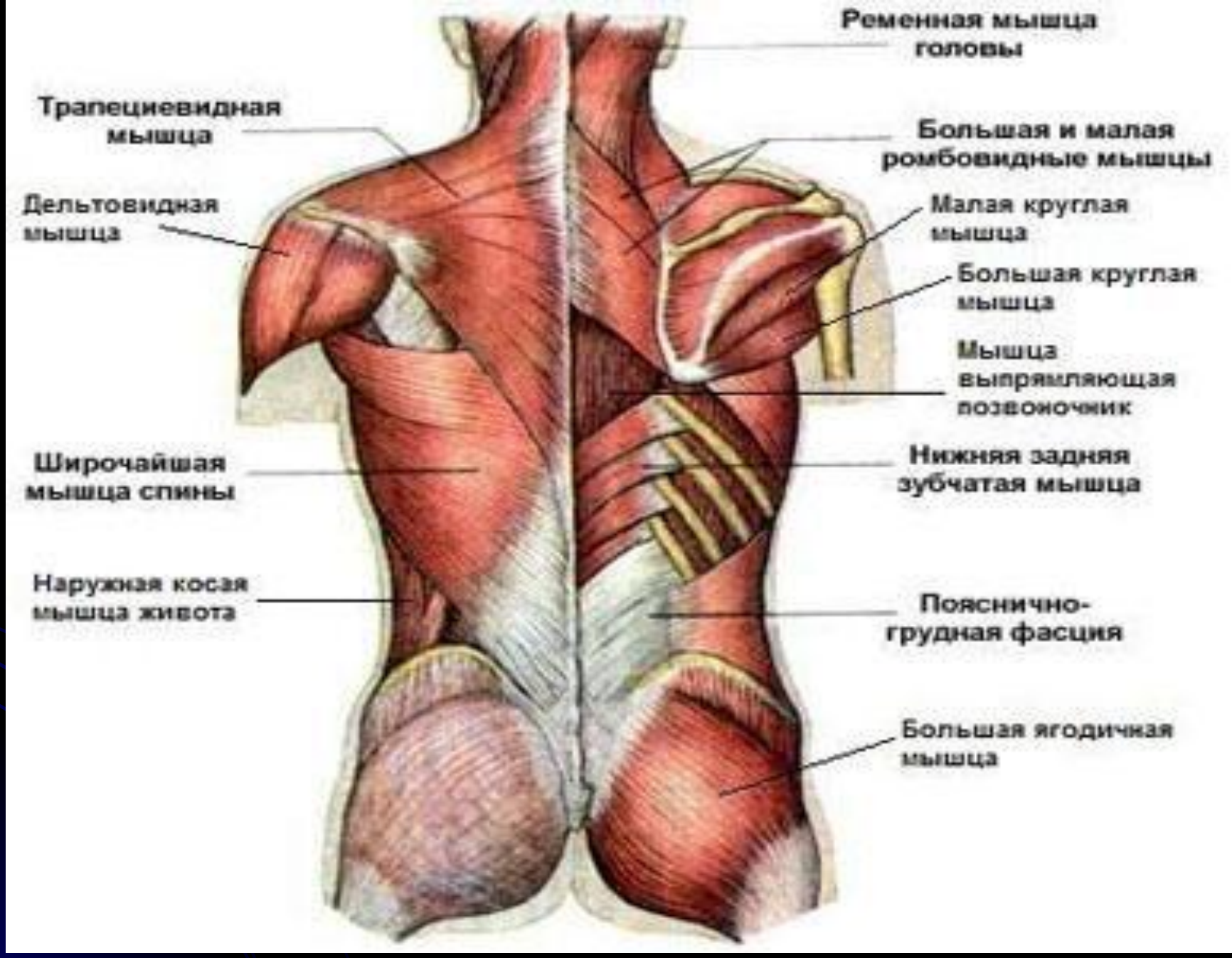
Ременная мышца головы
Трапециевидная мышца
Большая и малая ромбовидные мышцы
Дельтовидная мышца
Малая круглая мышца
Большая круглая мышца
Мышца выпрямляющая позвоночник
Широчайшая мышца спины
Нижняя задняя зубчатая мышца
Наружная косая мышца живота
Пояснично-грудная фасция
Большая ягодичная мышца

Мышцы ягодиц

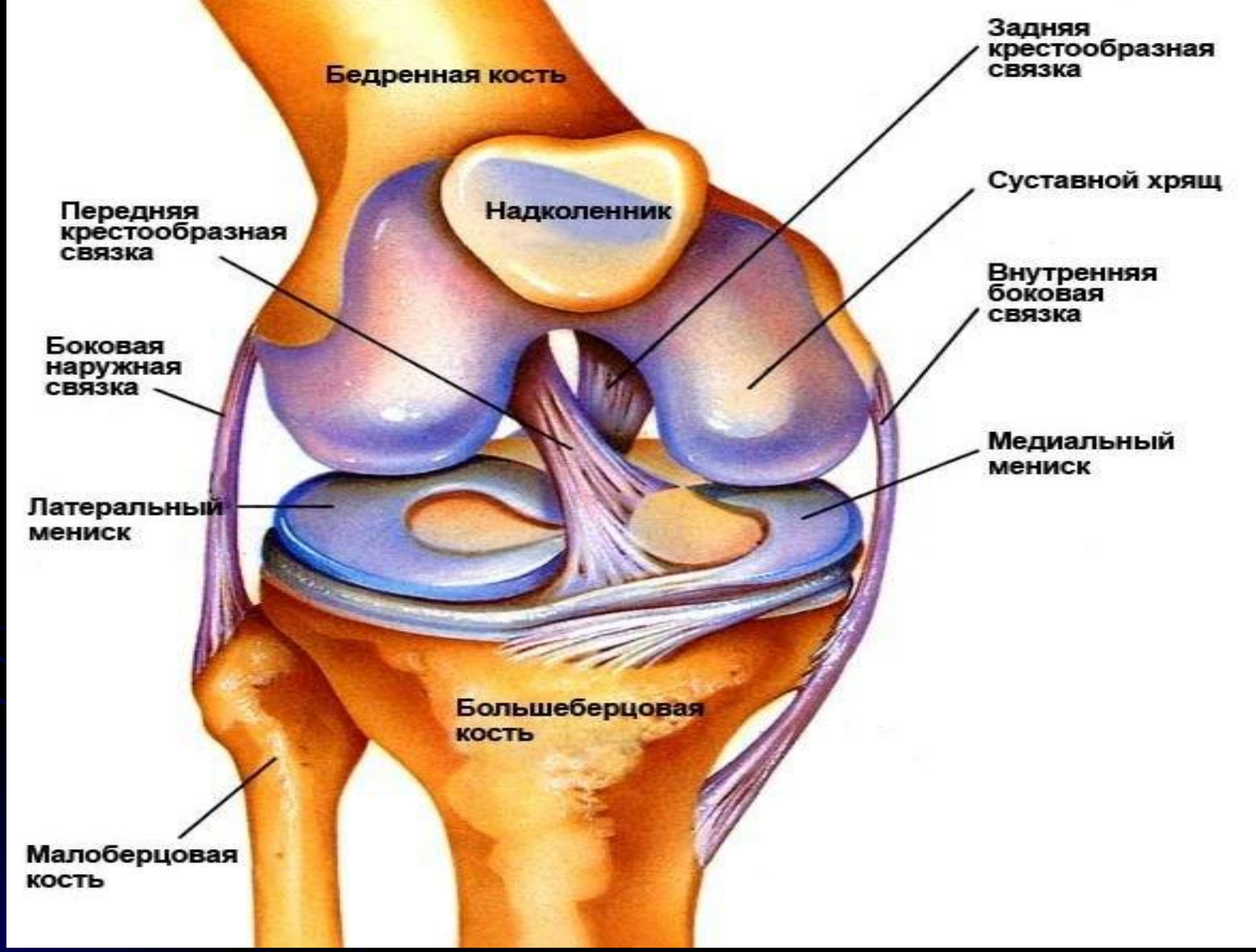
Бедренная кость
Задняя крестообразная связка
Суставной хрящ
Надколенник
Передняя крестообразная связка
Внутренняя боковая связка
Боковая наружная связка
Медиальный мениск
Латеральный мениск
Большеберцовая кость
Малоберцовая кость

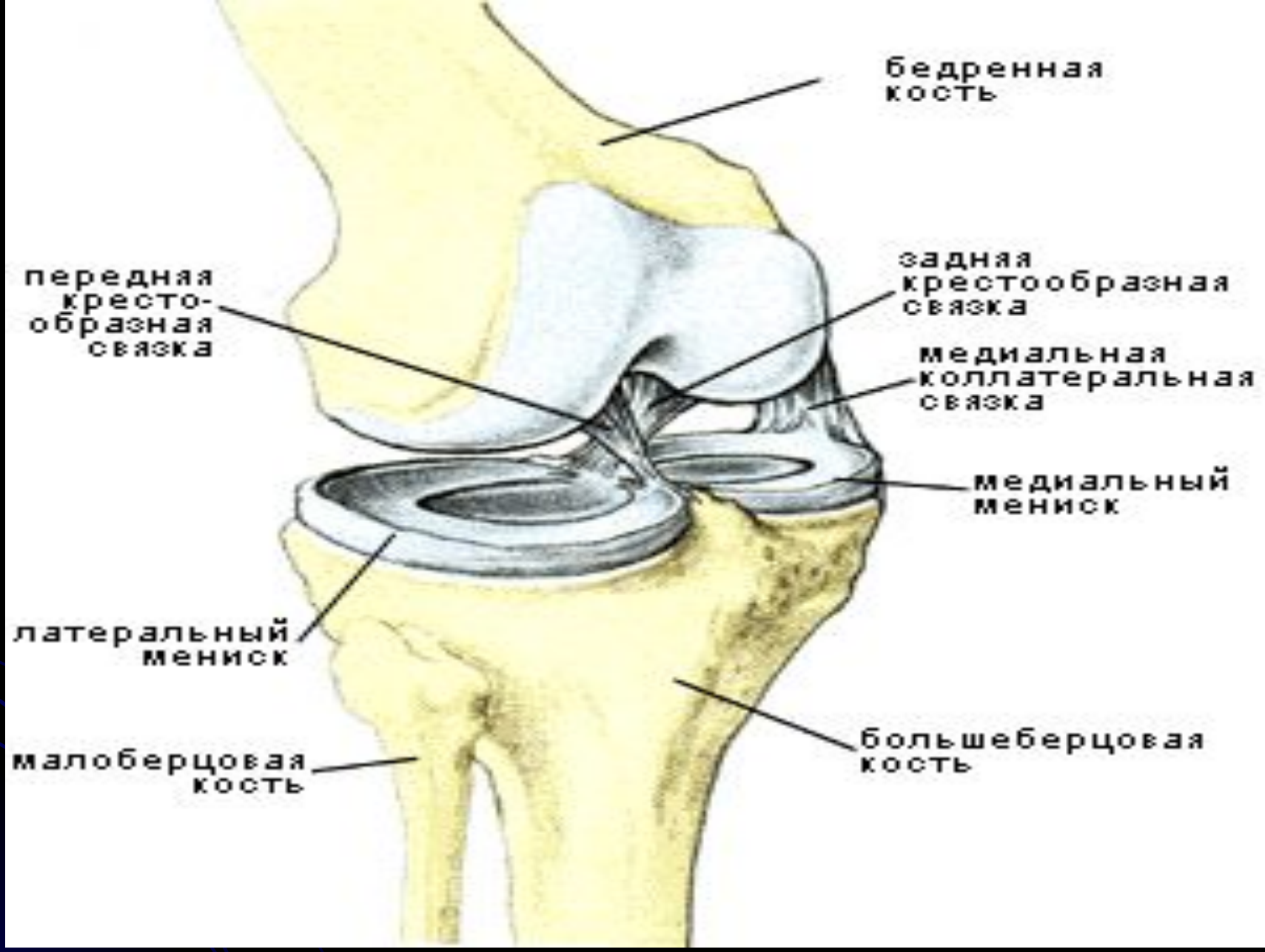
бедренная кость
передняя кресто-образная связка
задняя крестообразная связка
медиальная коллатеральная связка
медиальный мениск
латеральный мениск
малоберцовая кость
большеберцовая кость

Акромион
Ключица
Бурса
Дельтовидная мышца
Вращающая манжета плеча
Плечевая кость
Двуглавая мышца плеча (бицепс)
Лопатка

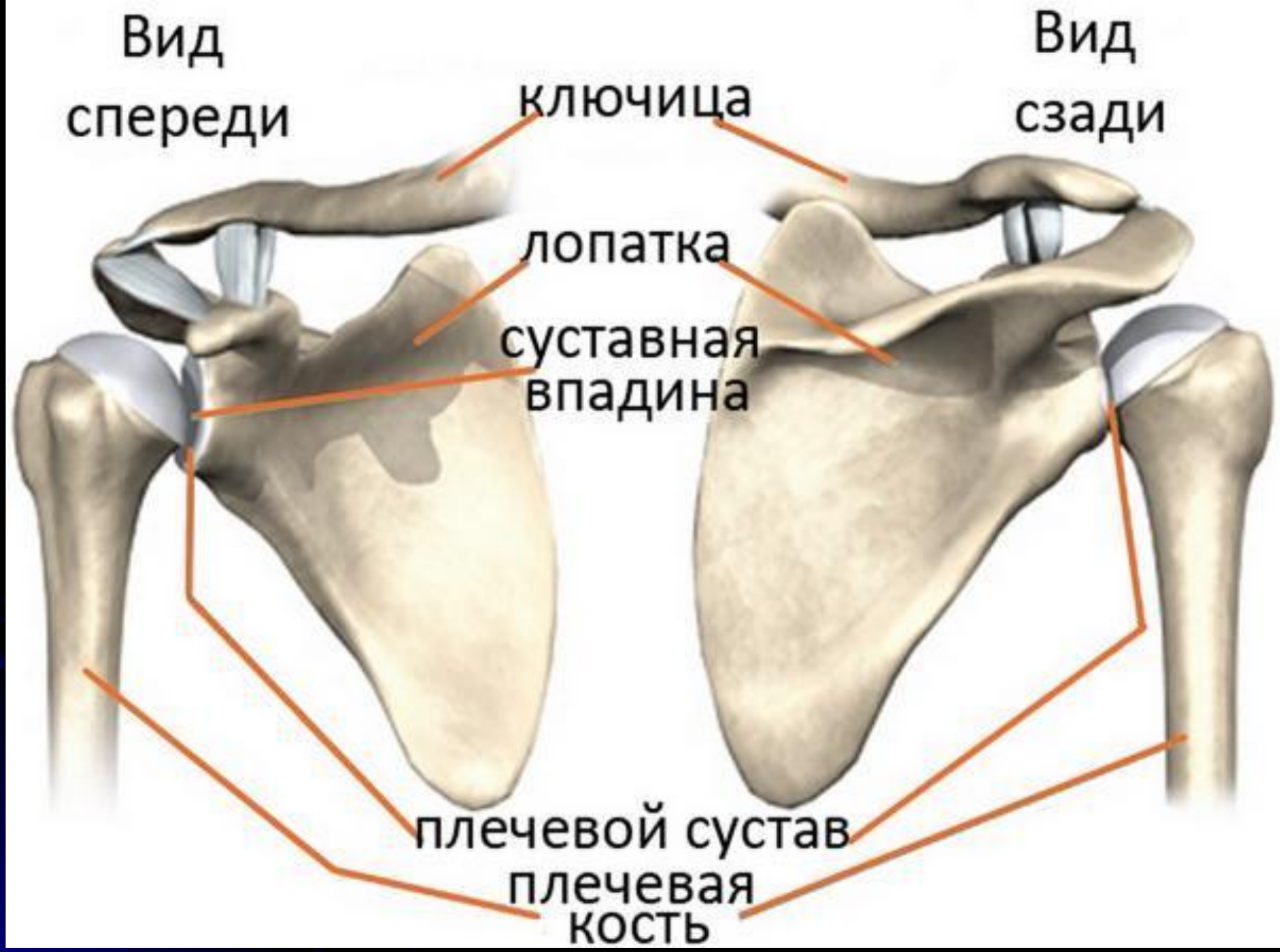
Вид спереди
Вид сзади
ключица
лопатка
суставная впадина
плечевой сустав
плечевая кость

ANATOMY AND INJURIES OF THE SHOULDER

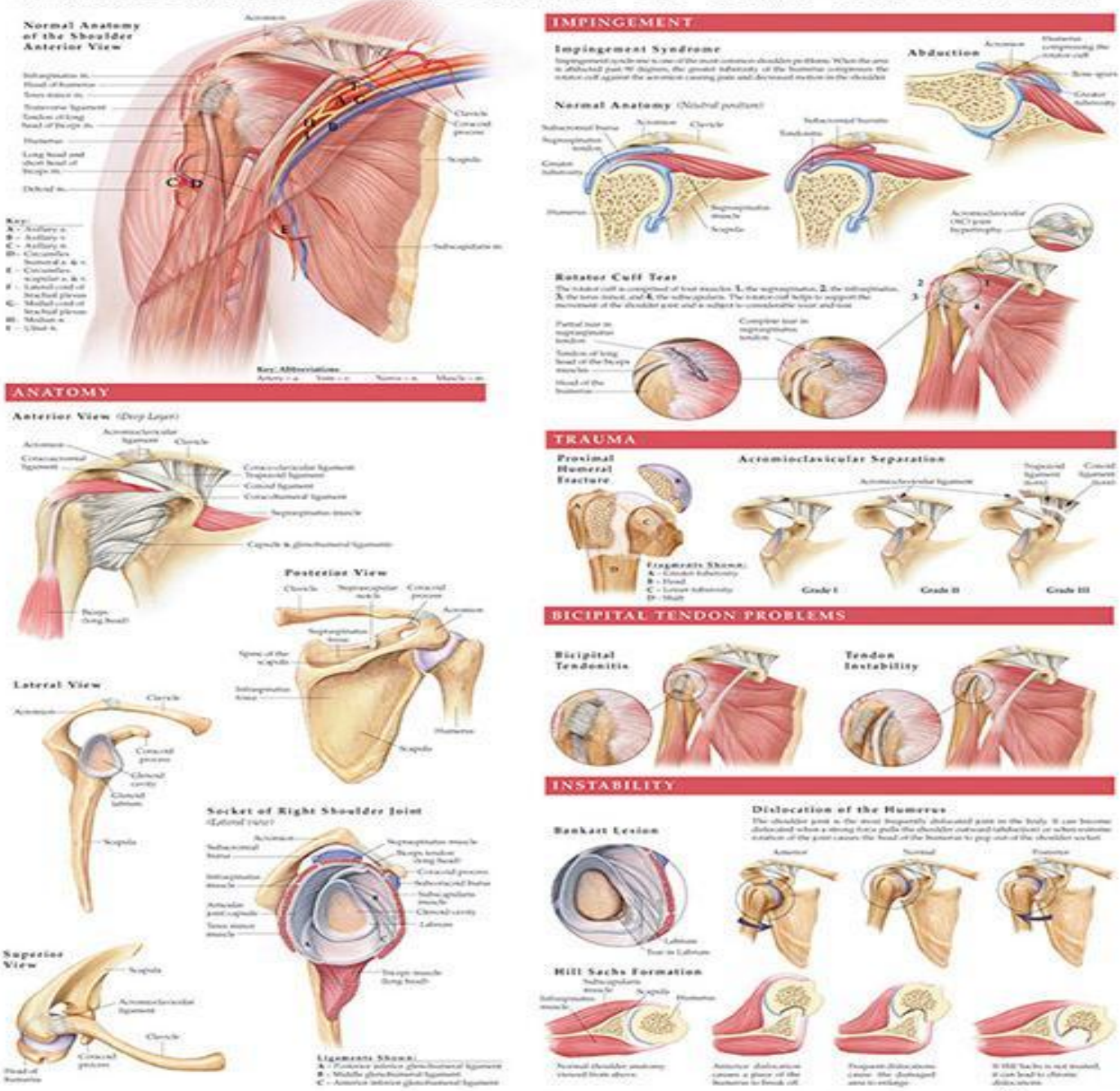

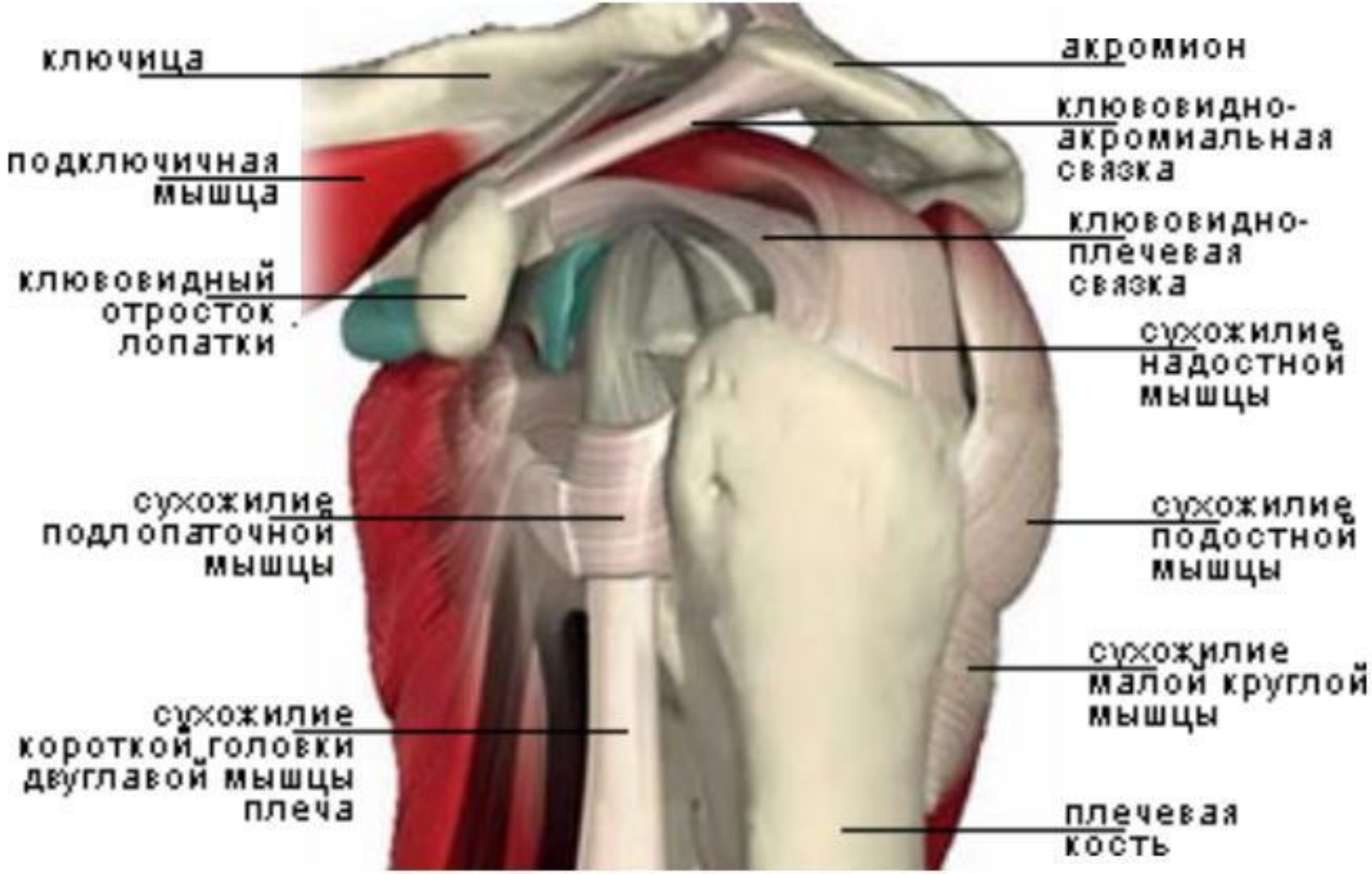

Вращательная манжета левого плечевого сустава.
Вид сбоку.

АНАТОМИЯ ПЛЕЧЕВОГО СУСТАВА:

1) Подгребешковая сумка (поврежденная)
2) Клювовидный отросток лопатки
3) Ключица
4) Подлопаточная мышца
5) Бицепс

Повреждение сумки может вызывать сильную боль во всех движениях с участием плечевого сустава

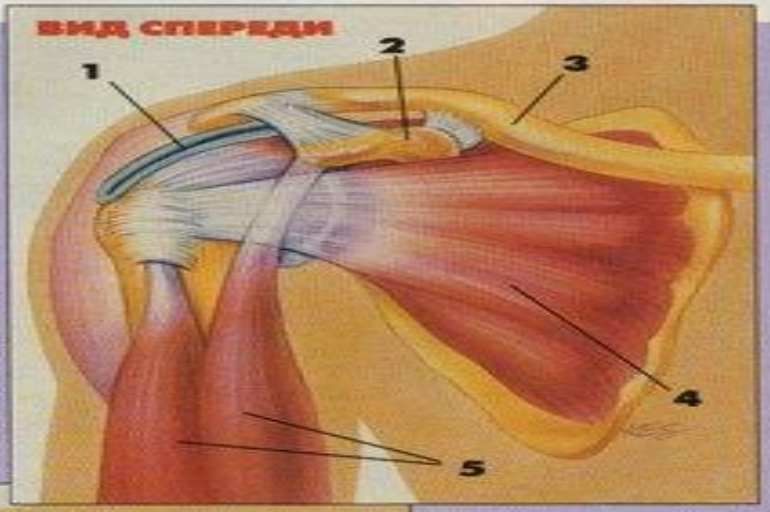

6) Надостная мышца
7) Отросток гребня лопатки
8) Лопаточная ость
9) Подостная мышца
10) Малая круглая мышца
11) Трицепс
12) Большая круглая мышца

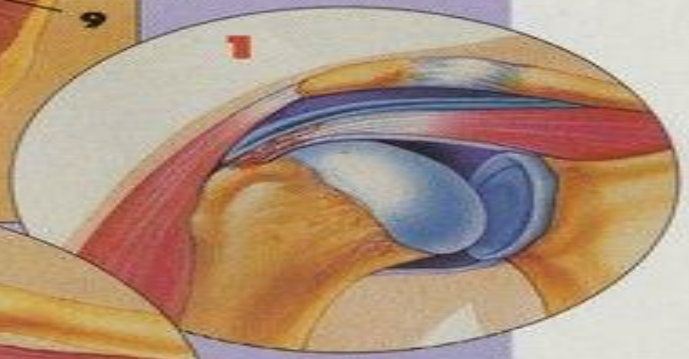

СУСТАВ С ДЕГРАДИРОВАВШИМ СУХОЖИЛИЕМ

Воспаленное сухожилие (1) вызывает боль и может привести к полному разрыву мышцы. На рисунке (2) изображен разрыв надостной мышцы.

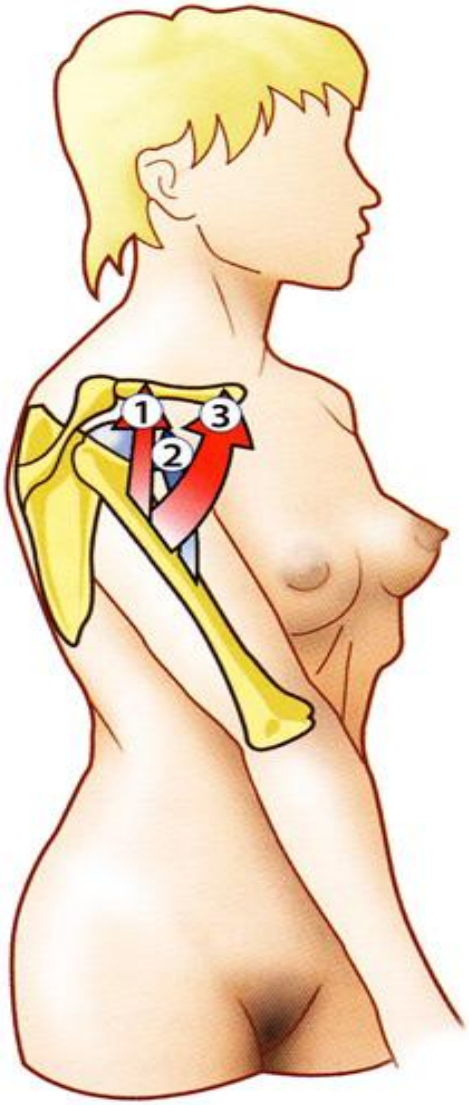

Рис. 1

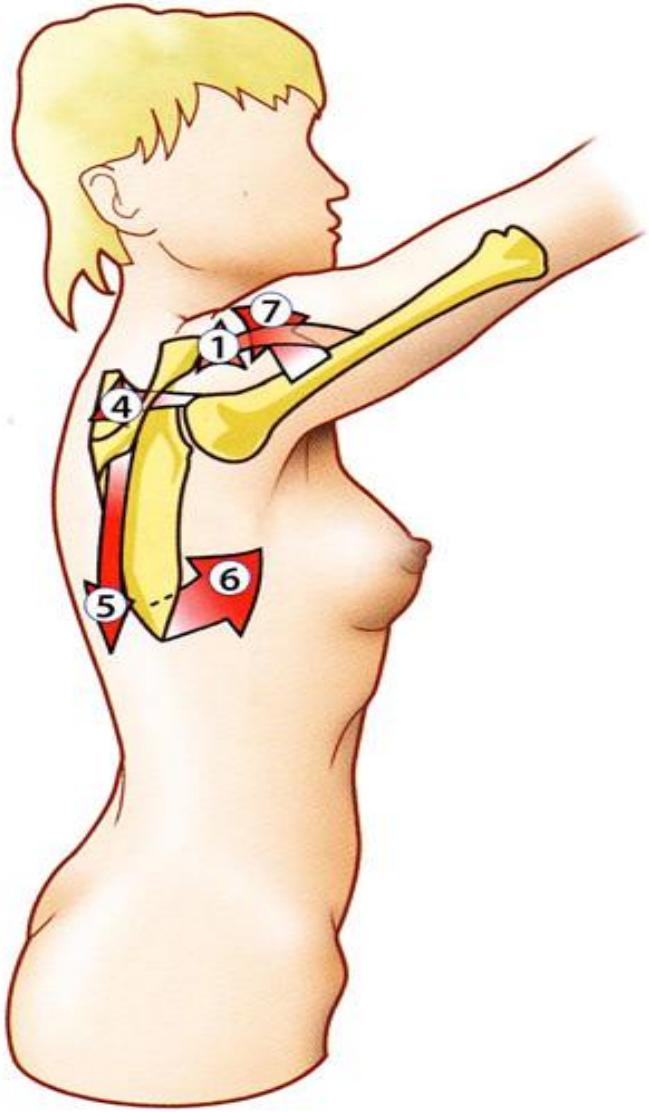

Рис. 2

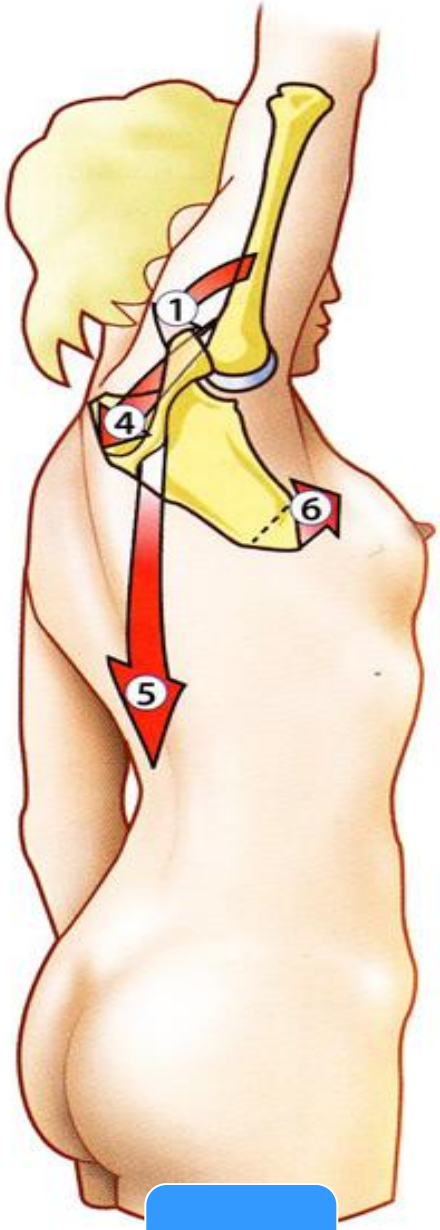

Рис.3

- **Первая фаза сгибания (рис. 1) от 0 до 50-60°.**

  В ней принимают участие:
- передние, ключичные волокна дельтовидной мышцы **1**;
- клювовидно-плечевая мышца **2**;
- верхние, ключичные волокна большой грудной мышцы **3**.
- **Движение сгибания в плечевом суставе** ограничивается двумя факторами:
- натяжением клювовидно-плечевой связки;
- сопротивлением, оказываемым малой и большой круглыми мышцами и подостной мышцей.

- **Вторая фаза сгибания (рис. 2) 60-120°.**
- **Плечевой пояс** участвует в этом движении следующим образом:
- поворотом лопатки на 60°, при этом суставная впадина поворачивается кверху и кпереди;
- осевой ротацией в грудино-ключичном и акромиально-ключичном суставах, каждый из которых добавляет по 30°.
- Это движение обеспечивается теми же мышцами, что и отведение, - трапециевидной (не изображена) и передней зубчатой.

  Сгибание в лопаточно-грудном «суставе» ограничено сопротивлением широчайшей мышцы спины и реберно-стернальных волокон большой грудной мышцы.

- **Третья фаза сгибания (рис. 3) 120-180°.**

  Поднятие верхней конечности продолжается при участии дельтовидной 1, надостной 4, нижних пучков трапециевидной 5 и большой зубчатой (или передней) 6 мышц. Когда сгибание приостанавливается в плечевом суставе и в лопаточно-грудном «суставе», требуется участие позвоночника.
- Если осуществляется сгибание одной верхней конечности, то можно завершить это движение переходом в положение максимального отведения, а затем боковым наклоном позвоночника. Если обе верхние конечности согнуты, то конечная фаза этого движения будет идентична тому, что мы наблюдаем при отведении, т.е. усугубится лордоз в поясничном отделе позвоночника под действием поясничных мышц.

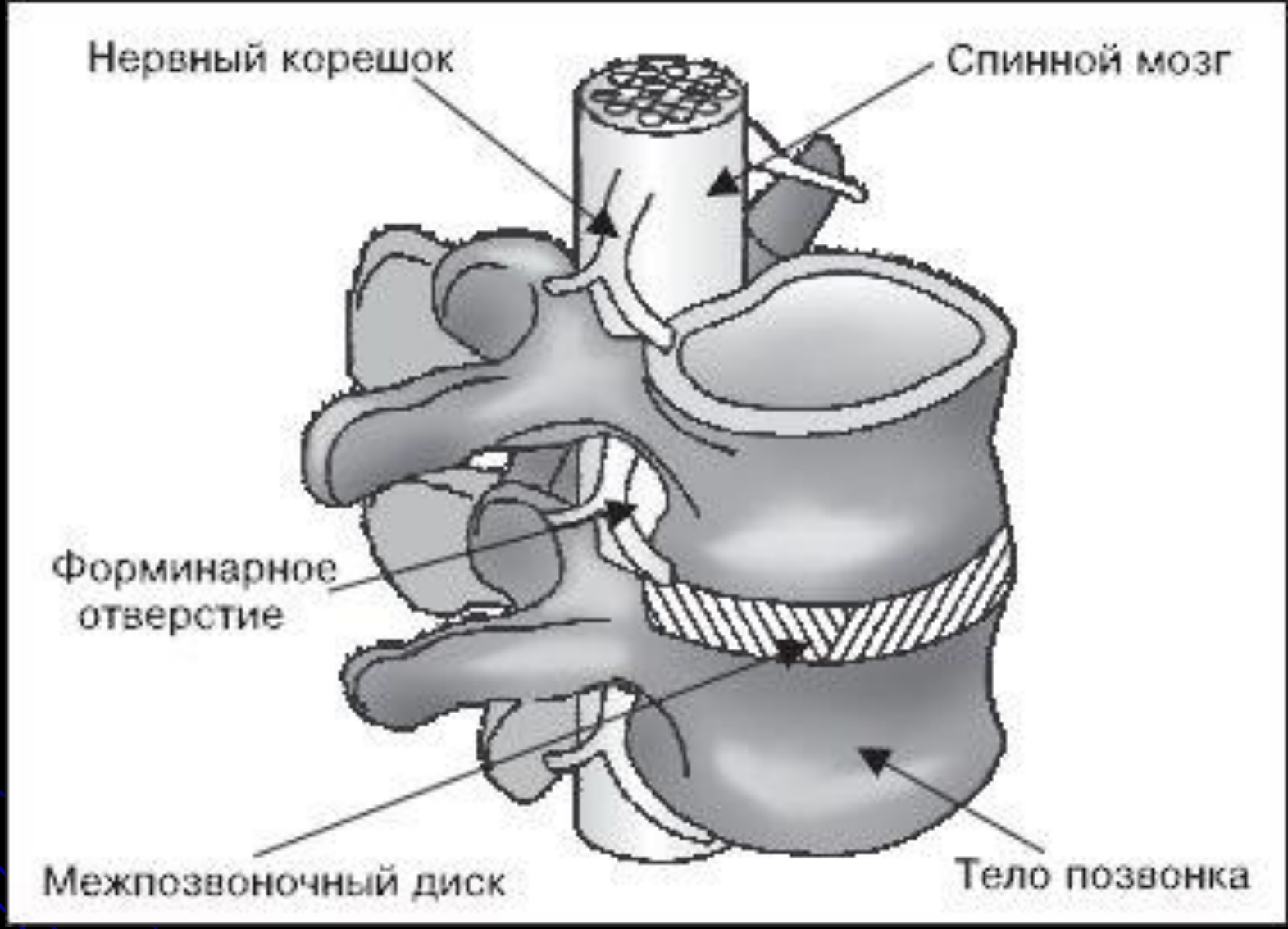
Нервный корешок
Спинной мозг
Форминарное отверстие
Межпозвоночный диск
Тело позвонка

Здоровый позвонок и диск

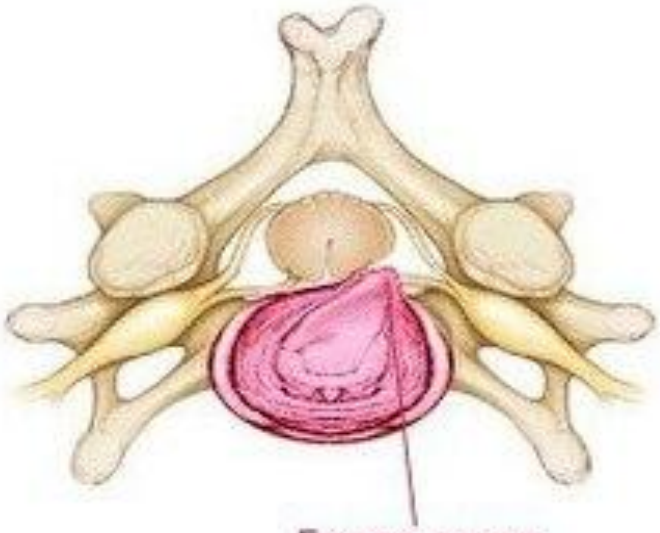

Четыре нормальных кривизны позвоночника
Шейный лордоз
Грудной кифоз
Поясничный лордоз
Крестцовый кифоз

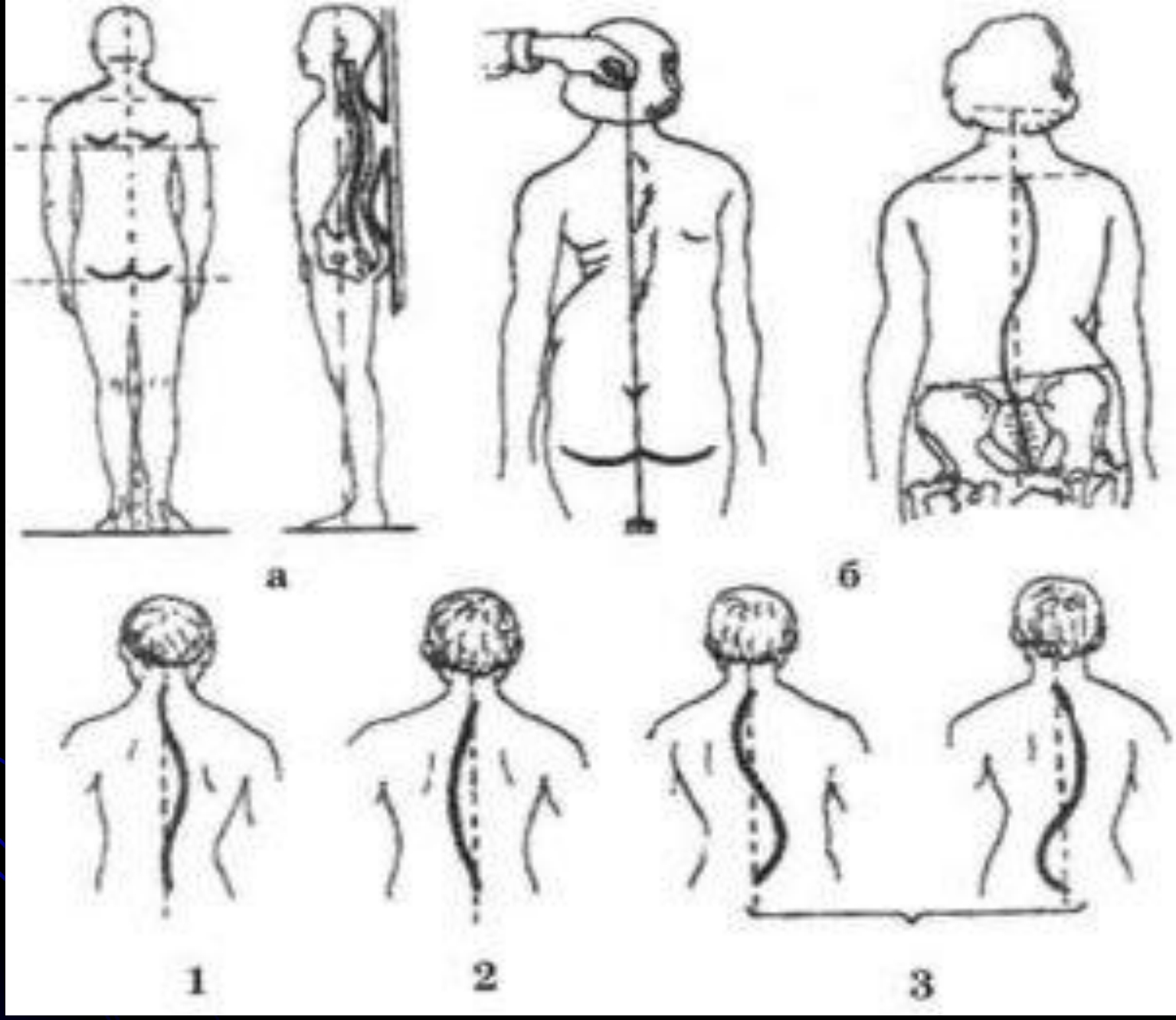
а
б
1
2
3

Норма:

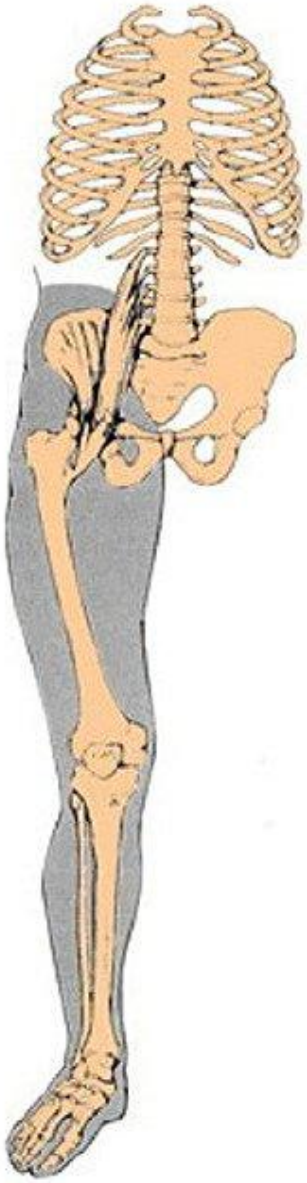

Плоскостопие:

НОРМАЛЬНЫЙ ДИСК
ДЕГЕНЕРАТИВНО ИЗМЕНЕННЫЙ ДИСК
ПРОТРУЗИЯ ДИСКА
ГРЫЖА ДИСКА
ОСТЕОФИТЫ

Норма

Протрузия

Пролапс

Секвестер

Компрессия (защемление) корешка

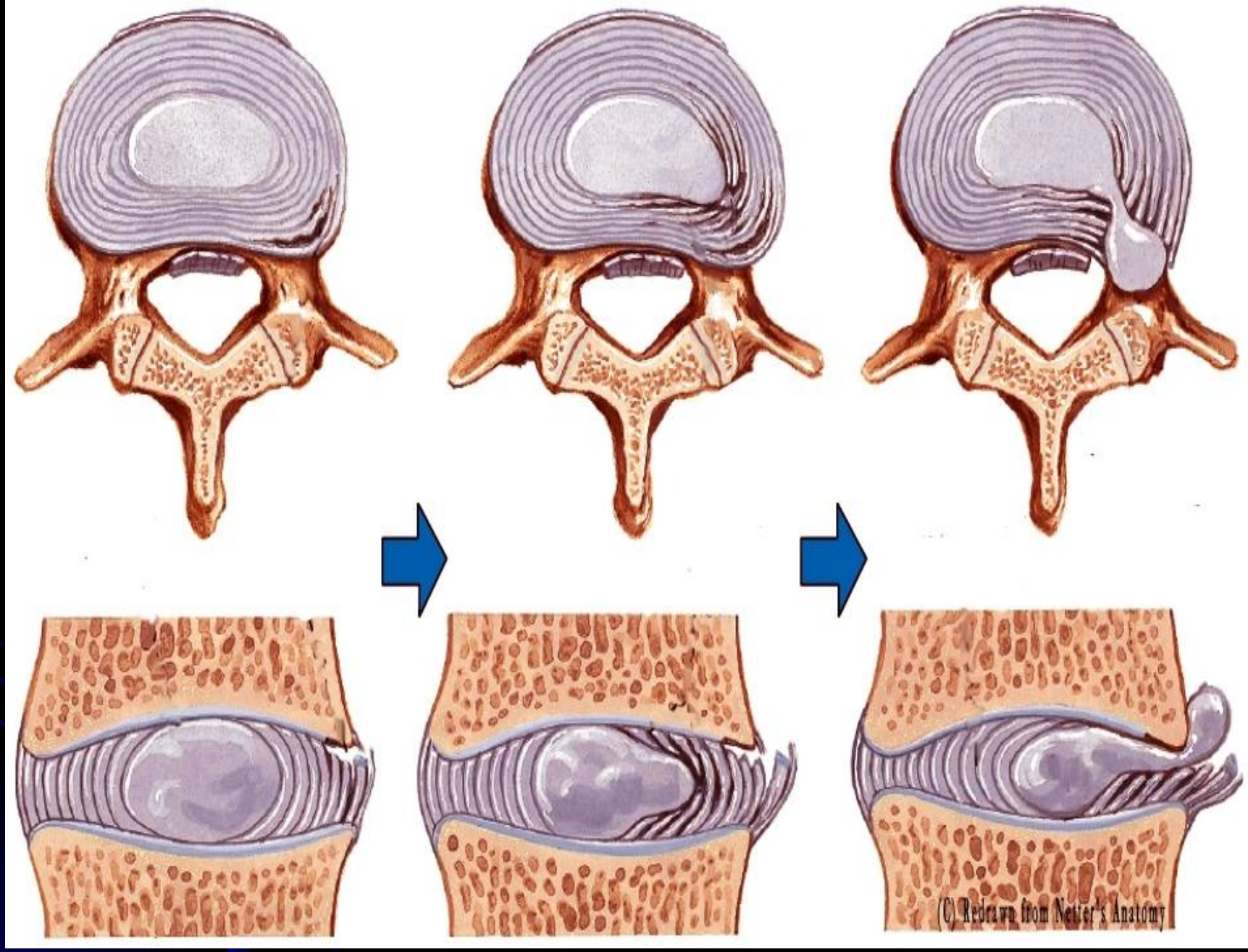
(C) Redrawn from Netter's Anatomy

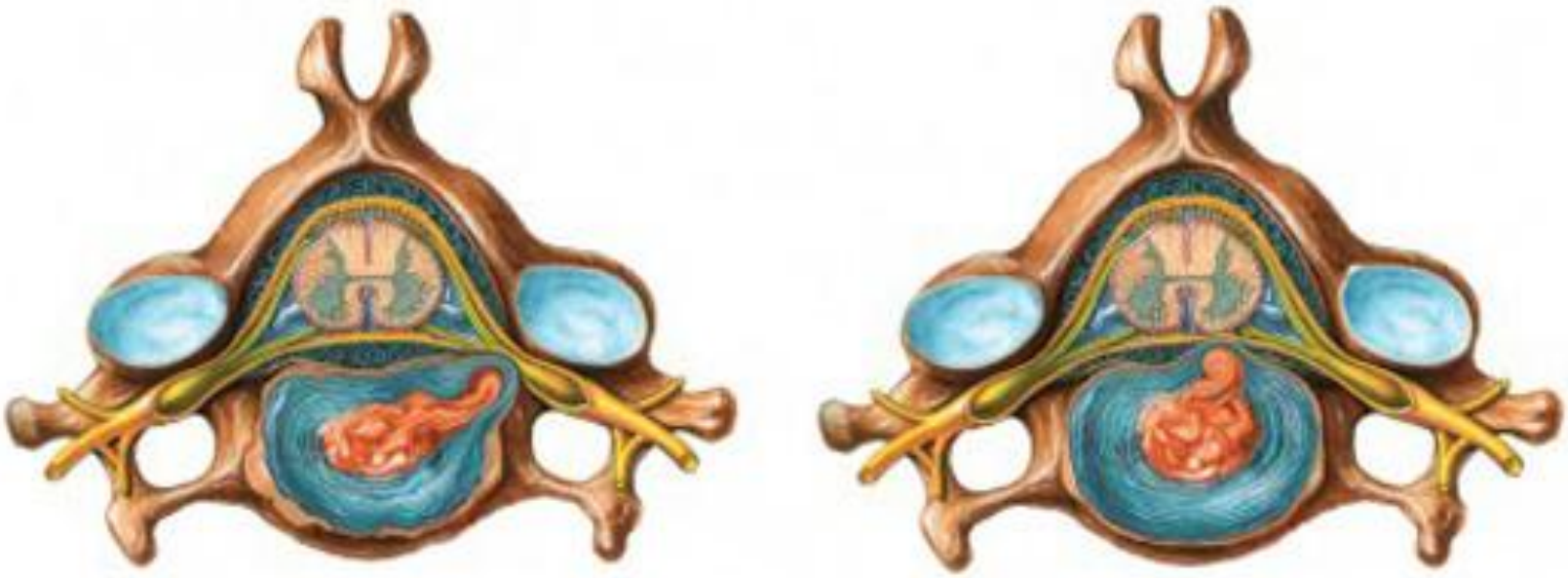

Выпячивание межпозвонкового диска
(протрузия)