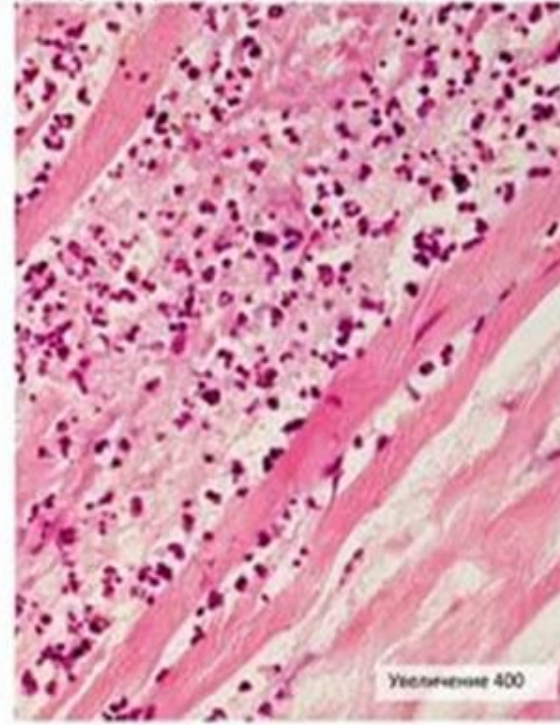
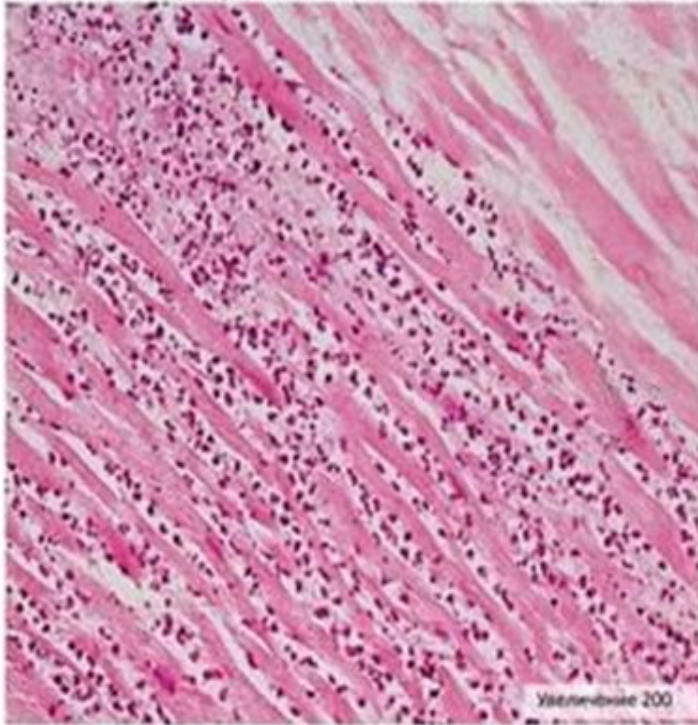


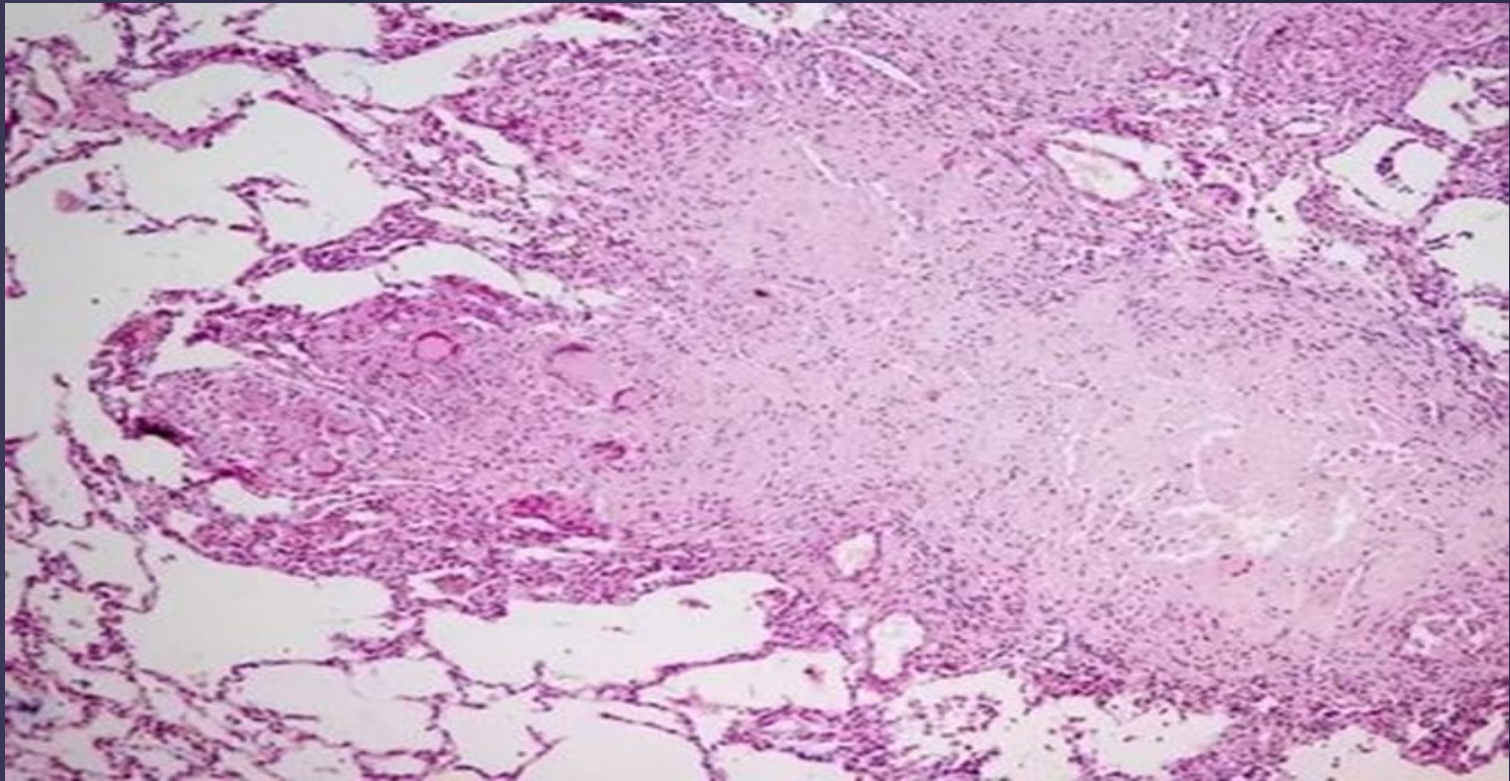
Патологическая анатомия

{ *препараты*

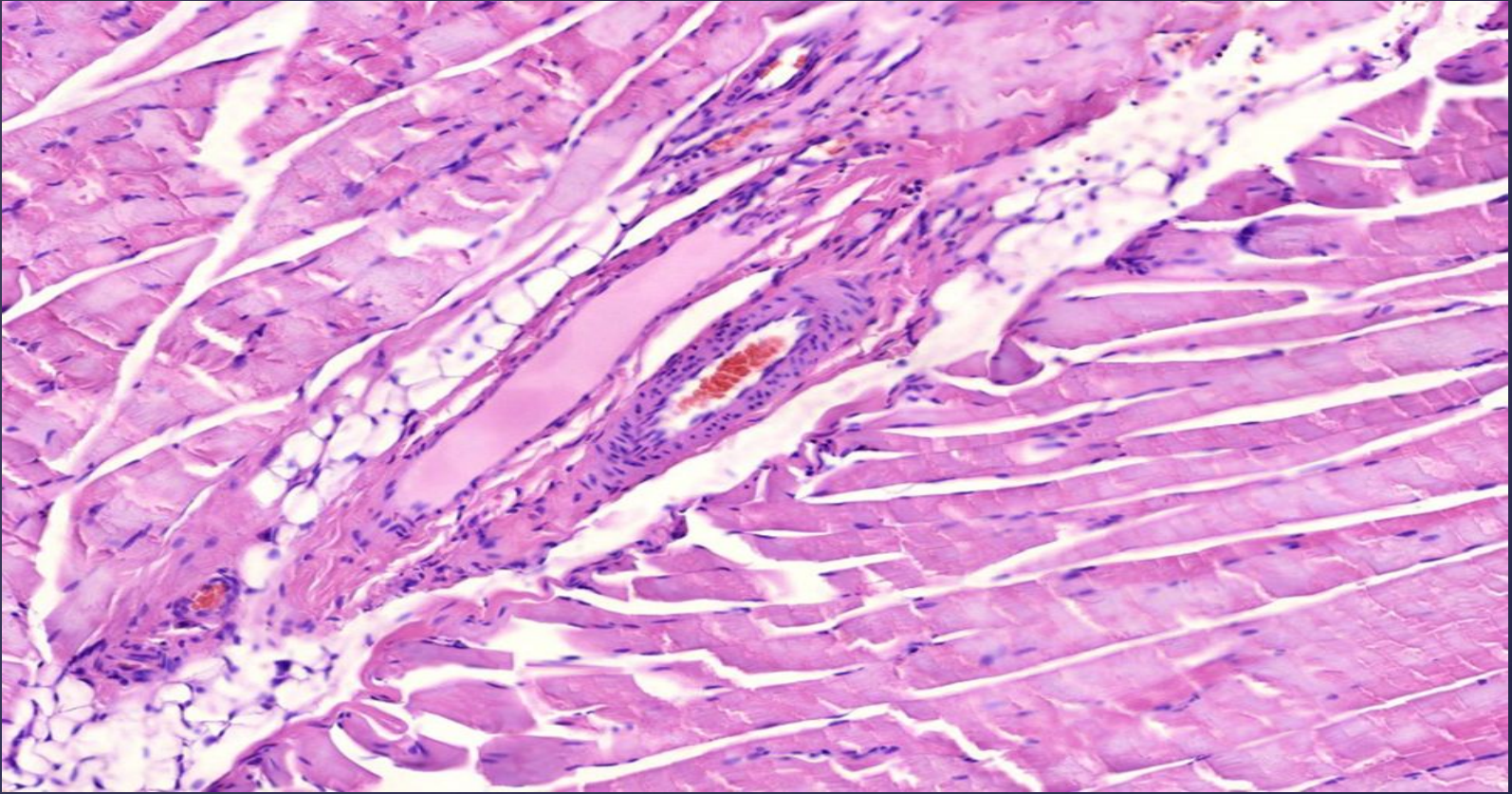
Микропрепарат № 111а «Инфаркт миокарда, стадия некроза»
(окраска гематоксилином и эозином). Препарат зарисовать.



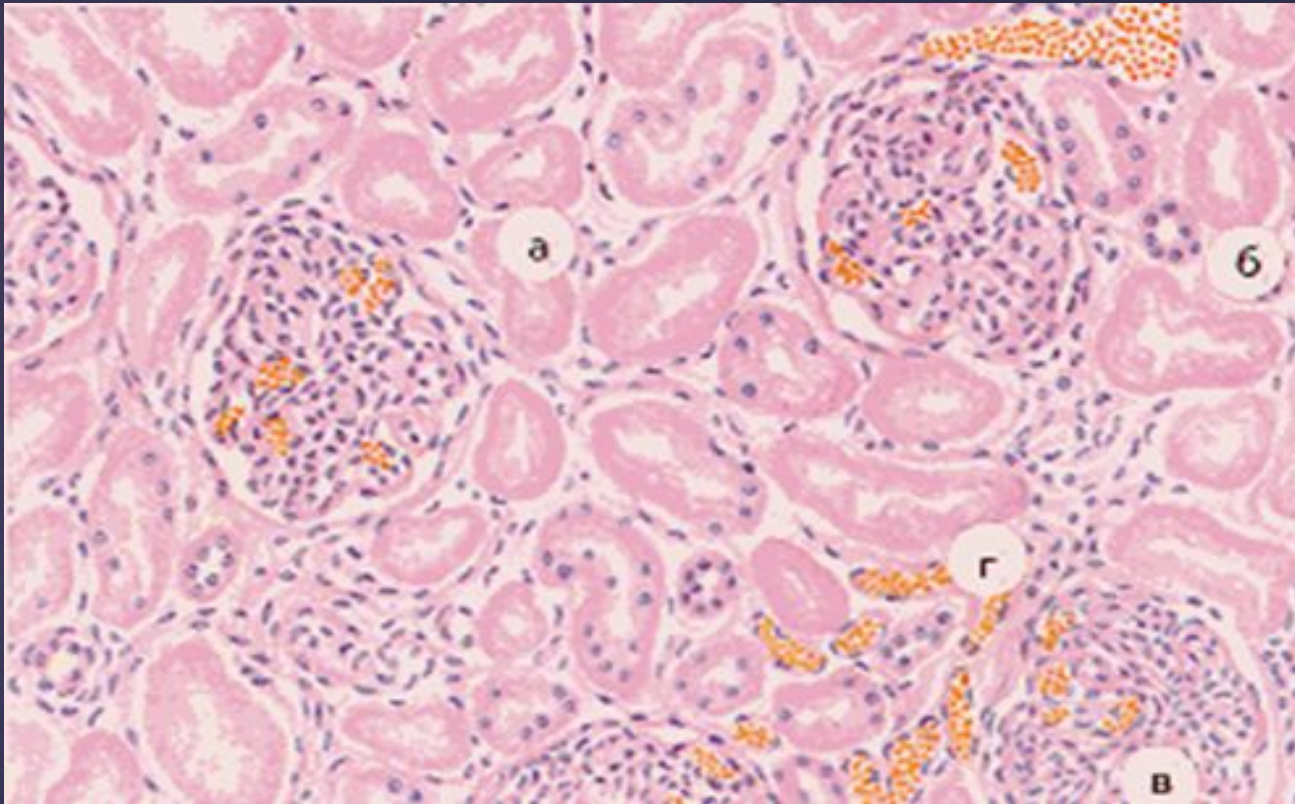
Тема: некроз и апоптоз.
гибель клетки.



Некроз лимфатического узла при туберкулезе

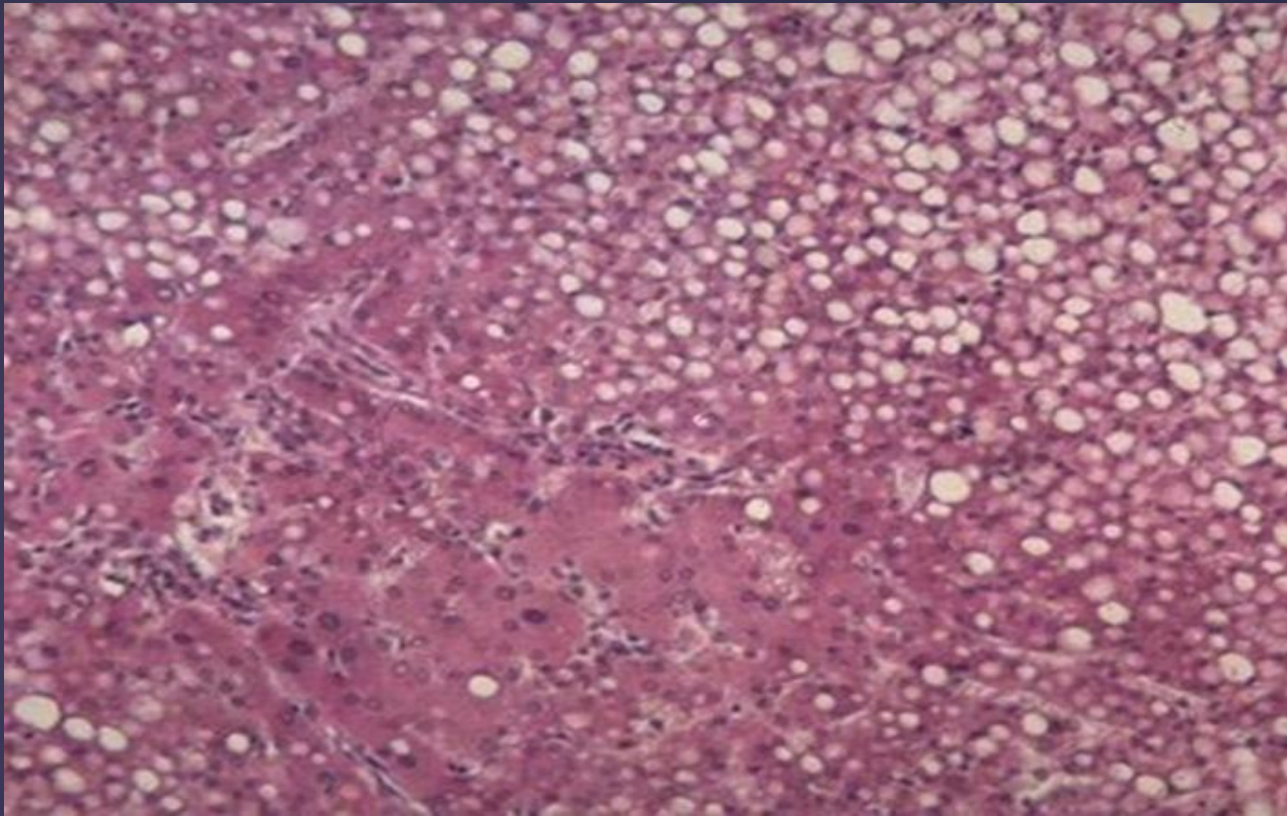


Гангрена мышцы

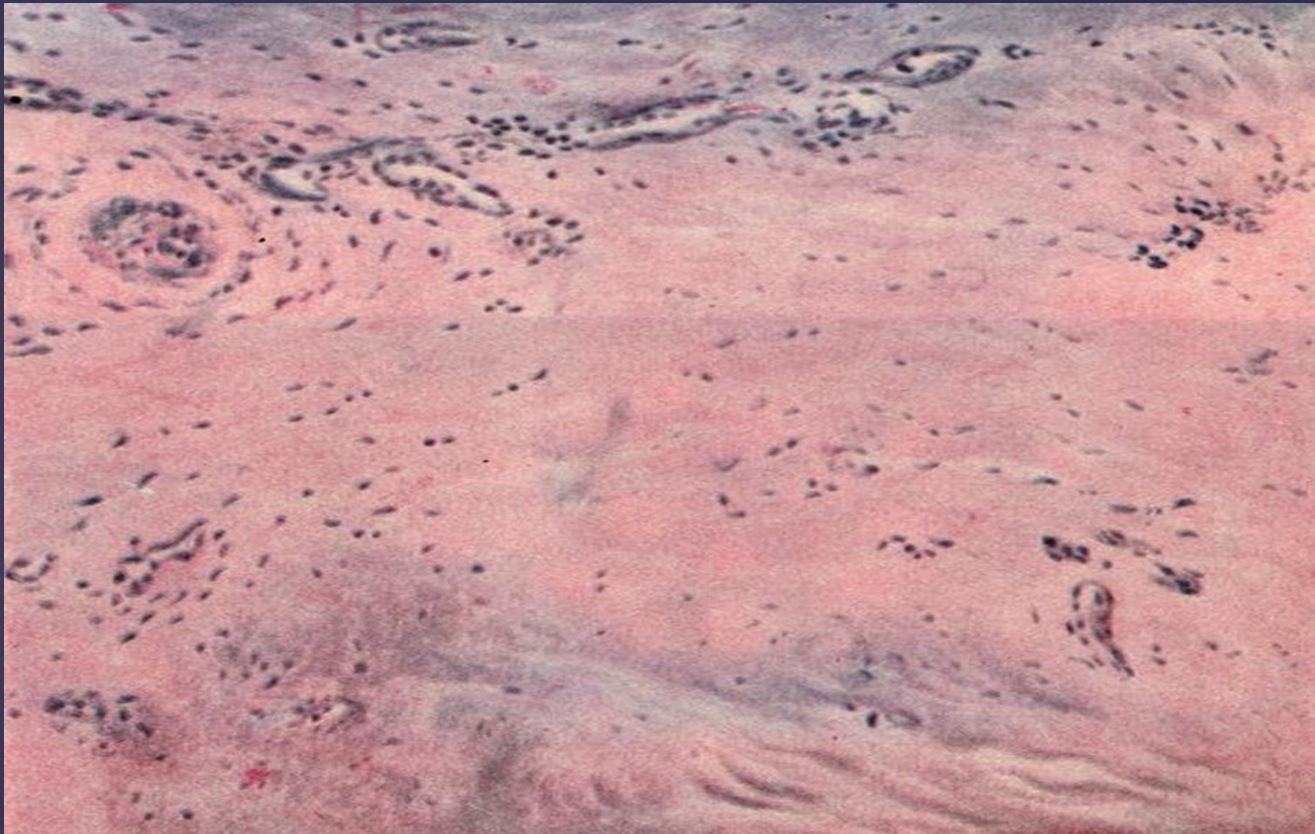


Тема: *ДИСТРОФИИ.*

Пр-т: гиалиново-капельная дистрофия
канальцев нефрона почки

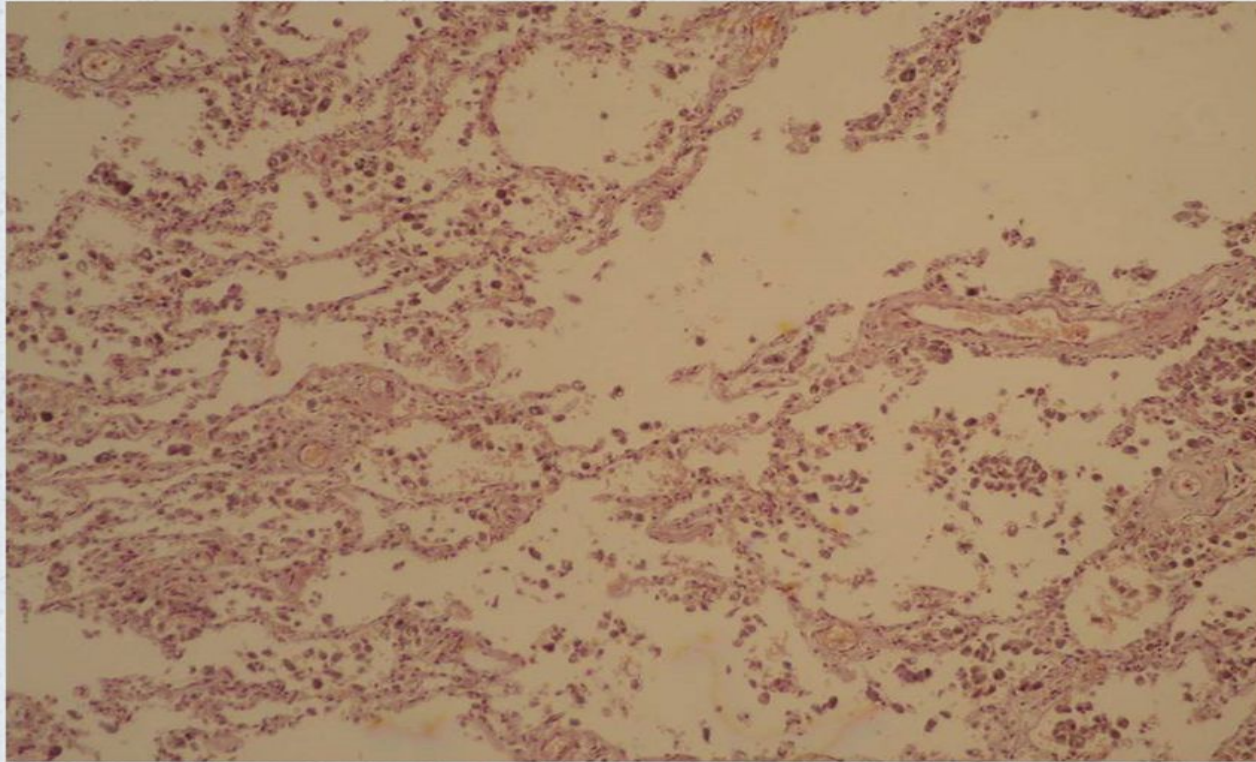


Жировая дистрофия печени

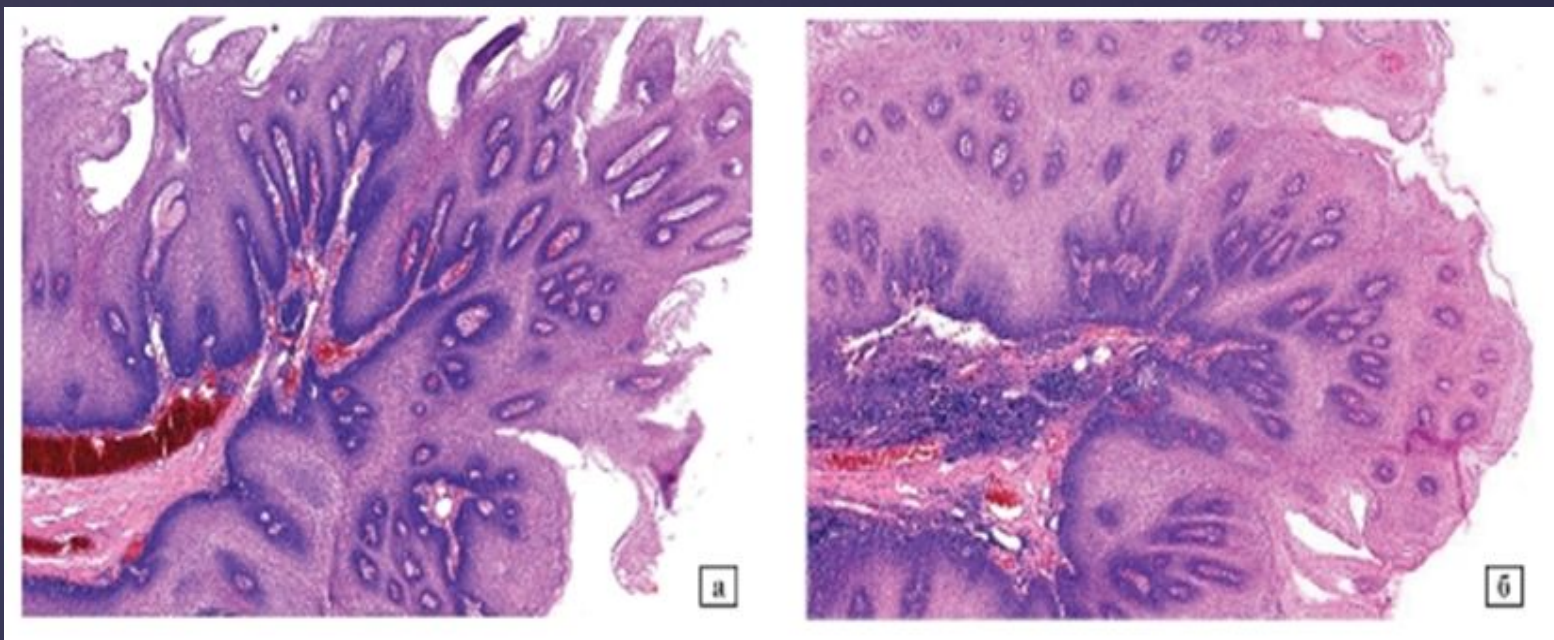


Мукоидное набухание
эндокарда

Бурая индурация (гемосидероз) легких

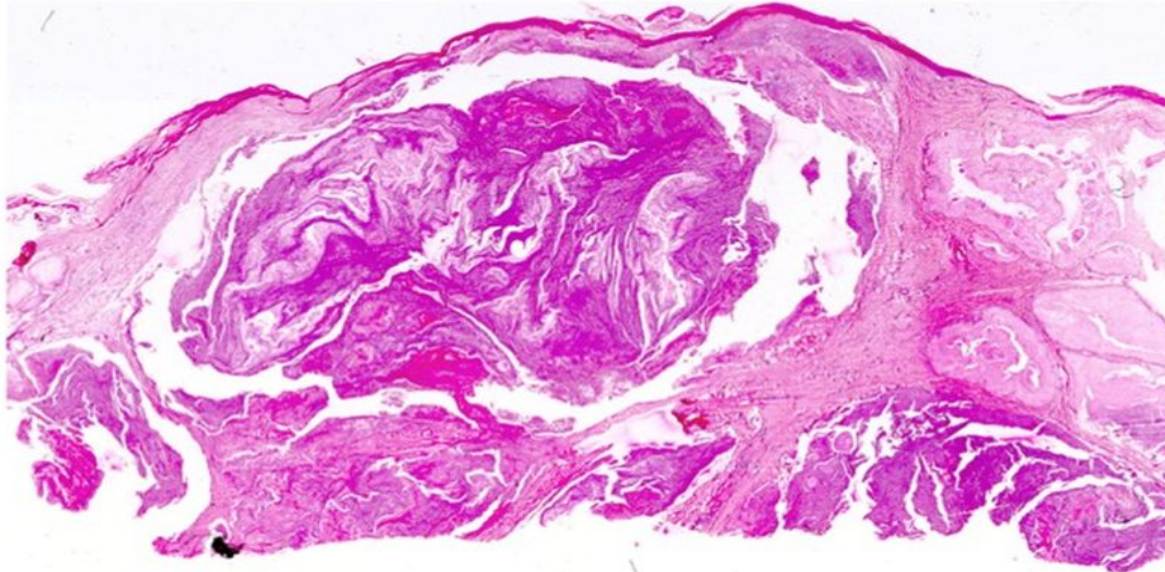


Тема: Нарушение пигментации.
Пр-т: Гемосидероз легких



Невус

Микропрепарат № 86. «Подагрическая шишка»
(окраска гематоксилином и эозином). Препарат описать.



Подагрический узел