



Гнойничковые заболевания кожи

Классификация гнойных заболеваний кожи:

- ▶ **I. Заболевания собственно кожи:**
 - рожистое воспаление;
 - эризипелоид; околораневые пиодермии.

- II. Заболевания придатков кожи:**
 - фолликулит; фурункул;
 - карбункул; гидраденит.

- III. Заболевания подкожной клетчатки:**
 - абсцесс;
 - флегмона (целлюлит).

- IV. Поверхностный некротизирующий фасциит.**

Рожа

- ▶ – инфекционное заболевание, проявляющееся острым воспалением собственно кожи.
- ▶ Возбудитель: стрептококк
- ▶ Виды:
 - ▶ первичная (при попадании инфекции в организм через дефекты кожных покровов)
 - ▶ вторичная (при осложнении местного гнойного процесса – фурункул, карбункул, флегмоны и т.д.).
- ▶ По форме:
 - ▶ эритематозная
 - ▶ буллезная
 - ▶ Некротическая

СИМПТОМЫ

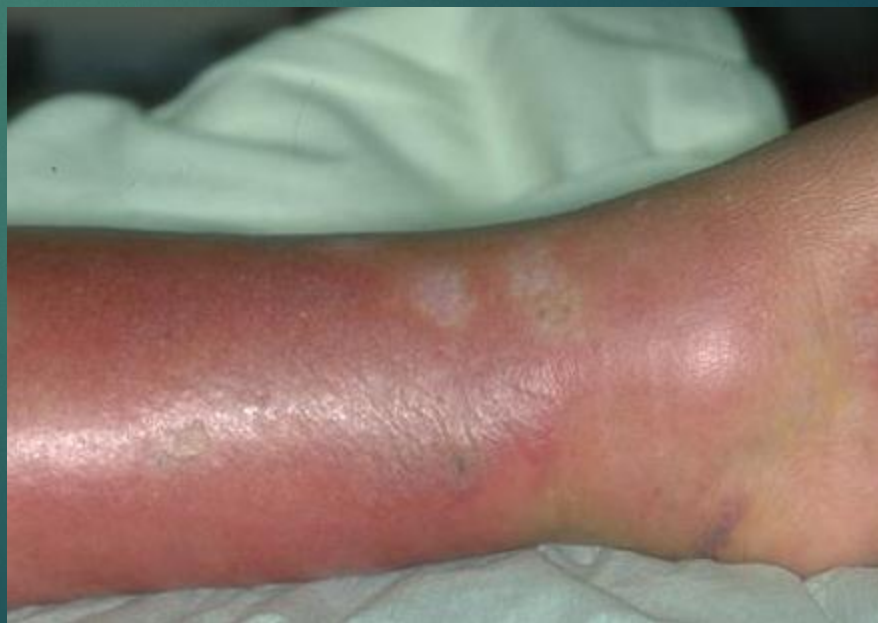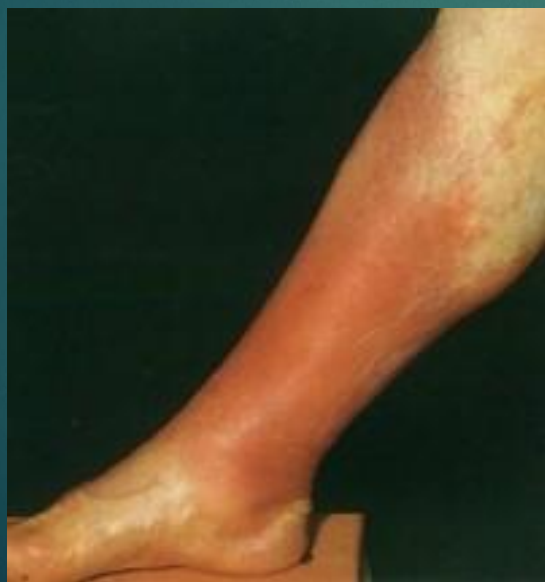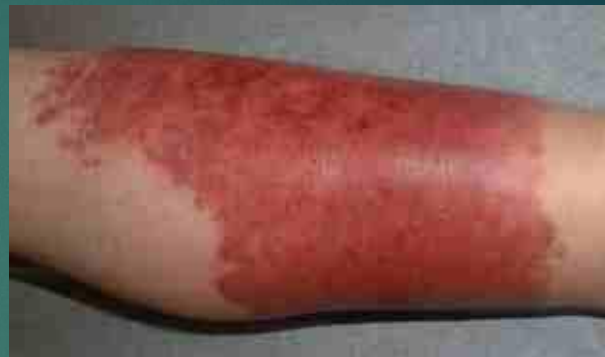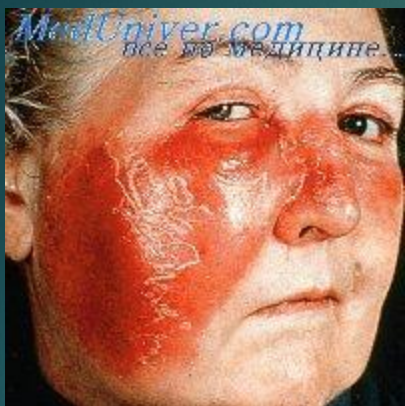▶ **Общие:**

- ▶ Слабость, недомогание, головная боль, озноб, быстро повышается температура тела и держится на высоких цифрах.

▶ **Местные**

- ▶ жгучая боль,
- ▶ ощущение жара в пораженной области,
- ▶ появление яркой красноты с четкими границами в виде «языков пламени», которые как бы зазубрены.

Рожа



Лечение рожистого воспаления:

Полусинтетические пенициллины:

- ▶ ампициллин по 0,5 г 6 раз в сутки внутримышечно,
- ▶ оксациллин по 0,5 г 6 раз в сутки перорально,
- ▶ бензилпенициллин по 1 000 000 ЕД 6 раз в сутки внутримышечно.

Антибиотики хорошо применять в сочетании с сульфаниламидными препаратами, например сульфапиридазином по 1 г 1 раз в сутки.

- ▶ Местно
- ▶ облучение субэритемными дозами ультрафиолетовых лучей, смазывание раствором йода.

Эризипелоид



- ▶ СИНОНИМЫ: **рожа свиней, ползучая эритема, эризипелоид, Розенбаха, мышинная септицемия, краснуха натуралистов, эритема Брейкера**) — острая инфекционная бактериальная болезнь, передающаяся через инфицированные животноводческие продукты, характеризующаяся преимущественно

Классификация



- ▶ Кожная форма
- ▶ Кожно-суставная форма
- ▶ Генерализованная форма
- ▶ Ангинозная форма

Эпидемиология

- ▶ Возбудителем болезни является грамположительная неподвижная палочка *Erysipelotrix rhusiopathiae*
- ▶ Резервуаром и источником инфекции служат различные виды рыб, дикие и домашние животные, особенно свиньи.
- ▶ Заражение происходит через поврежденную кожу при работе с инфицированным мясом.

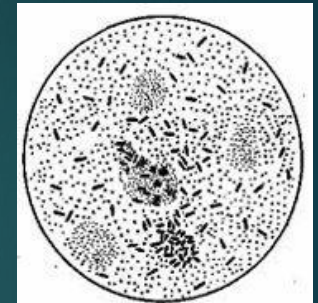



Рис. 10. Возбудитель рожи свиней.

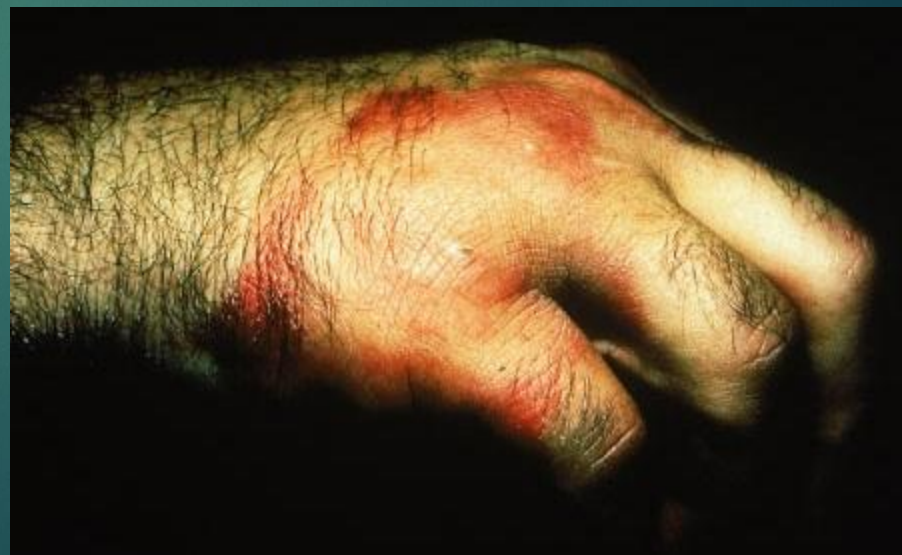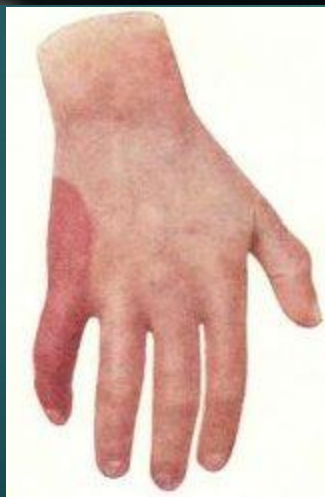
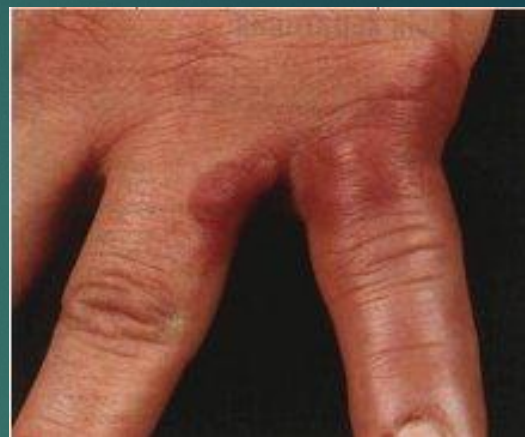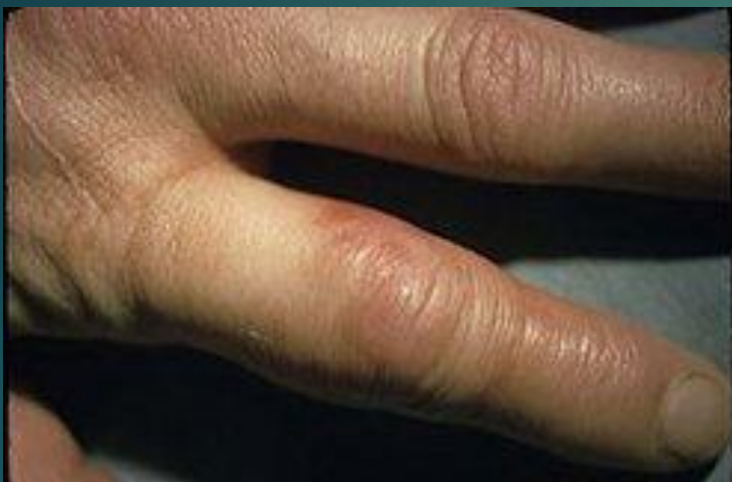Клиника



- ▶ **Кожная форма**
- ▶ эритема красно-фиолетового цвета,
- ▶ зуд
- ▶ чувством жжения и боль.
- ▶ Размеры эритем увеличиваются по периферии.
- ▶ Края эритемы приподняты, окраска центра несколько бледнее. Лихорадка и синдром общей интоксикации развиваются редко. Болезнь продолжается 1-2 недели. На месте эритемы может появиться шелушение.

- ▶ Диагноз подтверждается выделением возбудителя из биопсированной кожи.

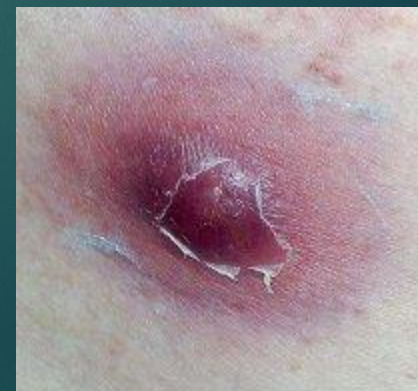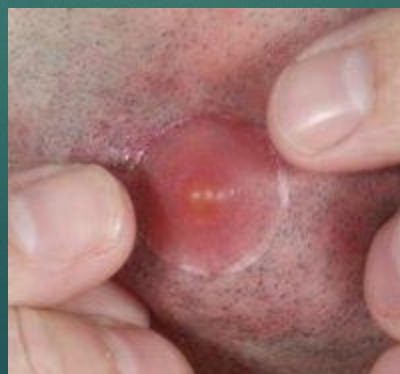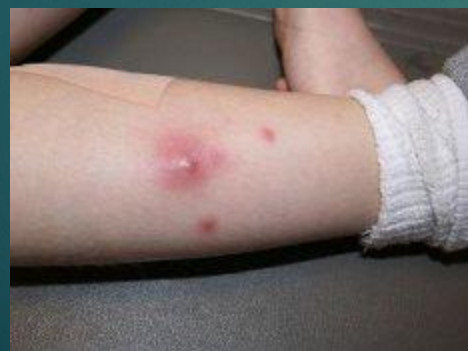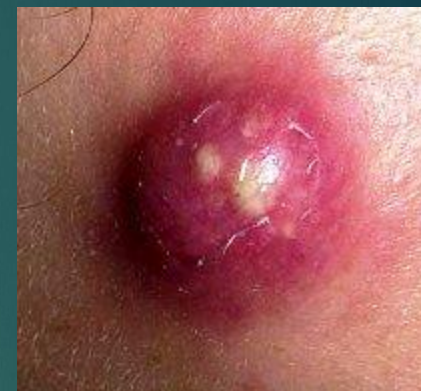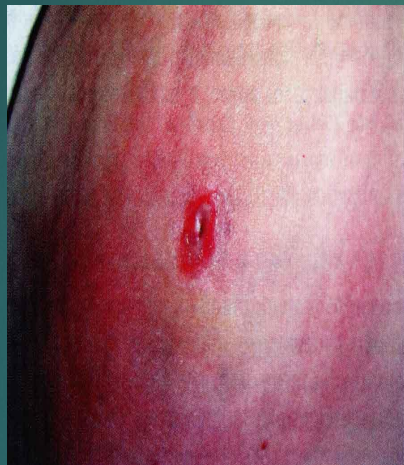Эризепеллоид



Фурункул.

- ▶ - острое гнойное воспаление волосяного фолликула с вовлечением окружающих тканей (сальной железы, жировой клетчатки)

Фурункул



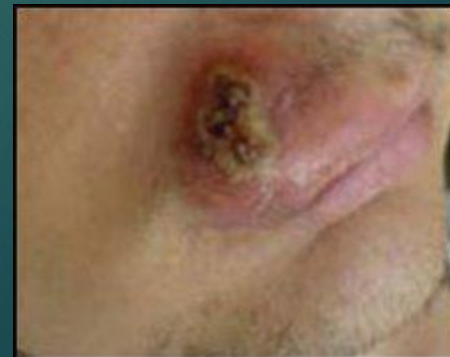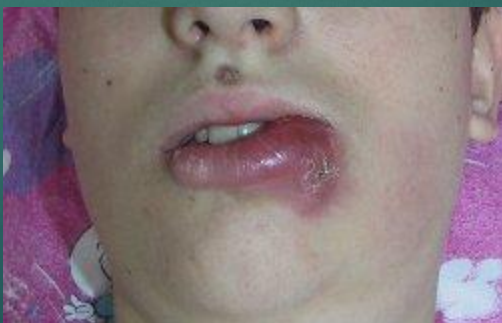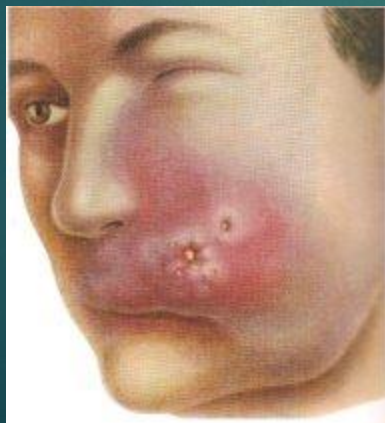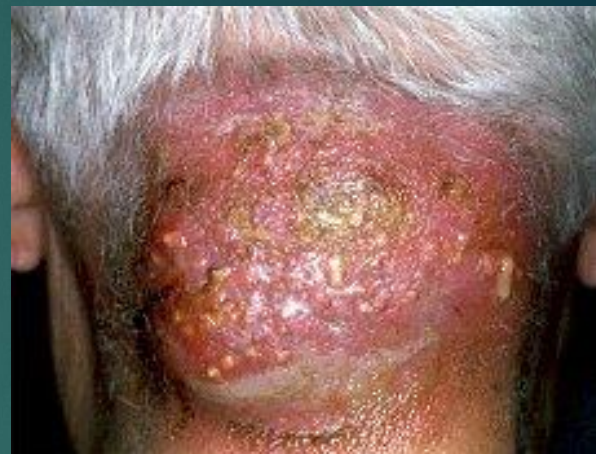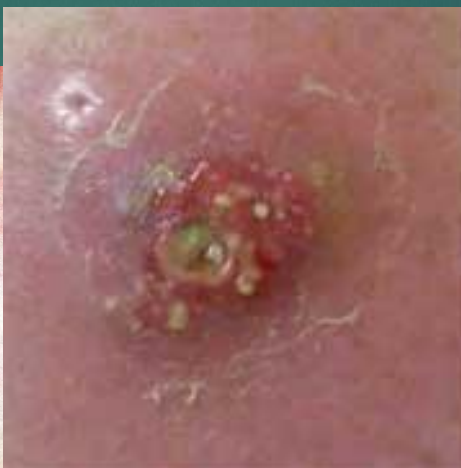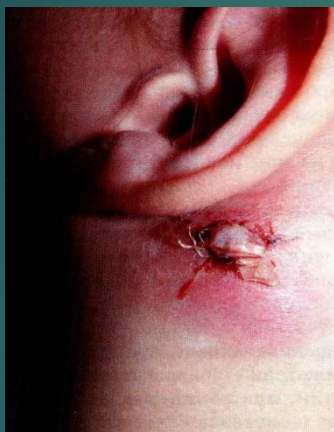Лечение:

- ▶ Консервативное (В начальной стадии иногда удается оборвать острый воспалительный процесс смазыванием кожи 5% спиртовым раствором йода, локальным ультрафиолетовым облучением в эритемных дозах, применением УВЧ-терапии).
- ▶ Оперативное

Карбункул.

- ▶ Острое гнойное воспаление нескольких рядом расположенных волосяных фолликулов с преобладанием некроза и вовлечением в гнойный процесс окружающей клетчатки

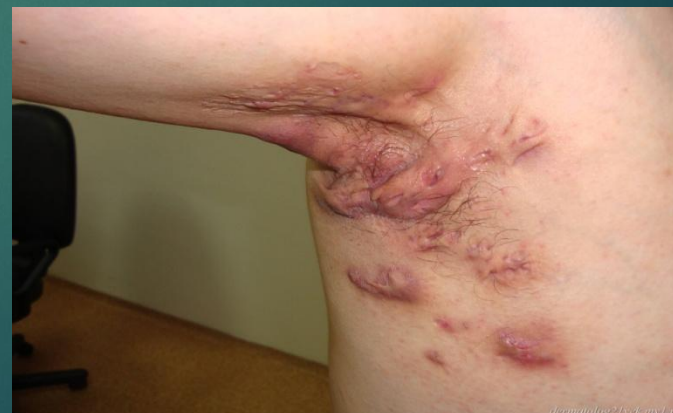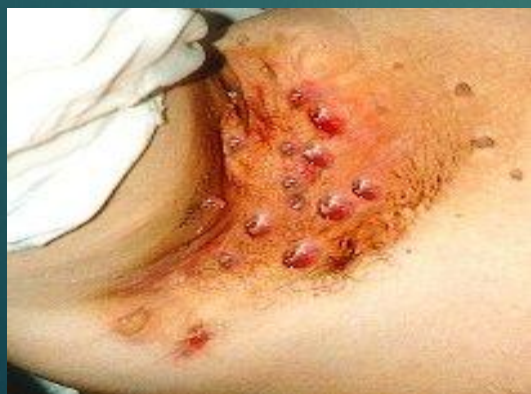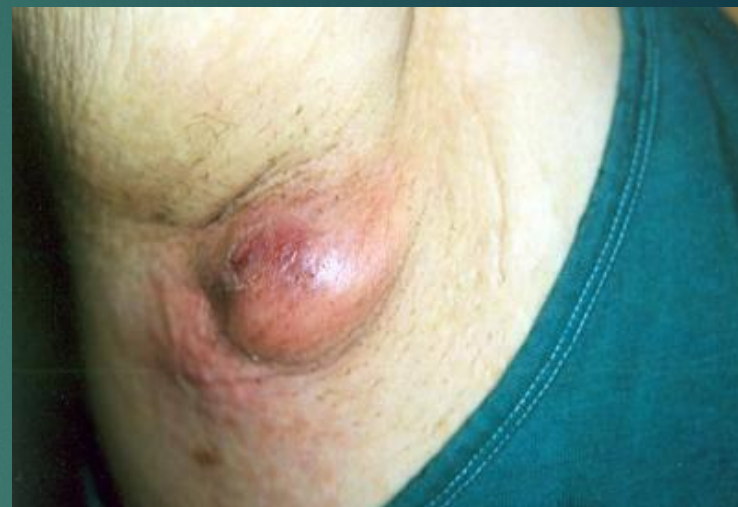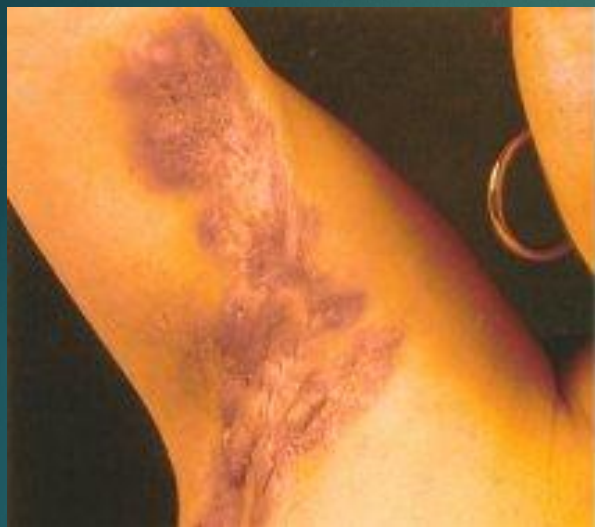Карбункул



Гидраденит

- ▶ – гнойное воспаление апокриновых потовых желез, которые расположены в подмышечных впадинах, промежности, в области сосков (у женщин).

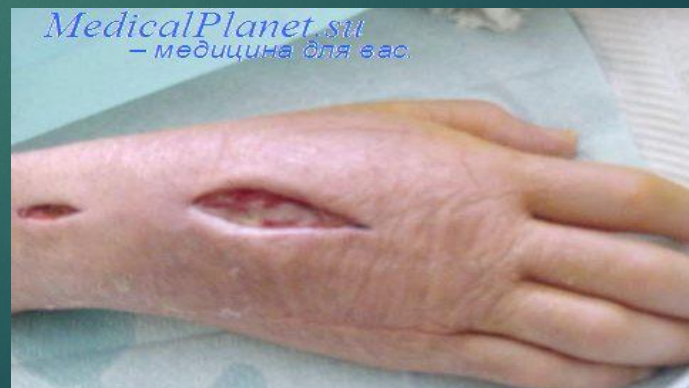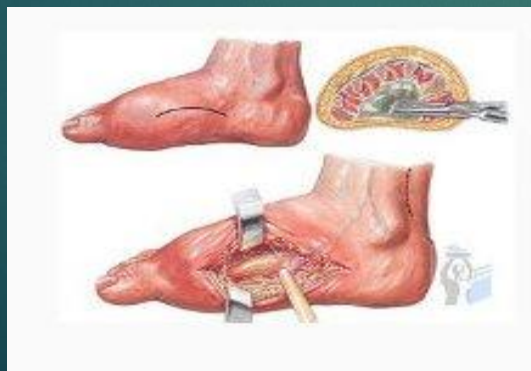
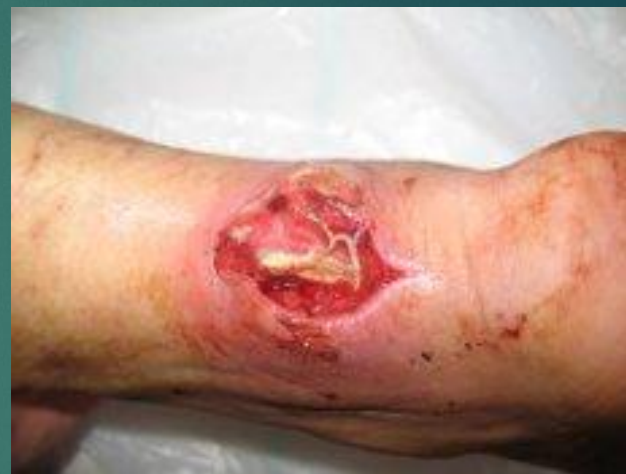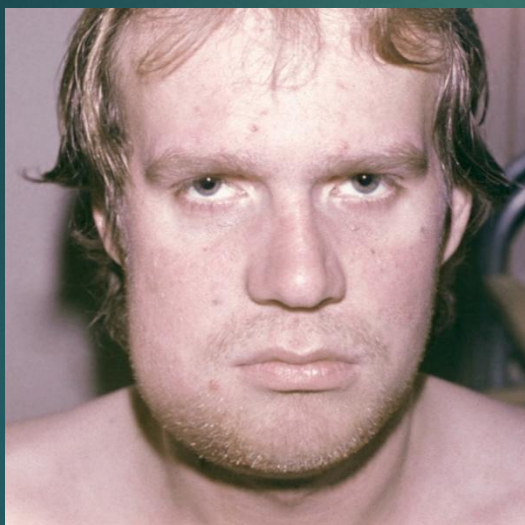Гидраденит



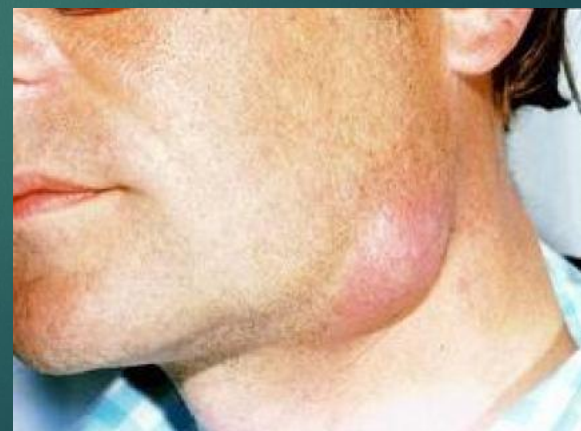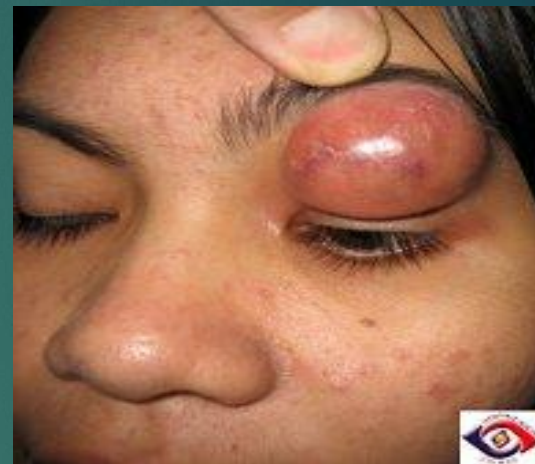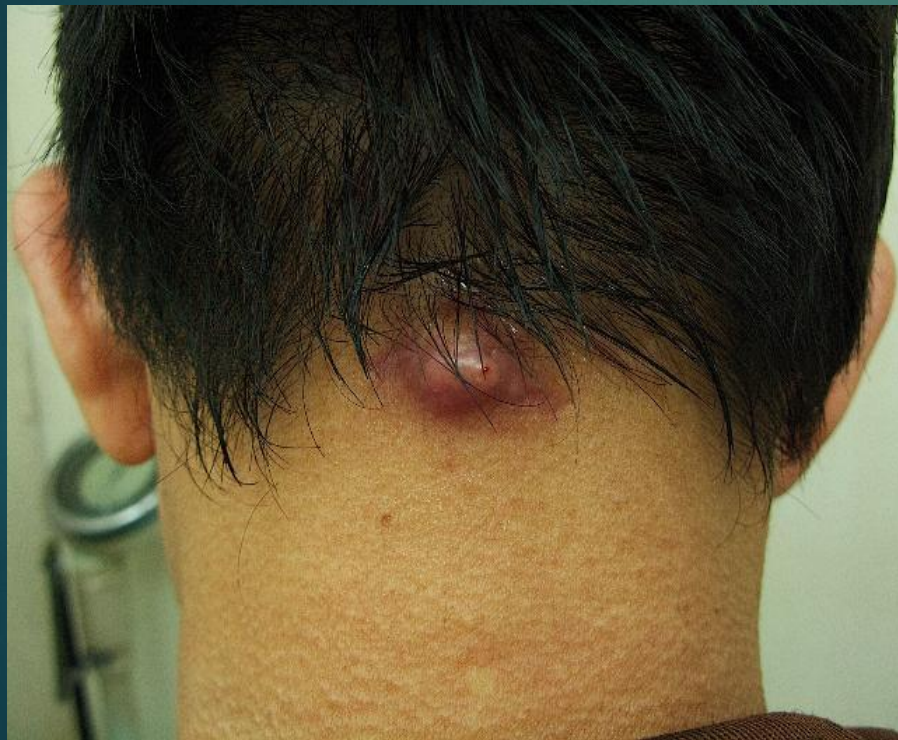Флегмона

- ▶ — острое гнойное воспаление жировой клетчатки, которое в отличие от абсцесса не имеет тенденции к отграничению
- ▶ **Абсцесс** (гнойник) – ограниченное скопление гноя в тканях, различных органах.

флегмона



Абсцесс



Спасибо за внимание !