**Государственное автономное профессиональное образовательное учреждение
Саратовской области «Энгельсский медицинский колледж
Святого Луки (Войно-Ясенецкого)»
Цикловая Методическая Комиссия «Общепрофессиональных дисциплин»**

Лекция №14: «Головной мозг. Эмбриогенез. Ствол мозга: продолговатый, задний, средний, промежуточный мозг».





Преподаватель: Бирюков Ян Владимирович

Головной мозг человека (лат. encephalon) является органом центральной нервной системы, состоящей из множества взаимосвязанных между собой нервных клеток и их отростков. Головной мозг человека занимает почти всю полость мозгового отдела черепа, кости которого защищают головной мозг от внешних механических повреждений. В процессе роста и развития головной мозг принимает форму черепа.

Масса человеческого мозга колеблется от 1000 до более чем 2000 граммов, что в среднем составляет приблизительно 2 % массы тела. Мозг мужчин имеет массу в среднем на 100—150 граммов больше, чем мозг женщин. Объём мозга большинства людей находится в пределах 1250—1600 кубических сантиметров и составляет 91—95 % ёмкости черепа.

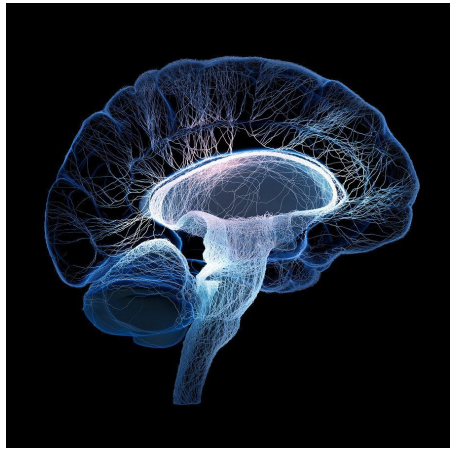

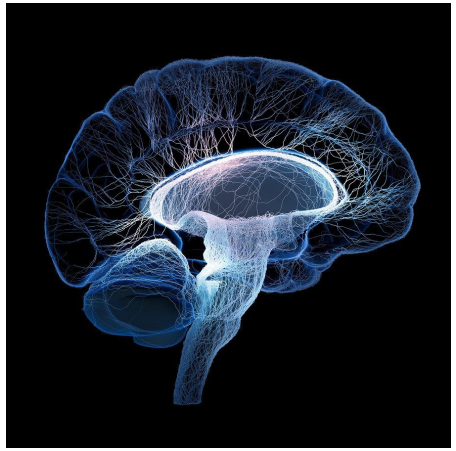

Мягкая, или сосудистая, оболочка головного мозга (лат. pia mater encephali) непосредственно прилегает к веществу мозга, заходит во все борозды, покрывает все извилины. Состоит она из рыхлой соединительной ткани, в которой разветвляются многочисленные сосуды, питающие мозг. От сосудистой оболочки отходят тоненькие отростки соединительной ткани, которые углубляются в массу мозга.

Мягкая сосудистая оболочка состоит из двух пластинок, между которыми располагаются мозговые артерии и вены.

Эта оболочка сращена с тканью мозга, она принимает участие в образовании сосудистых сплетений желудочков головного мозга, продуцирующих спинномозговую жидкость (ликвор).

Строма (внутренняя часть) мягкой оболочки представлена рыхлой неоформленной соединительной тканью с большим количеством кровеносных сосудов и нервных волокон. Снаружи строма покрыта однослойным плоским эпителием нейроглиального происхождения — менинготелием. Сосуды стромы, проникающие в мозг, окружены элементами гематоэнцефалического барьера — астроцитами, ножки которых вокруг сосудов формируют непрерывную муфту. Таким образом, ножки астроцитов и их базальная мембрана являются границей между нервной тканью и мозговыми оболочками (наружная глиальная мембрана).

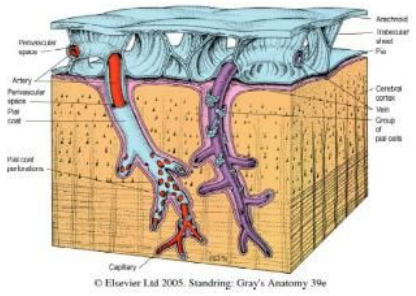

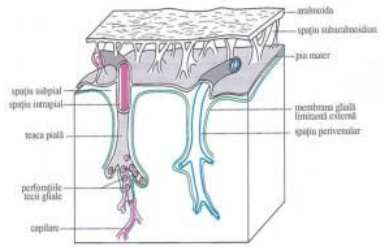

- Мягкая мозговая оболочка (ММО) покрывает вещество головного мозга.

1. **Наружная поверхность** ММО направлена в сторону подпаутинного пространства. К ней прикрепляются тонкие трабекулы, отходящие от паутинной оболочки.
2. **Внутренняя поверхность** граничит с веществом мозга, повторяя его рельеф.

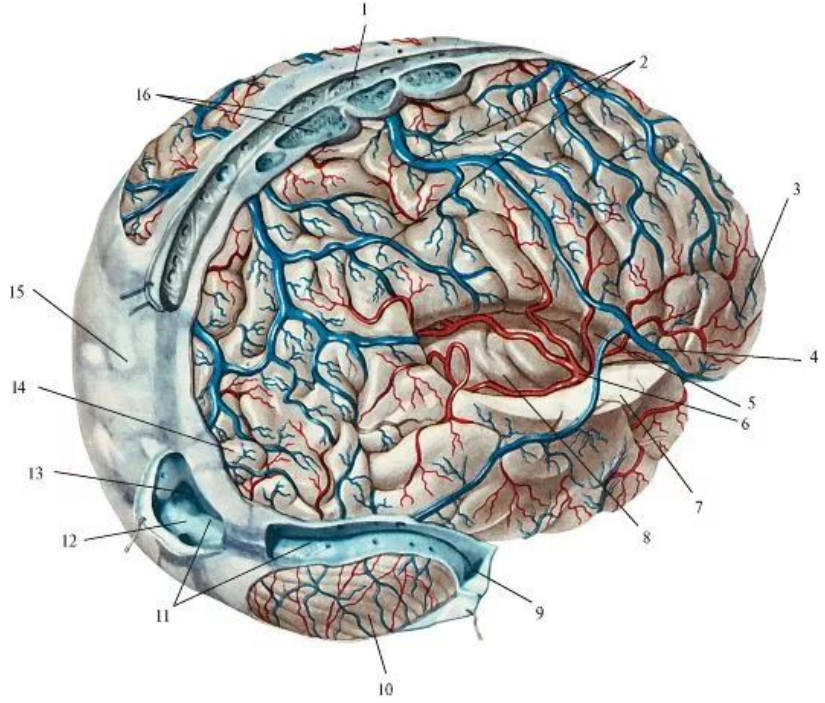

Паутинная оболочка головного мозга (лат. arachnoidea encephali) — тоненькая, полупрозрачная, не имеет сосудов. Она плотно прилегает к извилинам мозга, но не заходит в борозды, вследствие чего между сосудистой и паутинной оболочками образуются подпаутинные цистерны, наполненные спинномозговой жидкостью, за счёт которой и происходит питание паутинной оболочки. Самая большая, мозжечково-продолговатая цистерна, размещена сзади четвёртого желудочка, в неё открывается срединное отверстие четвёртого желудочка; цистерна боковой ямки лежит в боковой борозде большого мозга; межножковая — между ножками мозга; цистерна перекресток — в месте зрительной хиазмы (перекресток).

Она имеет вид тонкой паутины, образованной соединительной тканью, содержит большое количество фибробластов. От паутинной оболочки отходят множественные нитевидные ветвящиеся тяжи, которые вплетаются в мягкую мозговую оболочку, а с другой стороны — выросты, соединяющиеся с твердой оболочкой.

Пространство между паутинной и мягкой сосудистой оболочкой называется субарахноидальным (подпаутинным) пространством. Оно заполнено ликвором.
Функция паутинной оболочки — поддержание биохимического состава и регуляция давления ликвора (способствует оттоку ликвора в сосуды твердой оболочки).

- a) **Внутренняя поверхность** направлена в сторону подпаутинного пространства и выстлана одним рядом плоских клеток, расположенных на базальной мембране.
- b) **Наружная поверхность** соприкасается с ТОГМ и отделена от последней лишь тонкой пленкой жидкости.

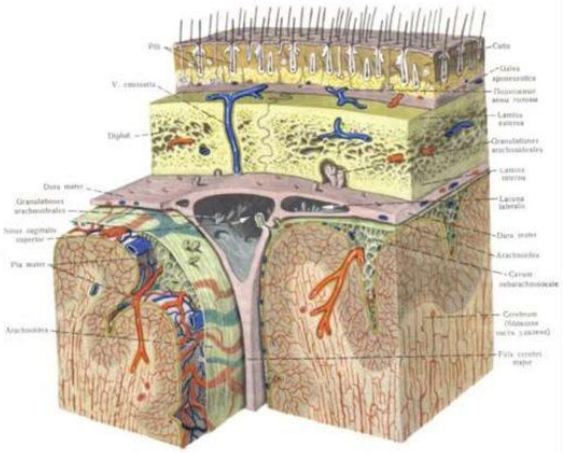

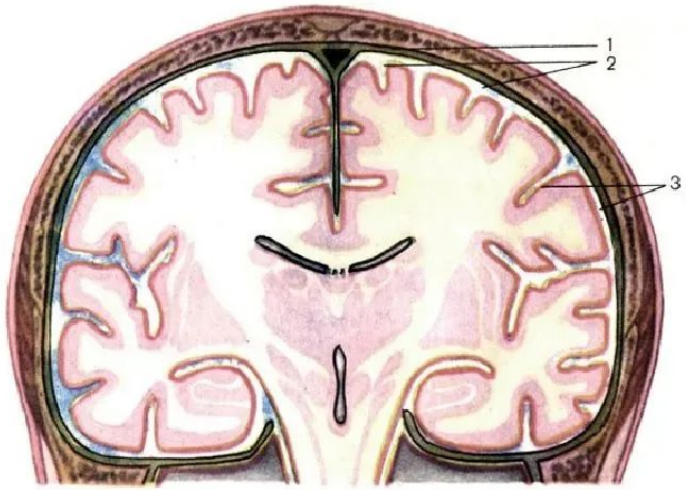

1 – твердая мозговая оболочка; 2 – паутинная мозговая оболочка; 3 – мягкая мозговая оболочка.

Твёрдая оболочка головного мозга (лат. dura mater encephali) — это надкостницы для внутренней мозговой поверхности костей черепа. В этой оболочке наблюдается наивысшая концентрация болевых рецепторов в организме человека, в то время как в самом мозге болевые рецепторы отсутствуют.
Твёрдая мозговая оболочка построена из плотной соединительной ткани, выстланной изнутри плоскими увлажнёнными клетками, плотно срастается с костями черепа в области его внутренней основы. Между твёрдой и паутинной оболочками находится субдуральное пространство, заполненное серозной жидкостью.

С надкостницей твердая оболочка срастается неравномерно, местами образуя эпидуральное пространство, заполненное жировой тканью. Наиболее плотное срастание наблюдается в районе черепных швов, нервных каналов и основания черепа. Содержит большое количество кровеносных сосудов.

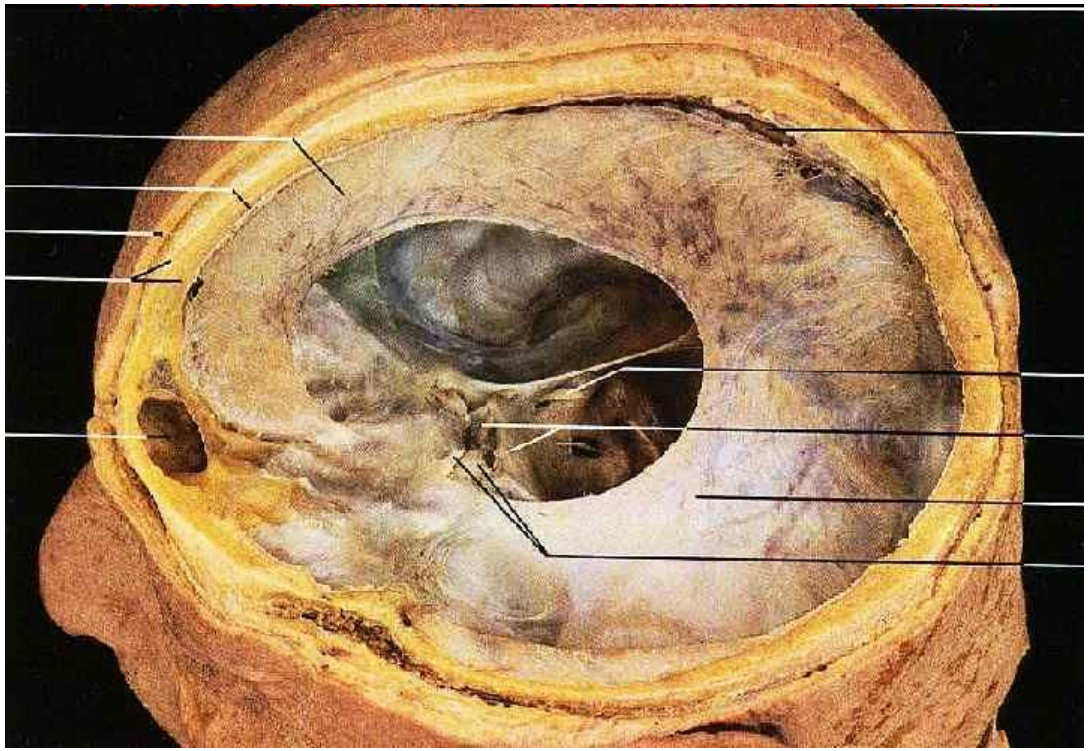

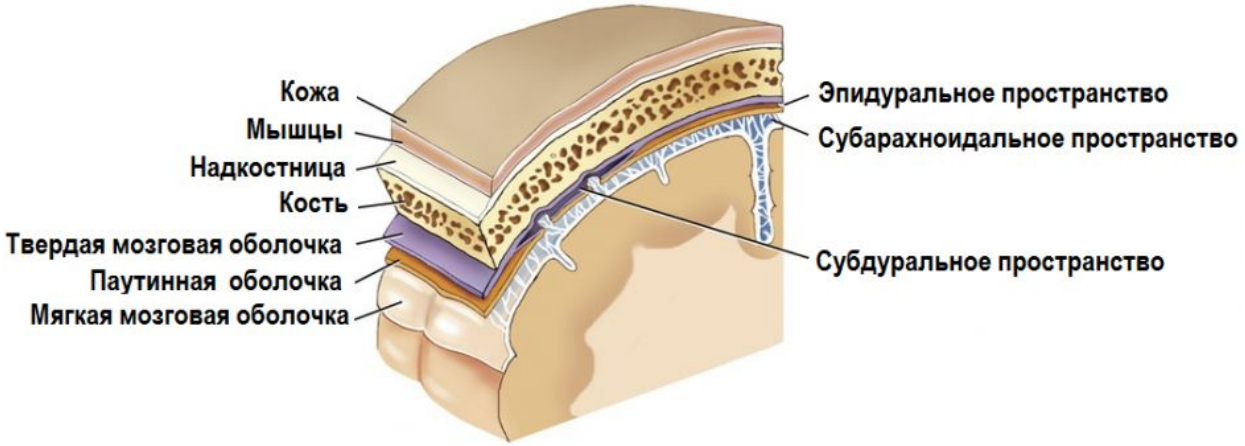

Кровеносные сосуды, проникающие в ткань головного мозга, идут по каналам, выстланным мягкой мозговой оболочкой. Вокруг крупных сосудов имеется
субарахноидальным пространством и содерж
нет. Содержимое кровеносных капилляров от
б

I
о

С
(
с
с
к
т

Д

❖

❖

Г
р
определенного вещества в крови приводит к
Регуляция функций гематоэнцефалического
факторами, в т. ч. уровнем обмена веществ нервной ткани.

Гемато-энцефалический барьер

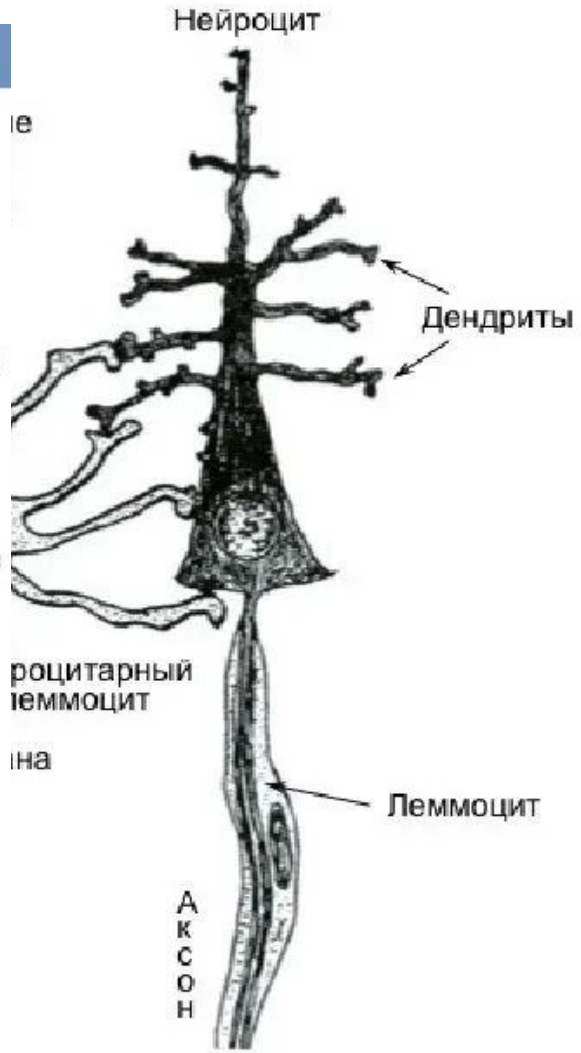

Продолговатый мозг (medulla oblongata) является непосредственным продолжением спинного мозга. Нижней границей продолговатого мозга считают место выхода корешков I шейного спинномозгового нерва или перекрест пирамид. Верхней границей служит задний край моста. Граница продолговатого мозга с мостом на дорсальной поверхности соответствует мозговым полоскам IV желудочка, которые делят его дно на верхнюю и нижнюю части. Граница между продолговатым мозгом и спинным мозгом соответствует уровню большого затылочного отверстия. Верхние отделы продолговатого мозга несколько утолщены по сравнению с нижними.

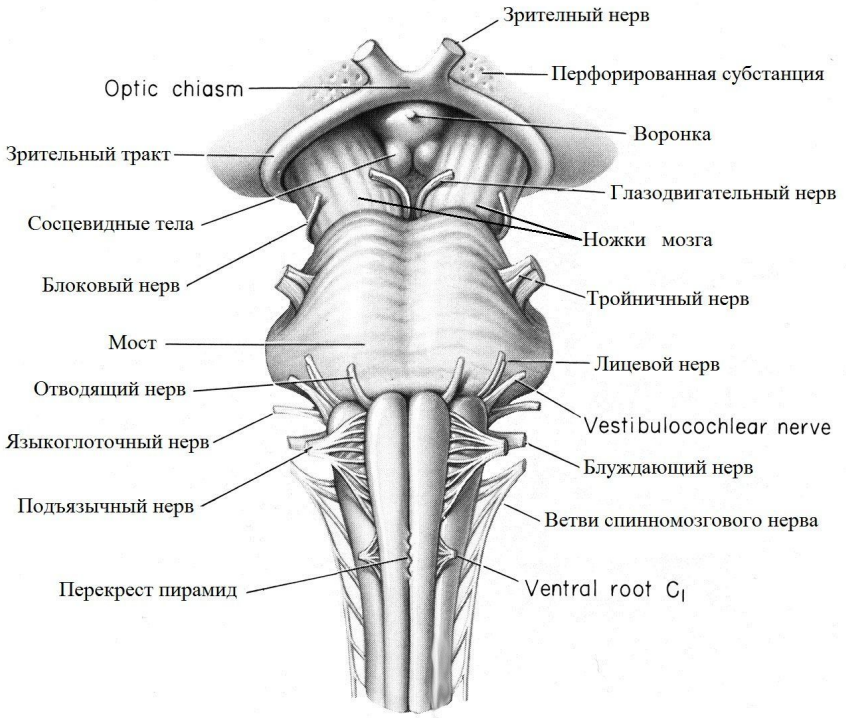

Функции продолговатого мозга:

- ⇒ Участвует в реализации вегетативных (слюноотделение), соматических, вкусовых, слуховых, вестибулярных рефлексов.
- ⇒ Обеспечивает выполнение сложных рефлексов, требующих последовательного включения разных мышечных групп, например, при глотании и дыхании.
- ⇒ Дыхательный и сосудодвигательный центр.
- ⇒ Центр потоотделения.
- ⇒ Рецепторное восприятие сигналов внутренней среды.
- ⇒ Центр регуляции сердечной деятельности.
- ⇒ Координация движений, позные рефлексы.

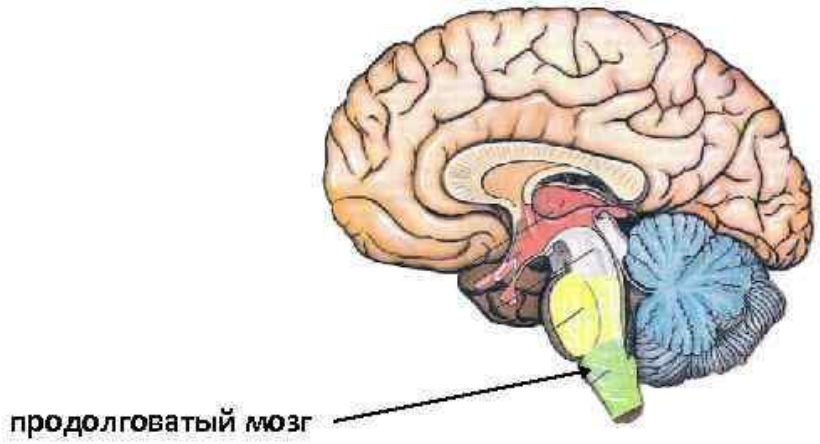

Ретикулярная формация — совокупность клеток и нервных волокон, расположенных на всем протяжении ствола мозга и в центральных отделах спинного мозга. Раздражение ретикулярной фармации не вызывает двигательного эффекта, но влияет на имеющуюся деятельность, тормозя или усиливая её. Торможение возникает при раздражении задних отделов ствола мозга, а усиление рефлексов — при раздражении передних отделов. Соответствующие зоны получили название тормозящей и активирующей зон. На кору большого мозга ретикулярная формация оказывает активирующее влияние, поддерживая состояние бодрствования и концентрируя внимание. В свою очередь кора большого мозга регулирует активность ретикулярной формации.

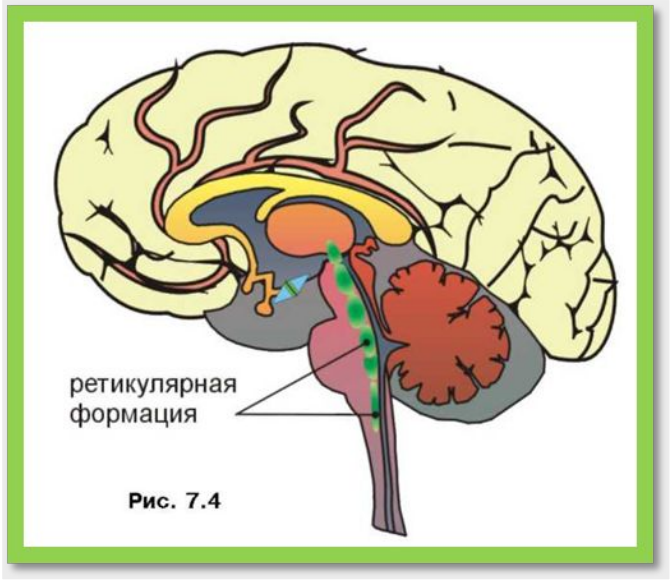

<u>Функции ретикулярной формации:</u>

- Регуляция уровня сознания, например, участие в цикле сон/бодрствование.
- Переработка и передача сенсорной информации лимбической системе.
- Защитные рефлексы: глотание, кашель, чихание и т. п.
- Жизненно важные рефлексы: дыхательный и сосудодвигательный рефлекс.
- Двигательная активность.

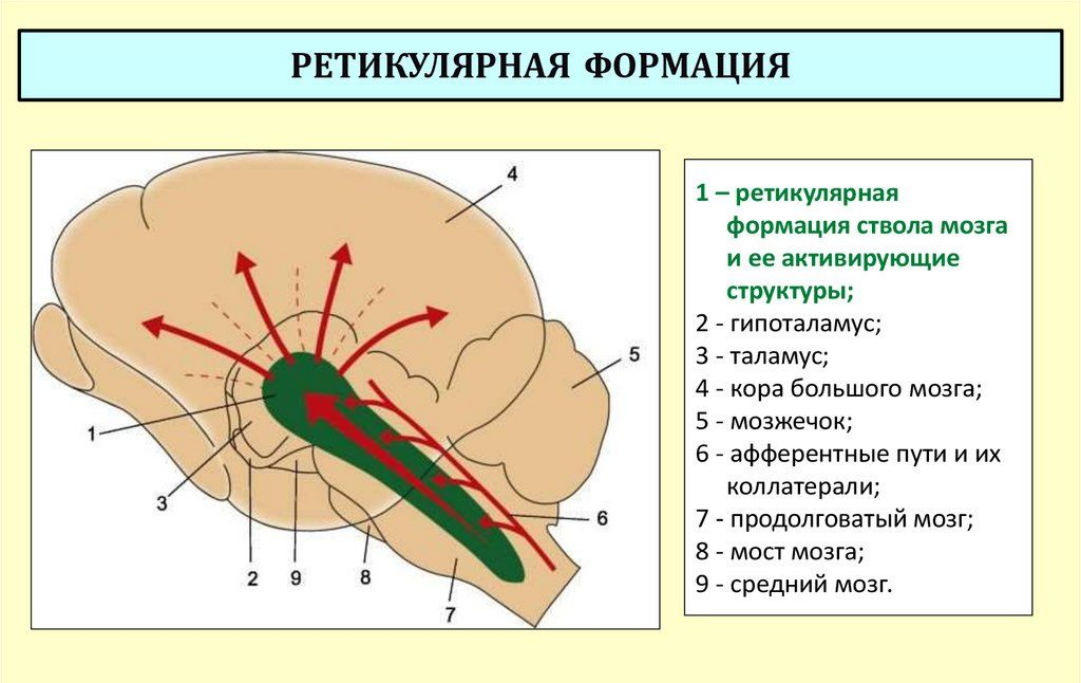

Варолиев мост (лат. pons Varolii, от имени Констанзо Варолия), или ***просто мост*** (лат. pons), — отдел ствола головного мозга, является вместе с мозжечком частью метэнцефалона, который, в свою очередь, является частью заднего (ромбовидного) мозга. Рострален к продолговатому мозгу (medulla oblongata), каудален к среднему мозгу и вентрален к мозжечку.

<u>Функции варолиева моста:</u>

- Передача информации из спинного мозга в отделы головного мозга.
- Сознательный контроль за движениями тела.
- Восприятие положения тела в пространстве.
- Чувствительность языковых сосочков, кожи лица, слизистой носа, конъюнктив глаз.
- Мимика.
- Акт принятия пищи.

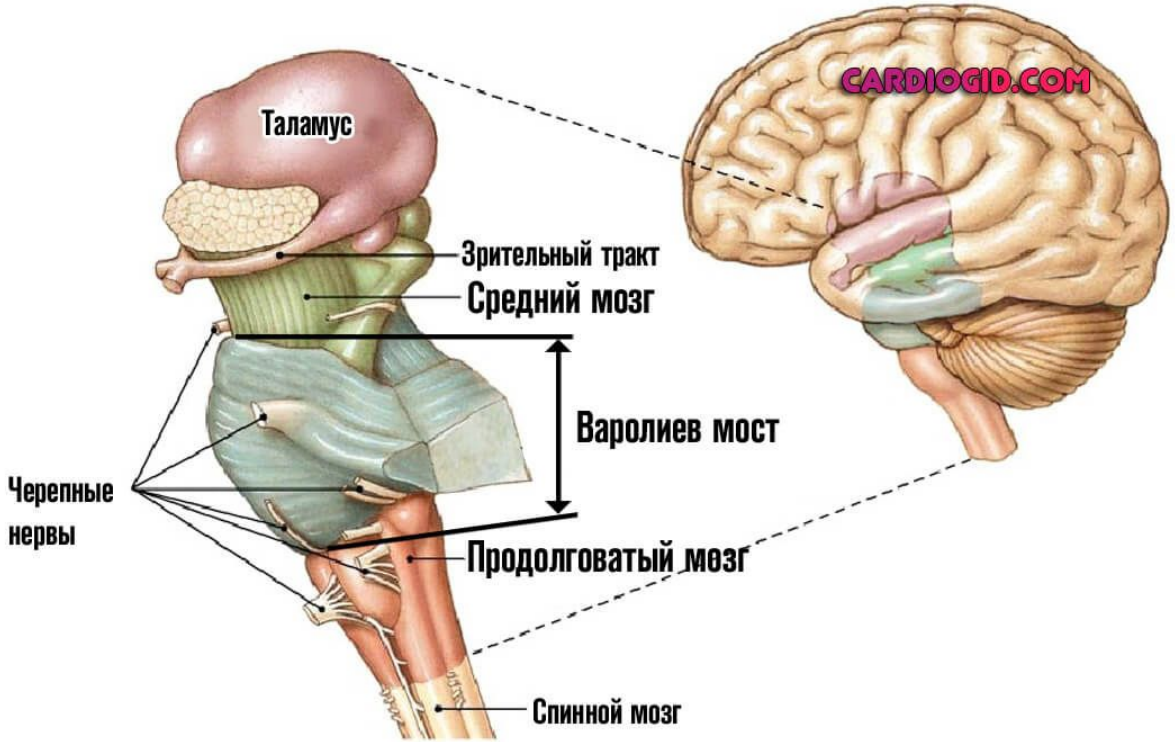

Мозжечок (лат. cerebellum — дословно «малый мозг») — отдел головного мозга, отвечающий за координацию движений, регуляцию равновесия и мышечного тонуса. У человека располагается позади продолговатого мозга и варолиева моста, под затылочными долями полушарий головного мозга. Посредством трёх пар ножек мозжечок получает информацию из коры головного мозга, базальных ганглиев, экстрапирамидной системы, ствола головного мозга и спинного мозга.

Состоит из двух полушарий и червя, который соединяет полушария между собой. Белое вещество мозжечка покрыто корой из серого вещества. Поверхность мозжечка испещрена бороздами. Нервные ядра лежат внутри полушарий мозжечка, масса которых в основном представлена белым веществом. Масса мозжечка 120-150 г.

<u>Функции мозжечка:</u>

- Координация движений.
- Поддержание мышечного тонуса.
- Регуляция деятельности внутренних органов.
- Он оказывает адаптационно-трофическое влияние на все отделы мозга через симпатическую нервную систему.
- Регулирует обмен веществ в мозге и способствует приспособлению нервной системы к изменяющимся условиям существования.

Мозжечок является высшим адаптационно-трофическим центром, стабилизирующим все вегетативные процессы организма.

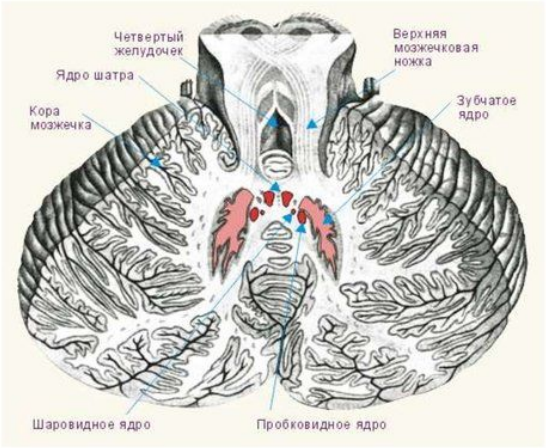

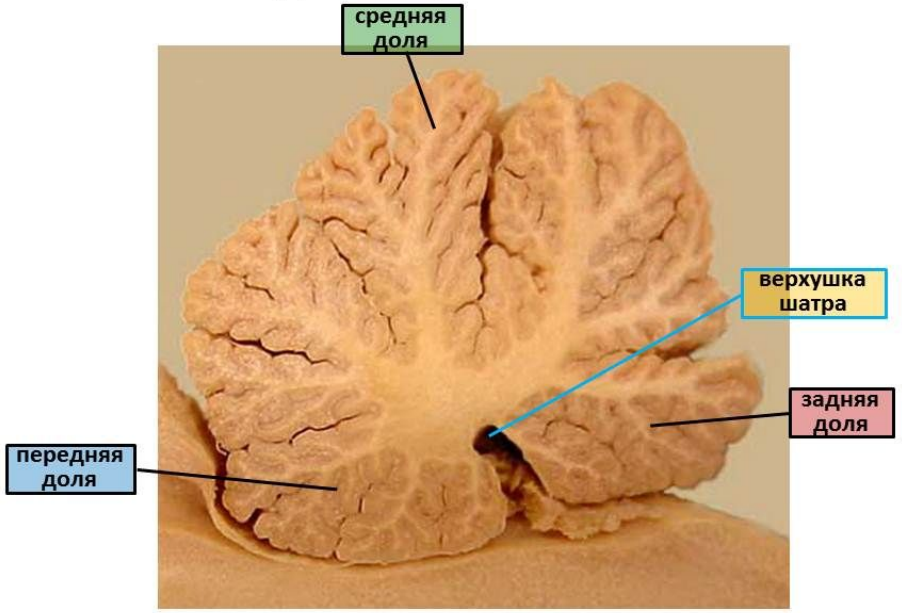

Средний мозг, или мезэнцефалон (лат. Mesencephalon; термин «мезэнцефалон» происходит от др.-греч. μέσος — «месос» — средний, и ἐγκέφᾰλος — «энкефалос» — буквально «находящийся внутри головы», то есть головной мозг) — это отдел головного мозга, который состоит из двух ножек мозга и крыши (пластинки четверохолмия). Внутри его имеется полость сильвиев водопровод — это узкий канал, который соединяет III и IV желудочки. Сверху его ограничивает пластинка крыши, дно составляет покрышка ножек мозга. Длина водопровода не превышает 2 см. Вокруг водопровода среднего мозга располагается центральное серое вещество, в котором в области дна водопровода находятся ядра двух пар черепных нервов: глазодвигательного (III пара), блокового (IV пара) нервов, промежуточное ядро ретикулярной формации. Волокна, отходящие от добавочного ядра, иннервируют гладкие мышцы глазного яблока (мышцу, суживающую зрачок, и ресничную мышцу). Крыша среднего мозга состоит из двух верхних и двух нижних холмиков, в которых заложены ядра серого вещества. Верхние холмики связаны со зрительным путем, нижние — со слуховым.

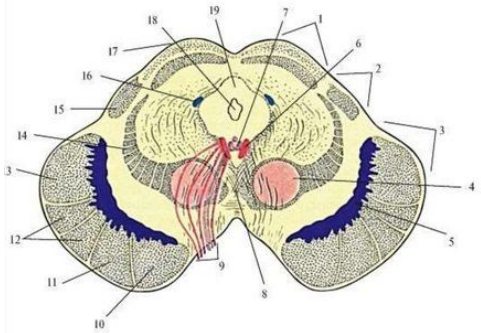

Серое вещество:

- **1. Подкорковые центры зрения**
- **2. Подкорковые центры слуха**
- **3. Ядра ЧМН II-IV п**
- **4. Ретикулярная формация**
- **5. Ядра экстрапирамидной системы: красные ядра и черное вещество**

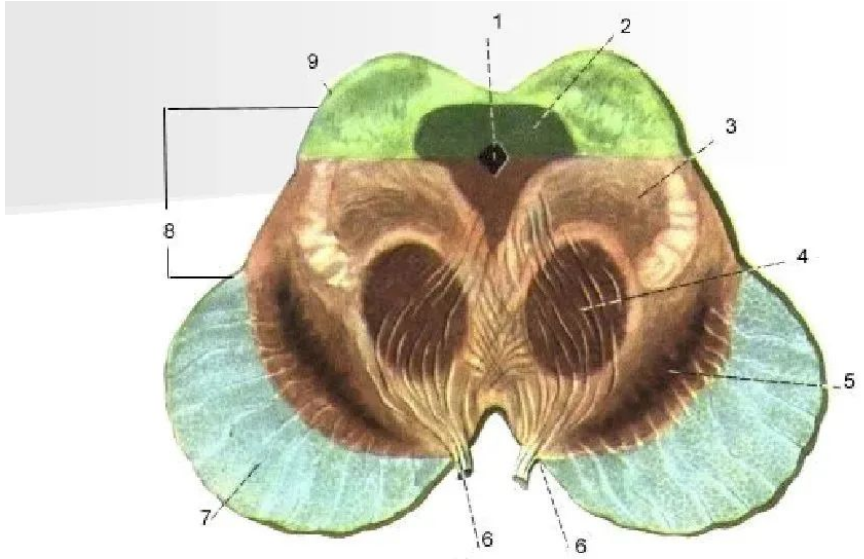

СРЕДНИЙ МОЗГ
(поперечный разрез на уровне глазодвигательного нерва).
1 - водопровод среднего мозга; 2 - центральное серое вещество; 3 - медиальная петля; 4 - красное ядро; 5 - черное вещество; 6 - глазодвигательный нерв; 7 - основание ножек; 8 - покрышка среднего мозга; 9 - крыша среднего мозга.

Четверохолмие — это рефлекторный центр различных движений, возникающих главным образом под влиянием зрительных и слуховых раздражений.

⇒ 2 зрительных холмика — центры ориентировочных рефлексов на зрительные раздражители.

⇒ 2 слуховых холмика — центры ориентировочных рефлексов на звуковые раздражители.

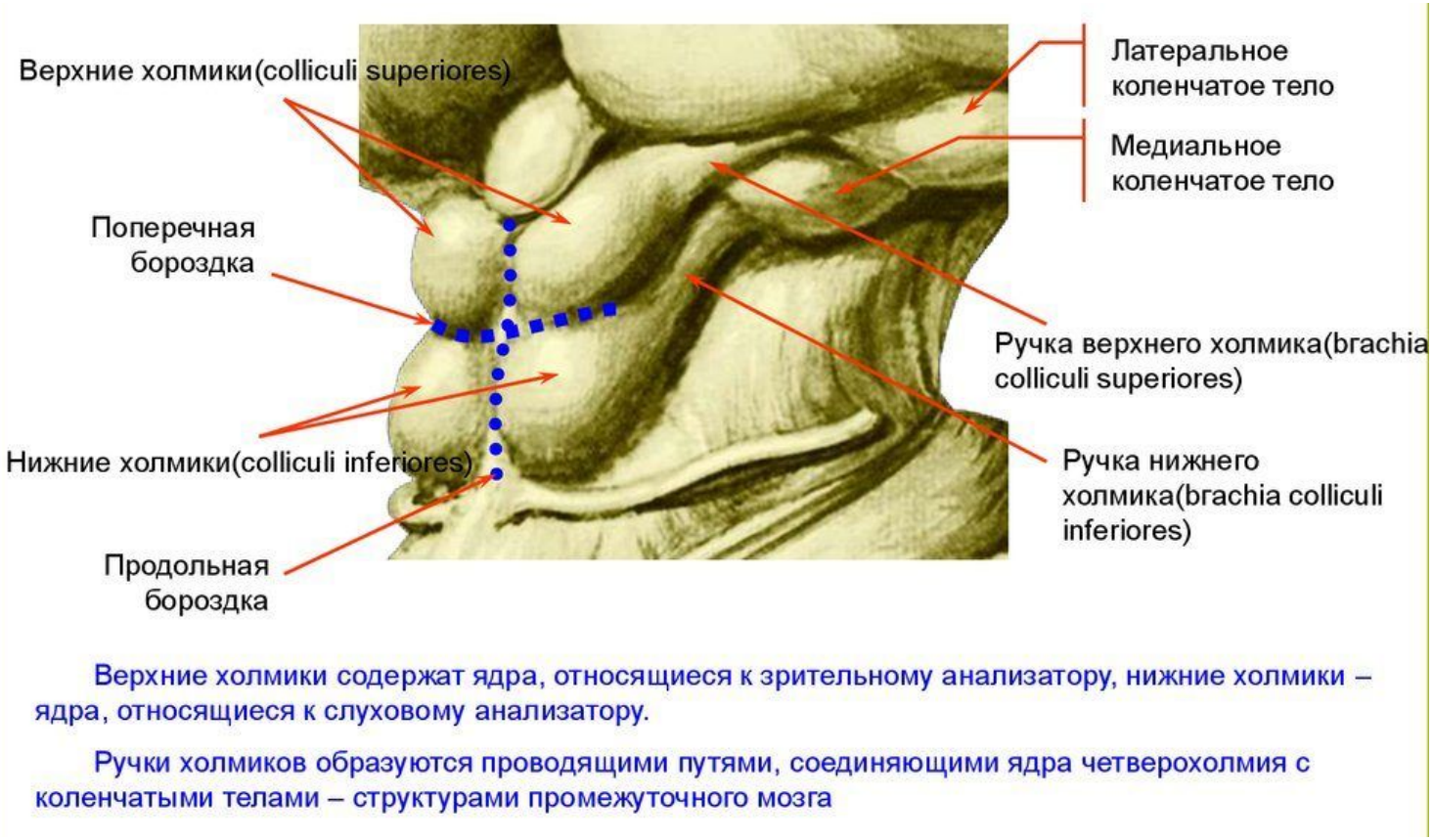

Верхние холмики содержат ядра, относящиеся к зрительному анализатору, нижние холмики – ядра, относящиеся к слуховому анализатору.

Ручки холмиков образуются проводящими путями, соединяющими ядра четверохолмия с коленчатыми телами – структурами промежуточного мозга

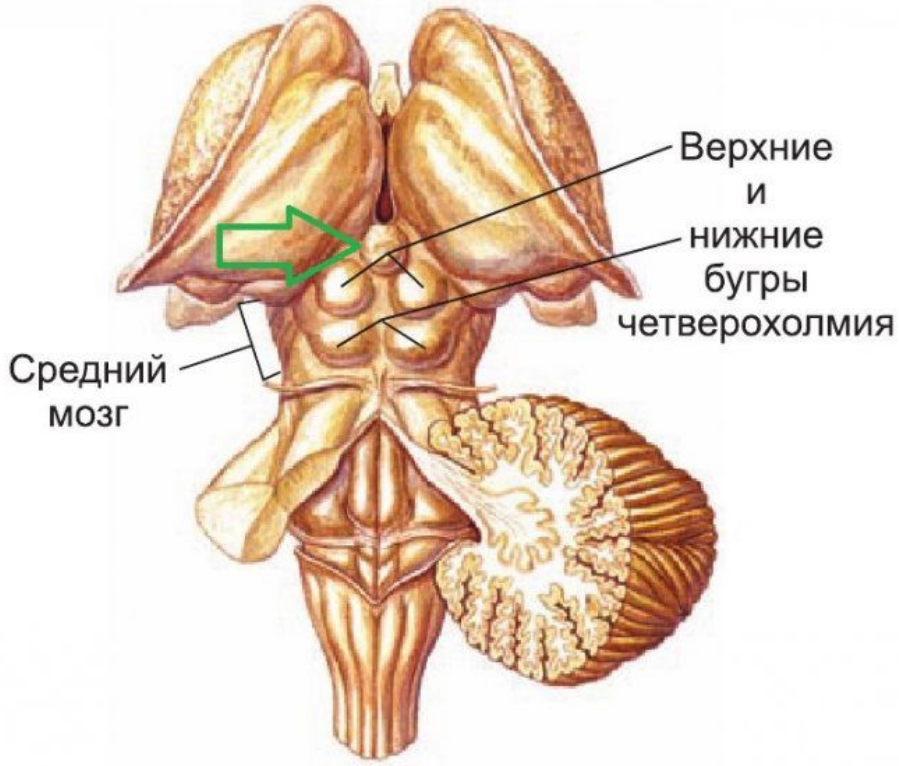

Промежуточный мозг или диэнцефалон (лат. Diencephalon, термин «диэнцефалон» происходит от др.-греч. διά — «диа-», обозначающее «через», «между», и ἐγκέφαλος — «энкефалос», буквально «находящийся внутри головы») — отдел головного мозга, который расположен выше крыши среднего мозга, но ниже подкорковых базальных ядер конечного мозга, под мозолистым телом. Спереди и сверху промежуточный мозг граничит со структурами конечного мозга, а снизу и сзади — со структурами среднего мозга. Промежуточный мозг подразделяют на таламический мозг, или таламическую область, состоящую из таламуса, эпиталамуса, субталамуса и метаталамуса, и гипоталамическую область, или гипоталамо-гипофизарную систему, состоящую из гипоталамуса и задней доли гипофиза.

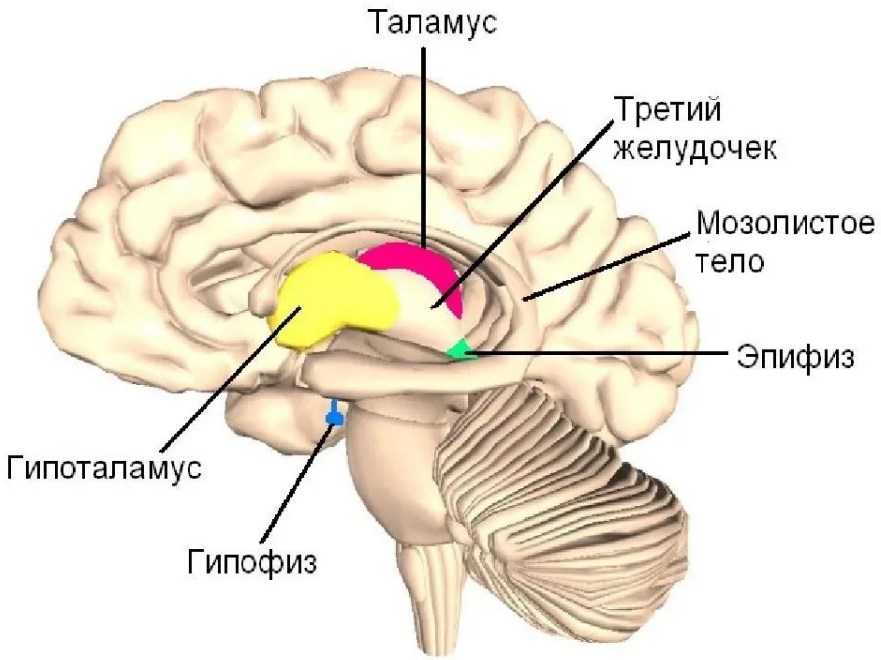

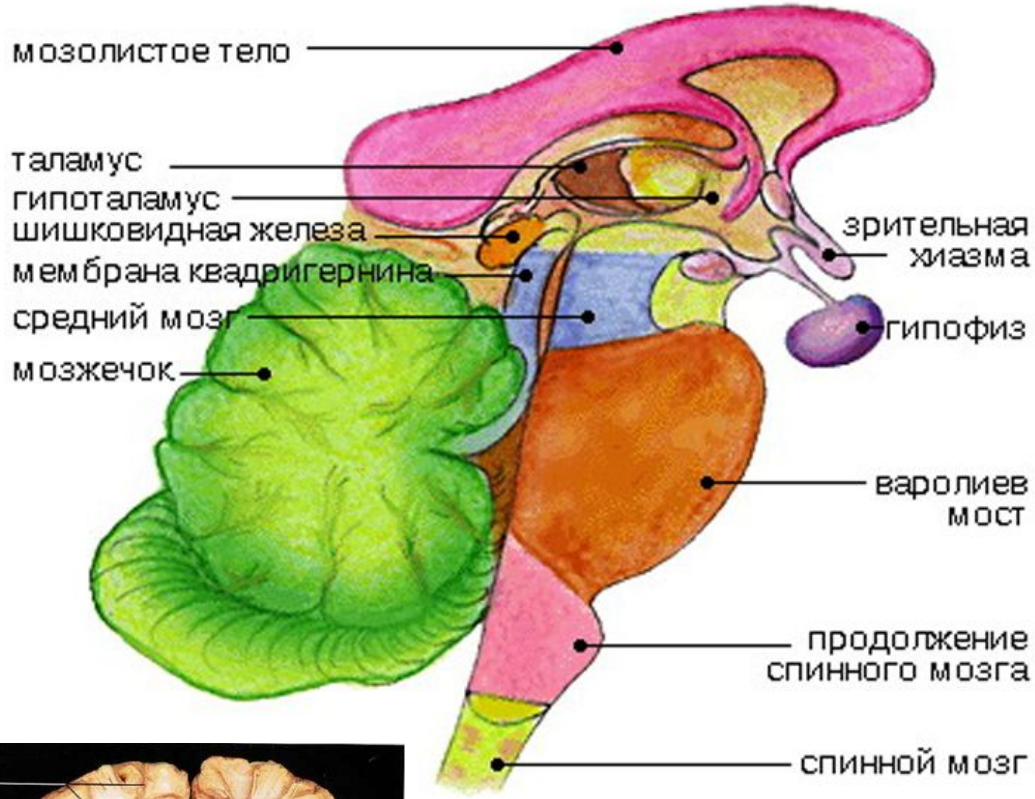

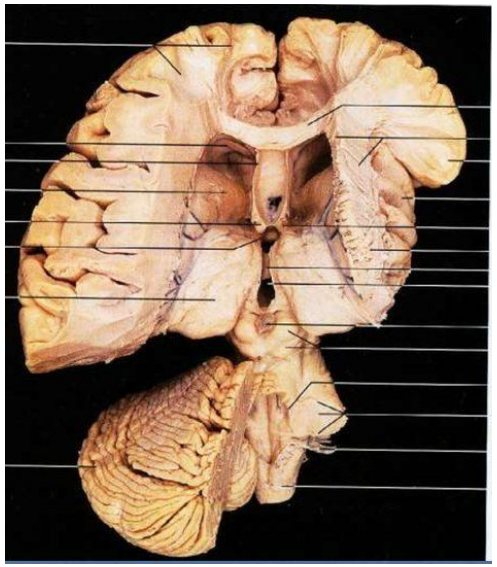

Таламус (зрительный бугор) является подкорковым центром, коллектором всех видов чувствительности, кроме обонятельной, вкусовой и слуховой.

<u>В таламусе можно выделить четыре основных ядра серого вещества:</u>

1. ядро, перераспределяющее зрительную информацию;
2. ядро, перераспределяющее слуховую информацию;
3. ядро, перераспределяющее тактильную информацию;
4. ядро, перераспределяющее чувство равновесия и баланса.

После того как информация о каком-либо ощущении поступила в ядро таламуса, там происходит её первичная обработка.

<u>Функции таламуса:</u>

⇒ первичная обработка зрительных, слуховых и вкусовых сигналов;

⇒ запоминание;

⇒ двигательные реакции: сосание, жевание, глотание, смех;

⇒ центр организации и реализации инстинктов, влечений, эмоций.

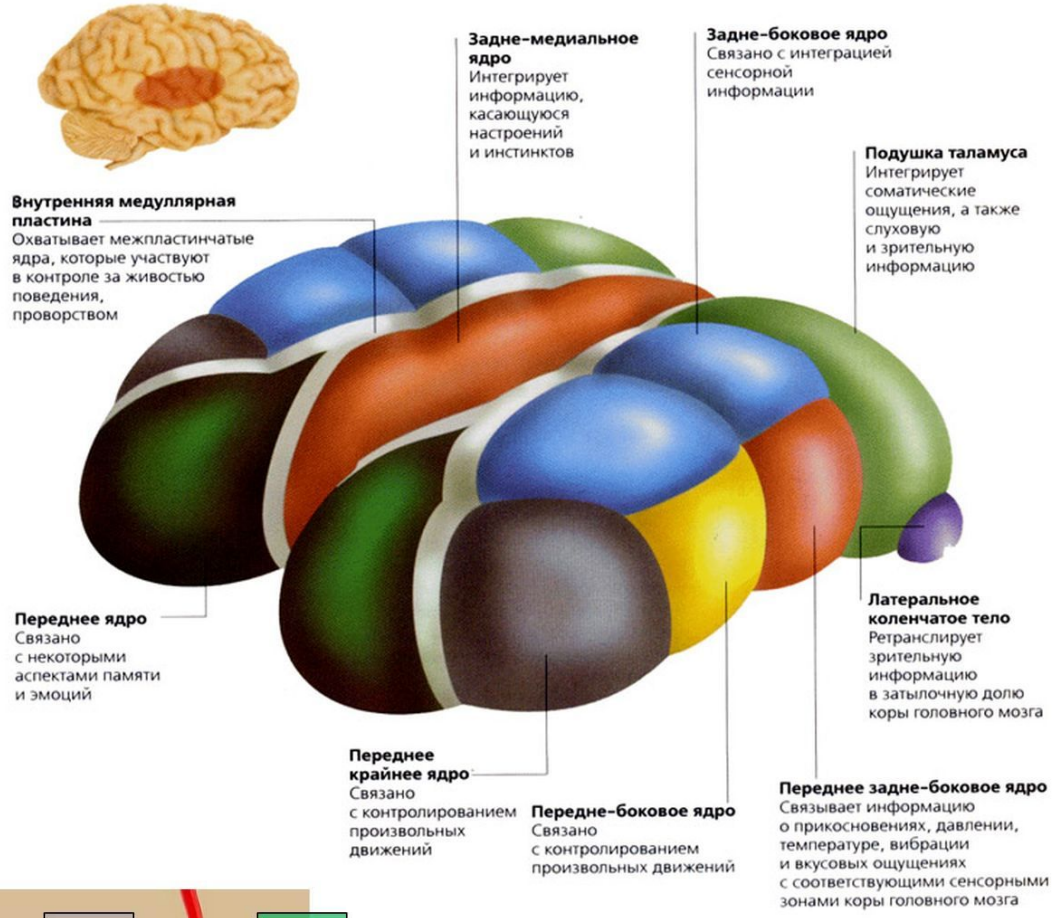

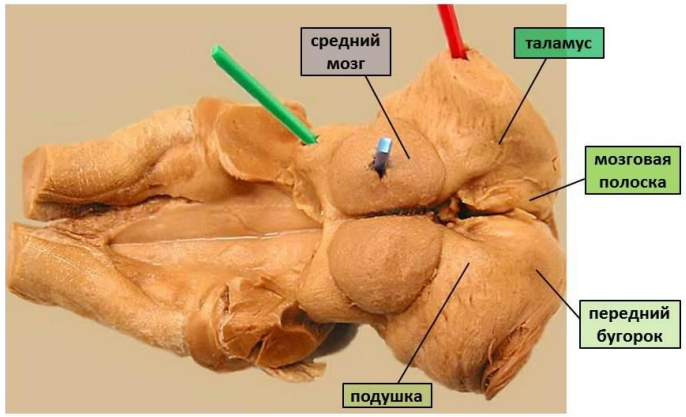

Метаталамус представлен двумя парами коленчатых тел: латеральных и медиальных. Латеральное является первичным подкорковым центром зрения, медиальное — слуха.

Эпиталамус — это надбугорная область промежуточного мозга. Включает в себя шишковидное тело — эпифиз, являющийся эндокринной железой, функционально связанной с гипофизом и надпочечниками.

<u>Функции эпифиза:</u>

⇒ развитие половых признаков (особенно в детском и пубертатном возрасте);
⇒ регуляция гормональной функции надпочечников (управление выведением калия и натрия из организма);
⇒ регуляция сна (синтез гормона мелатонина).

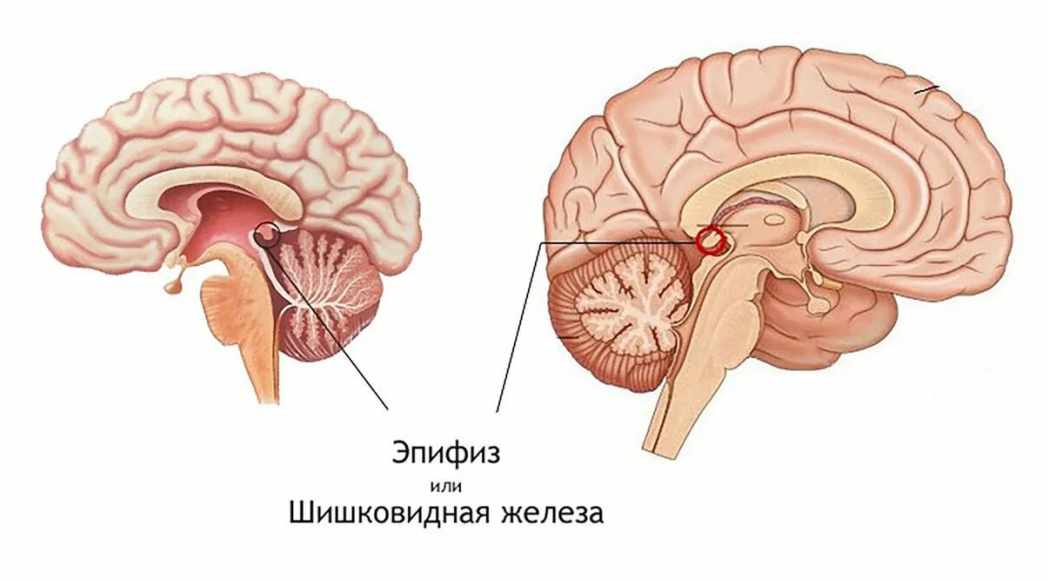

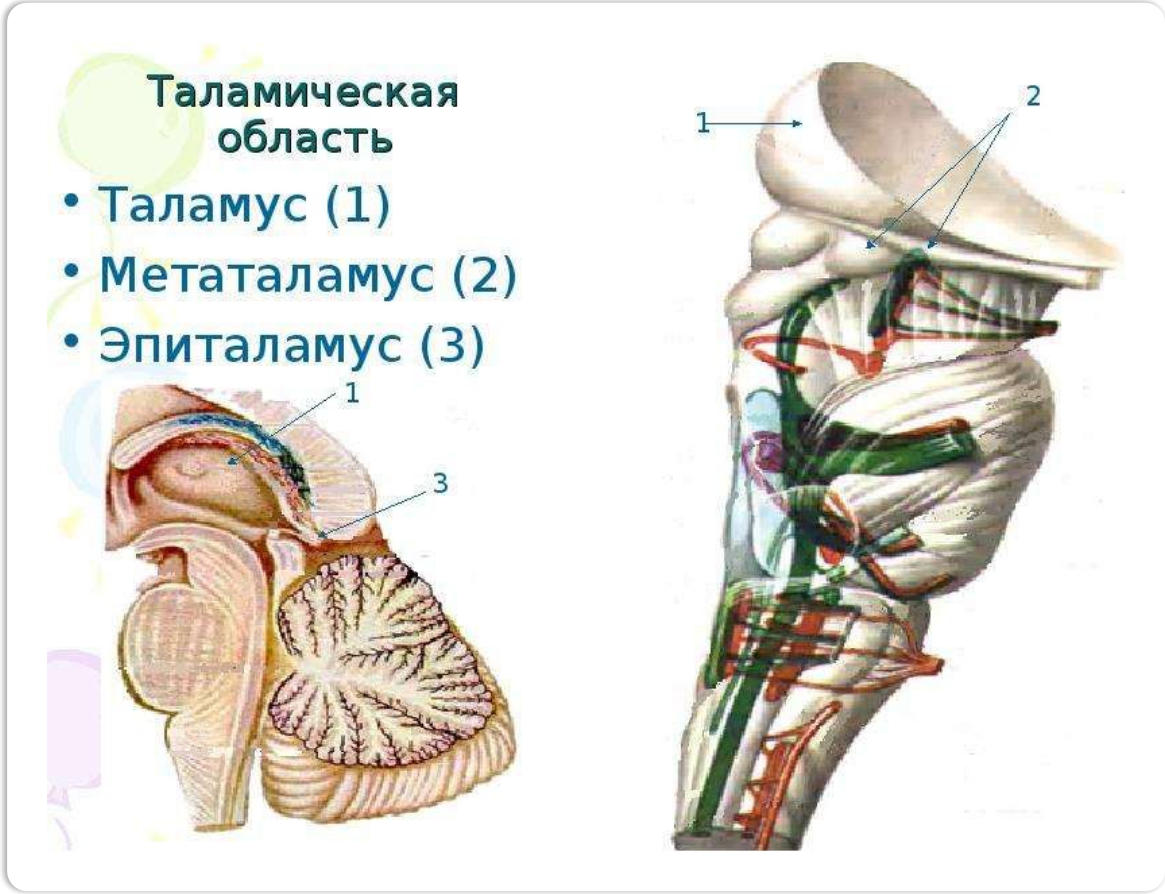

Гипоталамус образует нижние отделы промежуточного мозга. Серое вещество гипоталамуса образует более 30 пар ядер, которые являются высшими подкорковыми центрами вегетативной нервной системы. В этой области расположены центры, регулирующие все вегетативные функции, обеспечивающие гомеостаз, все виды обмена, включая водно-солевой.

Особенности нейронов гипоталамуса:

⇒ чувствительны к составу омывающей их крови;
⇒ отсутствует гематоэнцефалический барьер между нейронами и кровью;
⇒ способны к нейросекреции пептидов, нейромедиаторов и др.

Функции гипоталамуса:

⇒ является главным подкорковым центром регуляции вегетативных функций организма;
⇒ способен воздействовать на вегетативные функции организма с помощью гормонов и нервных импульсов;
⇒ в гипоталамусе располагаются центры гомеостаза, теплорегуляции, голода и насыщения, жажды и ее удовлетворения, полового поведения, страха, ярости;
⇒ является также центром регуляции цикла бодрствование — сон. При этом задний гипоталамус активизирует бодрствование; передний — сон.
⇒ регулирует деятельность гипофиза;
⇒ в гипоталамусе и гипофизе образуются нейрорегуляторные пептиды — энкефалины и эндорфины, обладающие морфиноподобным действием и способствующие снижению стресса.

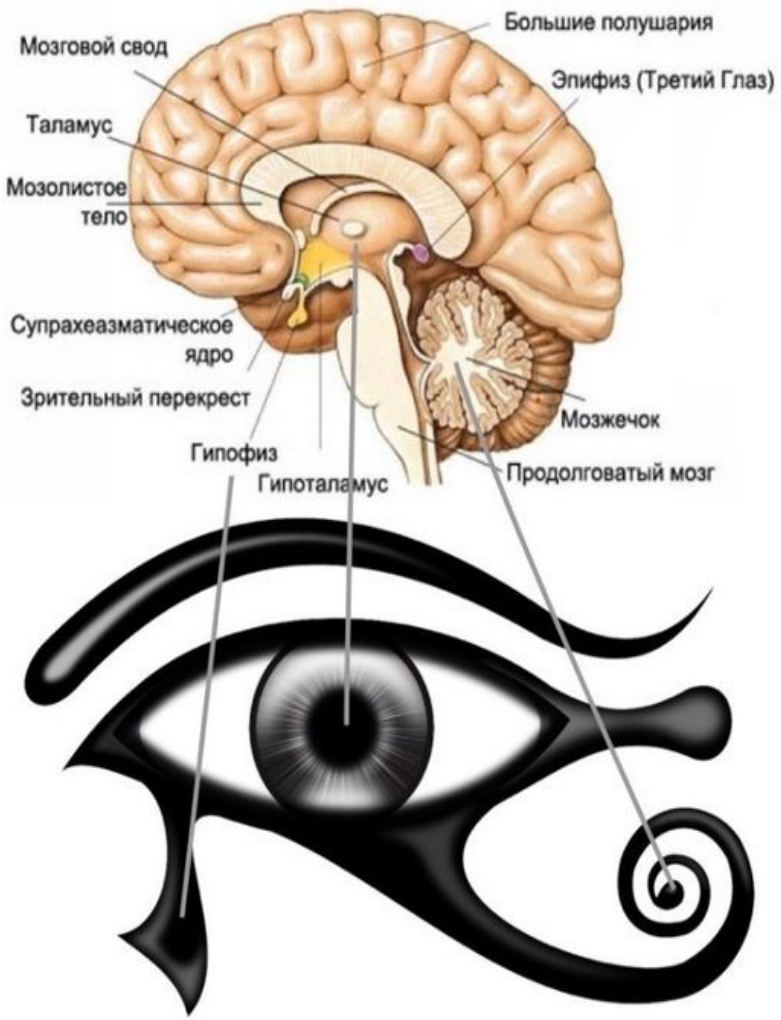

Гипофиз — это нижний придаток мозга, расположенный в нижней части гипоталамуса. Гипофиз является одной из важнейших эндокринных желез. В функциональном отношении он тесно связан с гипоталамусом.

В гипофизе различают переднюю долю (аденогипофиз), заднюю долю (нейрогипофиз).

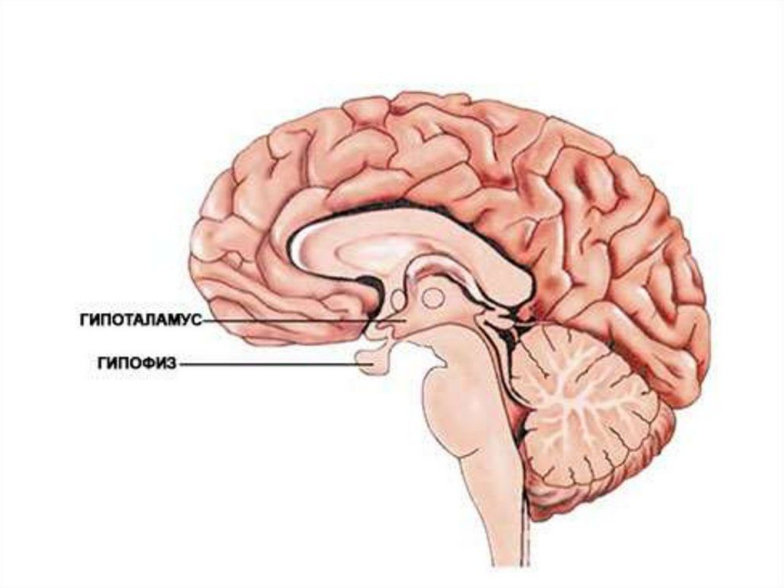

<u>Функции гипофиза:</u>

⇒ рост;

⇒ обмен веществ;

⇒ репродуктивная функция.

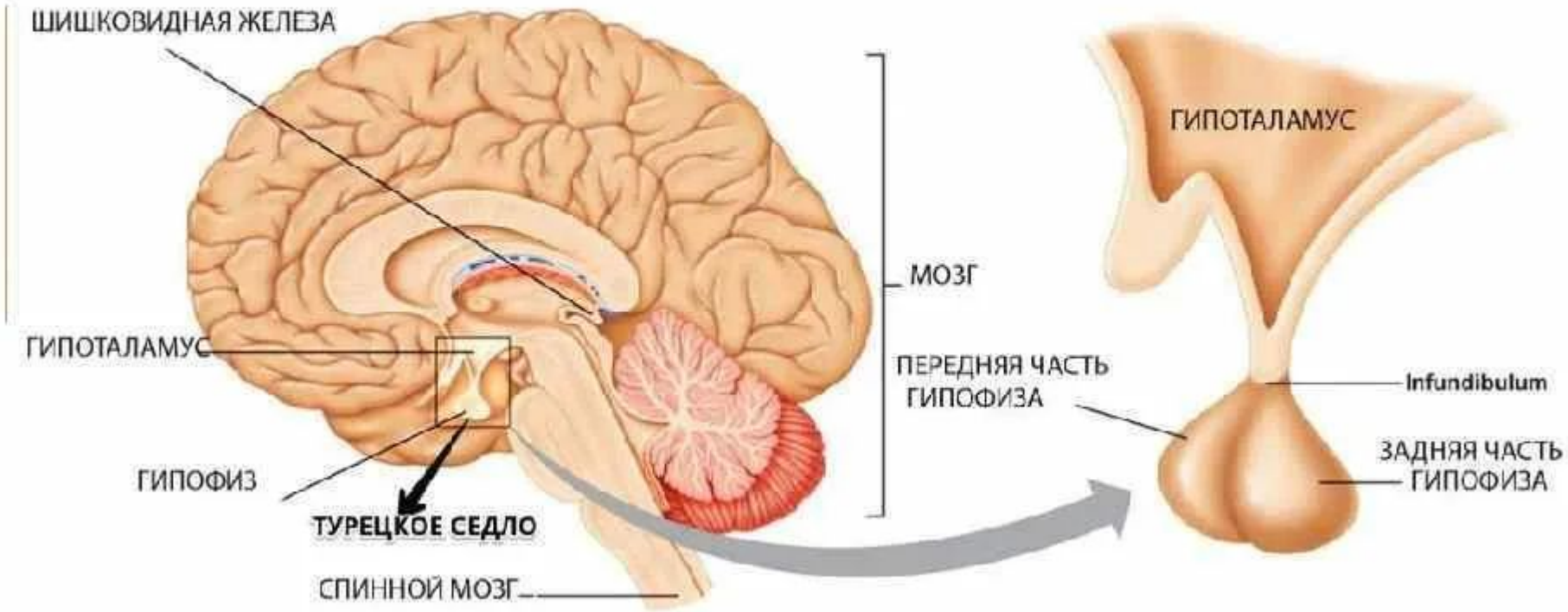

**Государственное автономное профессиональное образовательное учреждение
Саратовской области «Энгельсский медицинский колледж
Святого Луки (Войно-Ясенецкого)»
Цикловая Методическая Комиссия «Общепрофессиональных дисциплин»**

Лекция №15: «Головной мозг: конечный. Черепно-мозговые нервы».





Преподаватель: Бирюков Ян Владимирович

Конечный мозг (лат. telencephalon) — самый передний отдел головного мозга. Состоит из двух полушарий большого мозга (покрытых корой), мозолистого тела, полосатого тела и обонятельного мозга. Является наиболее крупным отделом головного мозга. Это также самая развитая структура, покрывающая собой все отделы головного мозга.

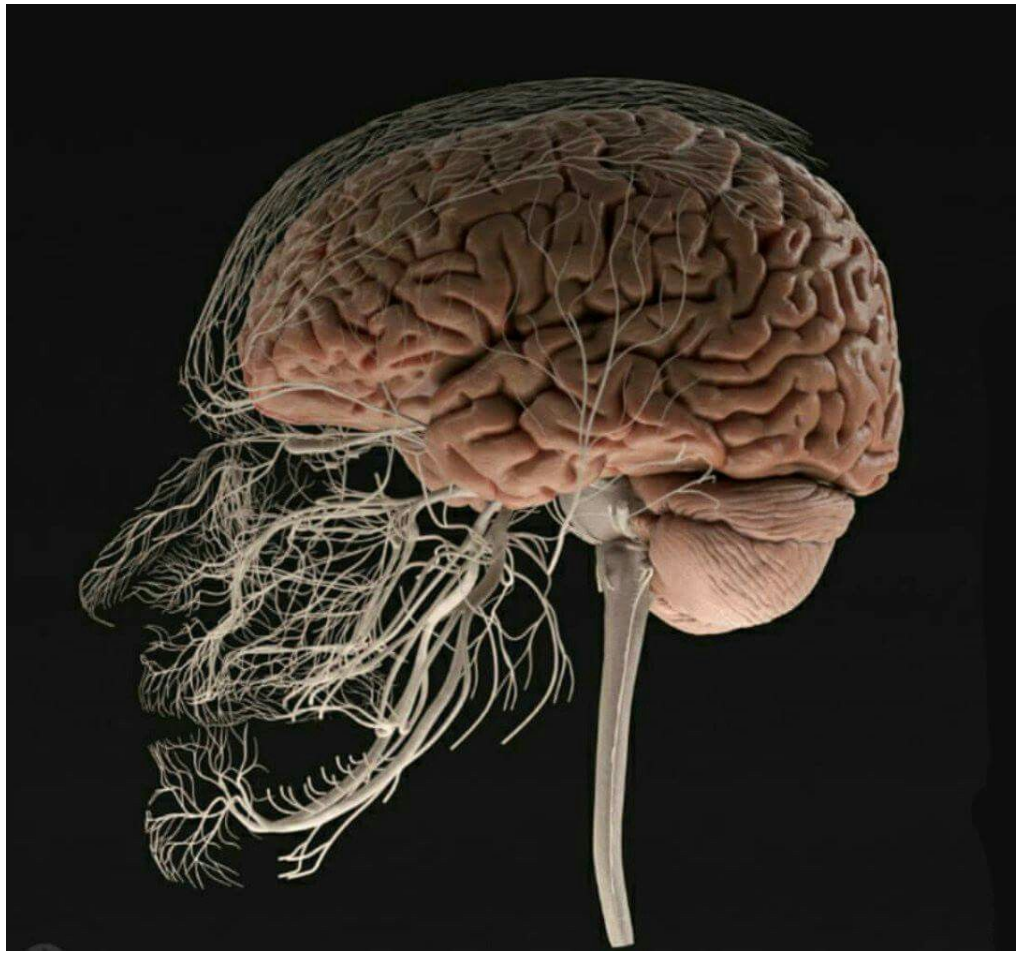

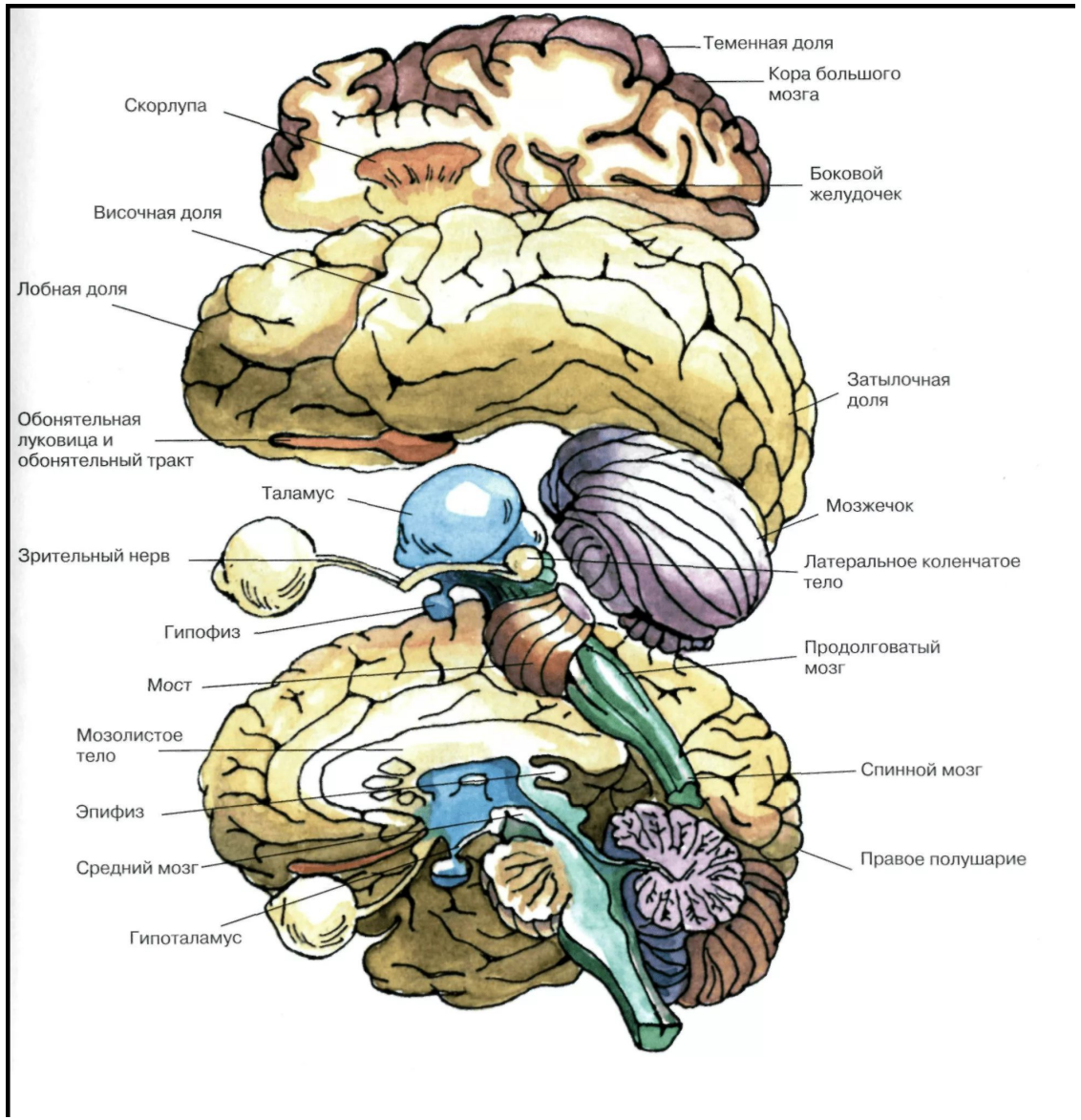

Большой мозг (лат. cerebrum) состоит из двух полушарий, каждое из которых представлено корой, обонятельным мозгом и базальными ядрами. Полостью конечного мозга являются боковые желудочки, находящиеся в каждом из полушарий. Полушария большого мозга отделены друг от друга продольной щелью большого мозга и соединяются при помощи мозолистого тела, передней и задней спаек и спайки свода.

Мозолистое тело состоит из поперечных волокон, которые в латеральном направлении продолжаются в полушария, образуя лучистость мозолистого тела, соединяя друг с другом участки лобных и затылочных долей полушарий, дугообразно изгибаются и образуют передние — лобные и задние — затылочные щипцы. К задней и средней частям мозолистого тела снизу прилежит свод мозга, состоящий из двух дугообразно изогнутых тяжей, сращенных в средней своей части при помощи передней спайки мозга.

Конечный мозг составляет 80 % всей массы головного мозга и покрывает сверху все остальные отделы.

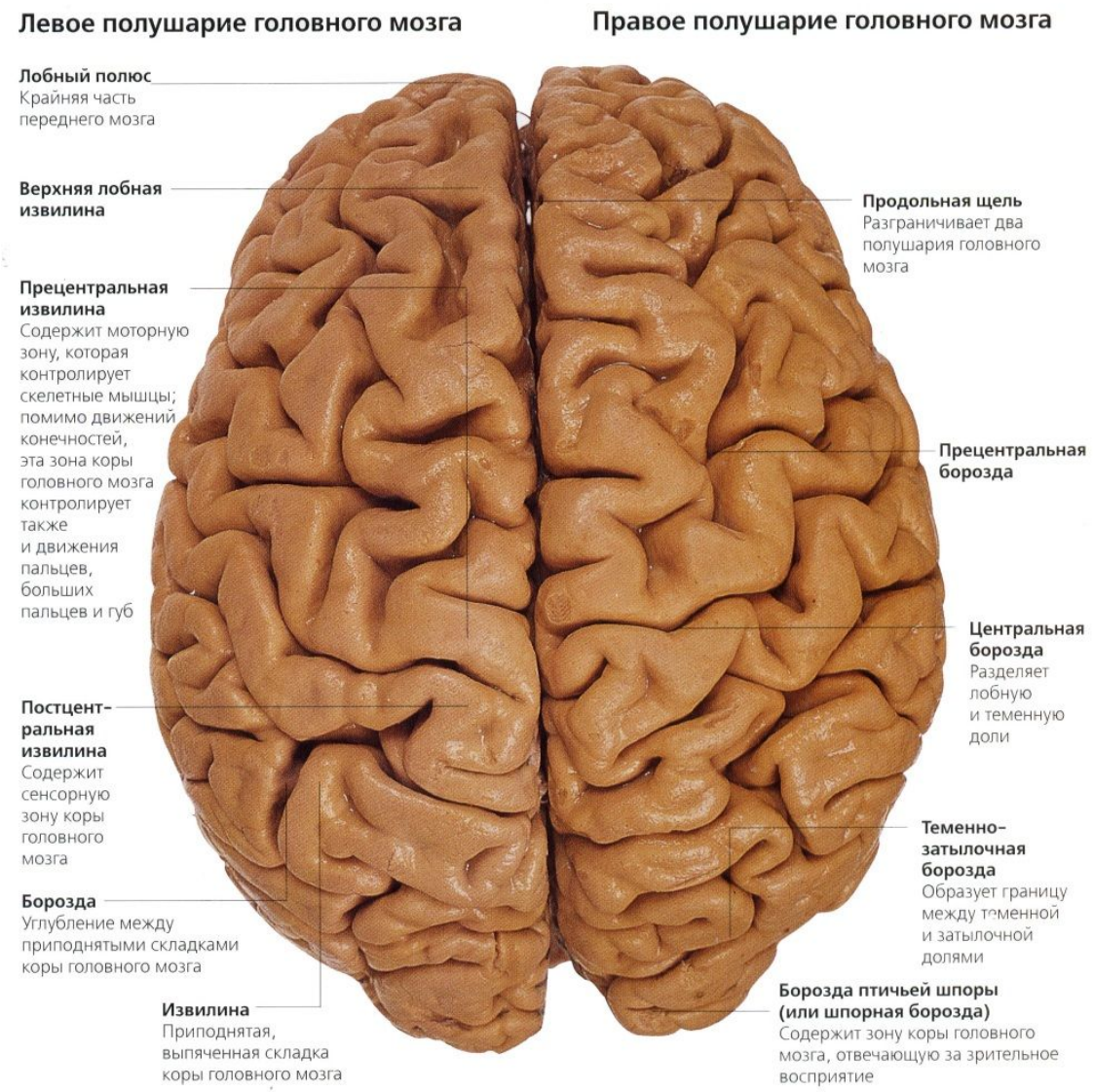

Сагиттальный разрез

Фронтальный разрез

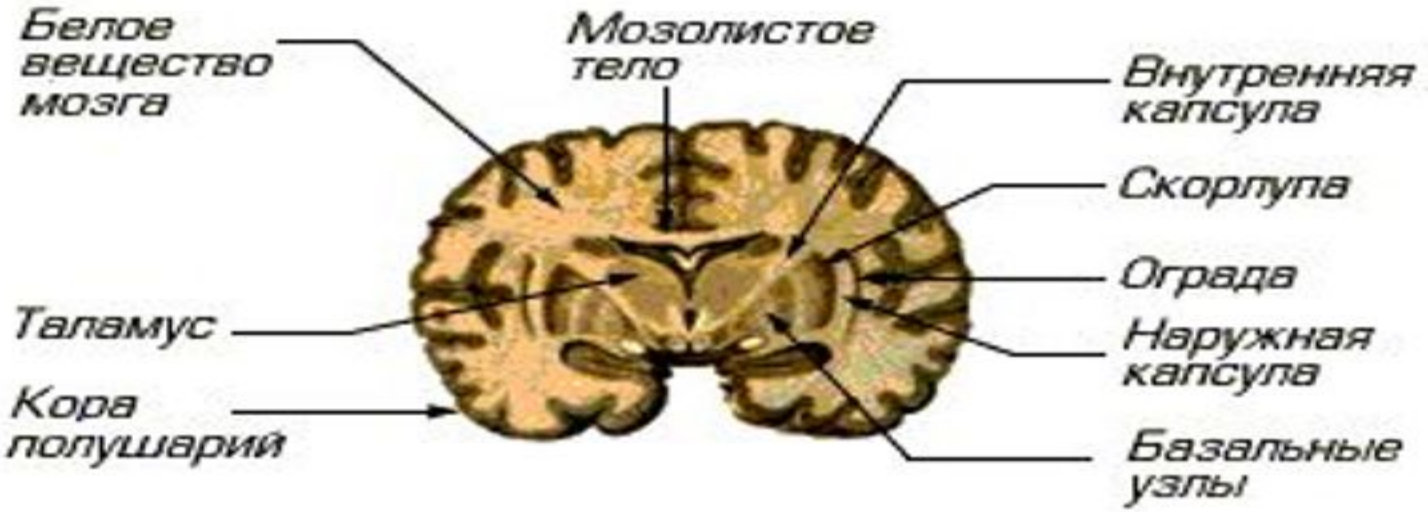

Верхнелатеральная поверхность

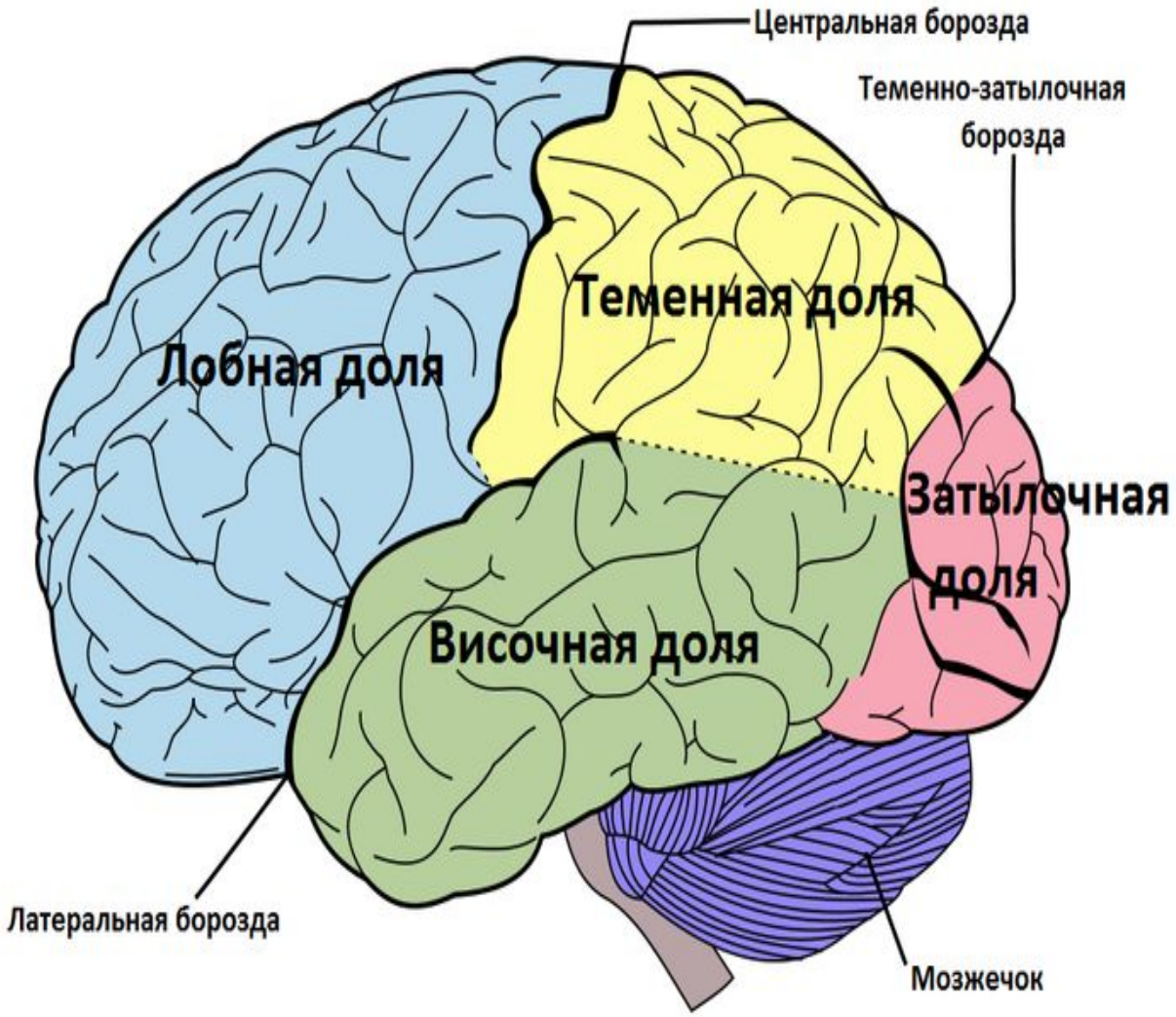
Центральная борозда
Теменно-затылочная борозда
Теменная доля
Лобная доля
Затылочная доля
Височная доля
Латеральная борозда
Мозжечок

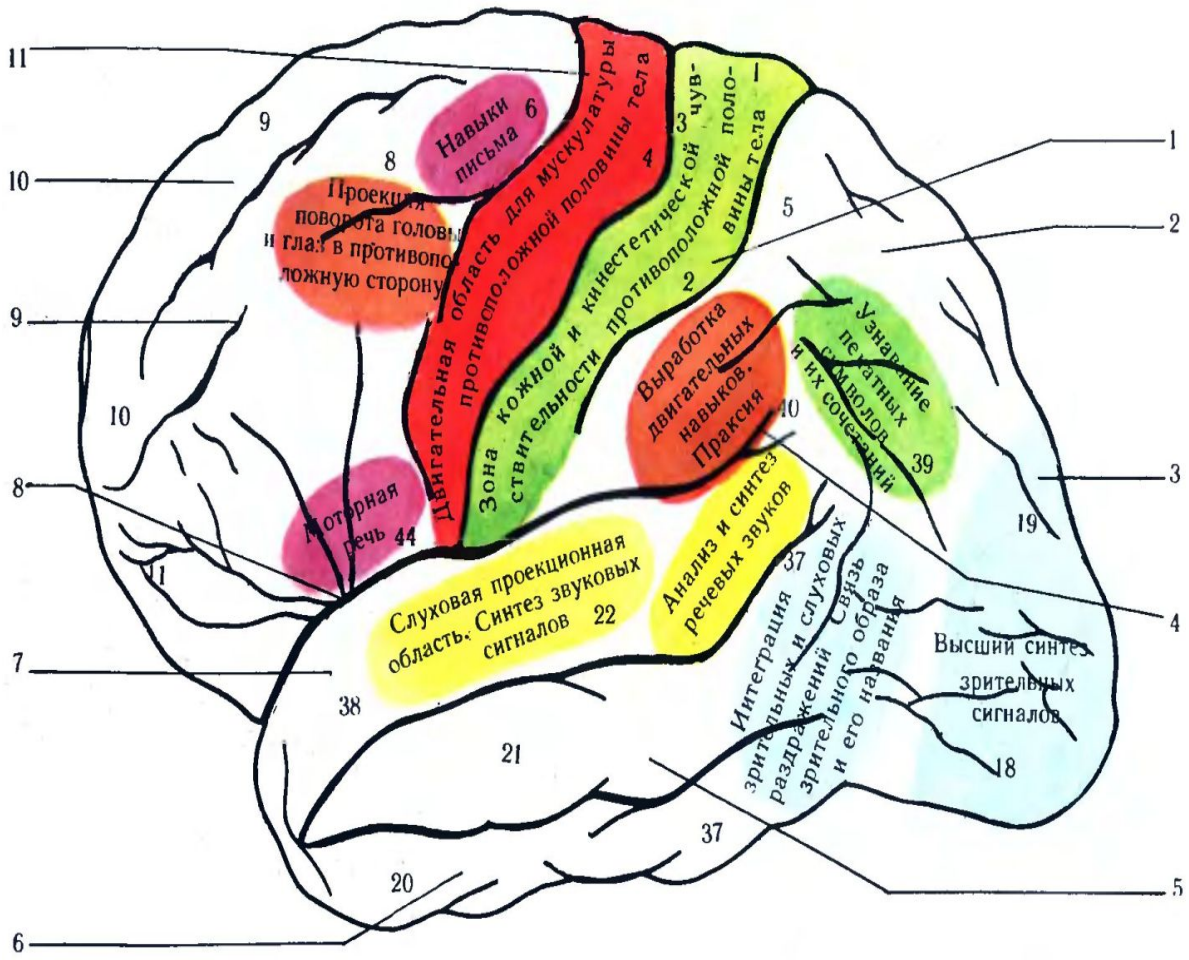
Навыки письма 6
Проекция поворота головы и глаз в противоположную сторону
Двигательная область для мускулатуры противоположной половины тела 4
Зона кожной и кинестетической чувствительности противоположной половины тела 3
Выработка двигательных навыков. Праксия
Узнавание печатных символов и их сочетаний
Моторная речь 44
Слуховая проекционная область. Синтез звуковых сигналов 22
Анализ и синтез речевых звуков
Интеграция зрительных и слуховых раздражений
Связь зрительного образа и его названия
Высший синтез зрительных сигналов

Черепные нервы (лат. nervi craniales) — двенадцать пар нервов, отходящих от ствола мозга. Их обозначают римскими цифрами по порядку их расположения, каждый из них имеет собственное название.

I пара — обонятельный нерв (лат. nervus olfactorius)

II пара — зрительный нерв (лат. nervus opticus)

III пара — глазодвигательный нерв (лат. nervus oculomotorius)

IV пара — блоковый нерв (лат. nervus trochlearis)

V пара — тройничный нерв (лат. nervus trigeminus)

VI пара — отводящий нерв (лат. nervus abducens)

VII пара — лицевой нерв (лат. nervus facialis)

VIII пара — преддверно-улитковый нерв (лат. nervus vestibulocochlearis)

IX пара — языкоглоточный нерв (лат. nervus glossopharyngeus)

X пара — блуждающий нерв (лат. nervus vagus)

XI пара — добавочный нерв (лат. nervus accessorius)
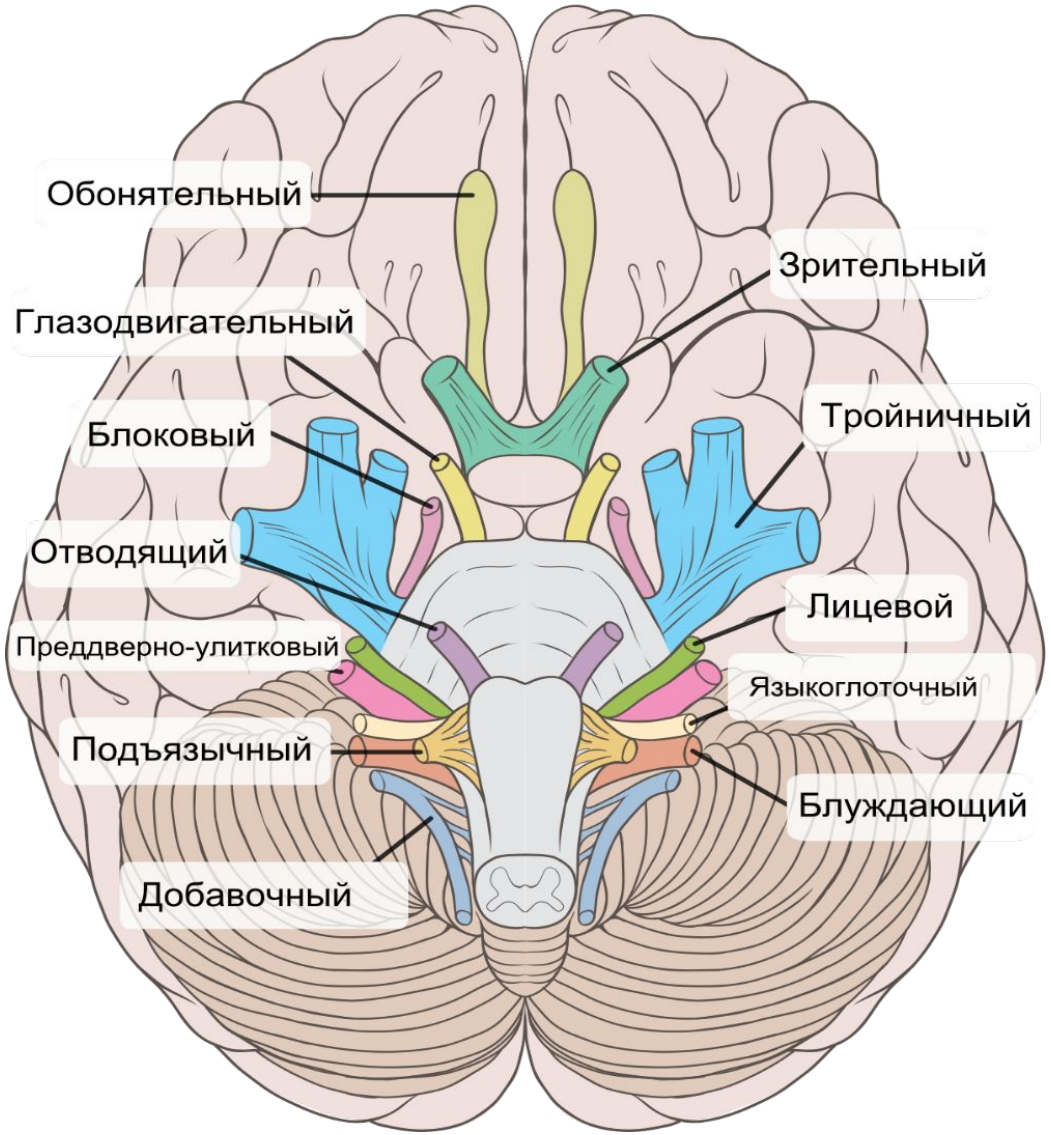
XII пара — подъязычный нерв (лат. nervus hypoglossus)