Лекція

Вчення про будову внутрішніх органів. Шлунково-кишковий тракт

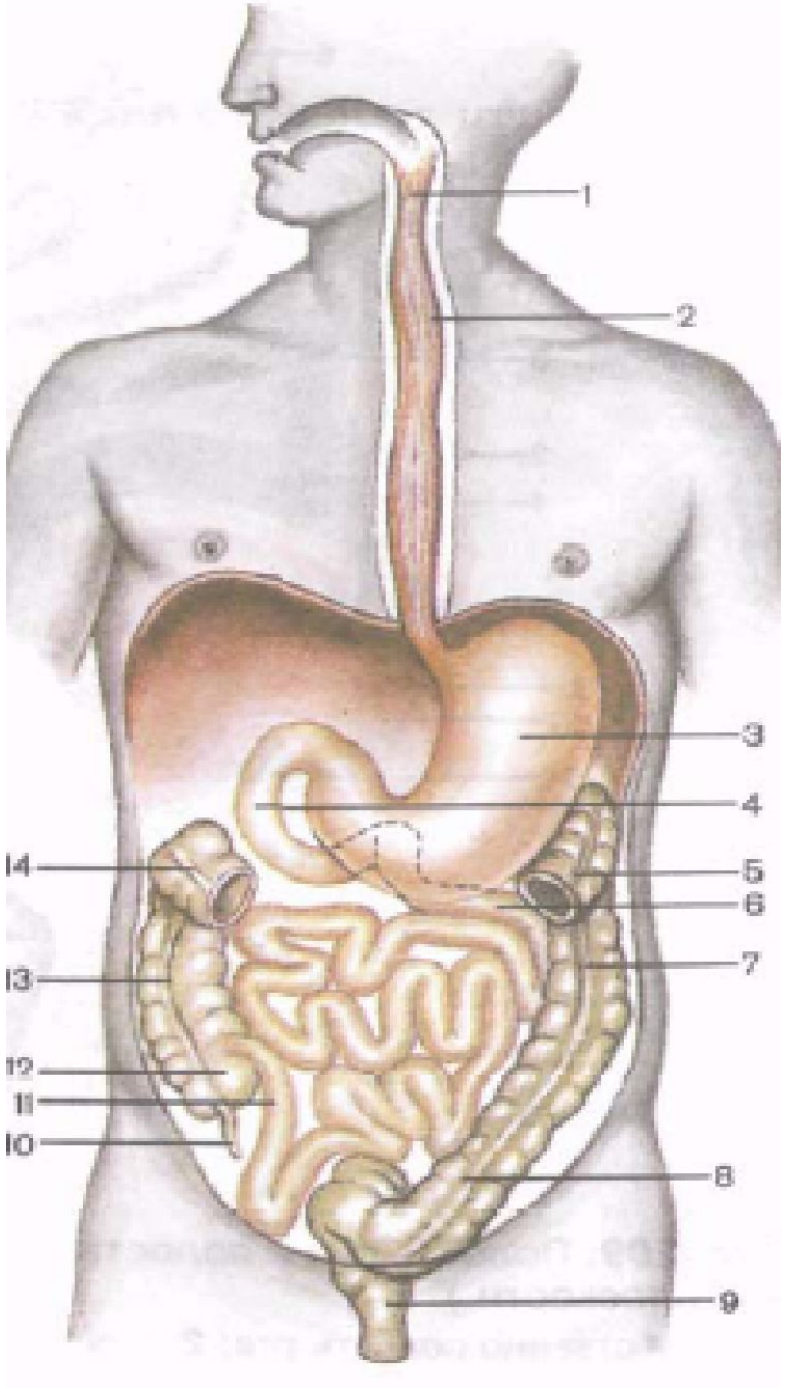

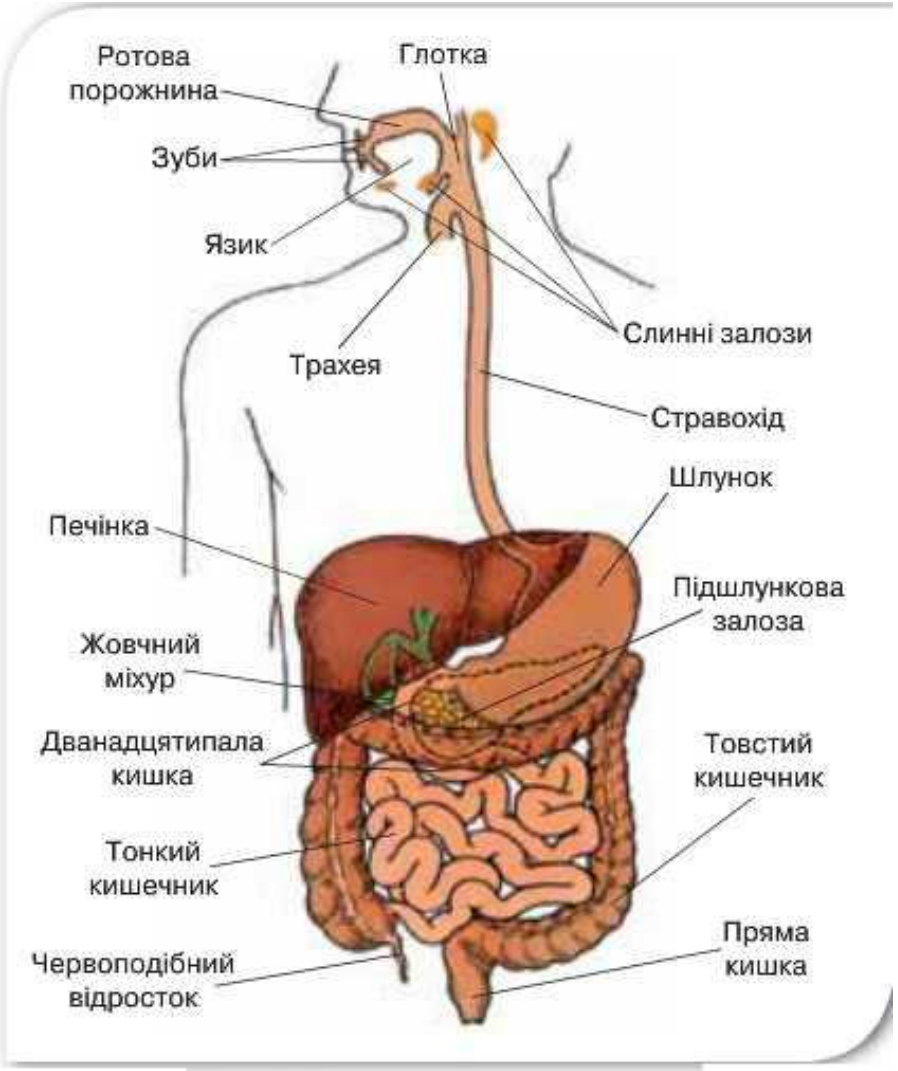

Мал. 20 Травна система людини

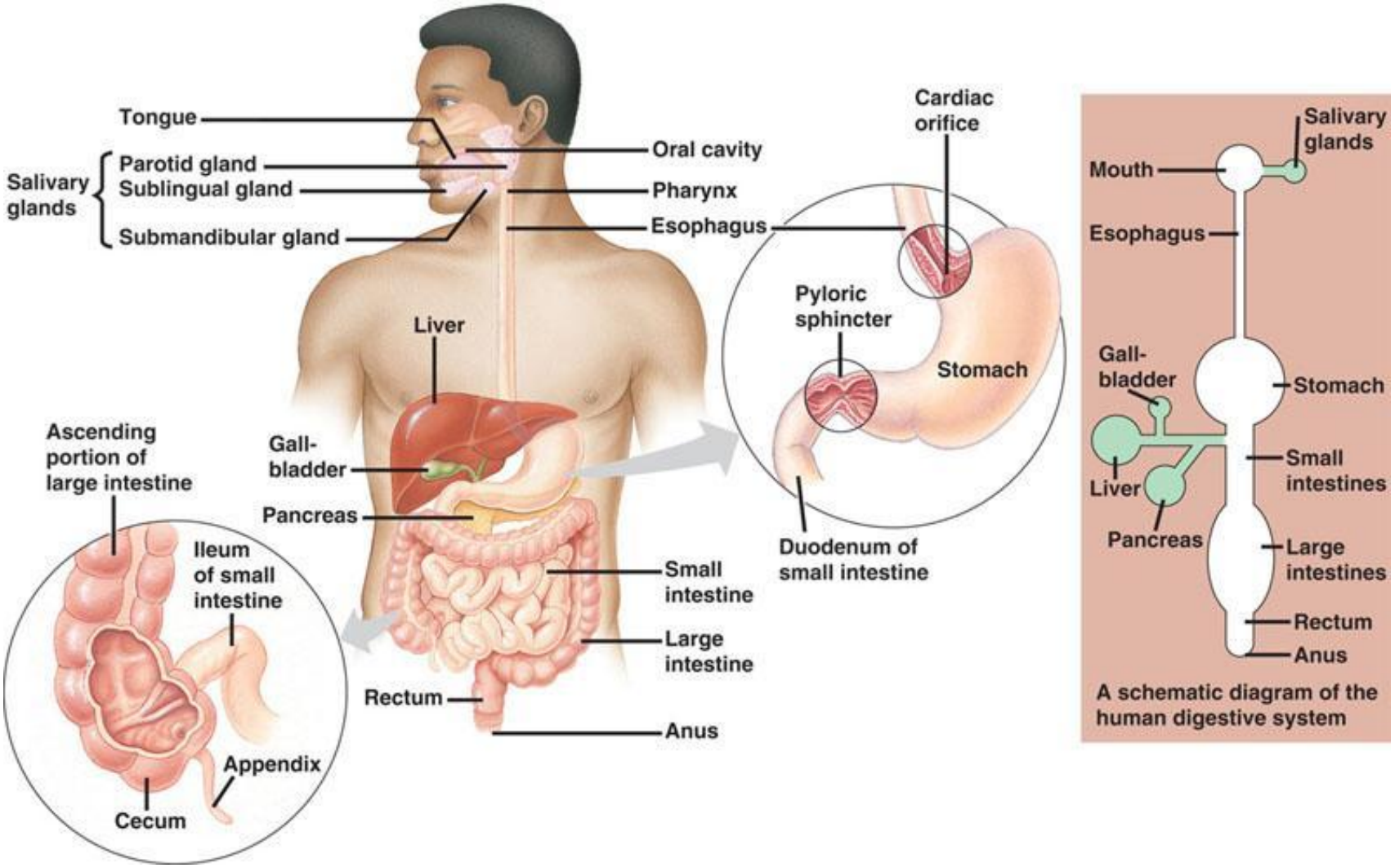

A schematic diagram of the human digestive system

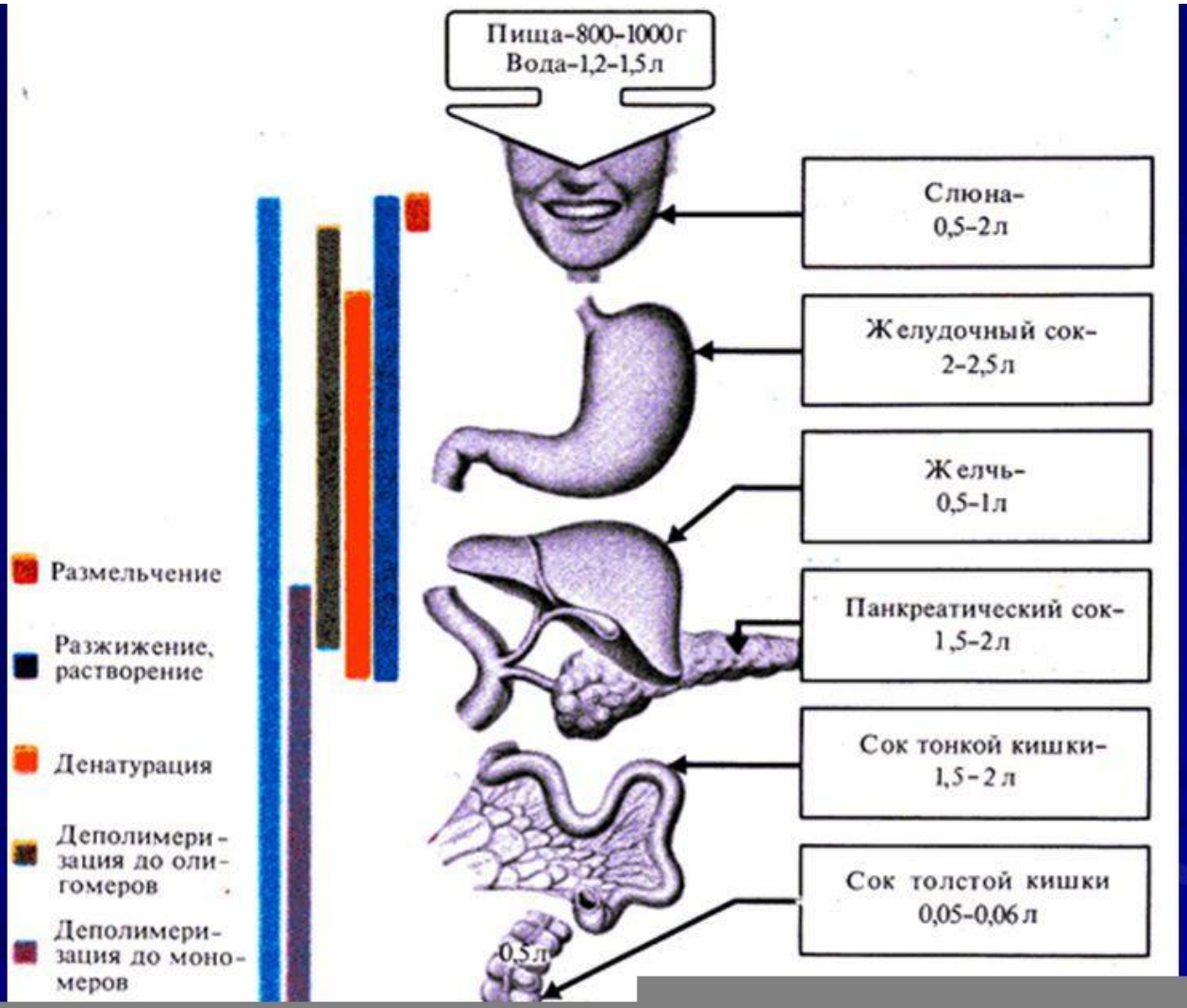
Пища-800-1000г
Вода-1,2-1,5л
Слюна-
0,5-2л
Желудочный сок-
2-2,5л
Желчь-
0,5-1л
Панкреатический сок-
1,5-2л
Сок тонкой кишки-
1,5-2л
Сок толстой кишки
0,05-0,06л
0,5л
Размельчение
Разжижение, растворение
Денатурация
Деполимеризация до олигомеров
Деполимеризация до мономеров

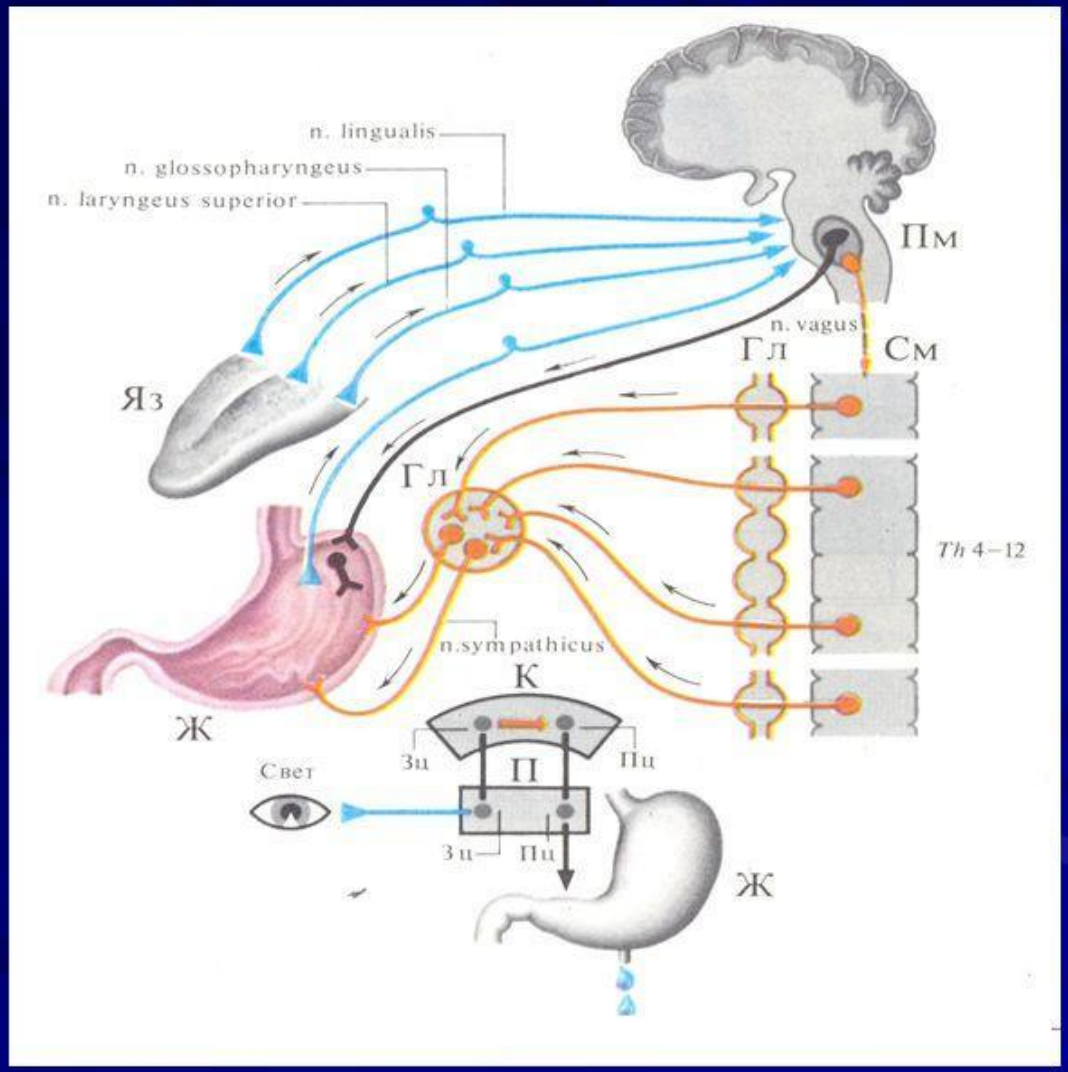
n. lingualis
n. glossopharyngeus
n. laryngeus superior
Пм
n. vagus
Гл
См
Яз
Гл
Th 4–12
n.sympathicus
К
Ж
Зц
Пц
П
Свет
Зц
Пц
Ж

MyShared

Ротова порожнина

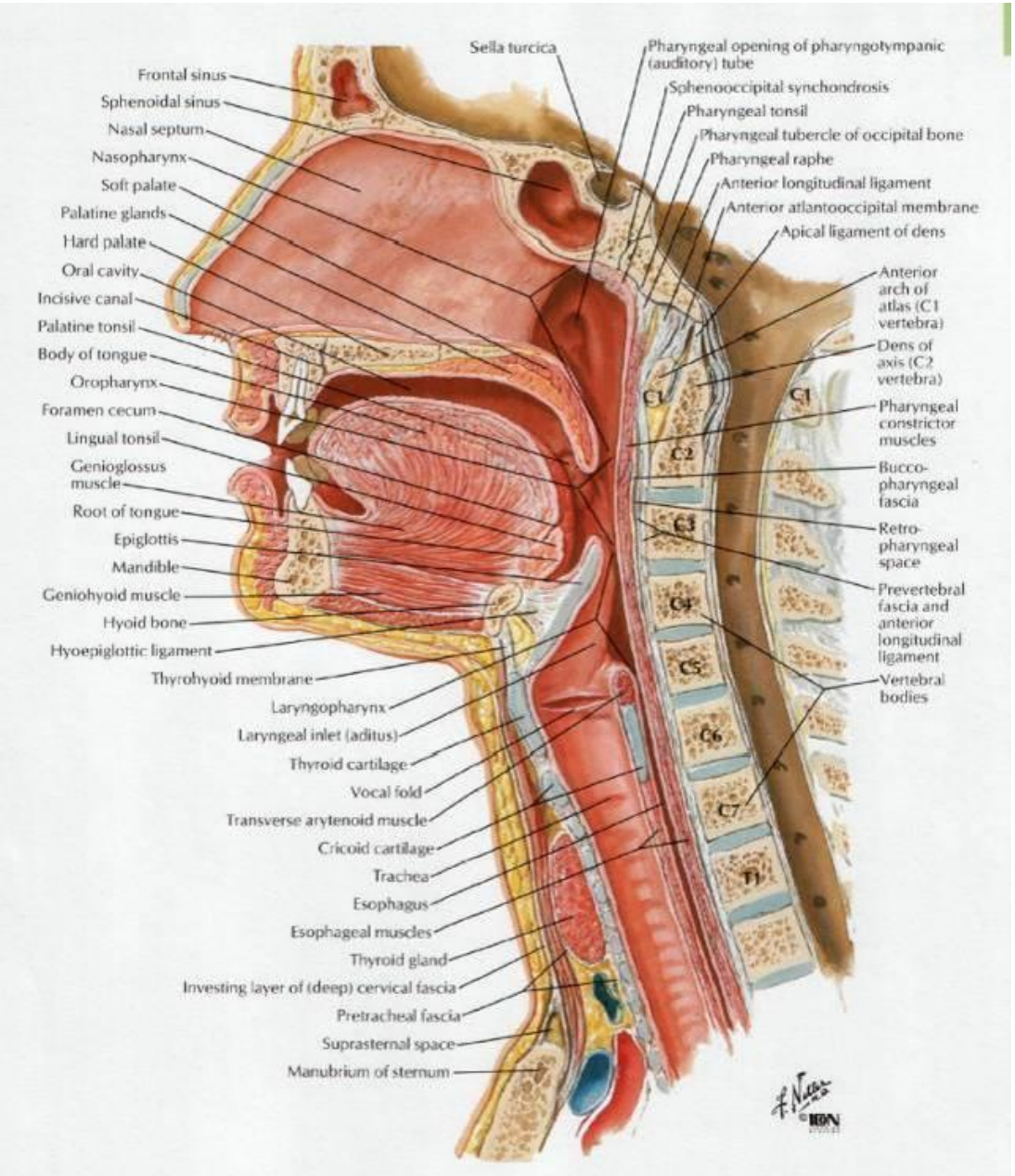

Ротова порожнина

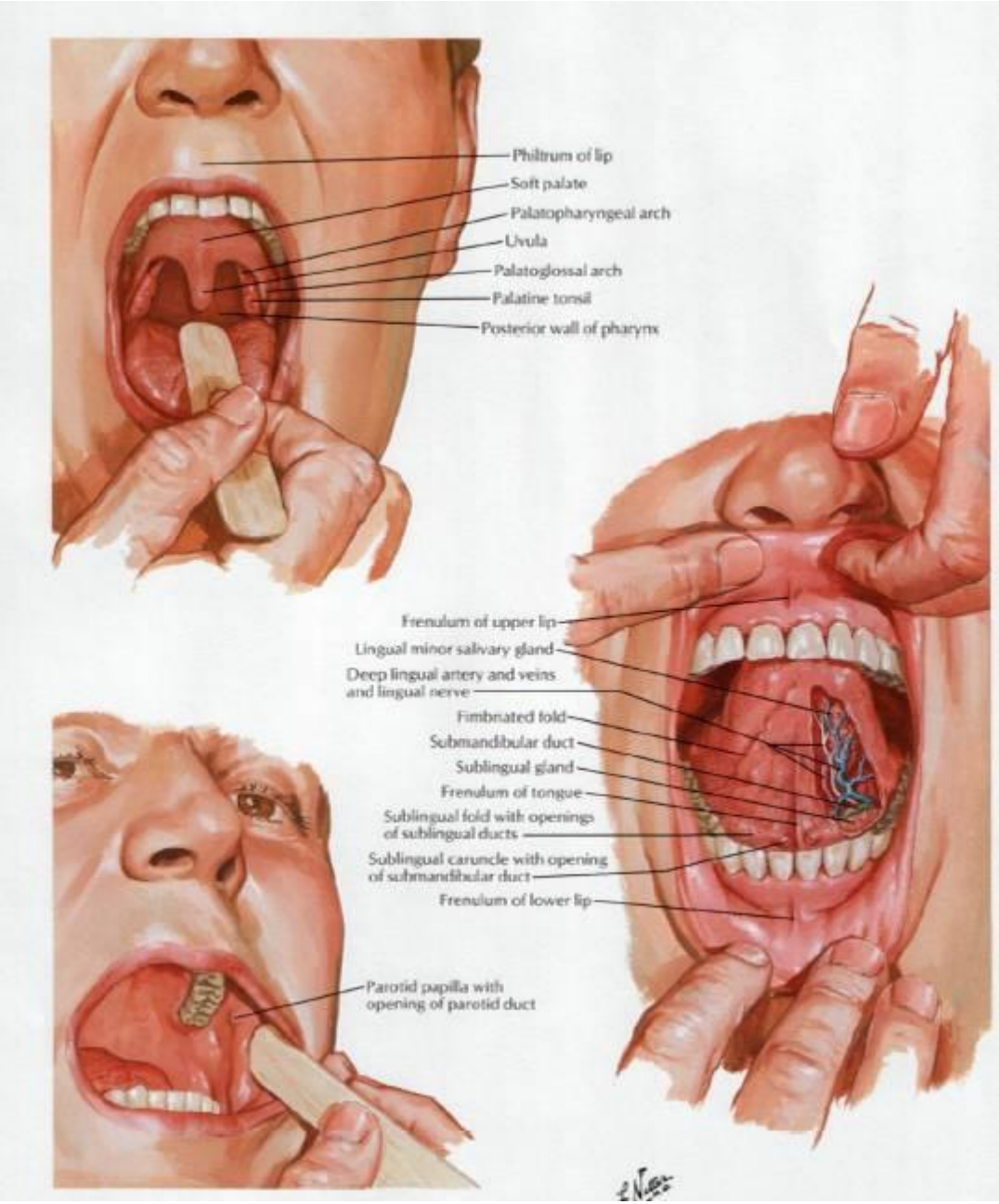

Піднебіння (palatum)

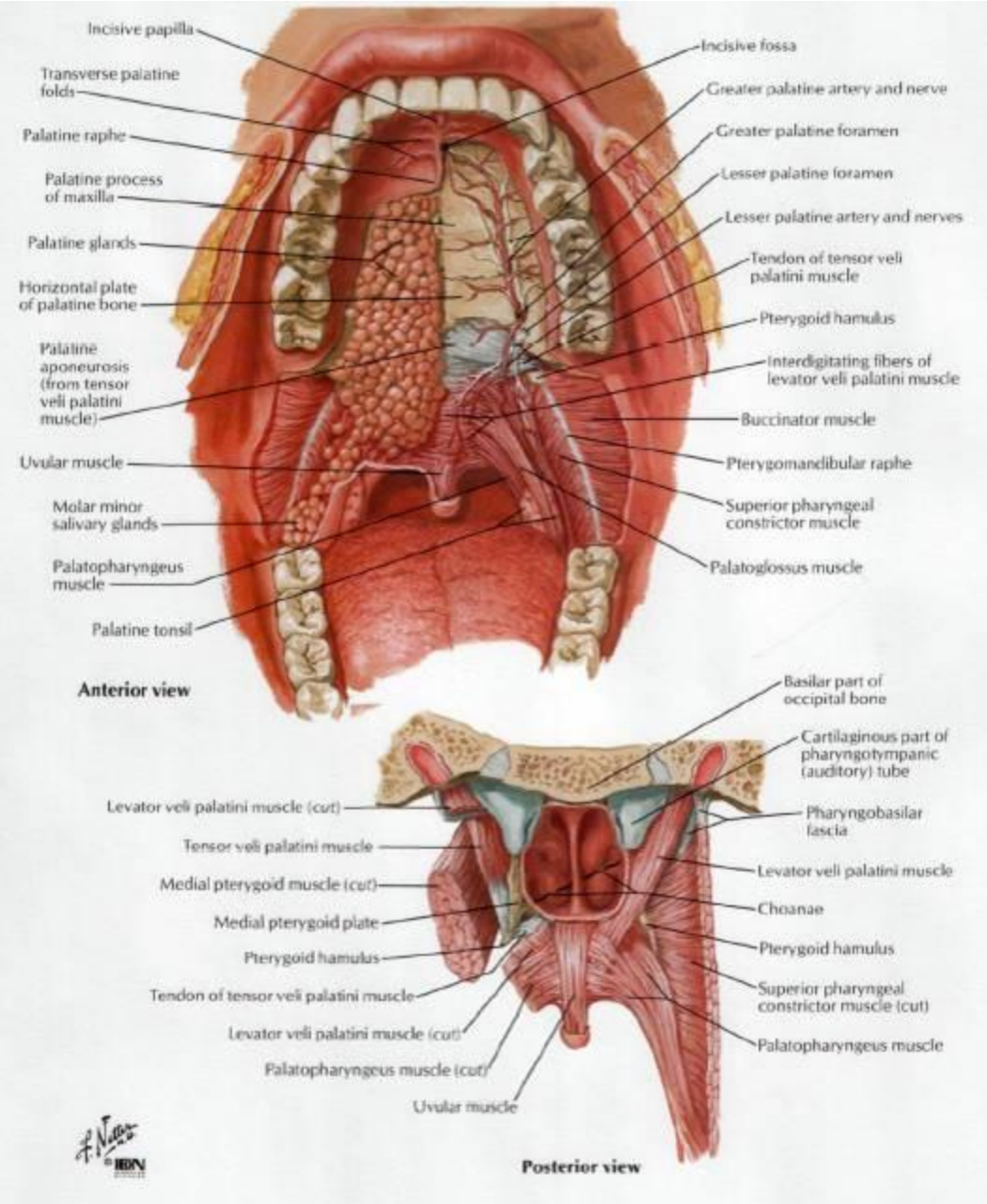

Будова зуба

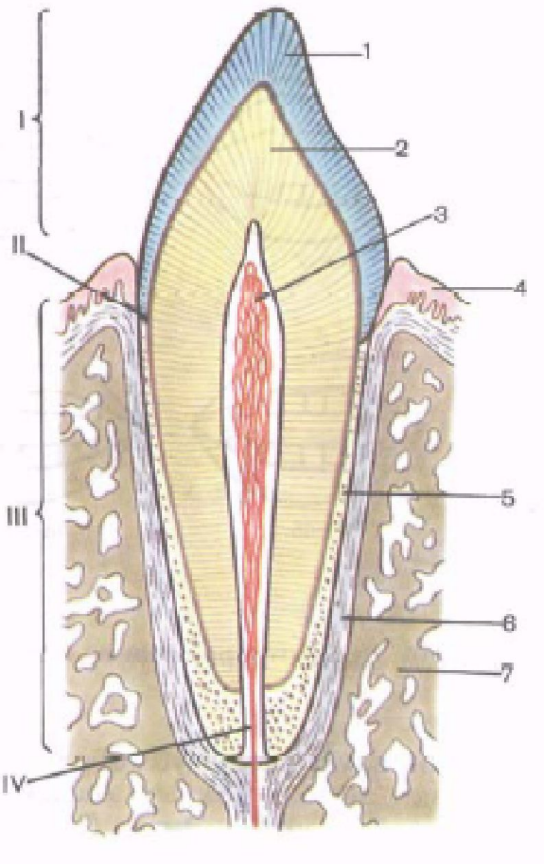
I
II
III
IV
1
2
3
4
5
6
7

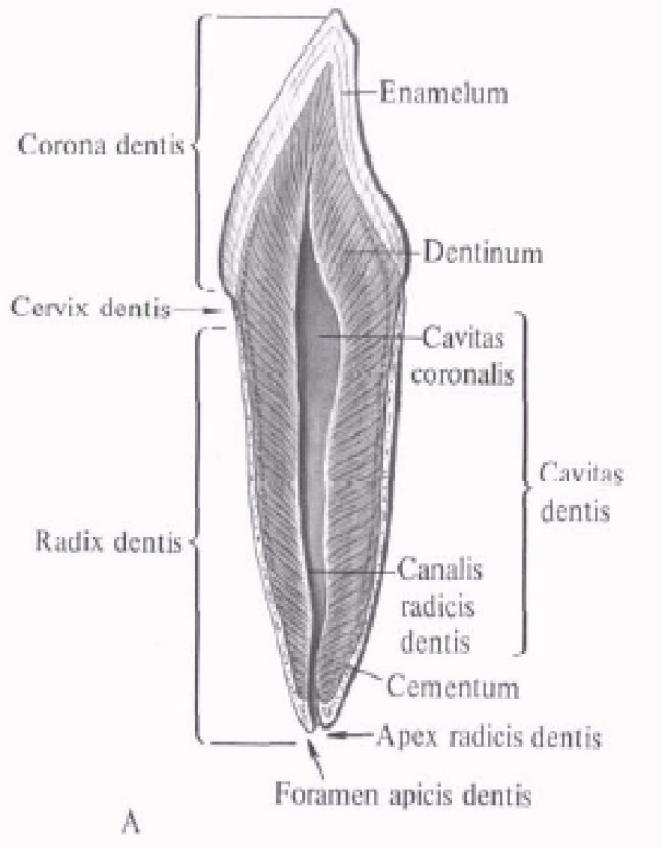
Enamelum
Corona dentis
Dentinum
Cervix dentis
Cavitas coronalis
Cavitas dentis
Radix dentis
Canalis radicis dentis
Cementum
Apex radicis dentis
Foramen apicis dentis
А

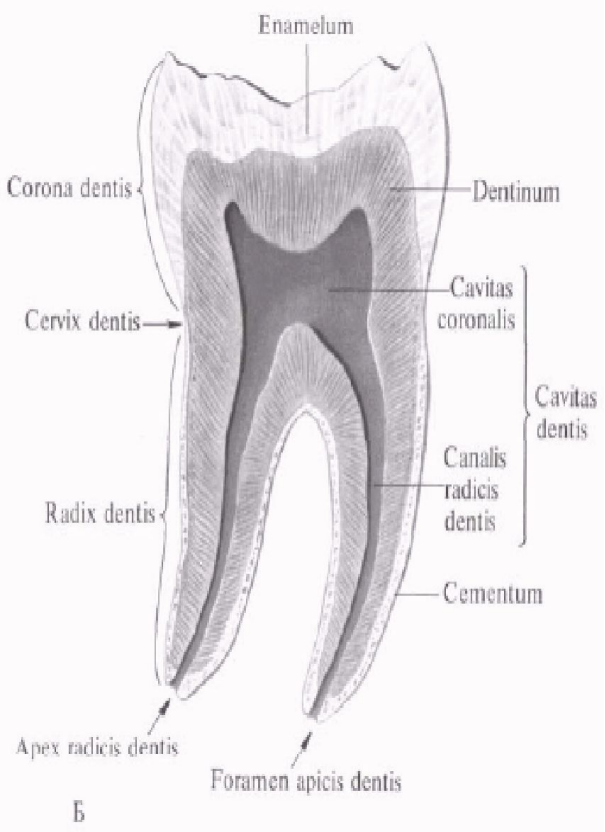
Enamelum
Corona dentis
Dentinum
Cavitas coronalis
Cervix dentis
Cavitas dentis
Canalis radicis dentis
Radix dentis
Cementum
Apex radicis dentis
Foramen apicis dentis
Б

Зуби

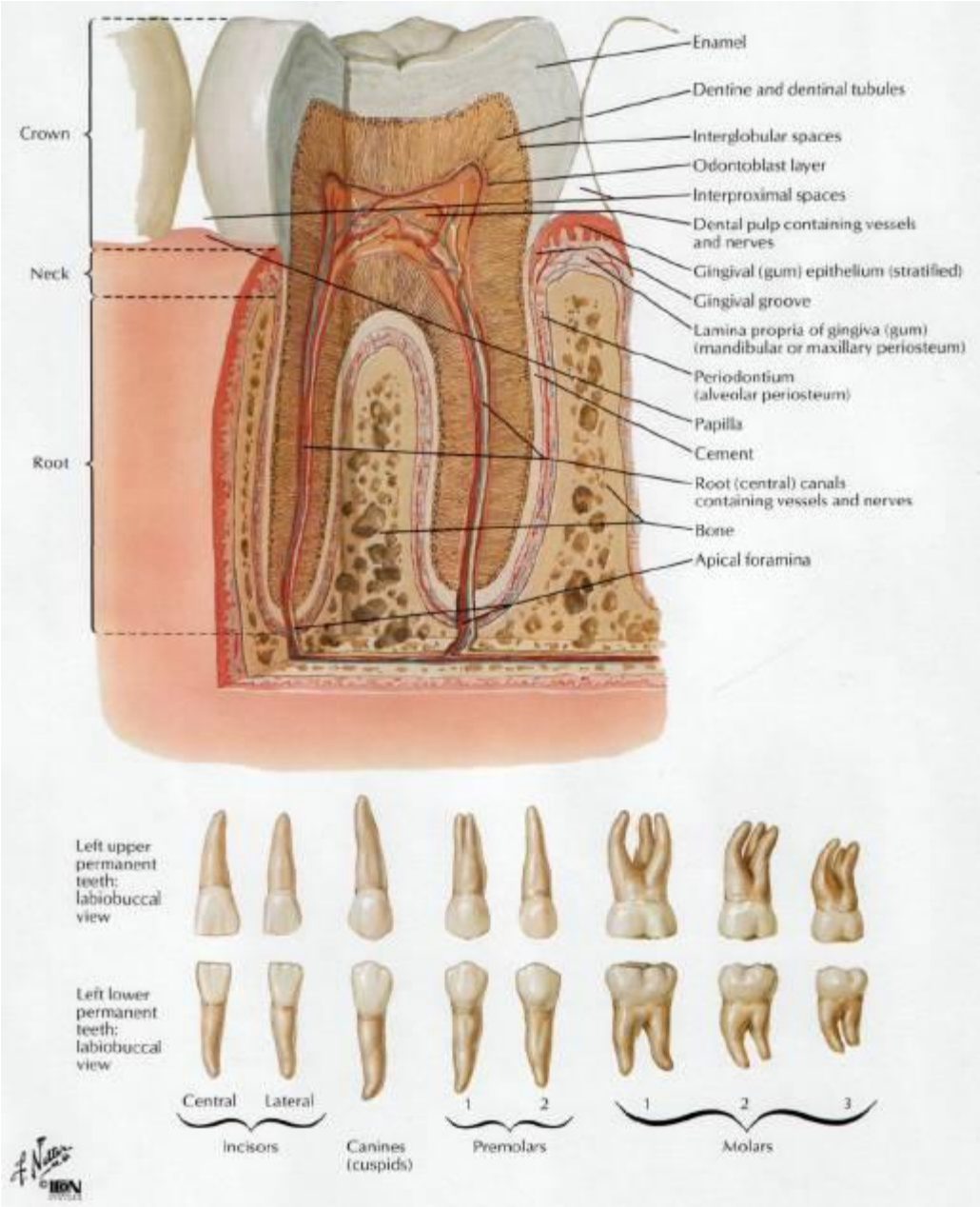
Crown
Neck
Root
Enamel
Dentine and dentinal tubules
Interglobular spaces
Odontoblast layer
Interproximal spaces
Dental pulp containing vessels and nerves
Gingival (gum) epithelium (stratified)
Gingival groove
Lamina propria of gingiva (gum) (mandibular or maxillary periosteum)
Periodontium (alveolar periosteum)
Papilla
Cement
Root (central) canals containing vessels and nerves
Bone
Apical foramina
Left upper permanent teeth: labiobuccal view
Left lower permanent teeth: labiobuccal view
Central
Lateral
Incisors
Canines (cuspids)
1
2
Premolars
1
2
3
Molars

Топографія зубів новонародженого та формула зубів

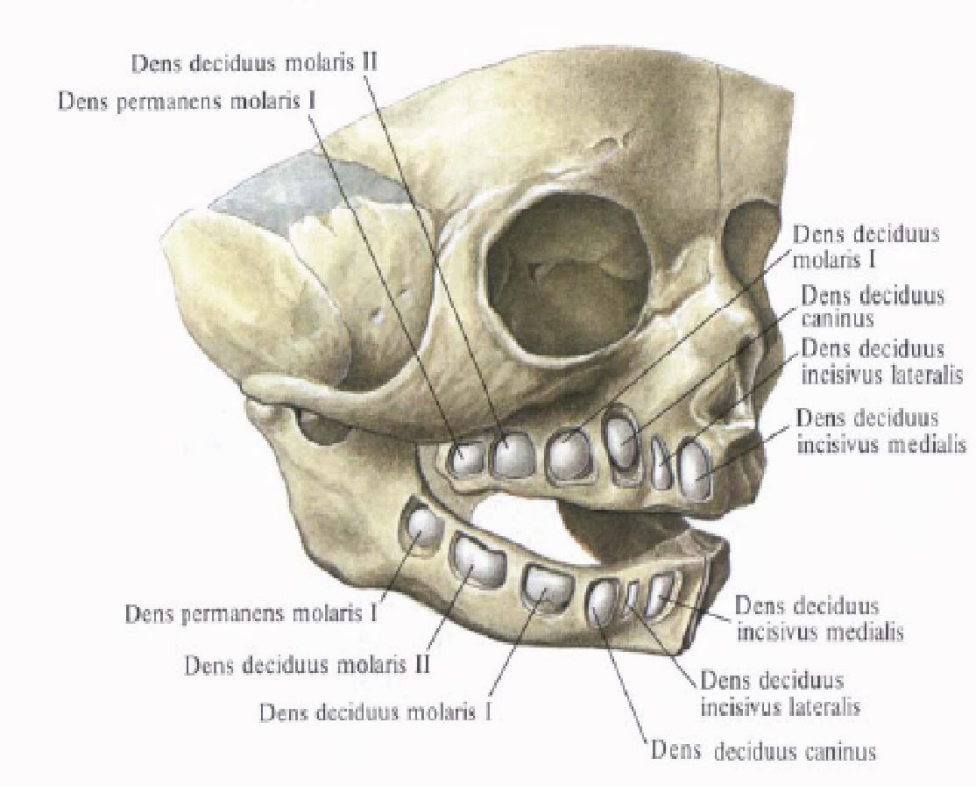

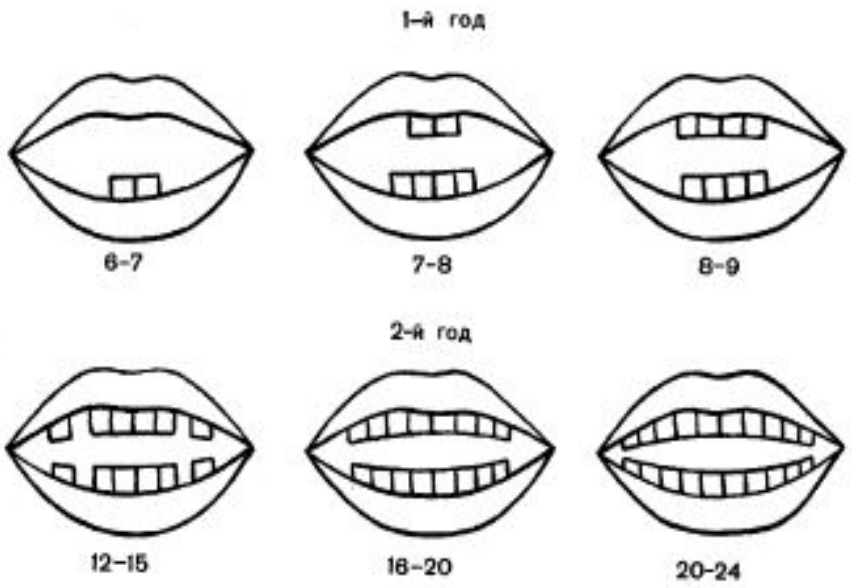

Топографія зубів дитини

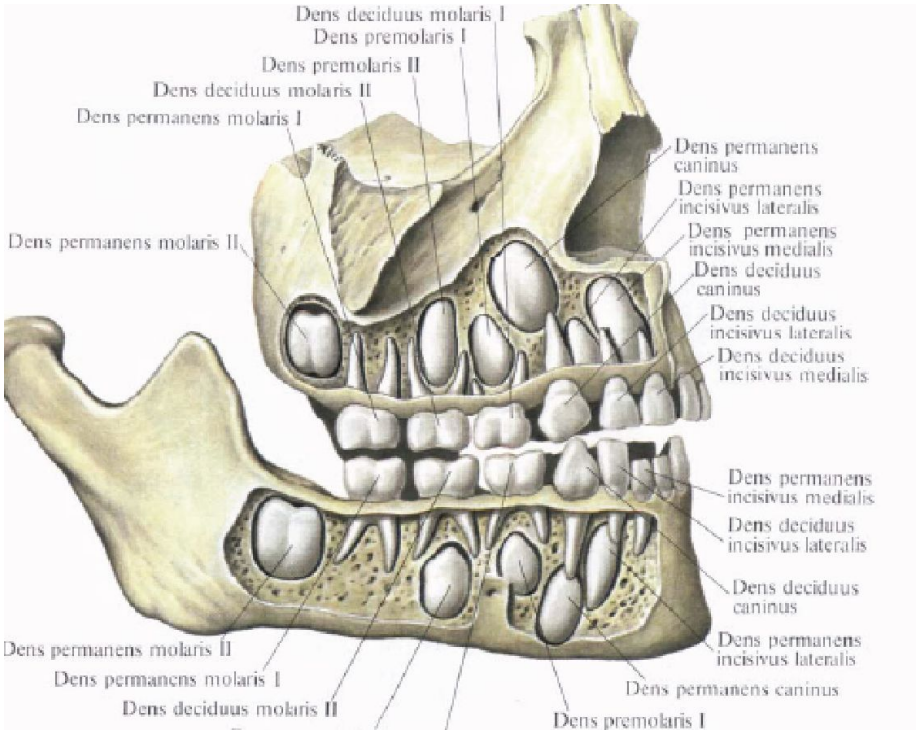

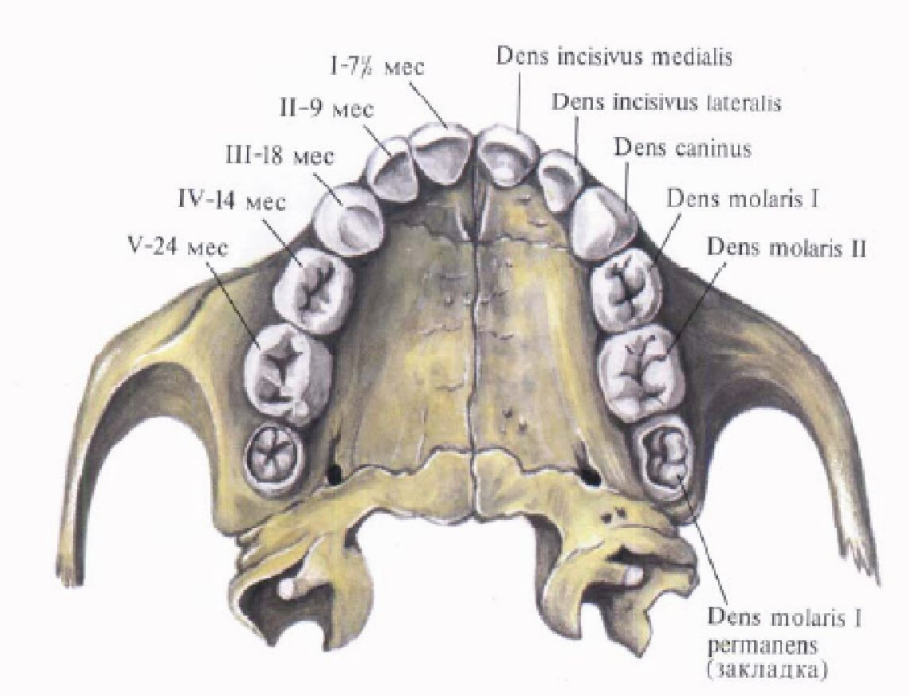

Постійні зуби та їх відношення до пазух та каналів

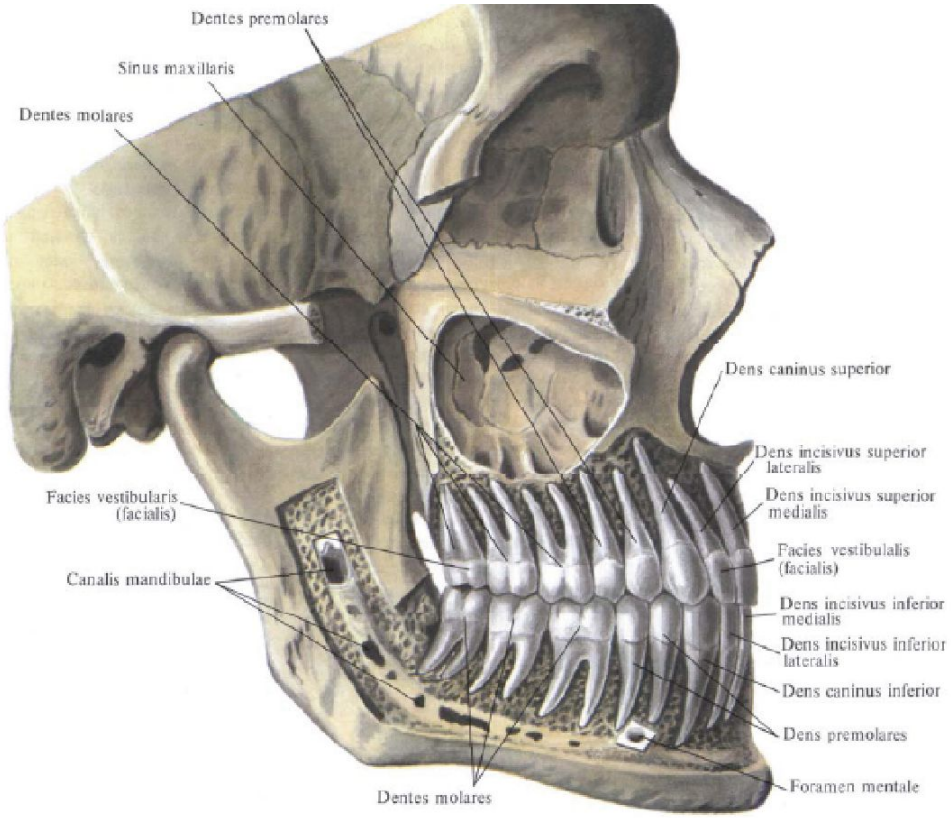

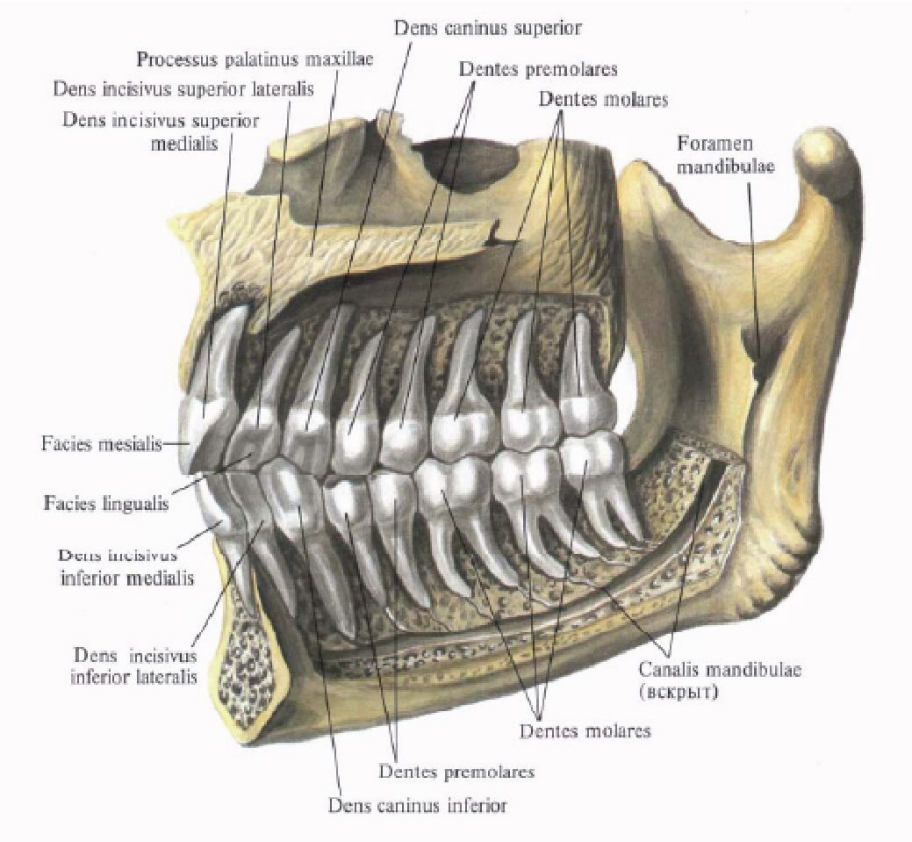

Будова язика

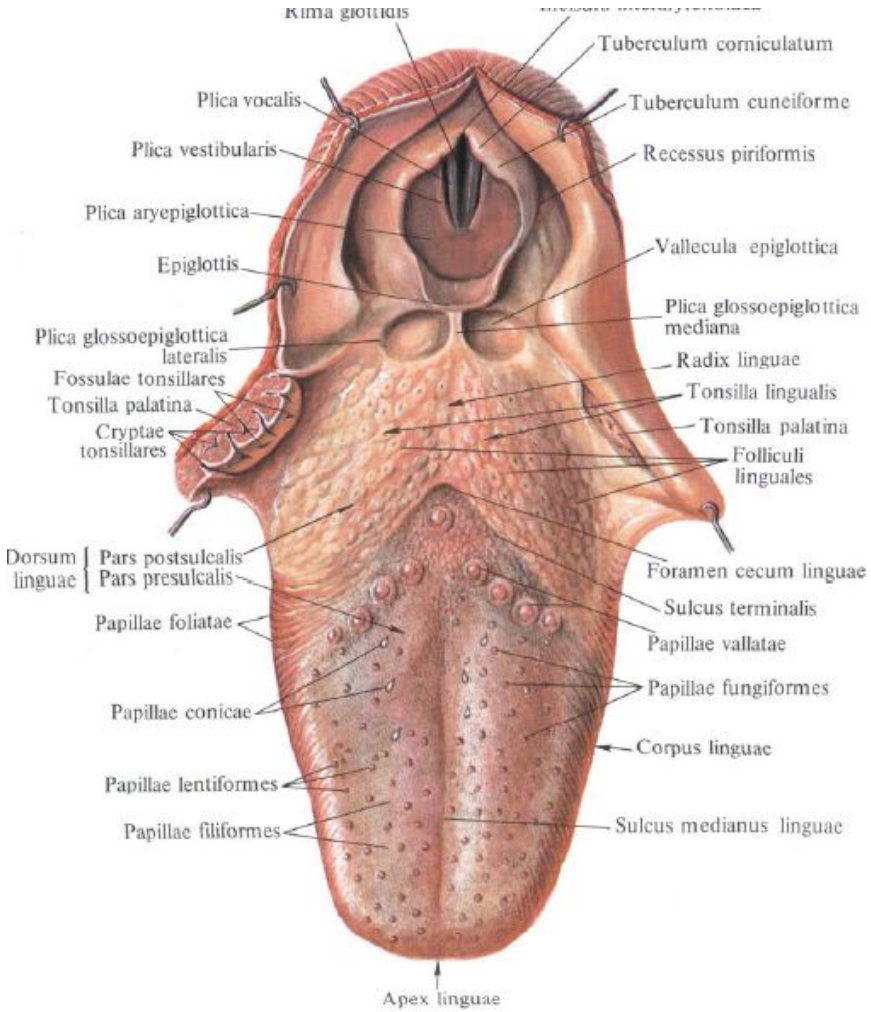

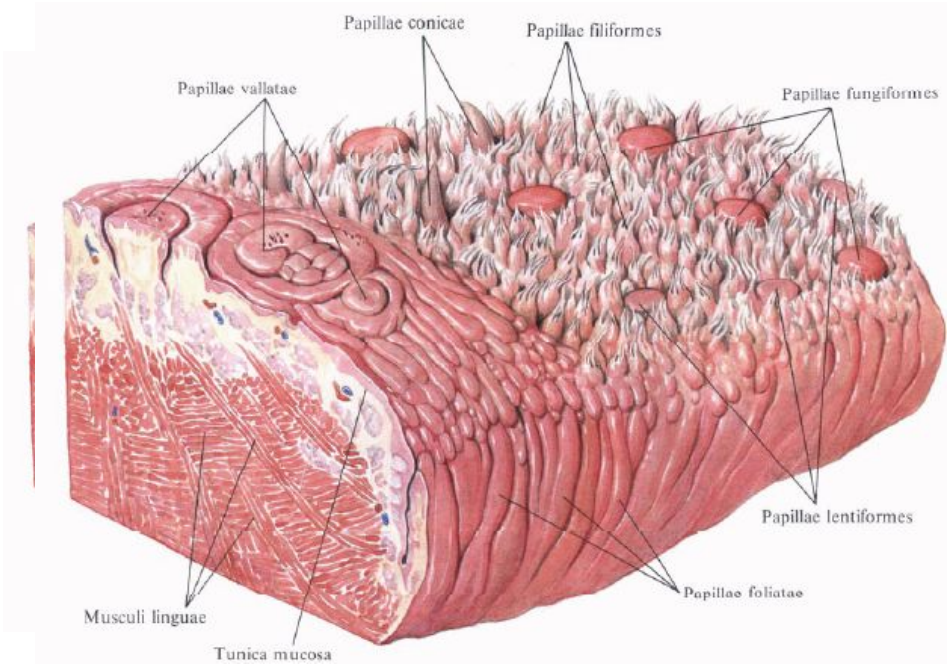

До ***скелетних м'язів язика*** належать:

- *шило–язиковий м'яз* (musculus styloglossus), що:
- тягне язик (lingua) назад і вверх,
- при однобічному скороченні тягне язик вбік;
- *під'язиково–язиковий м'яз* (musculus hyoglossus), що:
- тягне язик (lingua) назад і донизу та складається з:
- <u>хрящо–язикового м'яза</u> (musculus chondroglossus);
- <u>ріжково–язикового м'яза</u> (musculus ceratoglossus);
- *підборідно–язиковий м'яз* (musculus genioglossus), що:
- тягне язик (lingua) вперед і донизу;
- *піднебінно–язиковий м'яз* (musculus palatoglossus), він належить до м'язів м'якого піднебіння та зіва (musculi palati mollis et faucium). <u>Його функція</u>:
- звужує зів (fauces), піднімаючи корінь язика (radix linguae), опускаючи м'яке піднебіння (palatum molle) та наближаючи дужки (arcus) до серединної лінії (linea mediana).

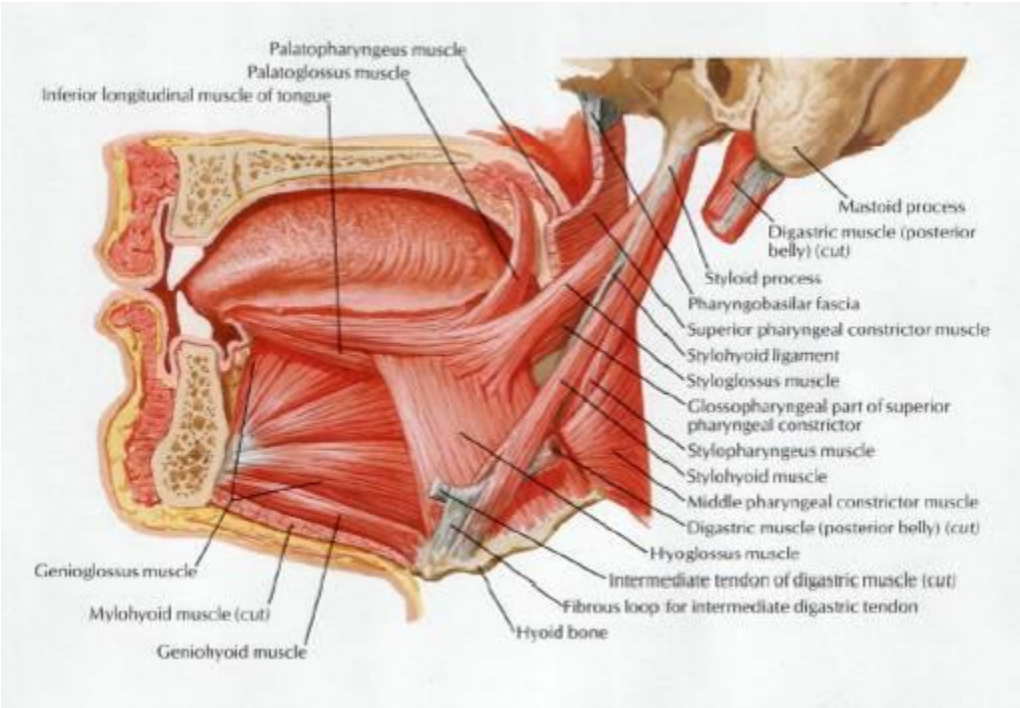

М’язи м’якого піднебіння та язика

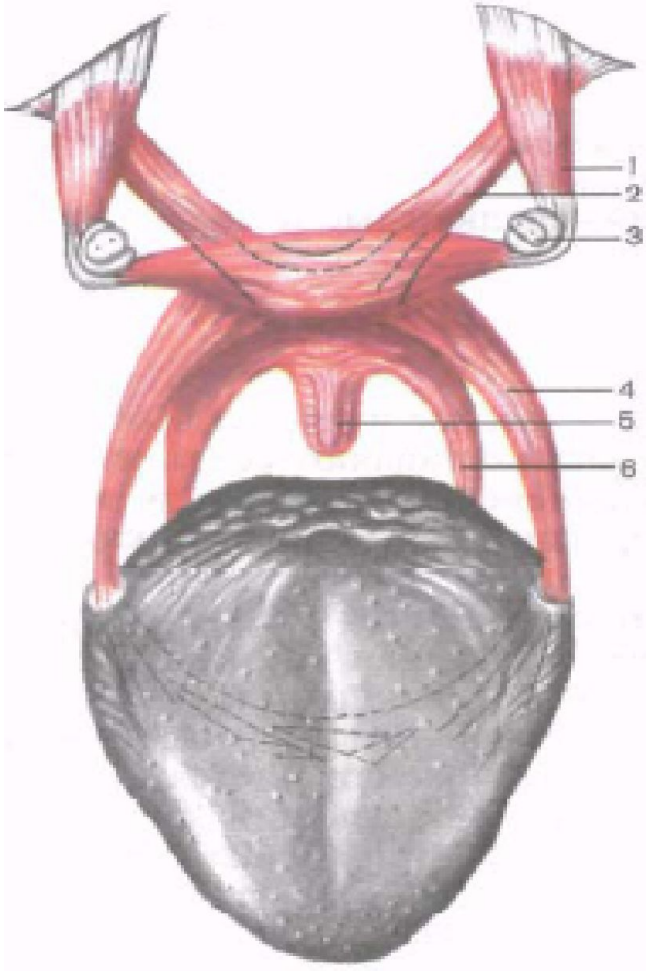

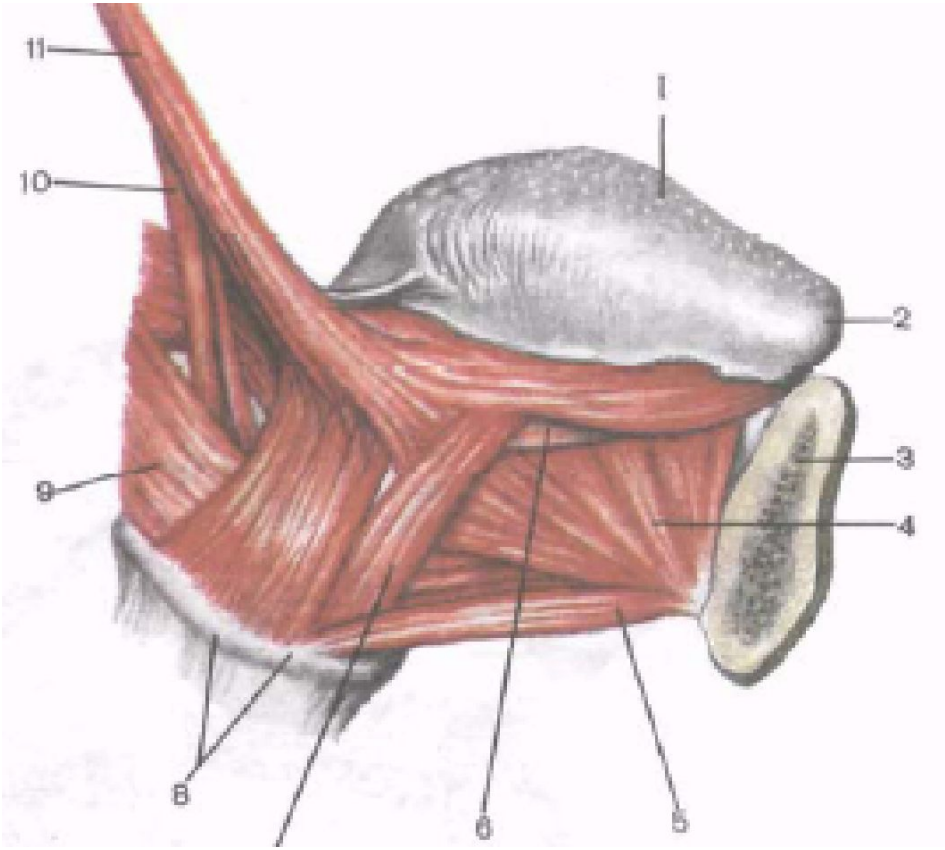

Топографія слинних залоз

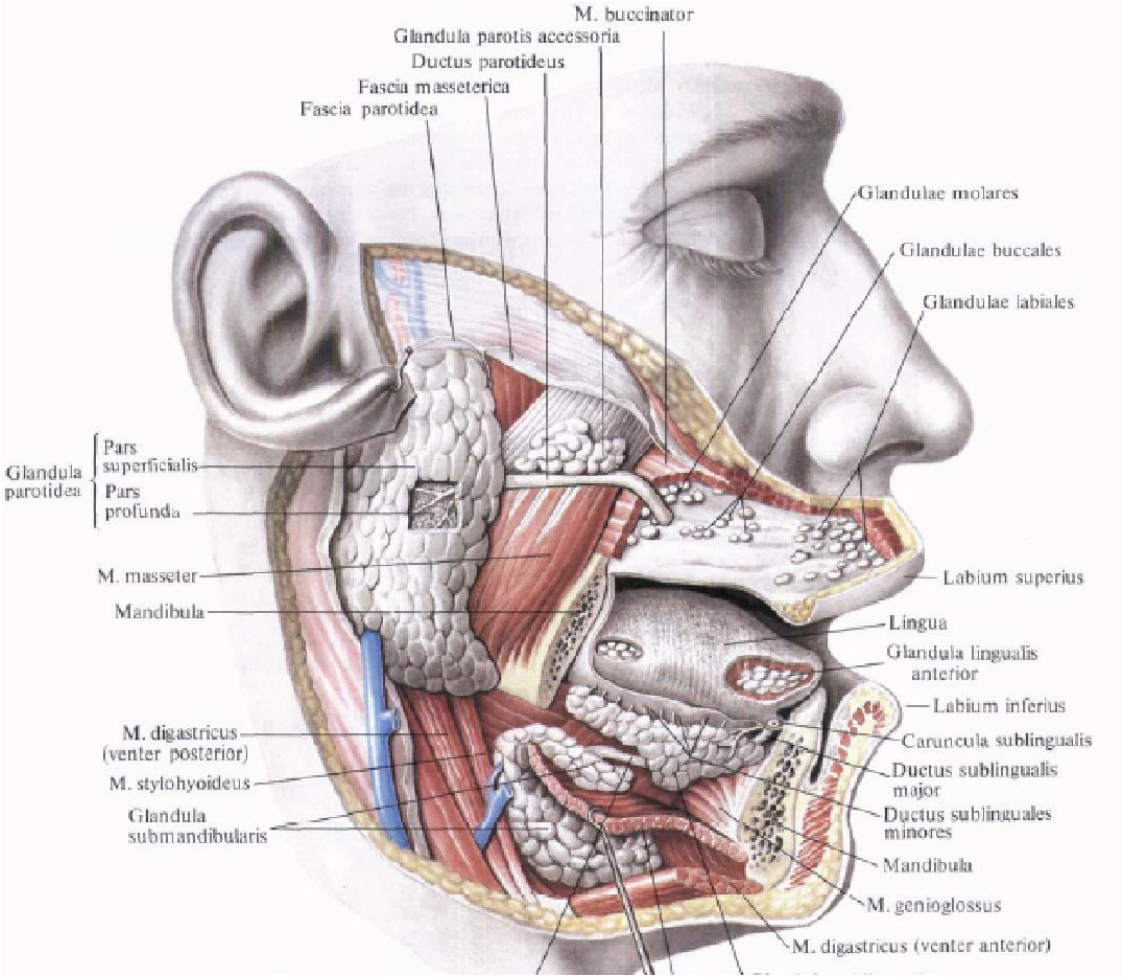

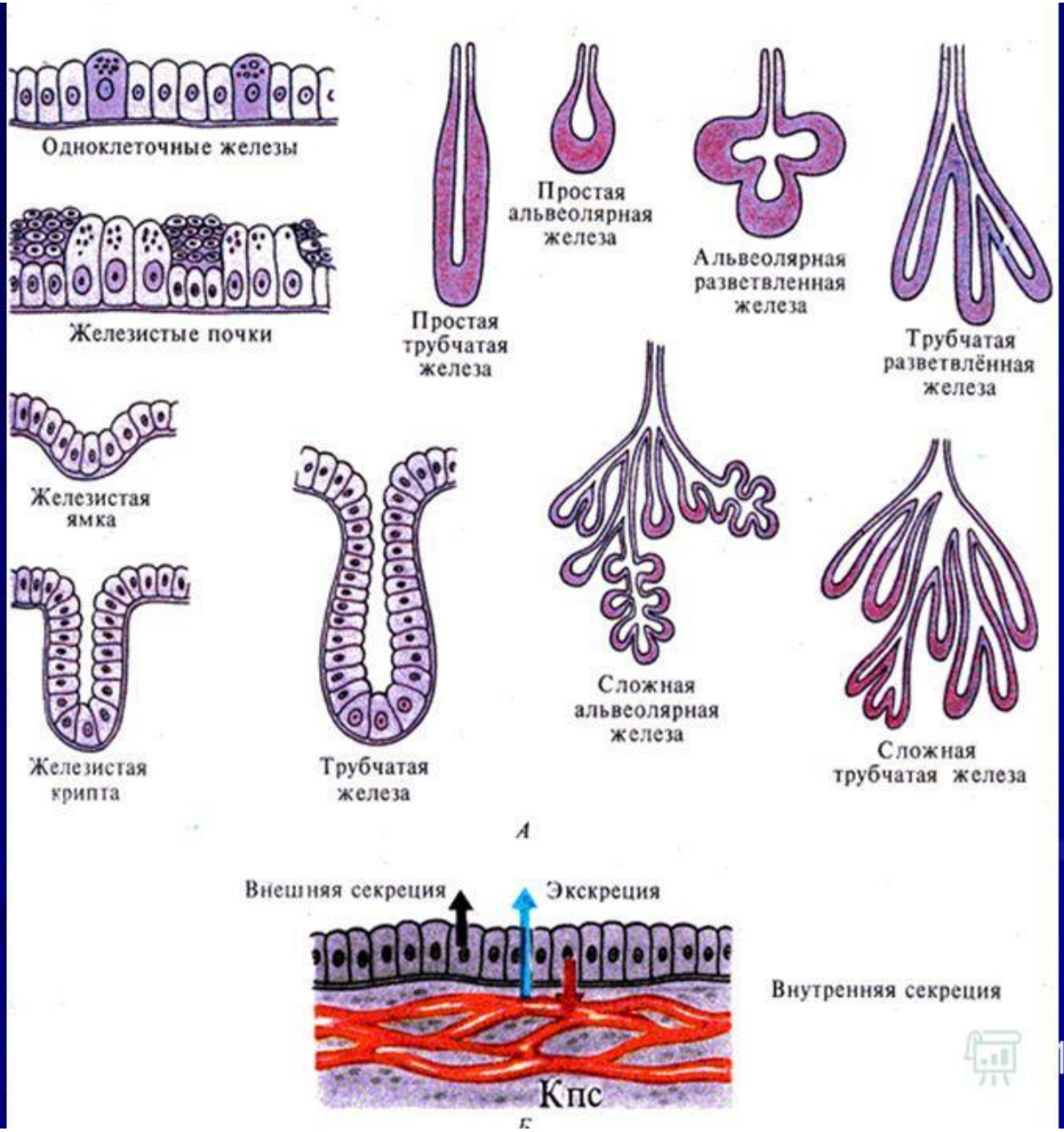
Одноклеточные железы
Железистые почки
Простая трубчатая железа
Простая альвеолярная железа
Альвеолярная разветвленная железа
Трубчатая разветвлённая железа
Железистая ямка
Железистая крипта
Трубчатая железа
Сложная альвеолярная железа
Сложная трубчатая железа
А
Внешняя секреция
Экскреция
Внутренняя секреция
Кпс
Б

Залози. Типи секреції

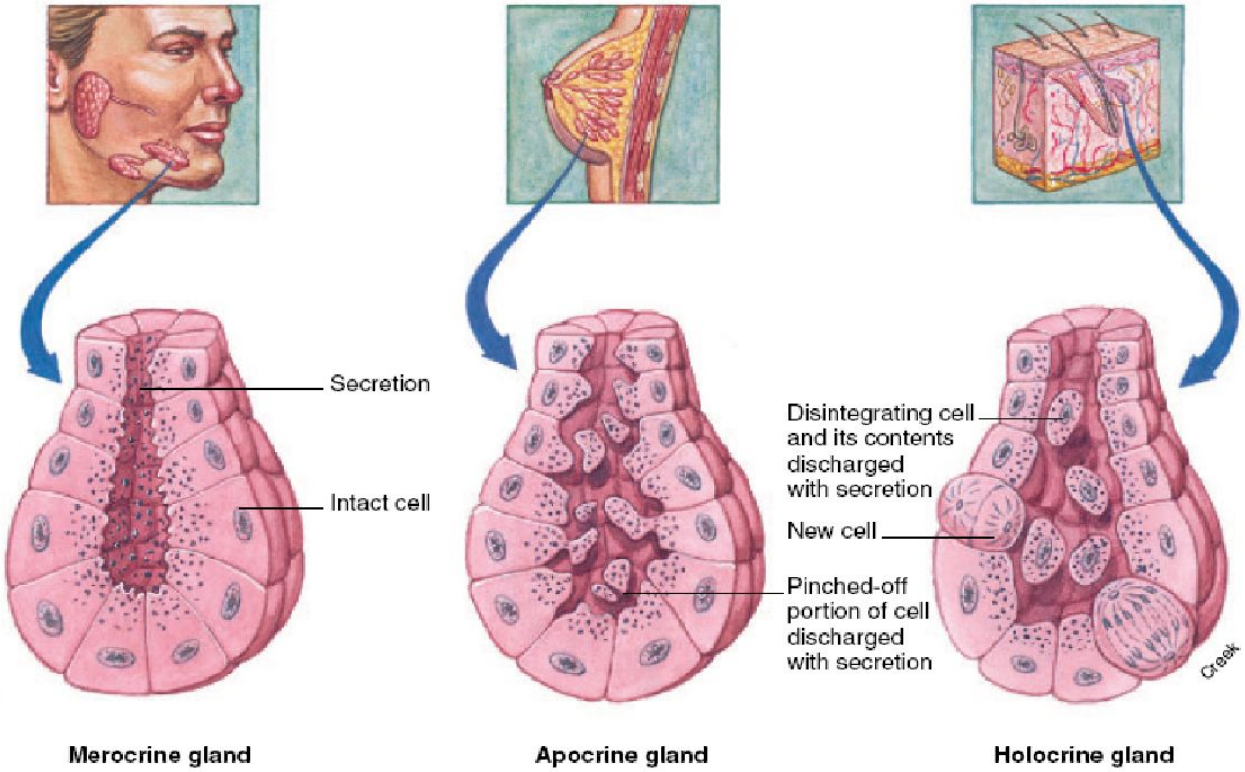

Глотка

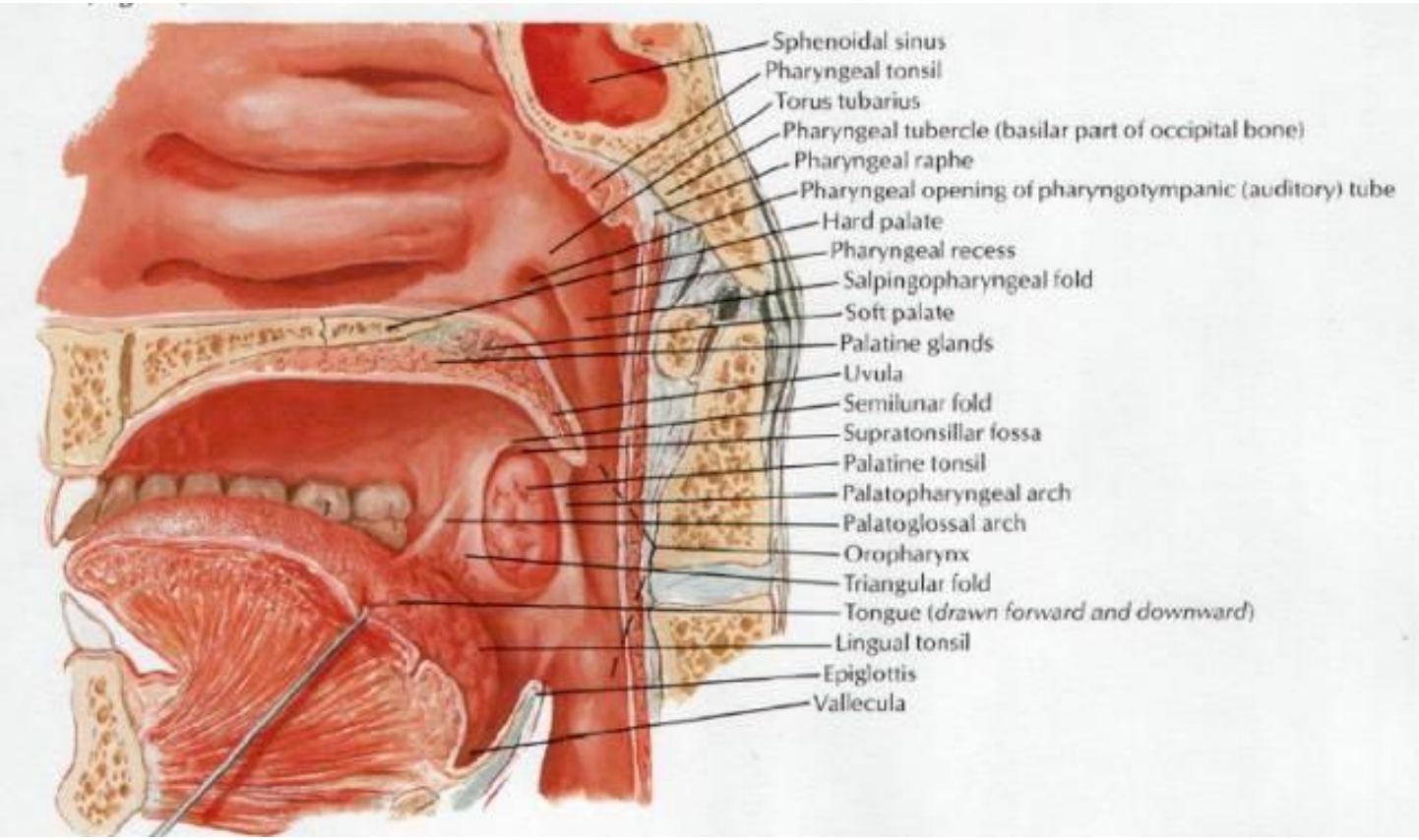
Sphenoidal sinus
Pharyngeal tonsil
Torus tubarius
Pharyngeal tubercle (basilar part of occipital bone)
Pharyngeal raphe
Pharyngeal opening of pharyngotympanic (auditory) tube
Hard palate
Pharyngeal recess
Salpingopharyngeal fold
Soft palate
Palatine glands
Uvula
Semilunar fold
Supratonsillar fossa
Palatine tonsil
Palatopharyngeal arch
Palatoglossal arch
Oropharynx
Triangular fold
Tongue (drawn forward and downward)
Lingual tonsil
Epiglottis
Vallecula

Лимфаденоидное глоточное кольцо Пирогова-Вальдейера.

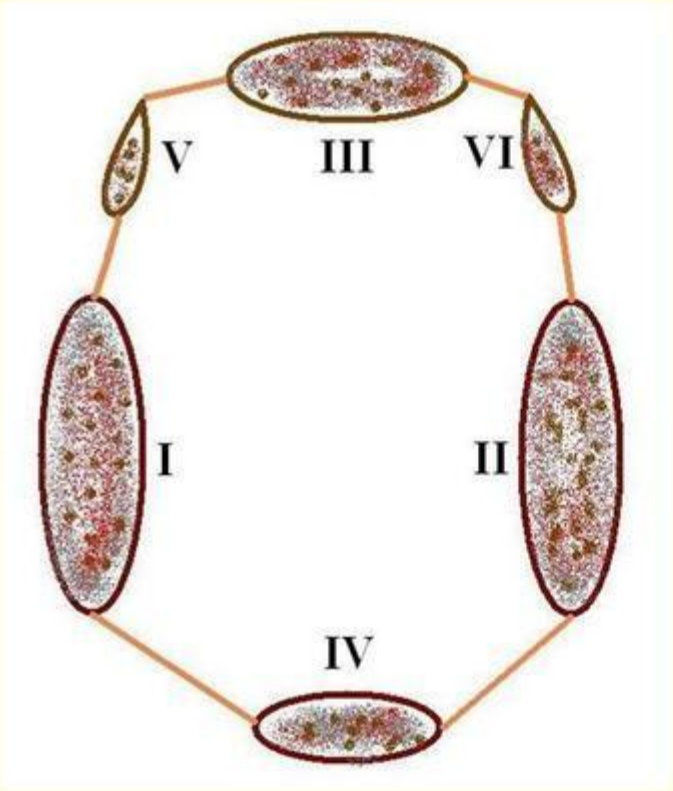

I и II - небные миндалины

III - носоглоточная

IV - язычная

V и VI - трубные

Кроме этого имеется скопление лимфаденоидной ткани на задней стенке глотки, в области боковых валиков и язычной поверхности надгортанника.

MyShared

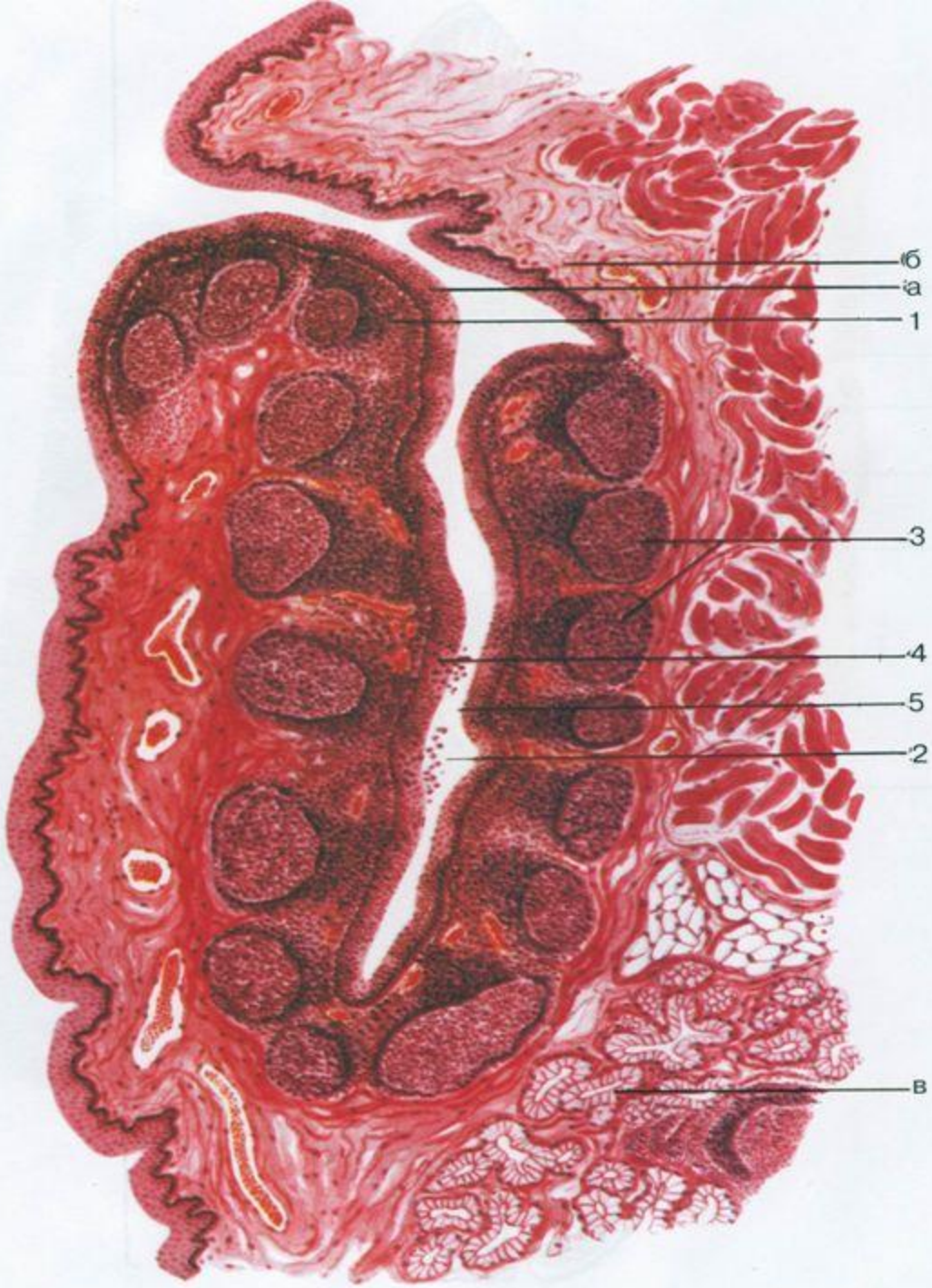

Небная миндалина.

1- слизистая оболочка:

а- многослойный плоский эпителий;

б- собственная пластика слизистой оболочки;

в- небные железы;

2- крипты миндалины;

3- лимфоидные фолликулы;

4- инфильтрация эпителия крипт лимфоцитами;

5-выселение лейкоцитов на поверхность эпителия.

MyShared

Герпетическая ангина

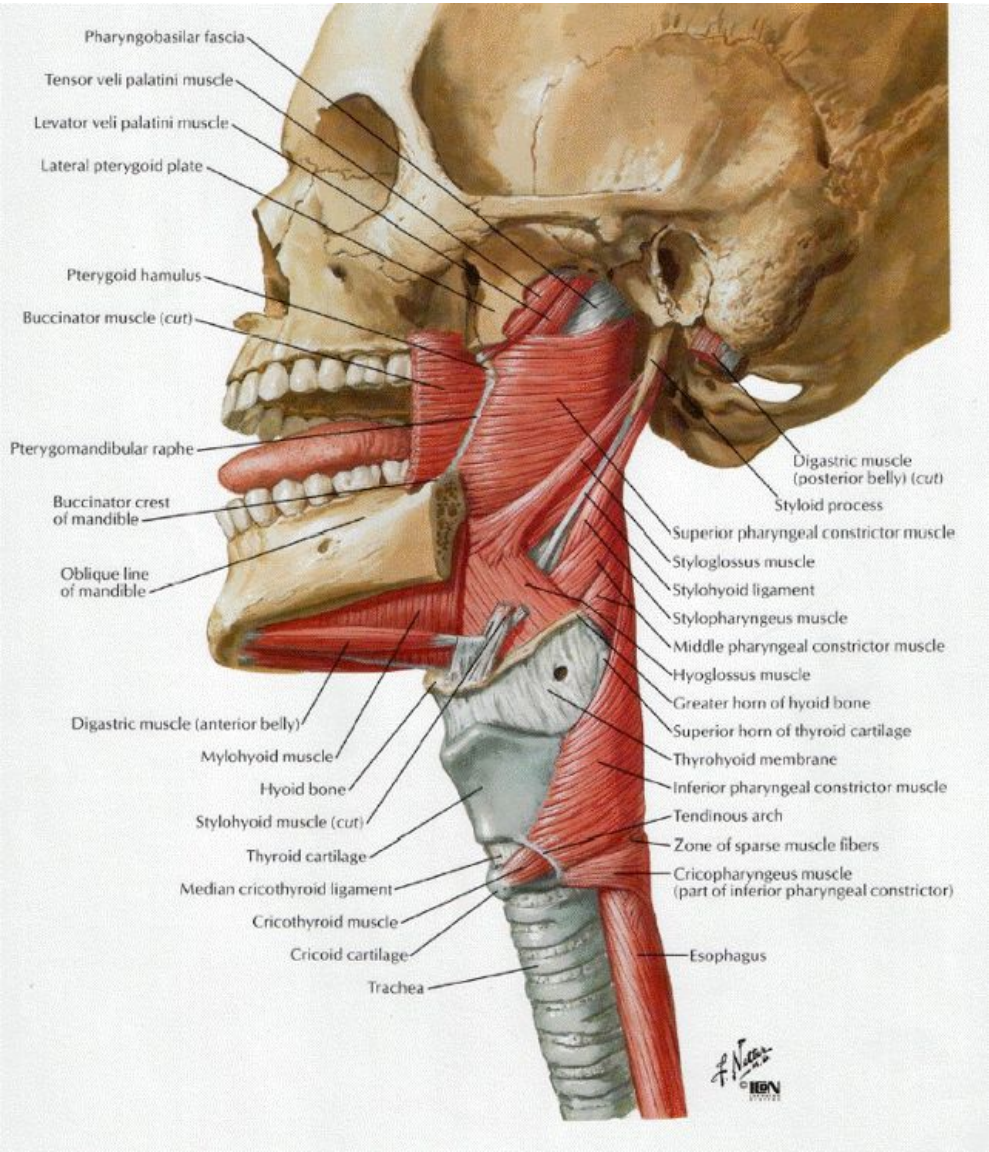

<u>Стінка глотки</u> (paries pharyngis) складається з таких шарів:

- слизової оболонки (tunica mucosa);
- підслизового прошарку (tela submucosa);
- м’язової оболонки (tunica muscularis) – м’язів глотки (musculi pharyngis);
- сполучнотканинної оболонки (адвентиції – tunica adventitia).

<u>М’язова оболонка</u> (tunica muscularis pharyngis), або м’язи глотки (musculi pharyngis), побудовані із поздовжніх та колових поперечно–посмугованих м’язових волокон (myofibrae transversostriatae) і формують:

- <u>м’язи–звужувачі глотки</u> (musculi constrictores pharyngis), що утворюють внутрішній коловий шар (stratum circulare internum);
- <u>м’язи–підіймачі глотки</u> (musculi levatores pharyngis), що утворюють зовнішній поздовжній шар (stratum longitudinale externum).

Будова глотки

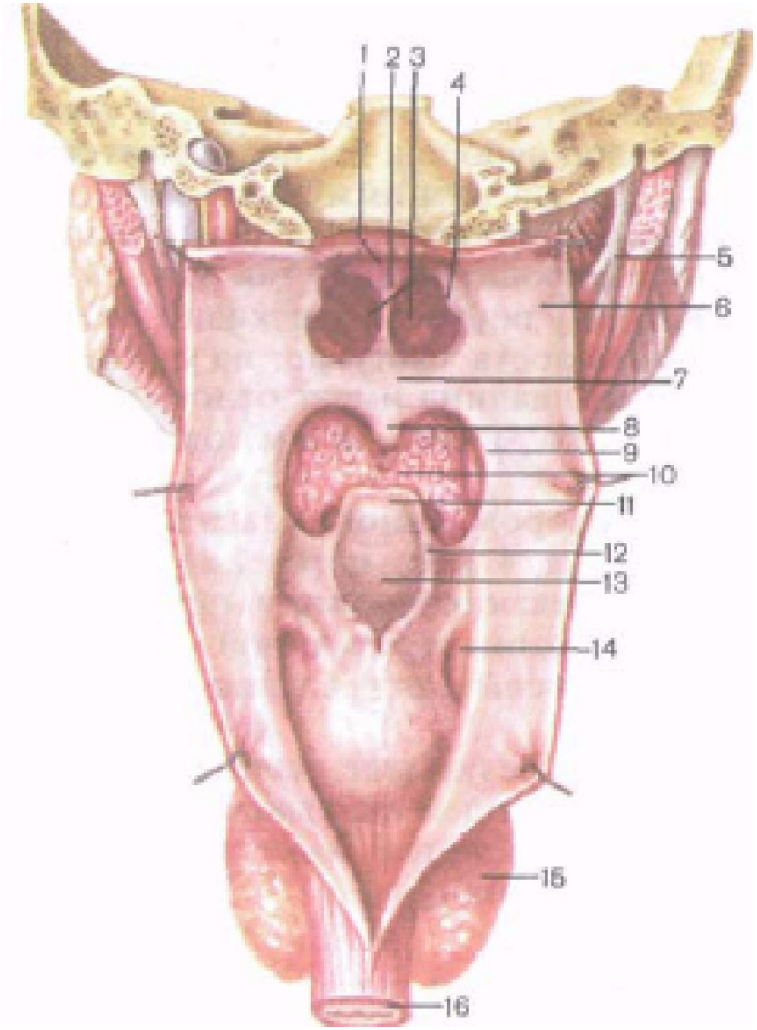

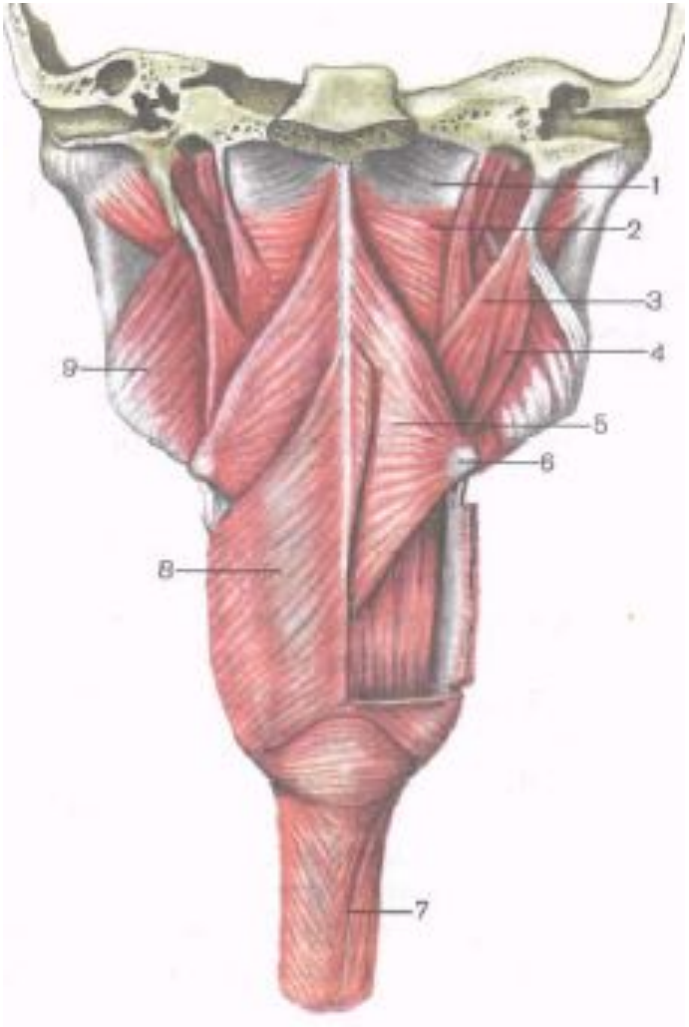

Будова трубчастих органів на розрізі

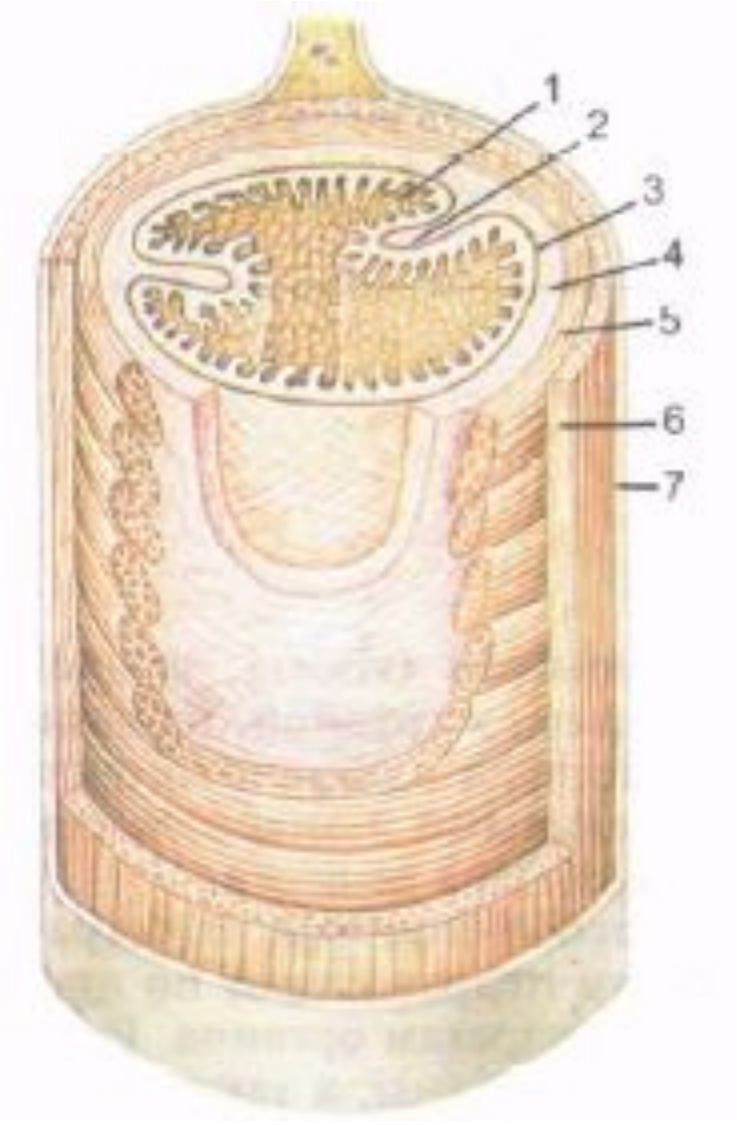

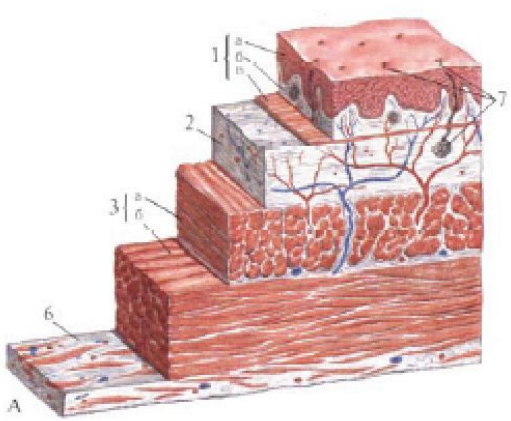

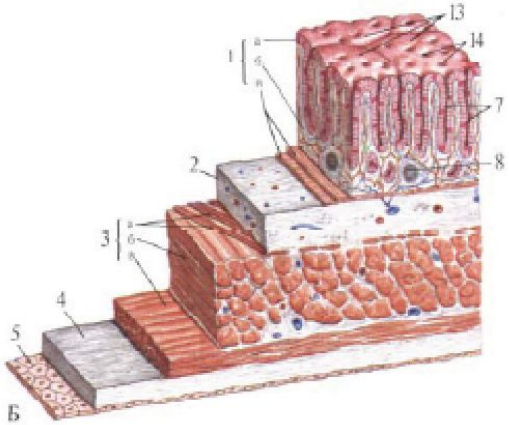

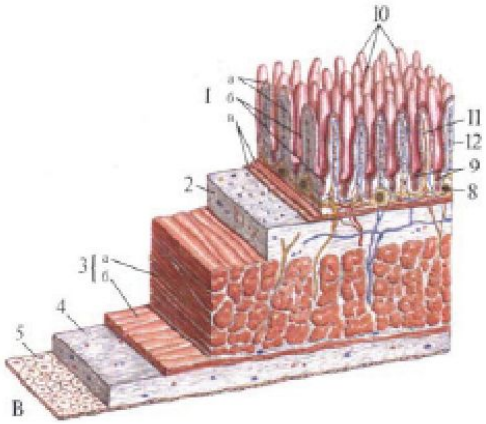

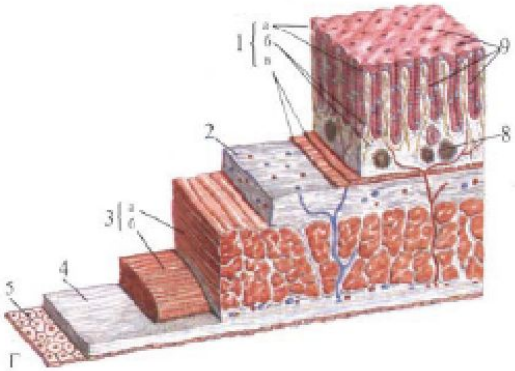

Стравохід (Esophagus)

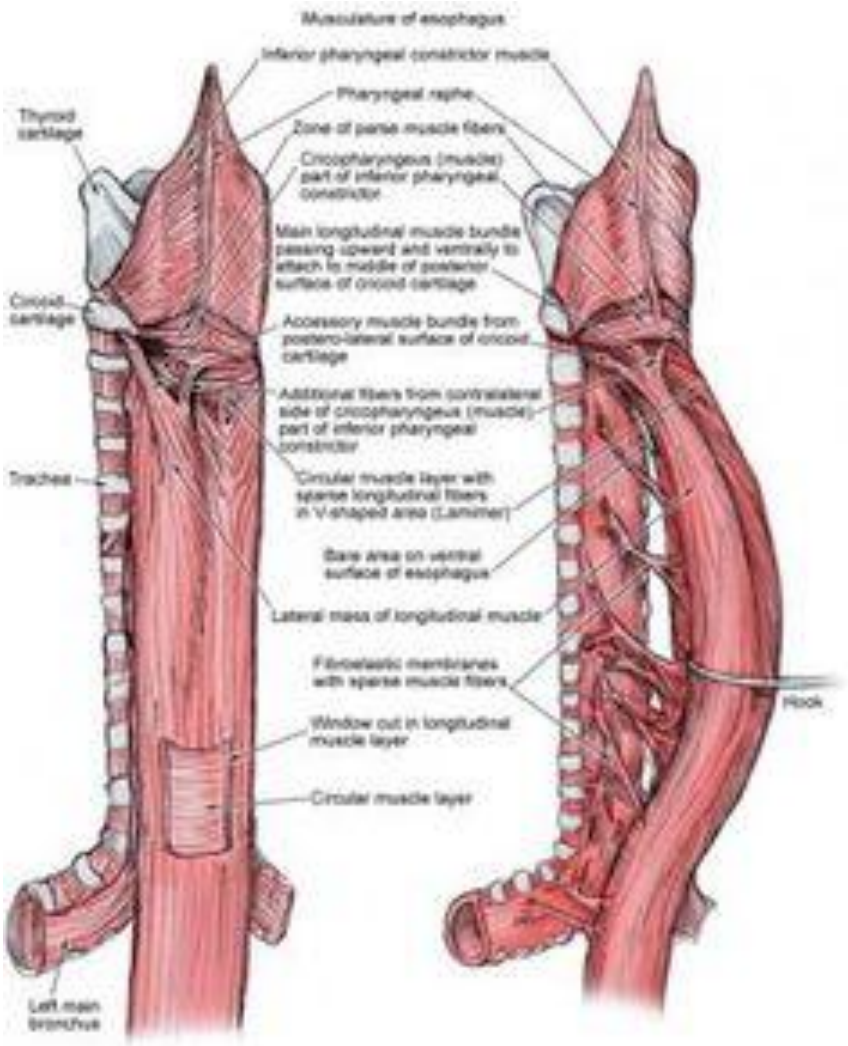

Топографія та будова стравоходу

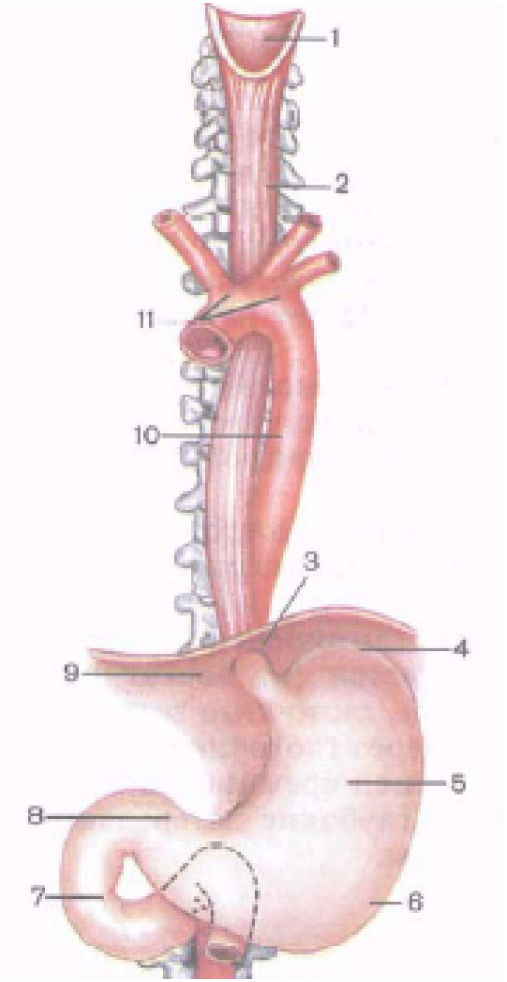

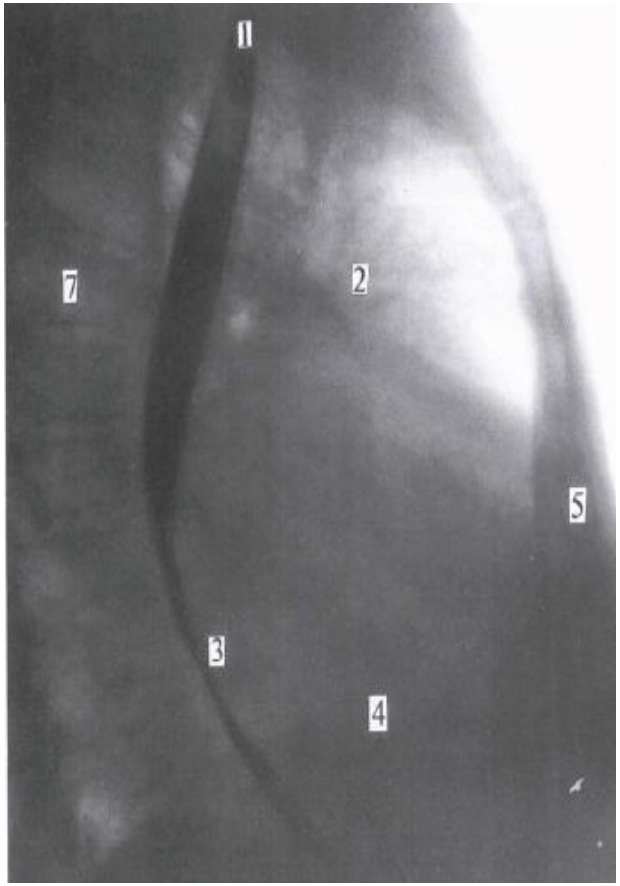

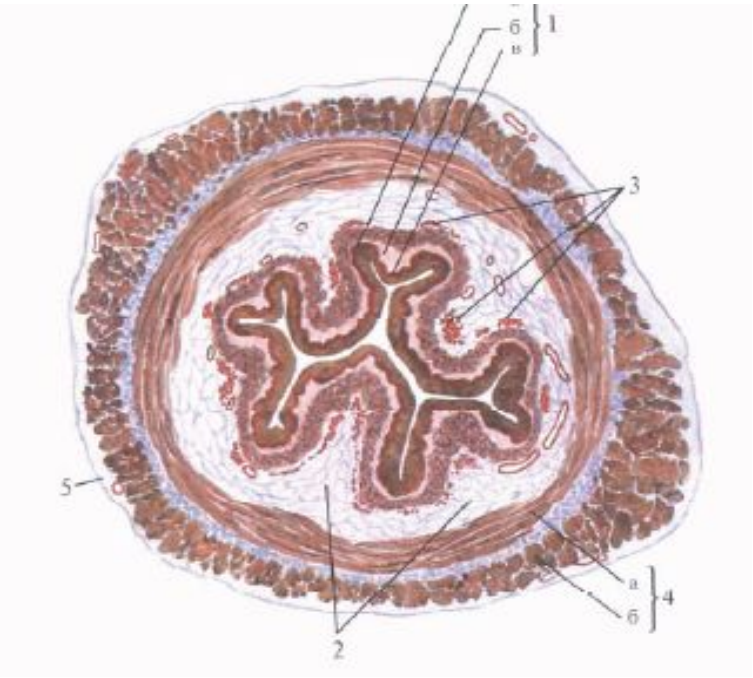

Приклади будови шарів трубчастих органів:
стравохід шлунок

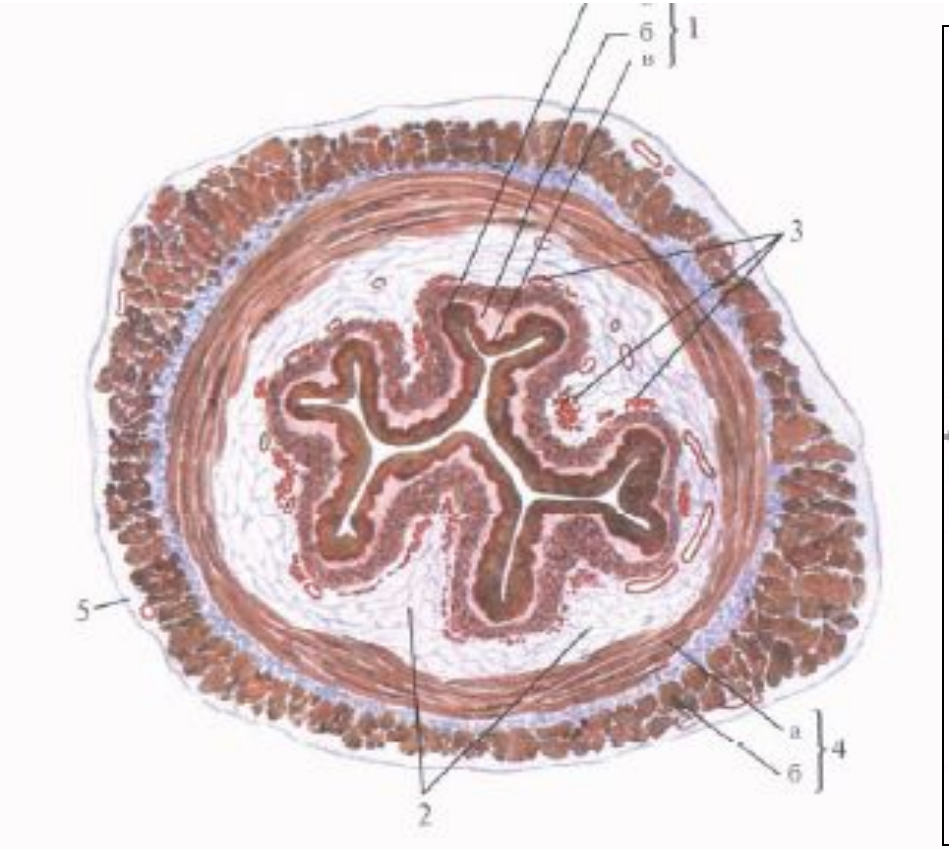

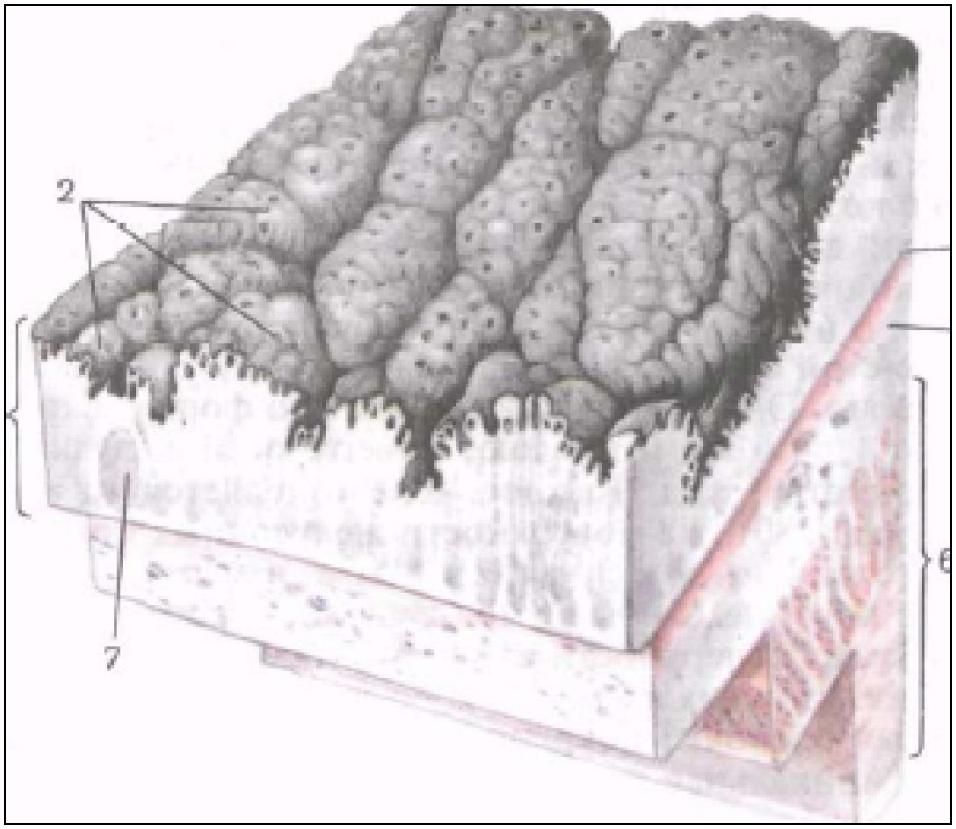

Переход пищевода в желудок (микрофотография):

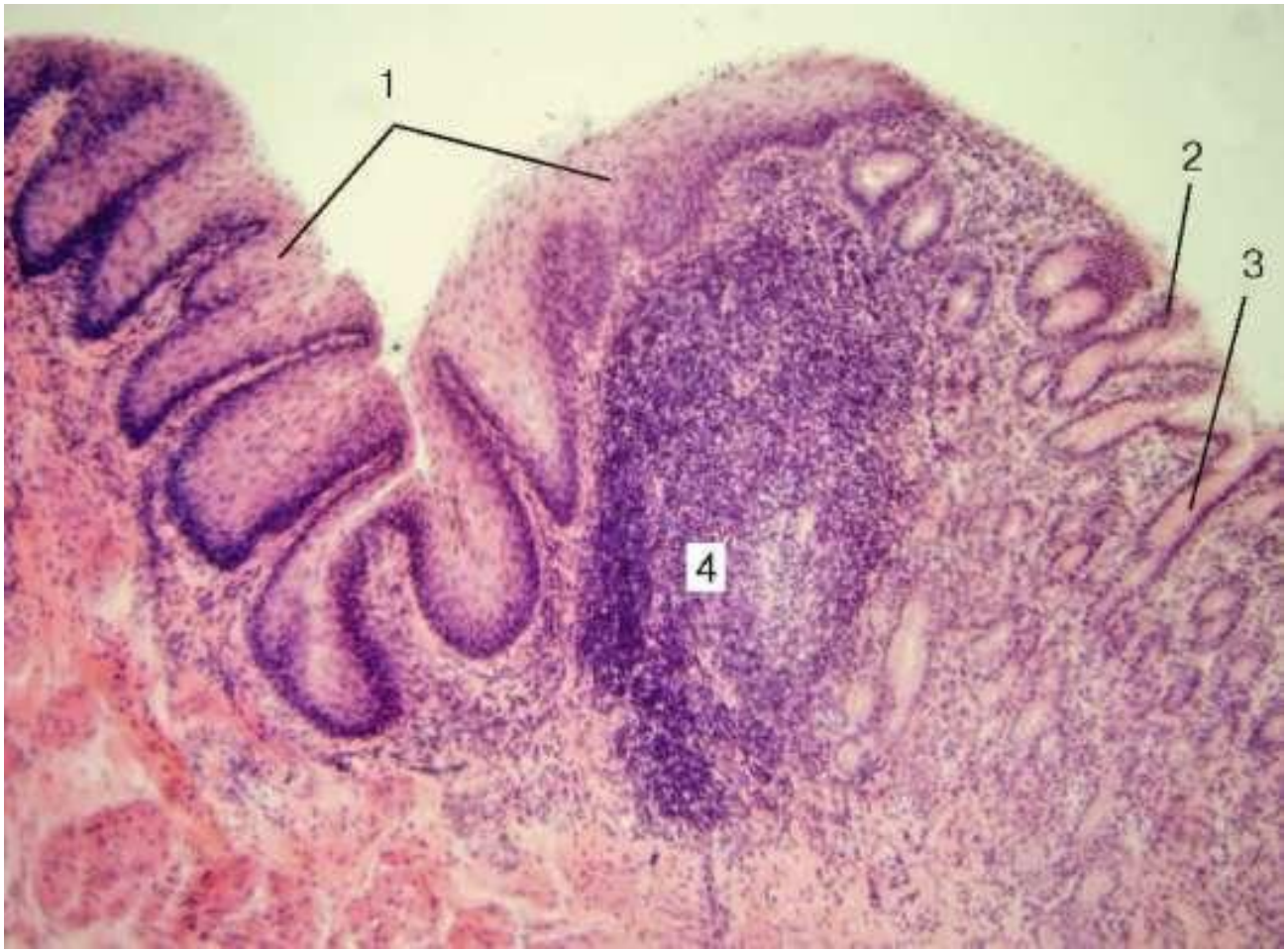

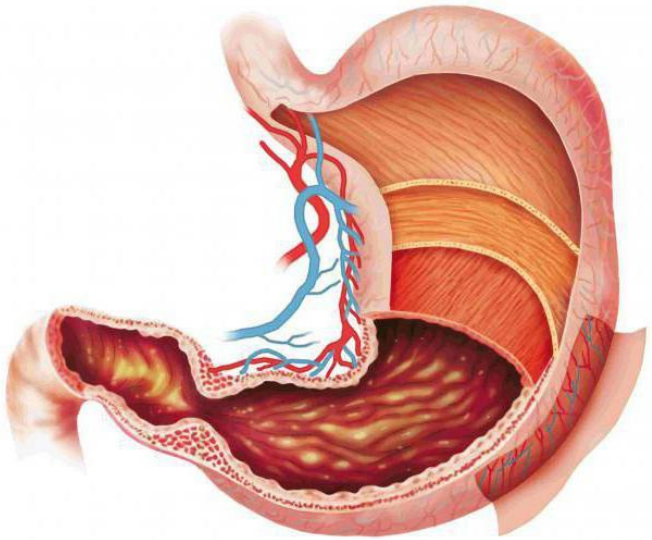

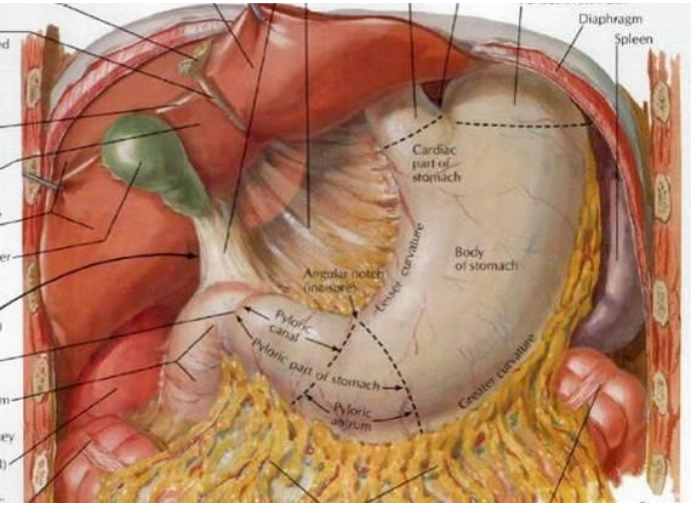

Шлунок (gaster) виконує такі ***<u>функції</u>***:

- екскреторну;
- ендокринну;
- всмоктувальну (воду і розчинені в ній речовини);
- знешкоджуючу (соляна кислота та імунна система шлунка знешкоджує більшість шкідливих речовин і мікробів).

У стінці шлунка (paries gastris) утворюється також *антианемічний фактор*.

Шлунок має такі частини:

- *<u>кардію</u>* (cardia), або кардіальну частину (pars cardiaca) з *кардіальним отвором* (ostium cardiacum);
- *<u>дно шлунка</u>* (fundus gastricus), або *<u>склепіння шлунка</u>* (fornix gastricus);
- *<u>тіло шлунка</u>* (corpus gastricum) з *шлунковим каналом* (canalis gastricus);
- *<u>воротарну частину</u>* (pars pylorica).

Воротарна частина (pars pylorica) має:

- *воротарну печеру* (antrum pyloricum);
- *воротарний канал* (canalis pyloricus);
- *воротар* (pylorus) з *воротарним отвором* (ostium pyloricum).

У шлунку розрізняють:

- *передню стінку* (paries anterior);
- *задню стінку* (paries posterior).

Ці стінки, сходячись, утворюють:

- *малу кривину* (curvatura minor), спрямовану угору і вправо (на ній розташована *кутова вирізка* – incisura angularis);
- *велику кривину* (curvatura major), спрямовану донизу і вліво.

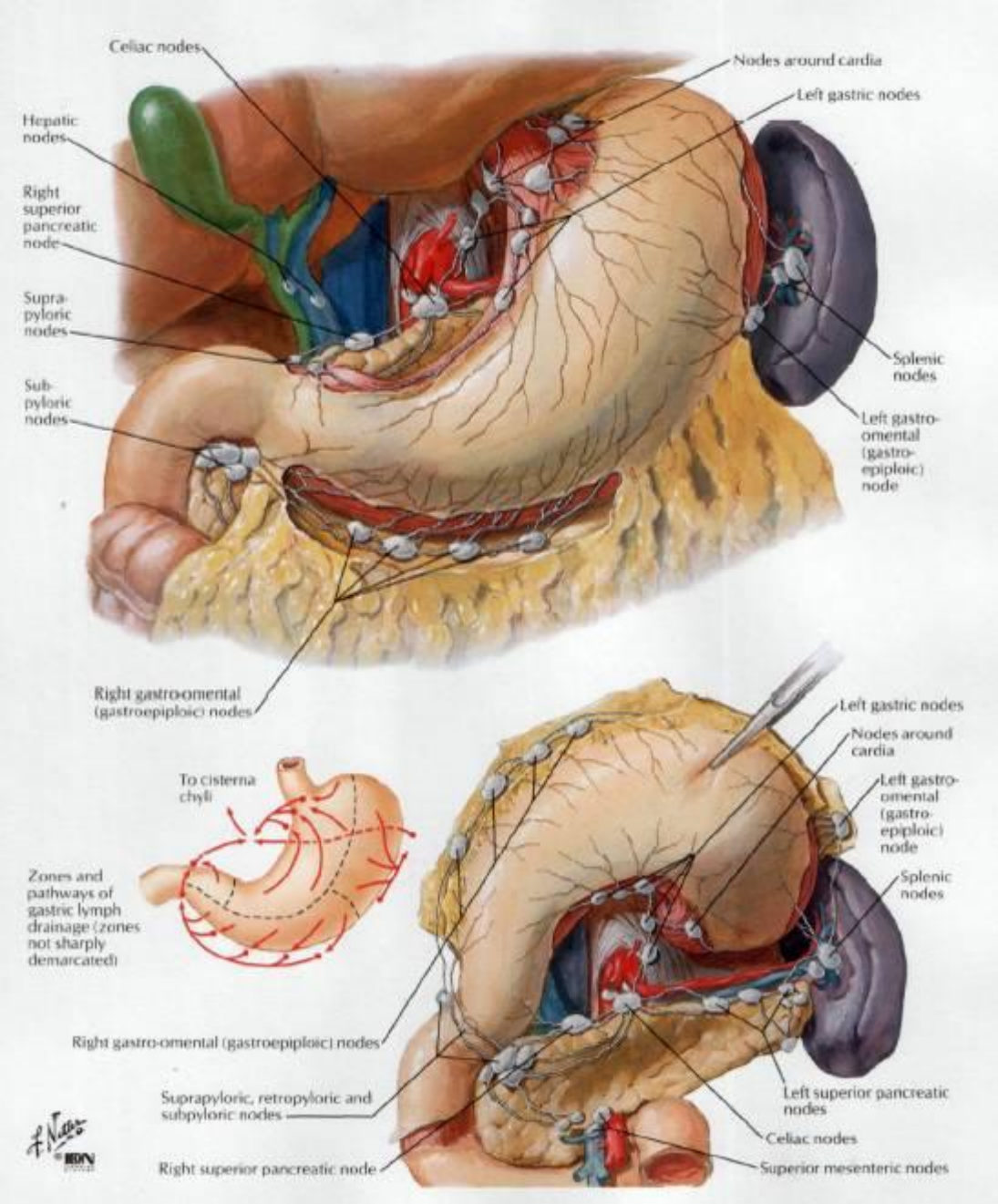
Celiac nodes
Nodes around cardia
Left gastric nodes
Hepatic nodes
Right superior pancreatic node
Supra-pyloric nodes
Sub-pyloric nodes
Splenic nodes
Left gastro-omental (gastro-epiploic) node
Right gastro-omental (gastroepiploic) nodes
Left gastric nodes
Nodes around cardia
To cisterna chyli
Left gastro-omental (gastro-epiploic) node
Zones and pathways of gastric lymph drainage (zones not sharply demarcated)
Splenic nodes
Right gastro-omental (gastroepiploic) nodes
Suprapyloric, retropyloric and subpyloric nodes
Left superior pancreatic nodes
Celiac nodes
Right superior pancreatic node
Superior mesenteric nodes

Anatomy of stomach and duodenum

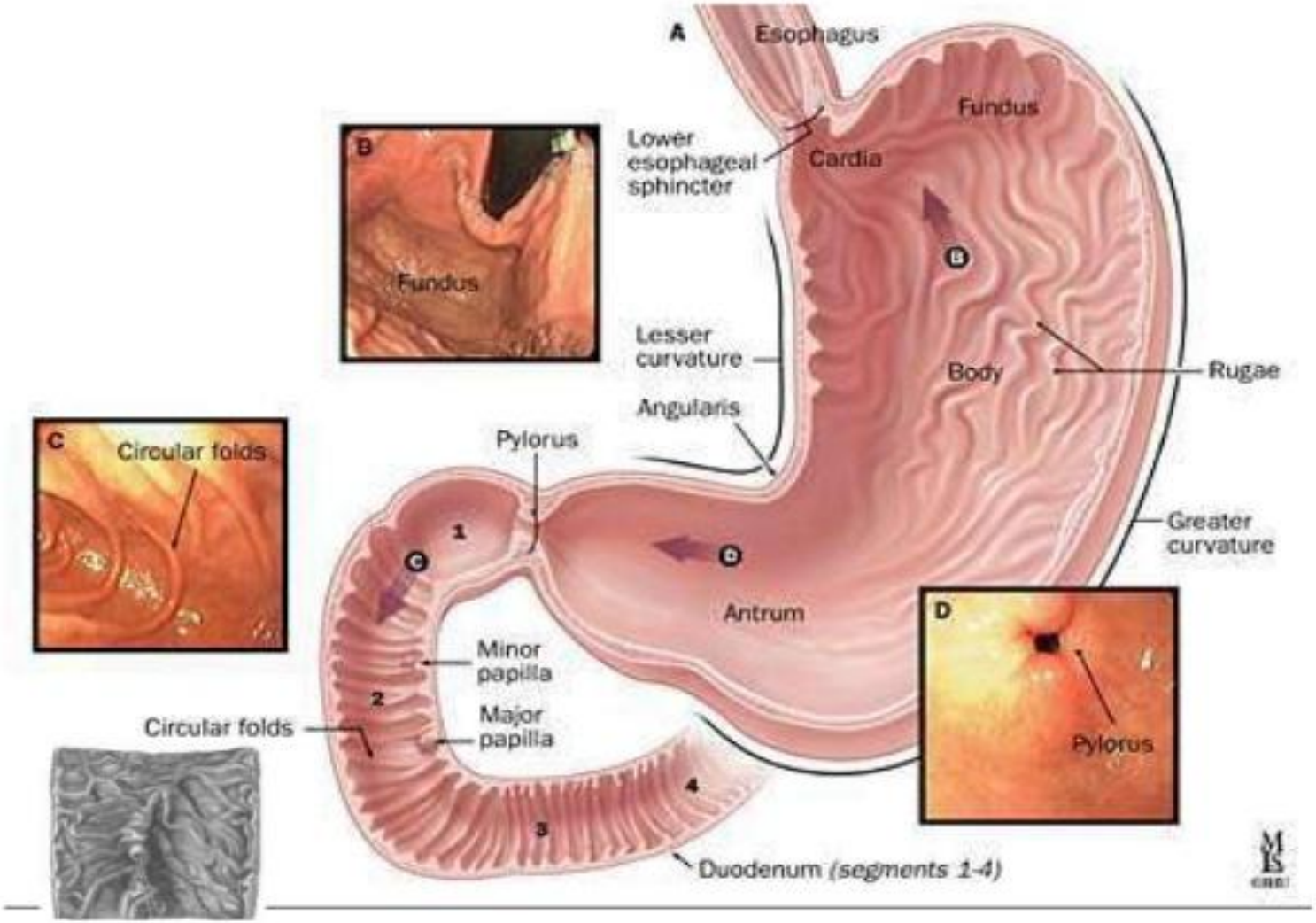

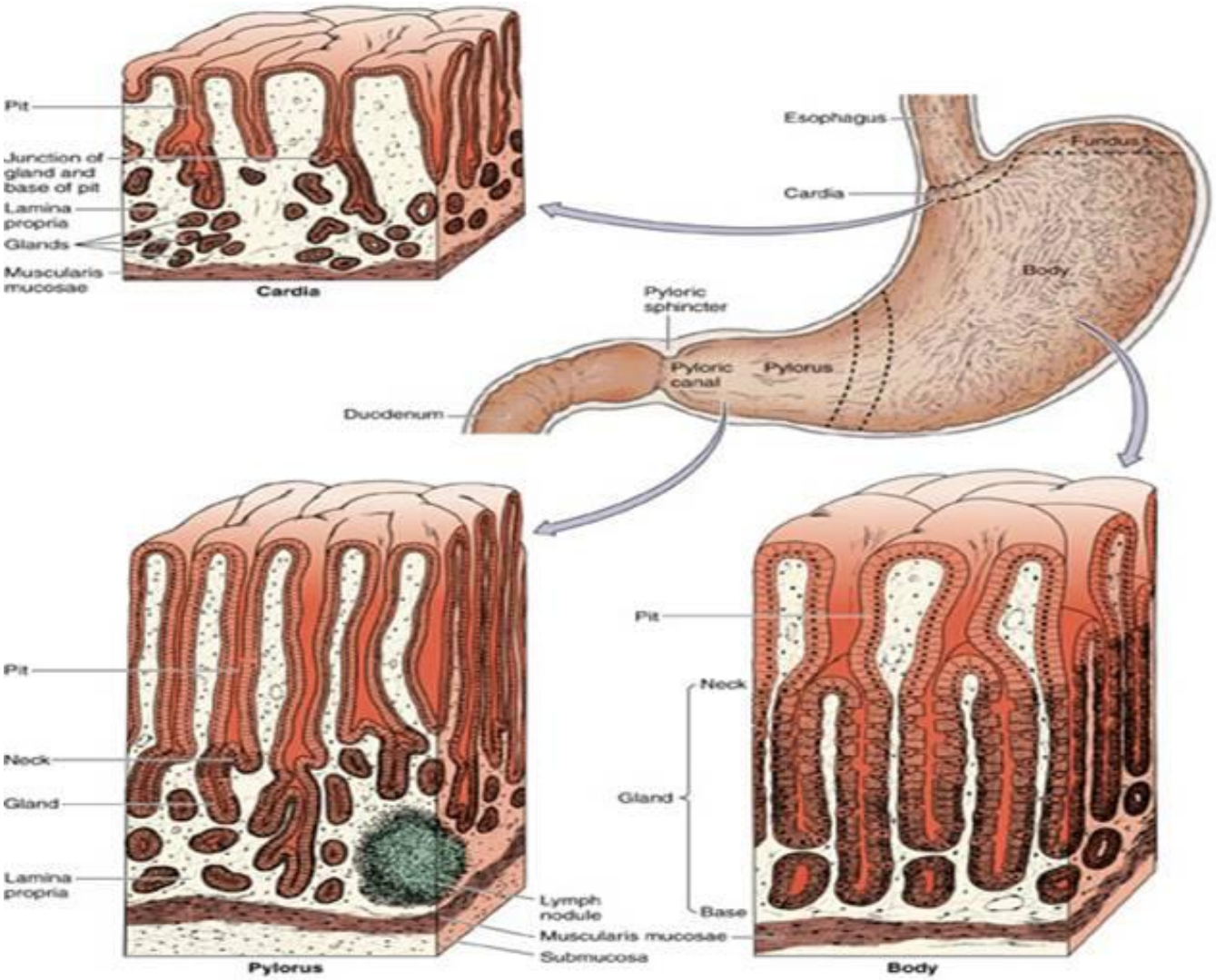
Pit
Junction of gland and base of pit
Lamina propria
Glands
Muscularis mucosae
Cardia
Esophagus
Fundus
Cardia
Body
Pyloric sphincter
Pyloric canal
Pylorus
Duodenum
Pit
Neck
Gland
Lamina propria
Lymph nodule
Muscularis mucosae
Submucosa
Pylorus
Pit
Neck
Gland
Base
Body

Слизова оболонка стравоходу та шлунку



М'язова оболонка шлунку

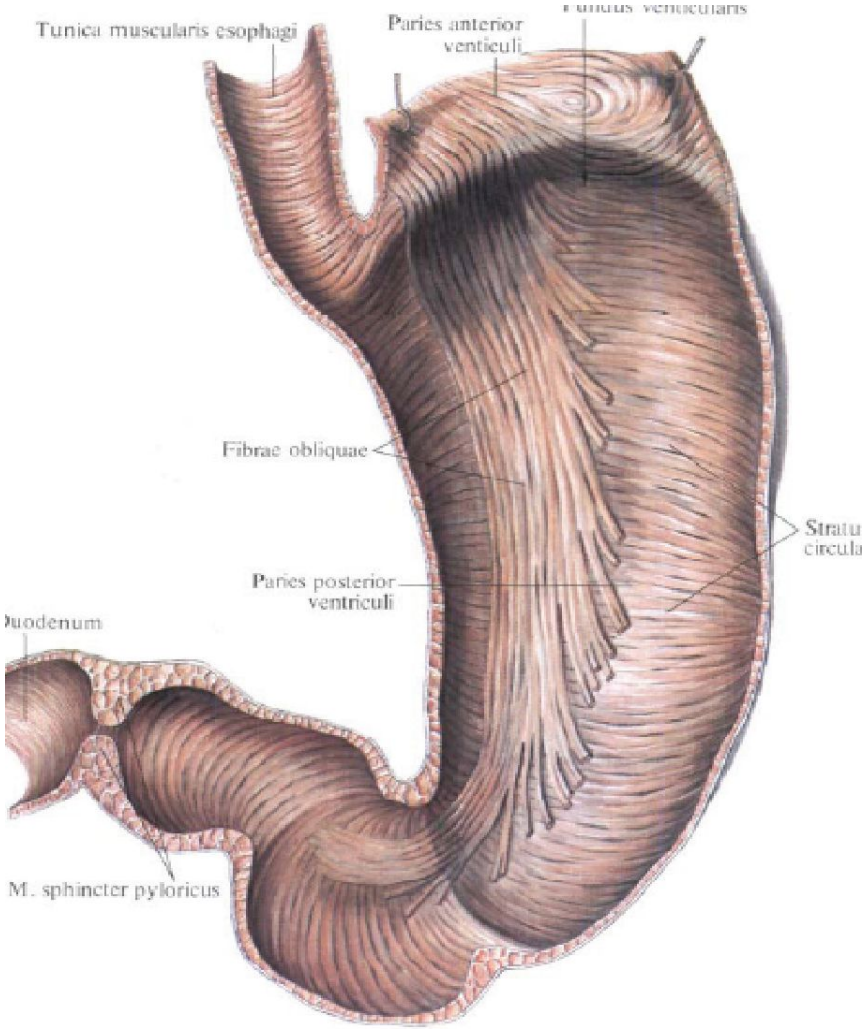

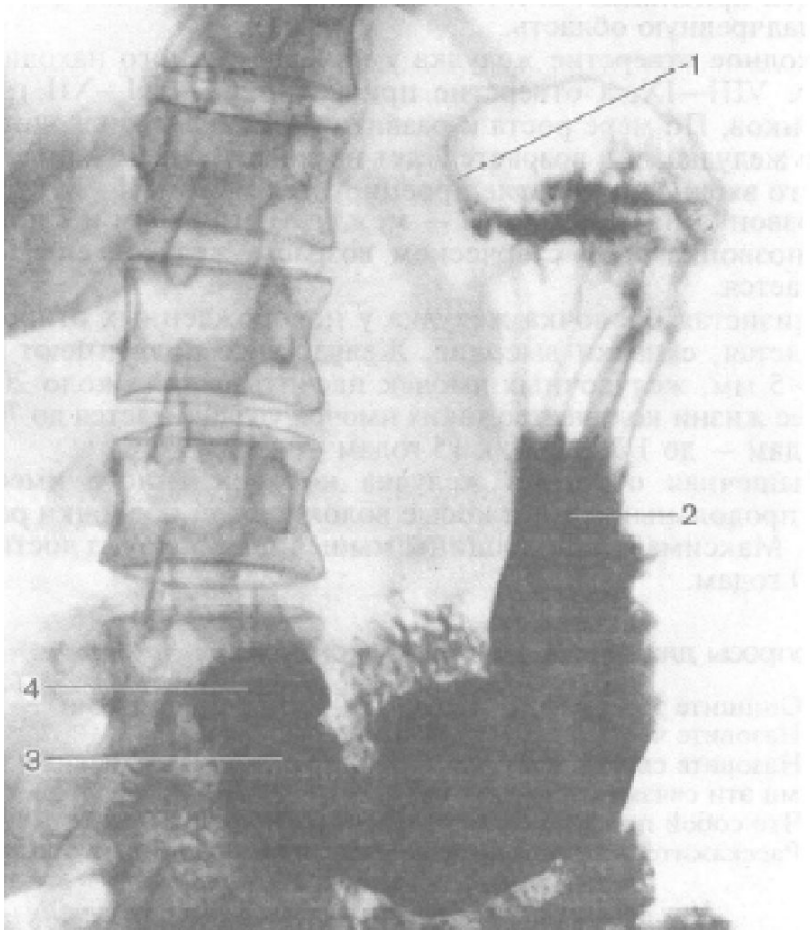

Тонка кишка

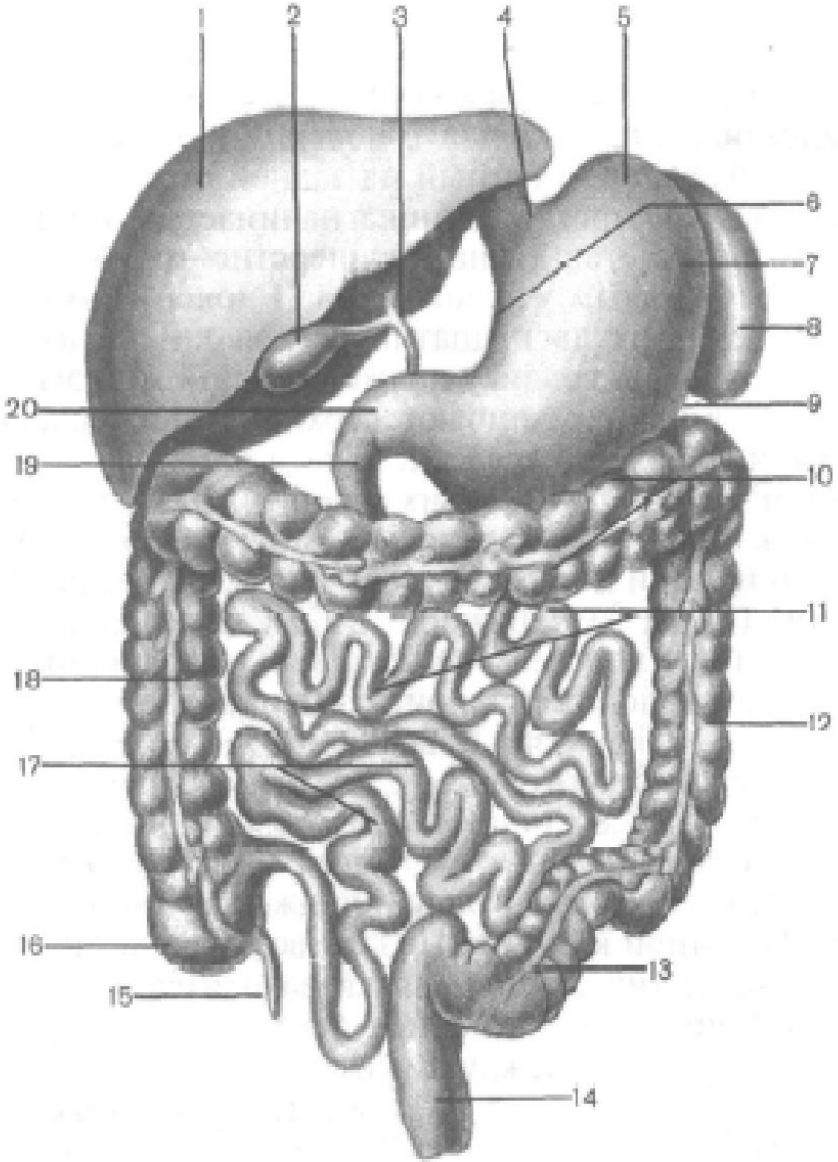
1
2
3
4
5
6
7
8
9
10
11
12
13
14
15
16
17
18
19
20

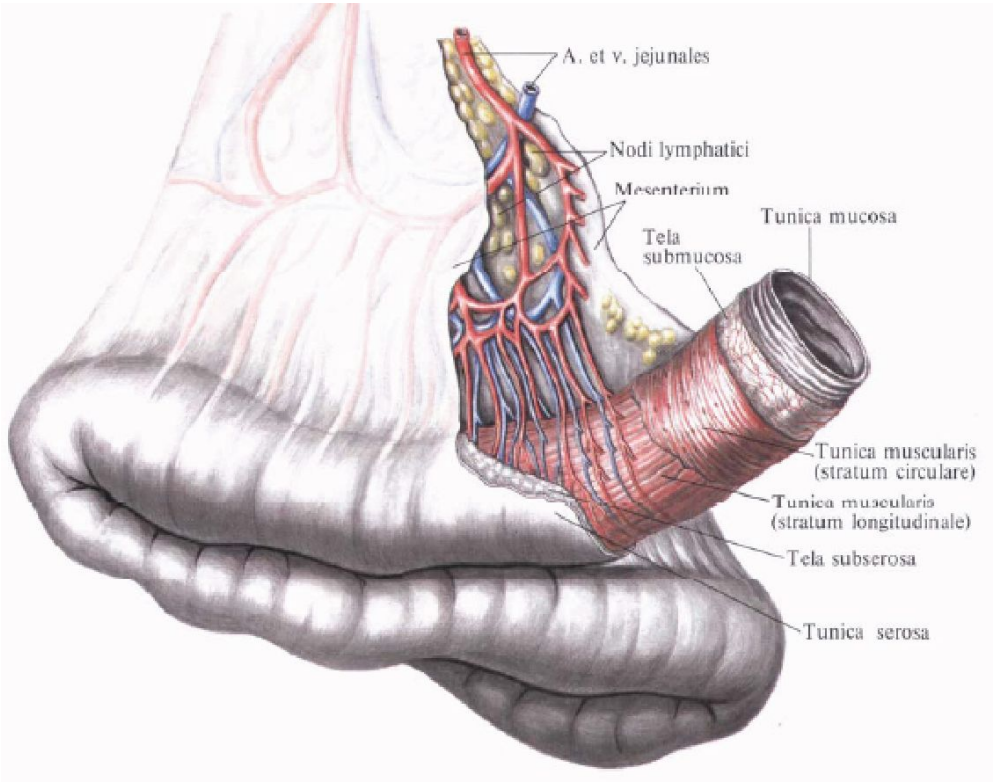
A. et v. jejunales
Nodi lymphatici
Mesenterium
Tela submucosa
Tunica mucosa
Tunica muscularis (stratum circulare)
Tunica muscularis (stratum longitudinale)
Tela subserosa
Tunica serosa

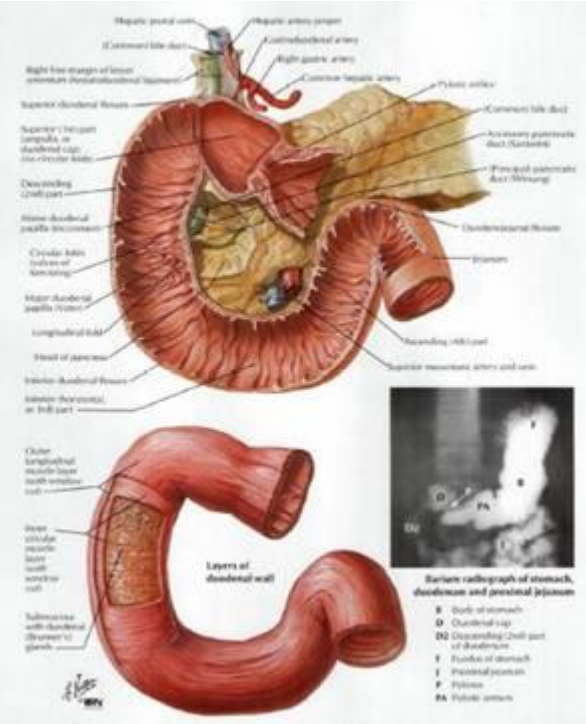

Тонка кишка

(intestinum tenue)

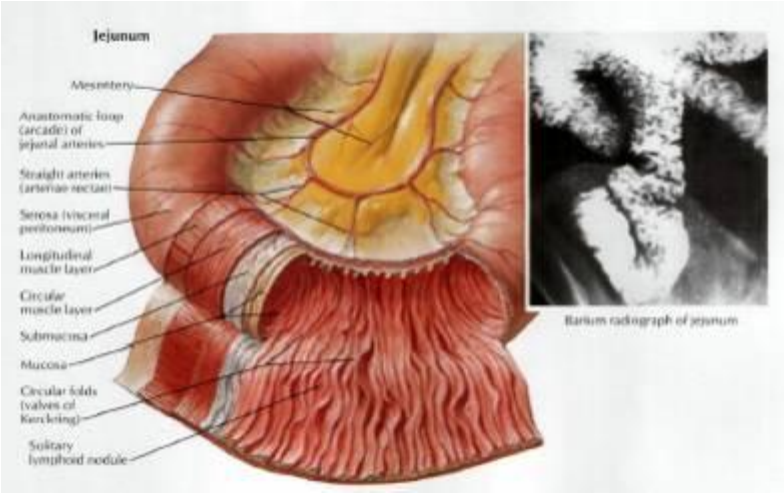

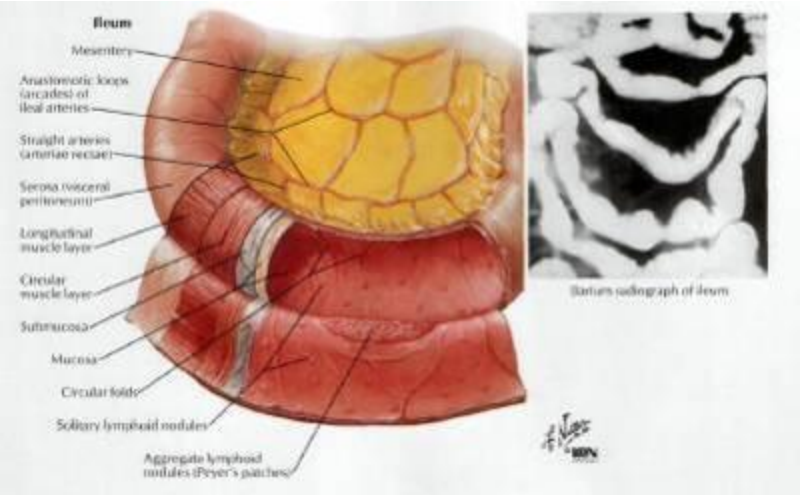

Будова слизової тонкої кишки

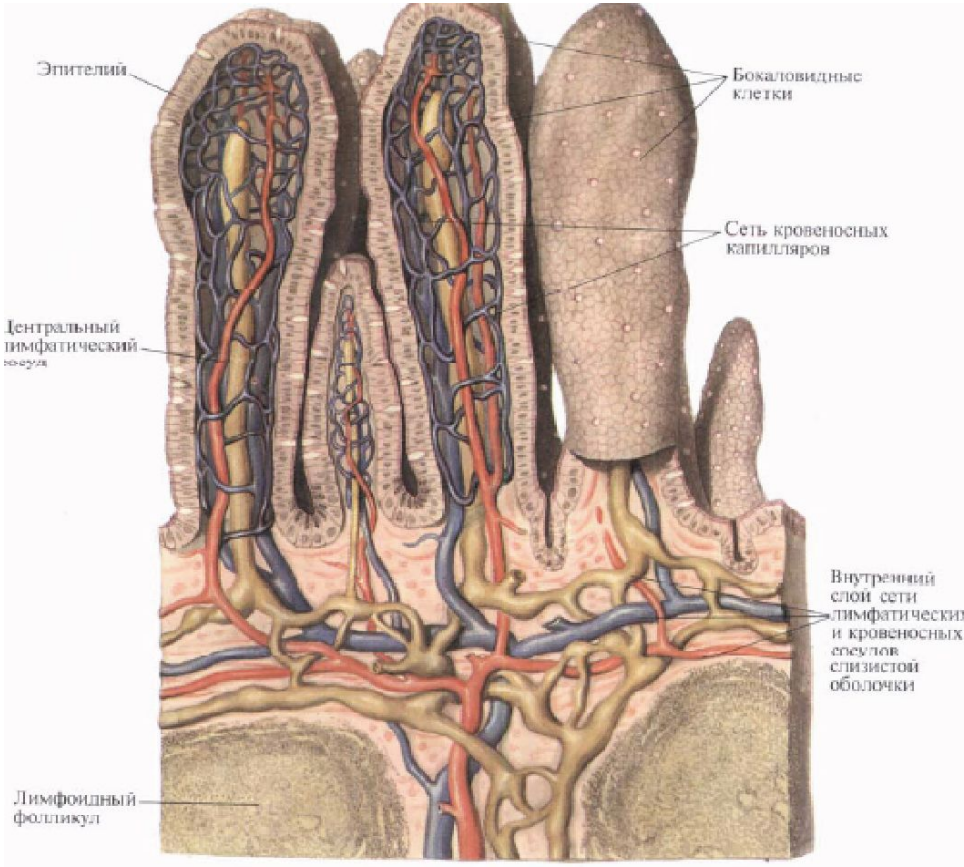

Будова слизової оболонки кишки та лімфоїдніх бляшок (Пейєра)

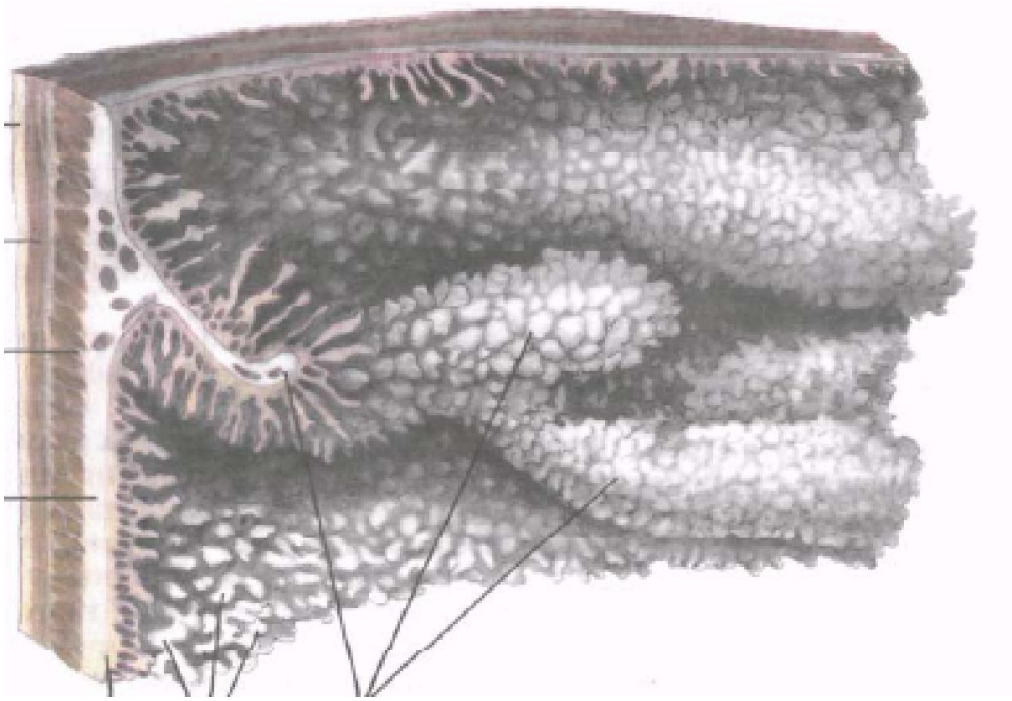

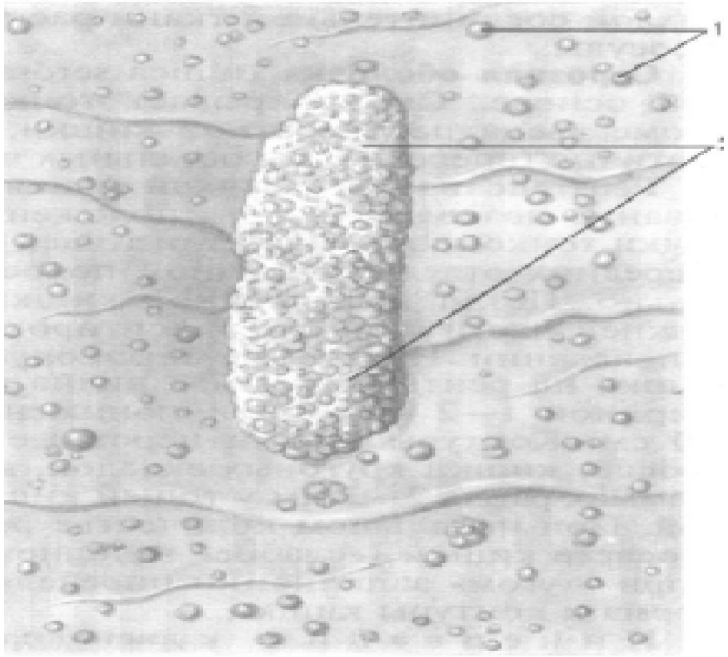

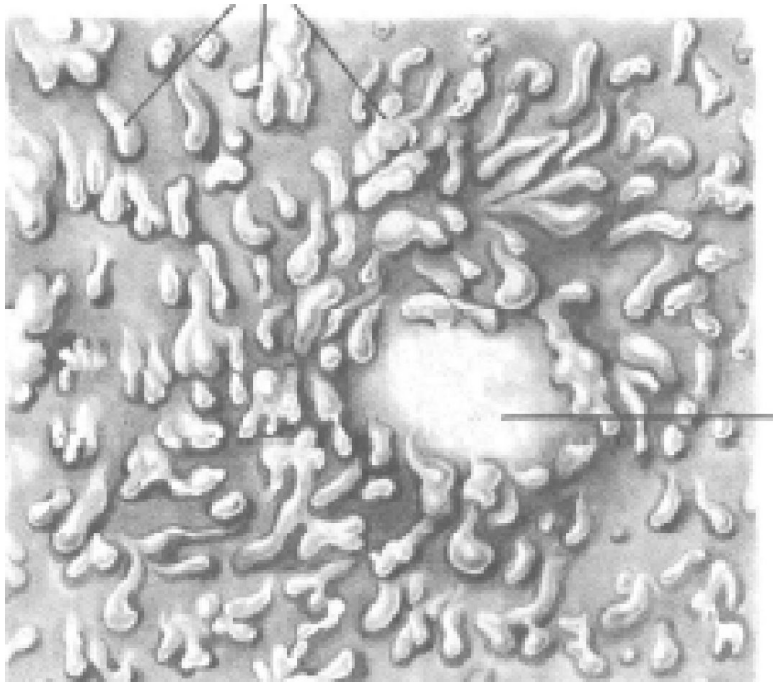

Перехід тонкої кишки в товсту

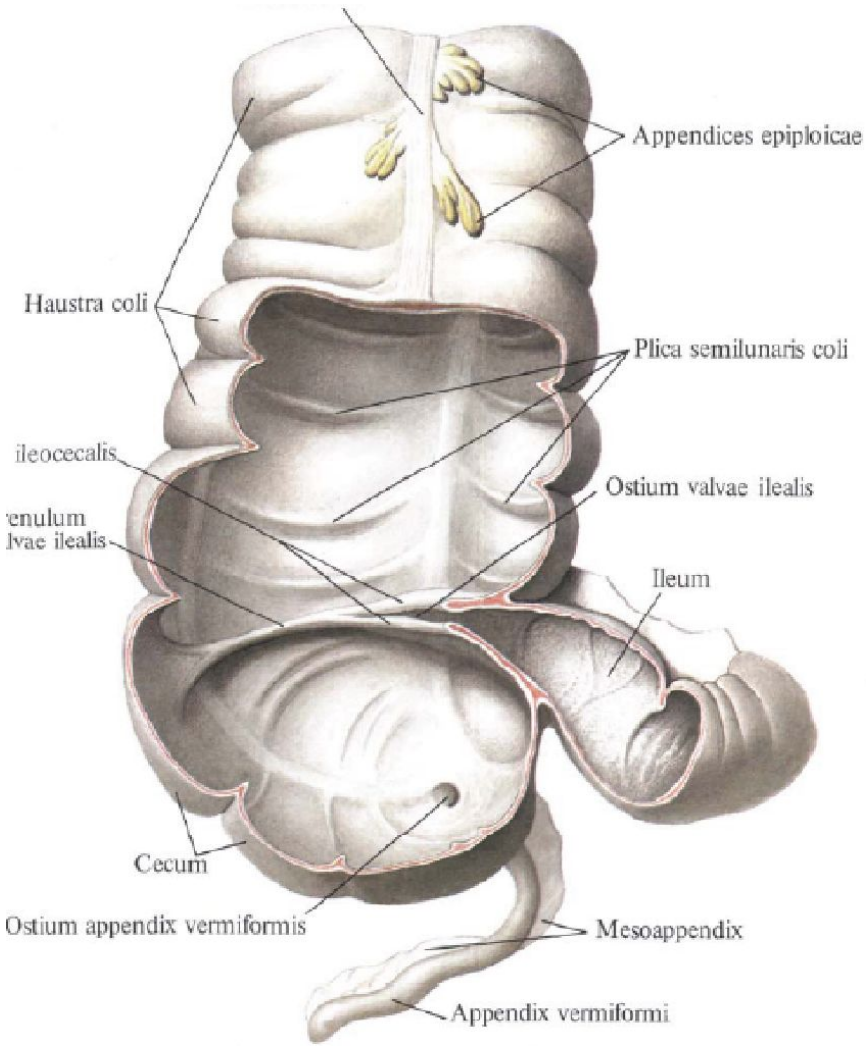

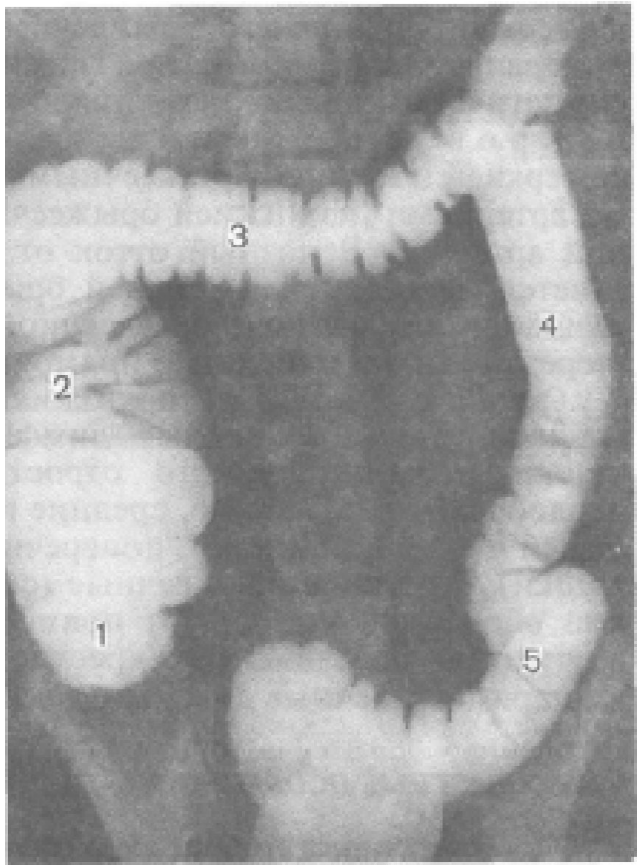

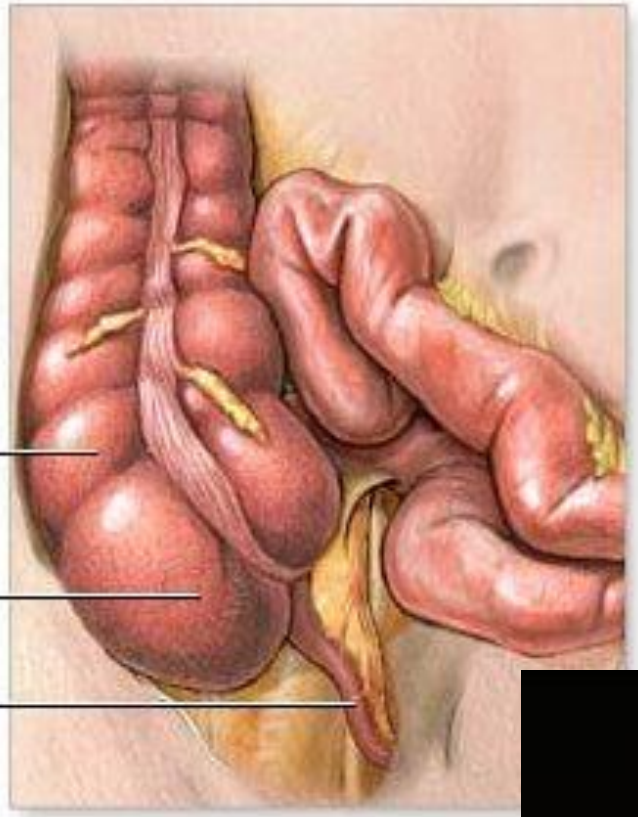
Large intestine
Cecum
Appendix

Вследствие большой подвижности червеобразного отростка нельзя указать строго определенного его расположения в брюшной полости.

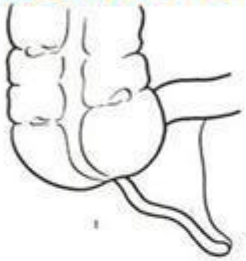

Различают

пять основных положений

червеобразного отростка:

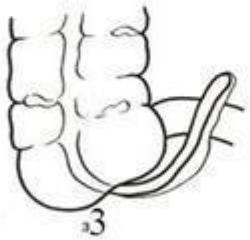

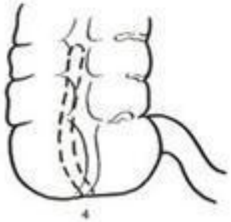

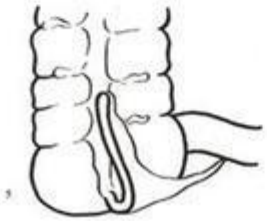

1) нисходящее;
2) боковое (латеральное);
3) внутреннее (медиальное);
4) заднее (ретроцекальное, дорсальное);
5) переднее (вентральное).

MyShared

Товста кишка (intestinum crassum)

у вигляді рамки обмежовує нижній поверх черевної порожнини.

Вона має такі ознаки, за якими її можна відрізнити від тонкої кишки (intenstinum tenue):

- ***<u>стрічки ободової кишки</u>*** **(taeniae coli)**, які утворені зовнішнім поздовжнім шаром м'язової оболонки кишки (stratum longitudinale externum tunicae muscularis coli). Їх є три:
- *вільна стрічка* (taenia libera);
- *чепцева стрічка* (taenia omentalis);
- *брижовоободовокишкова стрічка* (taenia mesocolica);
- ***<u>випини ободової кишки</u>*** **(haustra coli),** які утворюються внаслідок того, що поздовжні м'язові стрічки ободової кишки (taeniae coli) коротші за довжину кишки;
- ***<u>чепцеві привіски</u>*** **(appendices omentales)** або жирові привіски ободової кишки (appendices adiposae coli).

Крім того, слизова оболонка товстої кишки (tunica mucosa intestini crassi) має *півмісяцеві складки ободової кишки* (plicae semilunares coli) і *не має ворсинок*

<u>Товста кишка</u> (intestinum crassum) **<u>має такі відділи</u>**:

- ***сліпу кишку*** (caecum);
- ***ободову кишку*** (colon), яка складається з:
- *висхідної ободової кишки* (colon ascendens);
- *поперечної ободової кишки* (colon transversum);
- *низхідної ободової кишки* (colon descendens);
- *сигмоподібної ободової кишки* (colon sigmoideum);
- ***пряму кишку*** (rectum);
- ***відхідниковий канал*** (canalis analis).

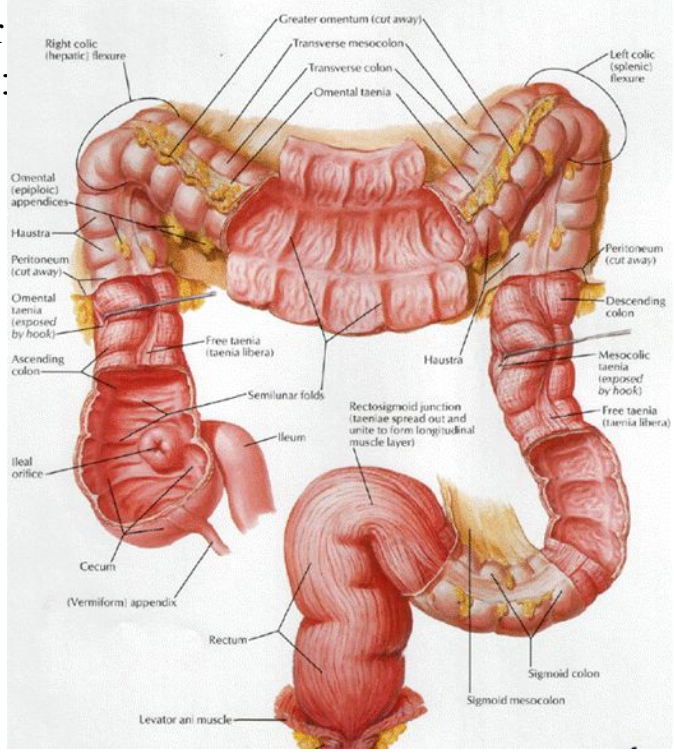

Товста кишка

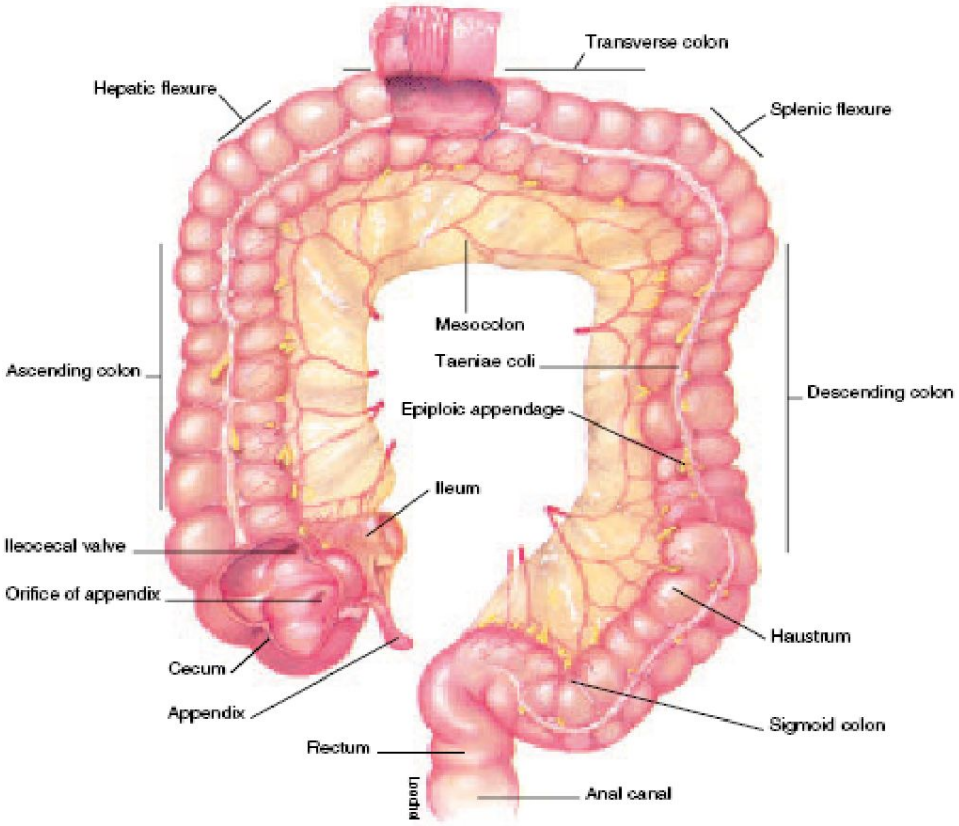

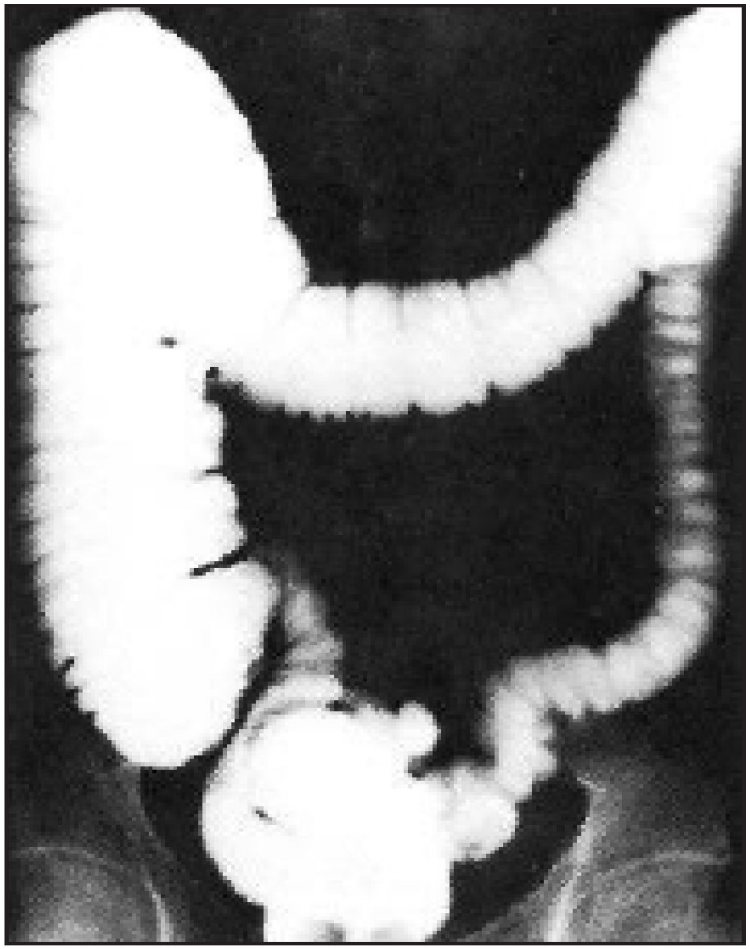

Будова товстої кишки на розрізі:
висхідної прямої

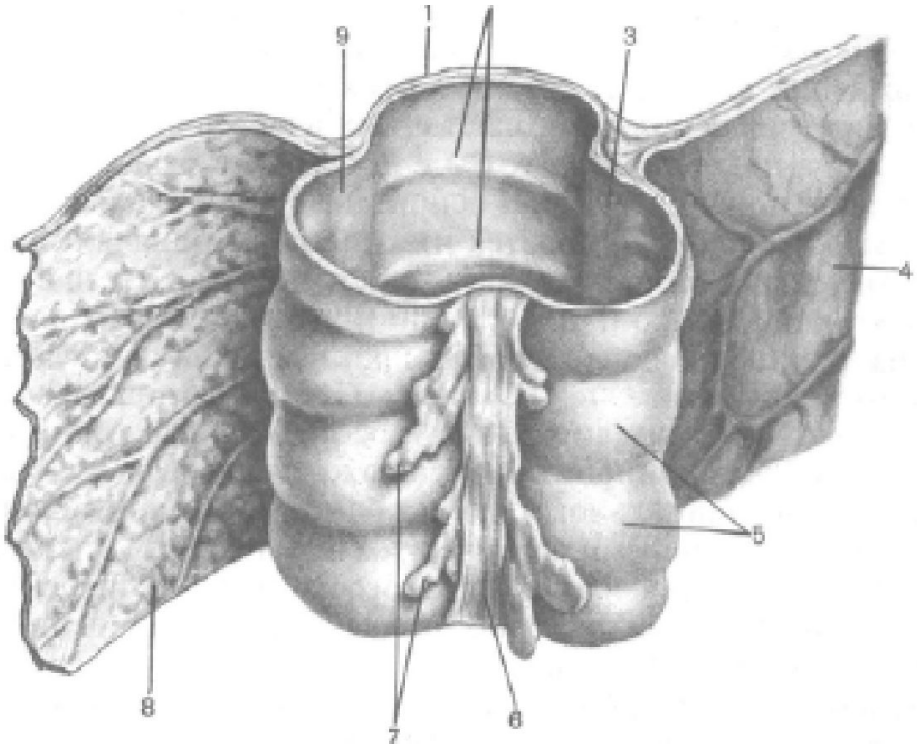

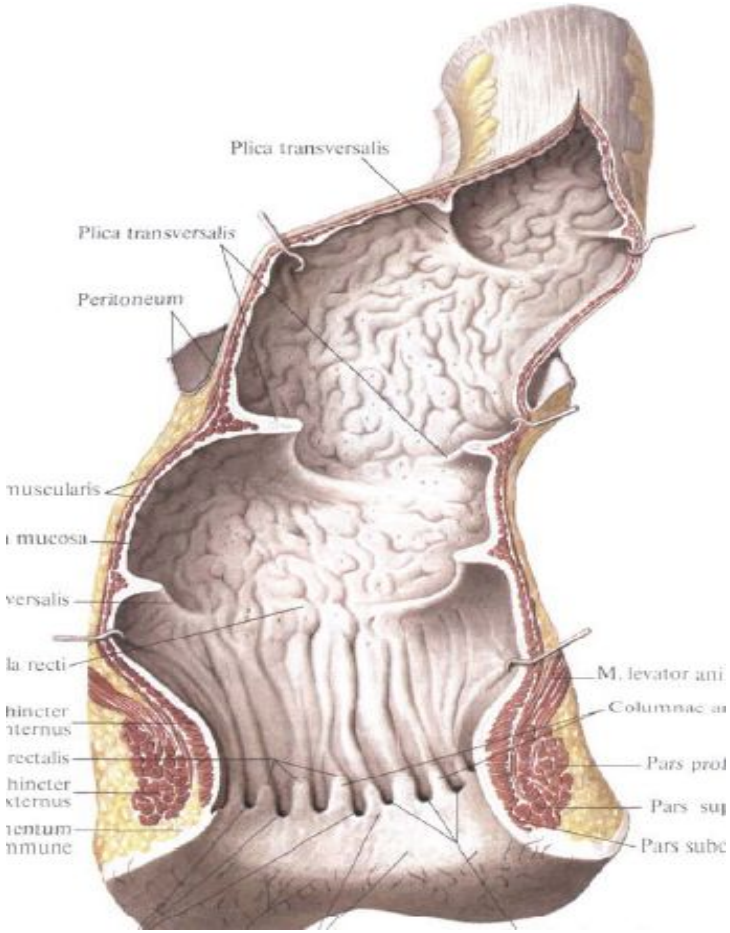

Пряма кишка

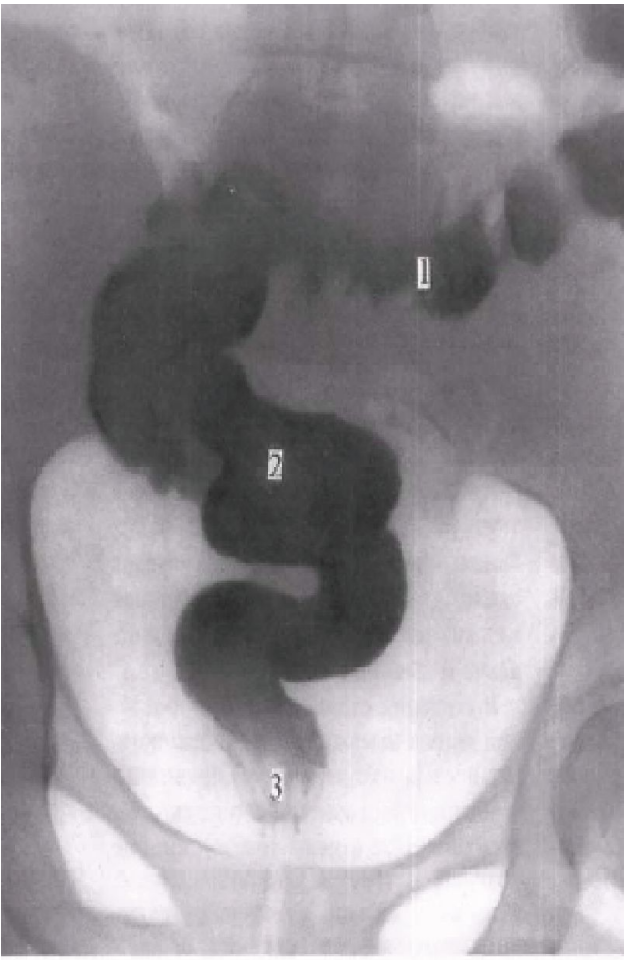
1
2
3

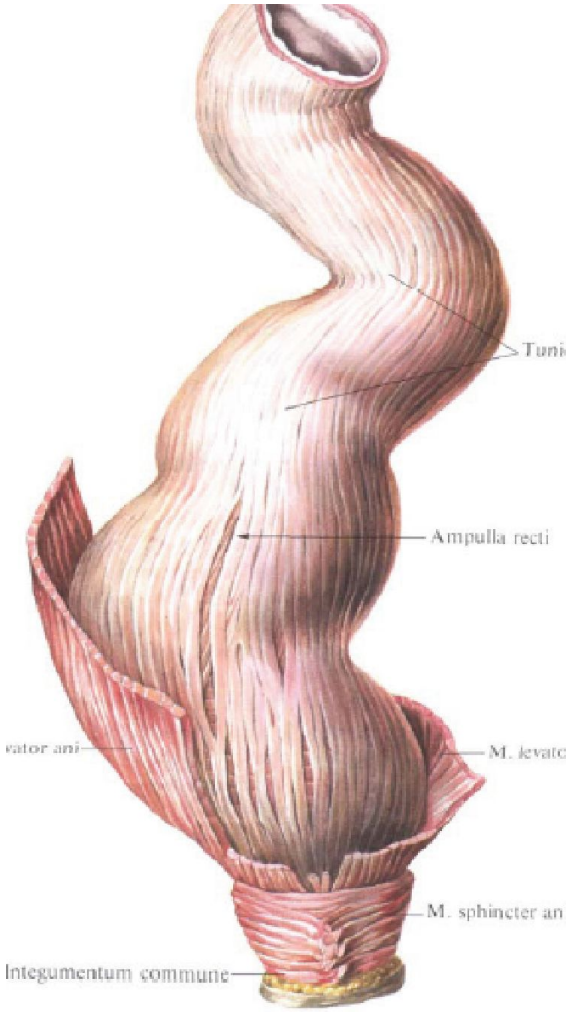
Tuni
Ampulla recti
vator ani
M. levate
M. sphincter an
Integumentum commune

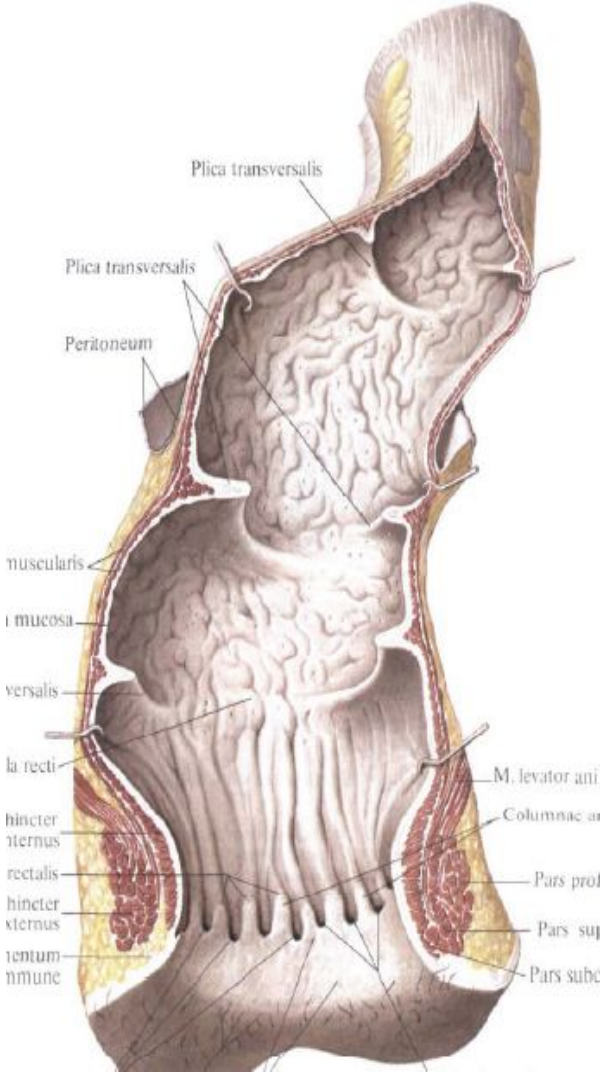
Plica transversalis
Plica transversalis
Peritoneum
nuscularis
mucosa
versalis
la recti
M. levator ani
hincter
nternus
rectalis
hincter
xternus
ientum
nmune
Columnae a
Pars prol
Pars su
Pars subc

Великі травні залози

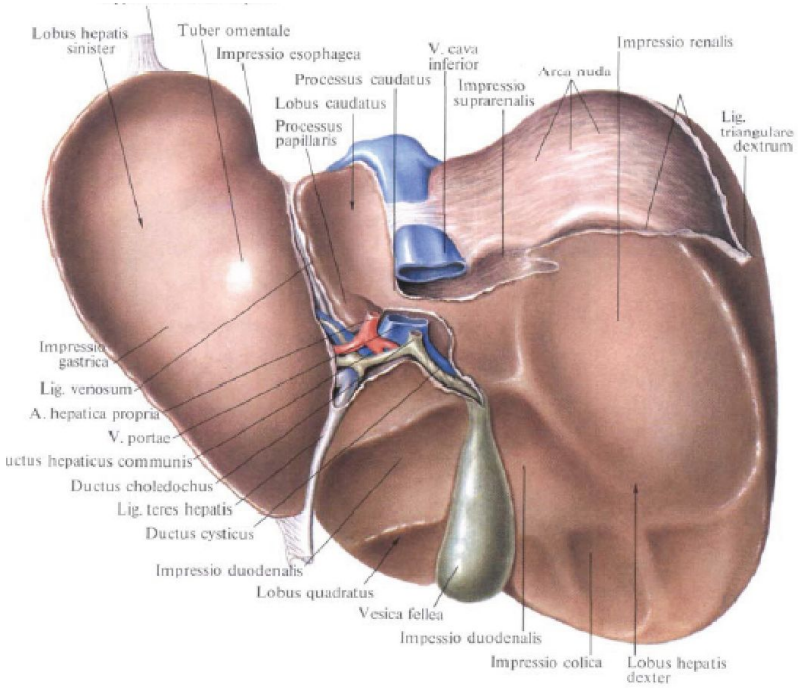

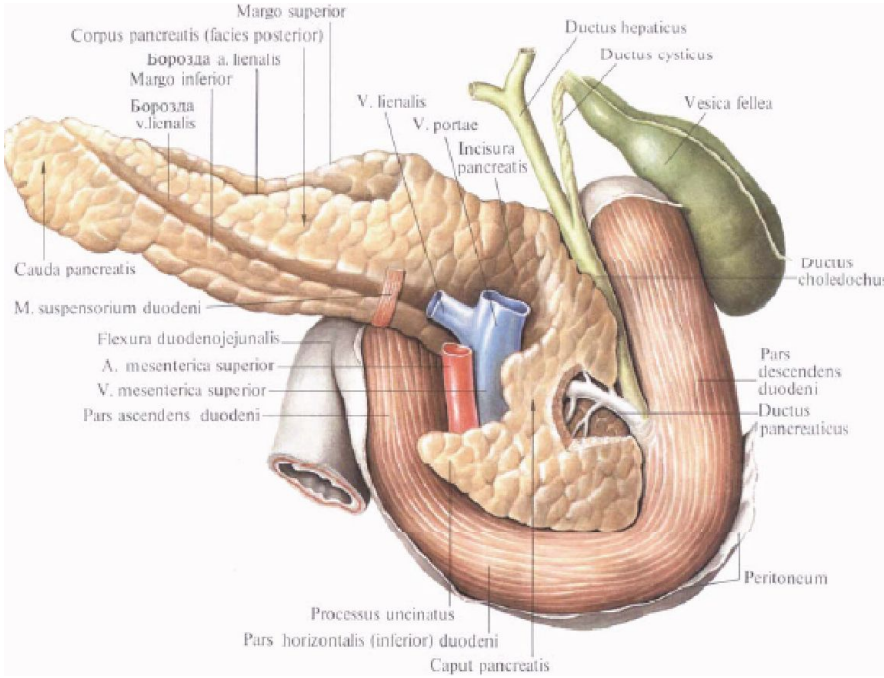

Підшлункова залоза (pancreas)

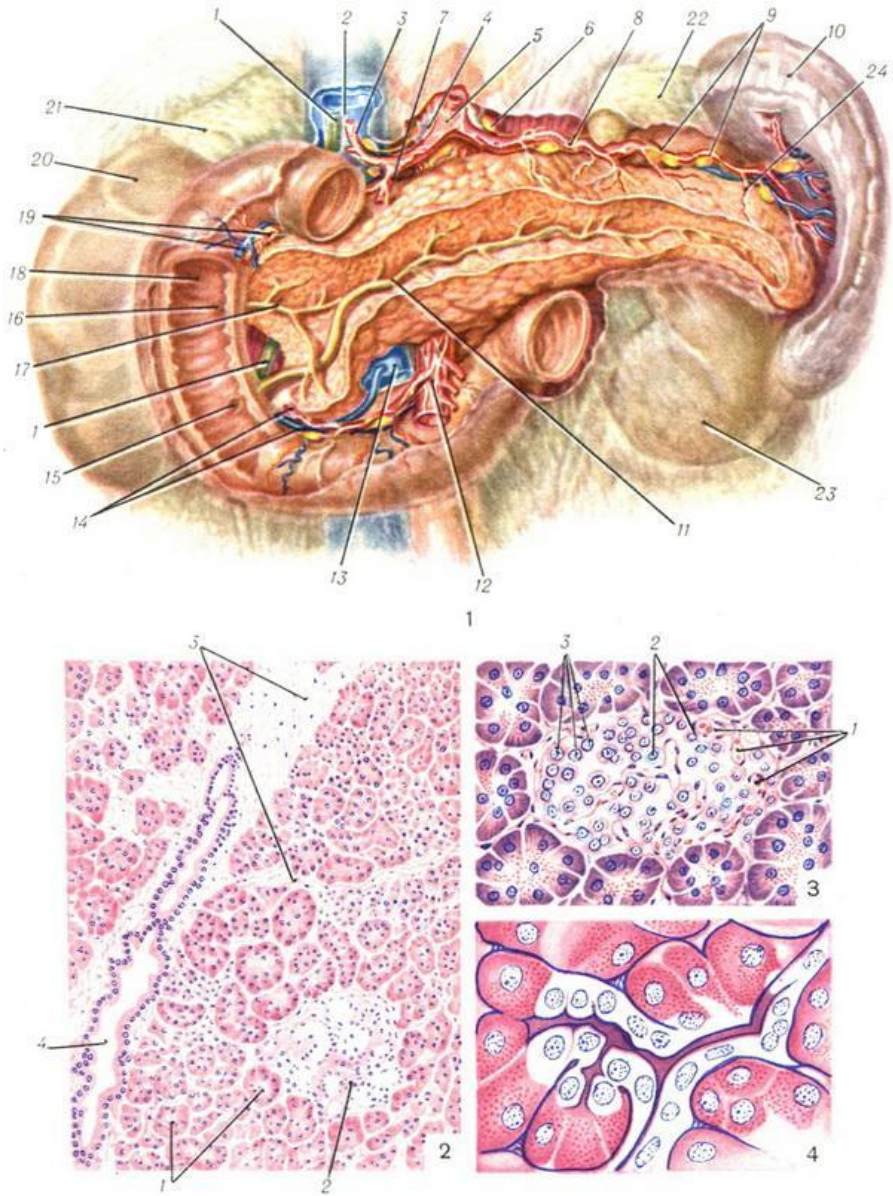

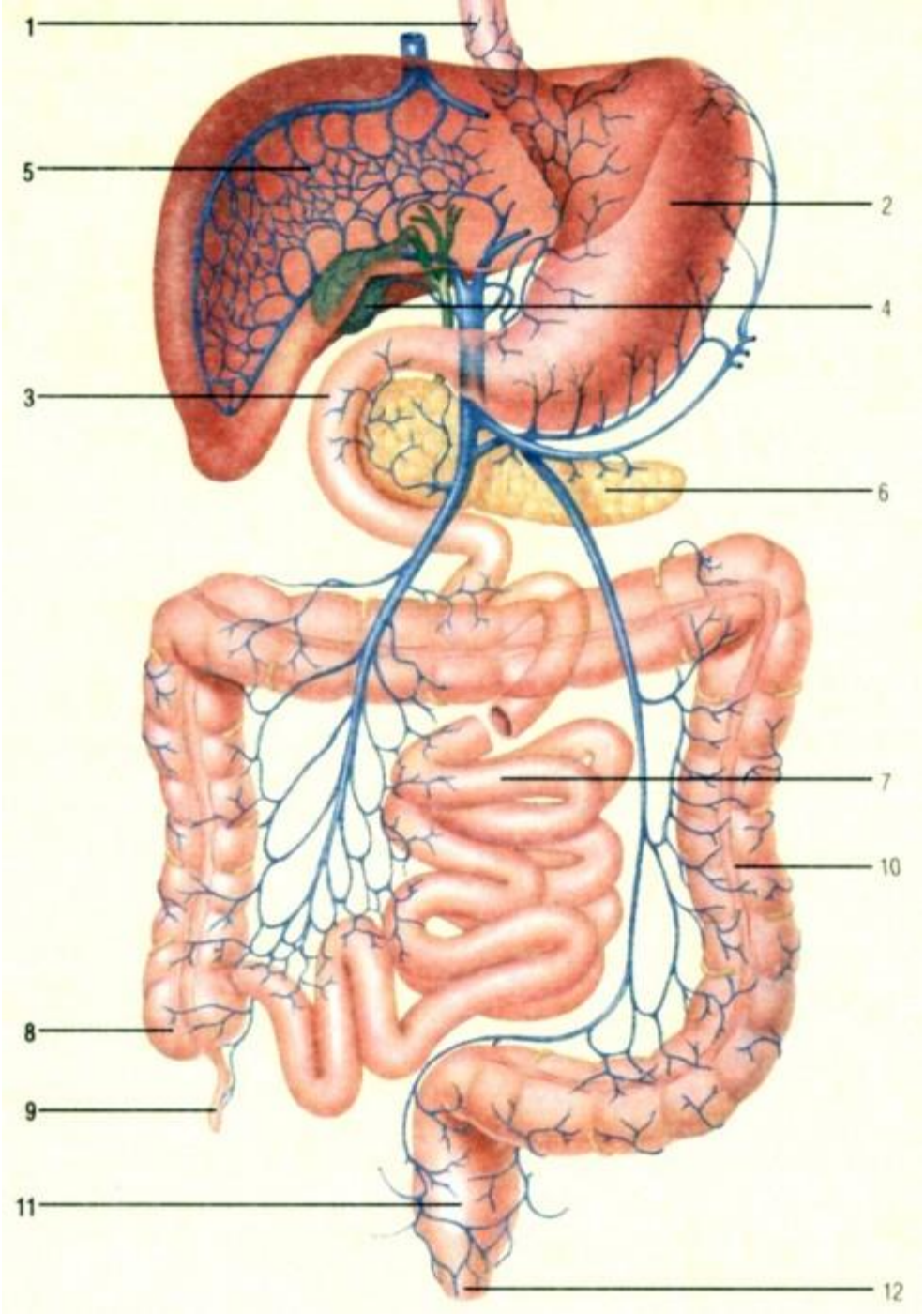
1
5
2
4
3
6
7
10
8
9
11
12

Розвиток органів травлення

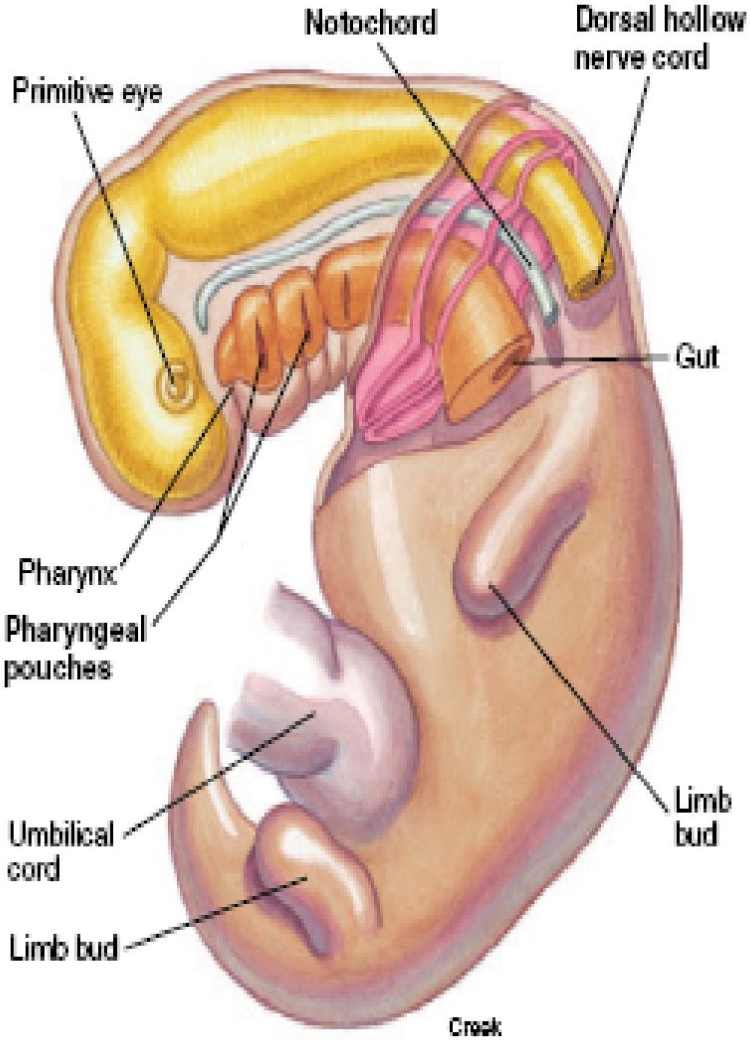

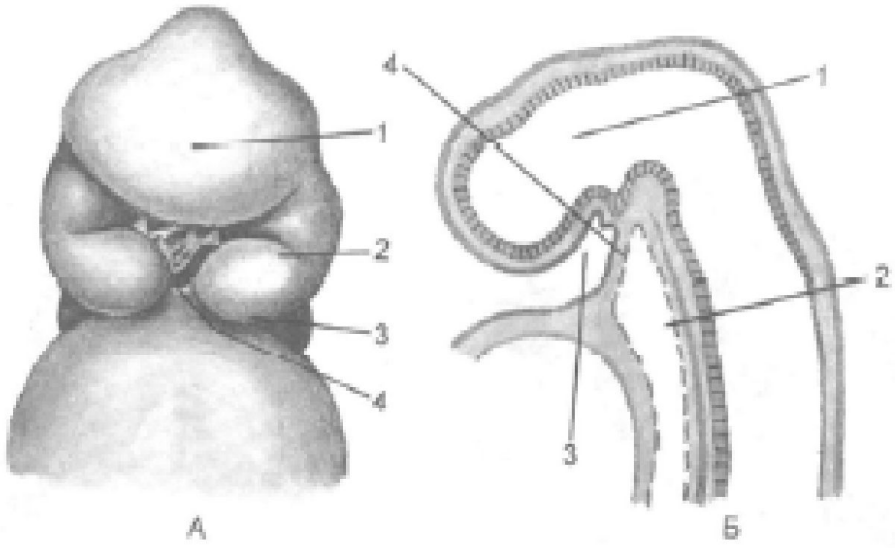

Формування первинної кишки. Будова ембріона та його зв'язок з позазародковими оболонками

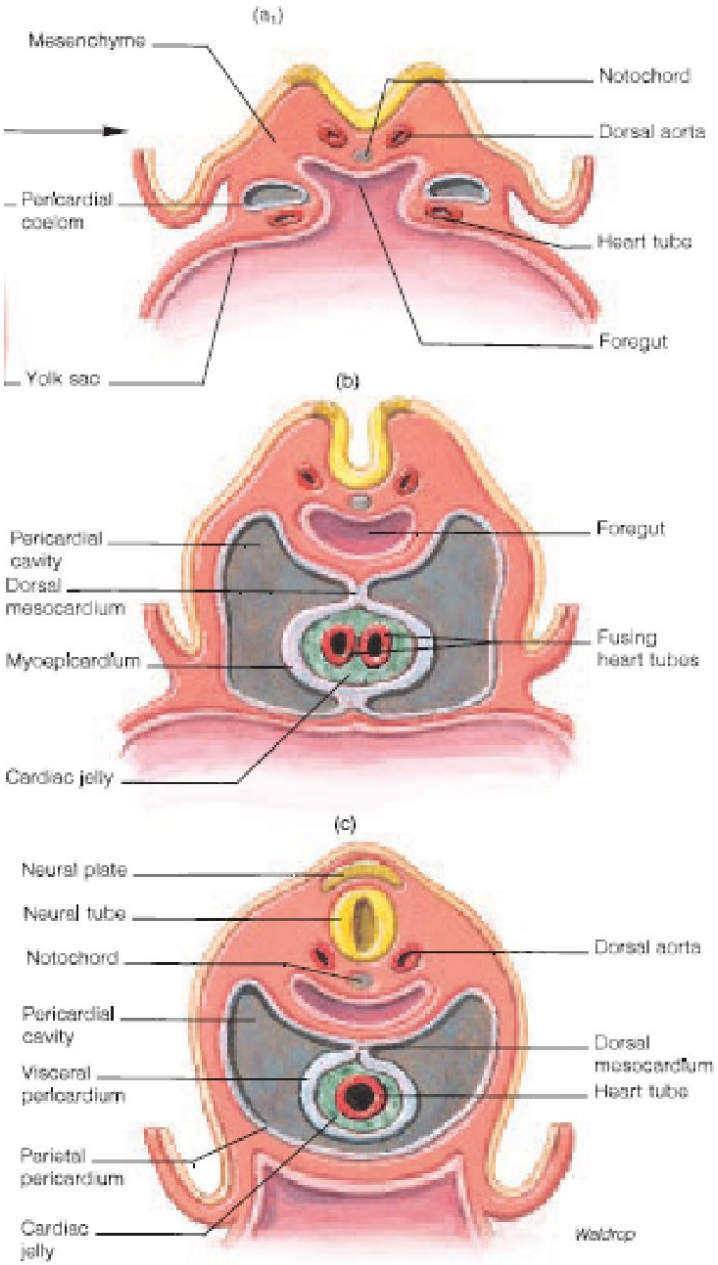

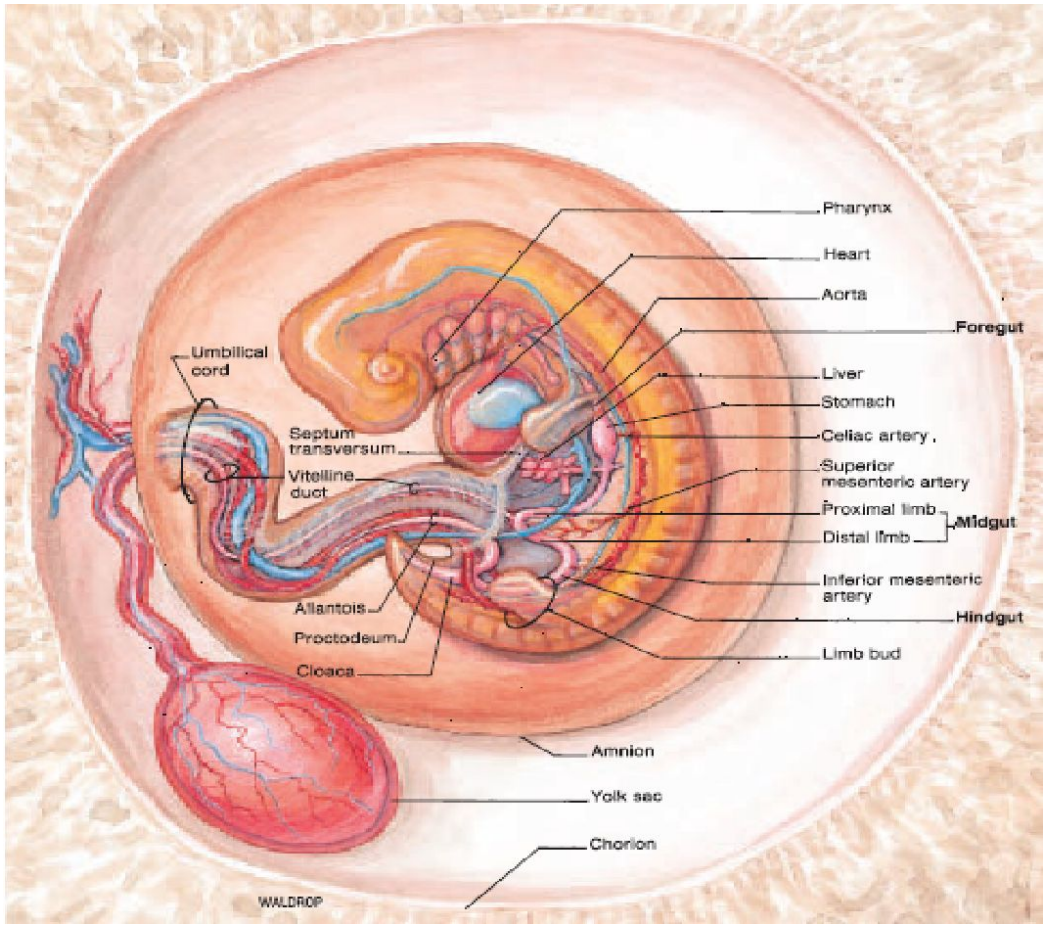

Закладка стравоходу та печінки

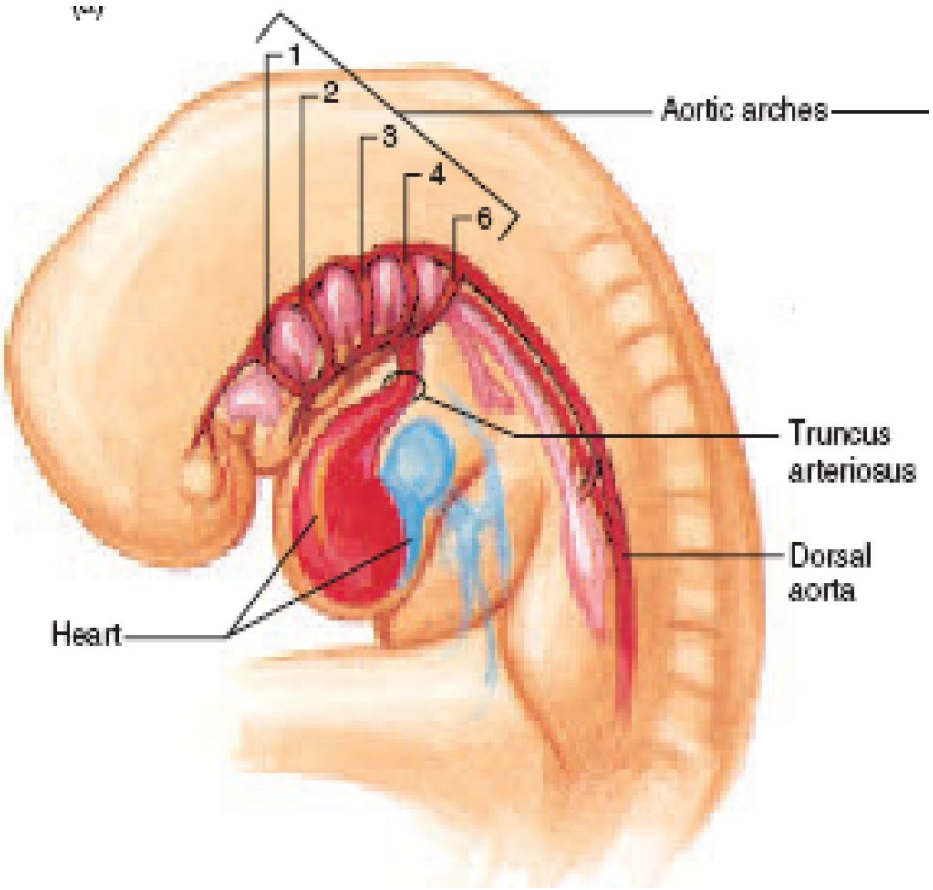

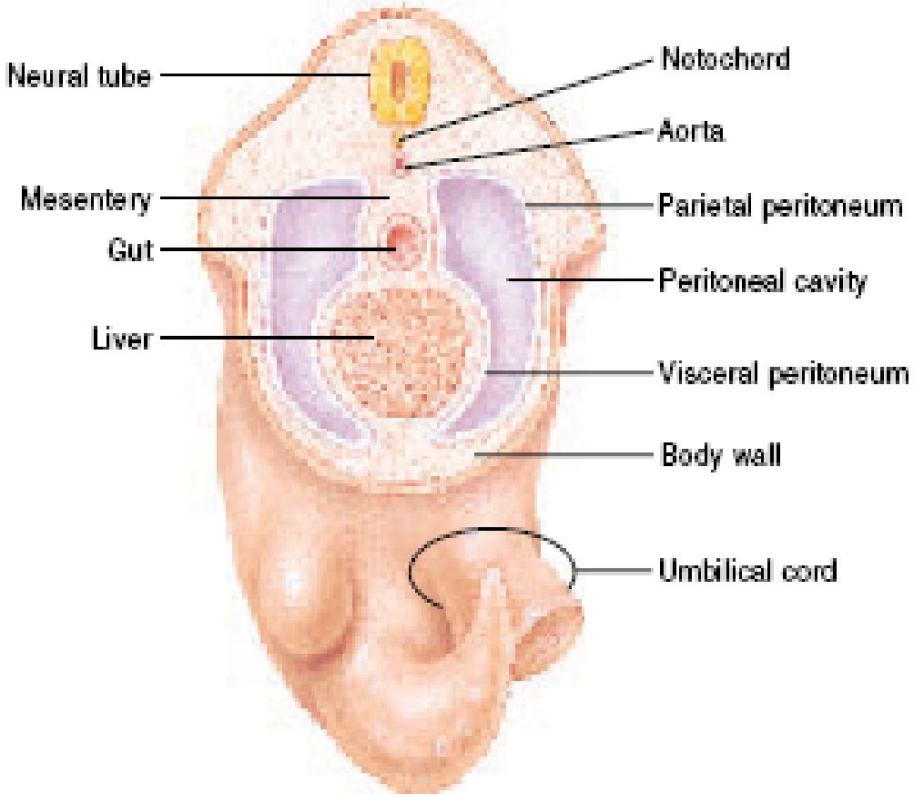

Похідні середньої та задньої кишки та формування кишкової петлі

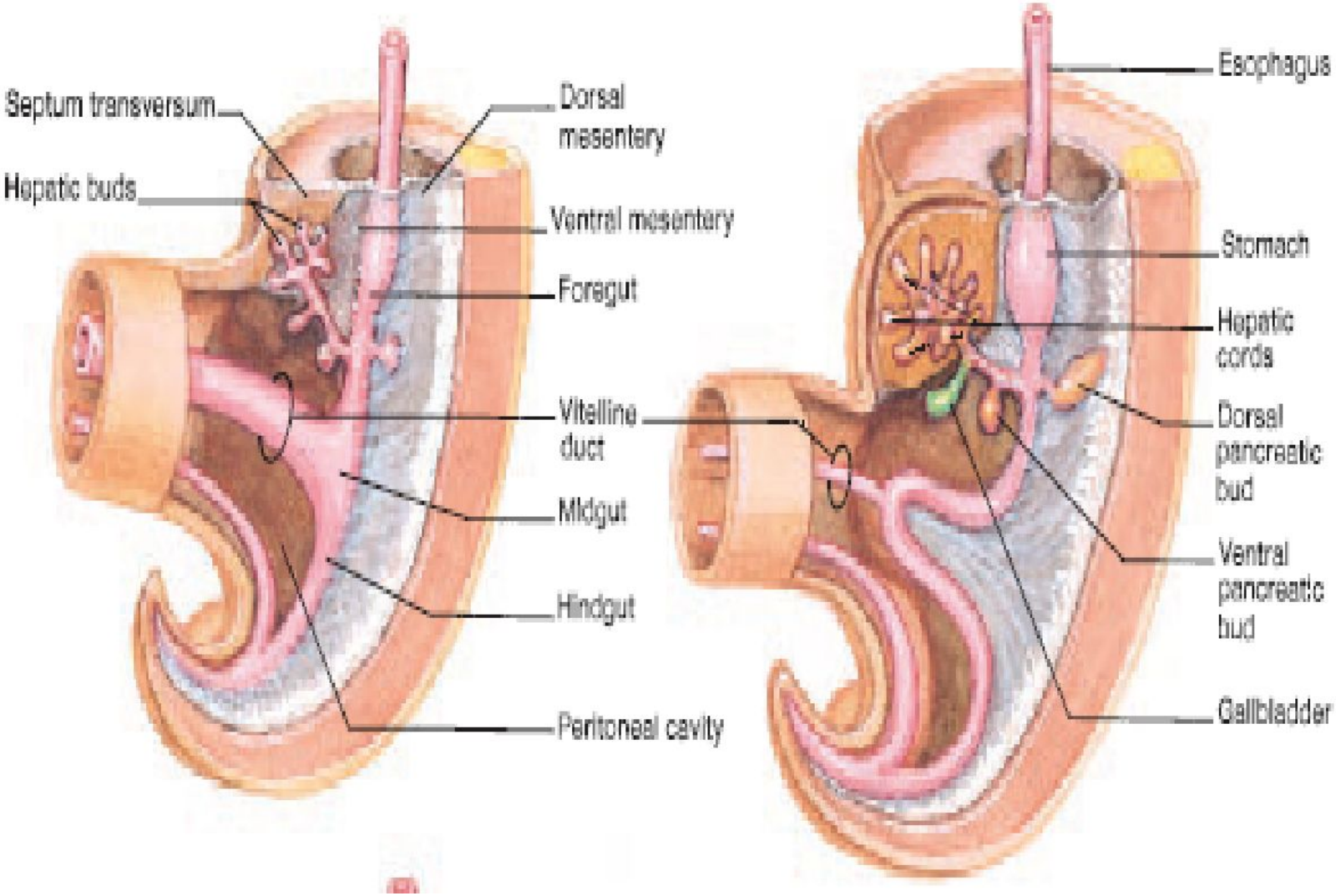

Розвиток печінки та підшлункової залози

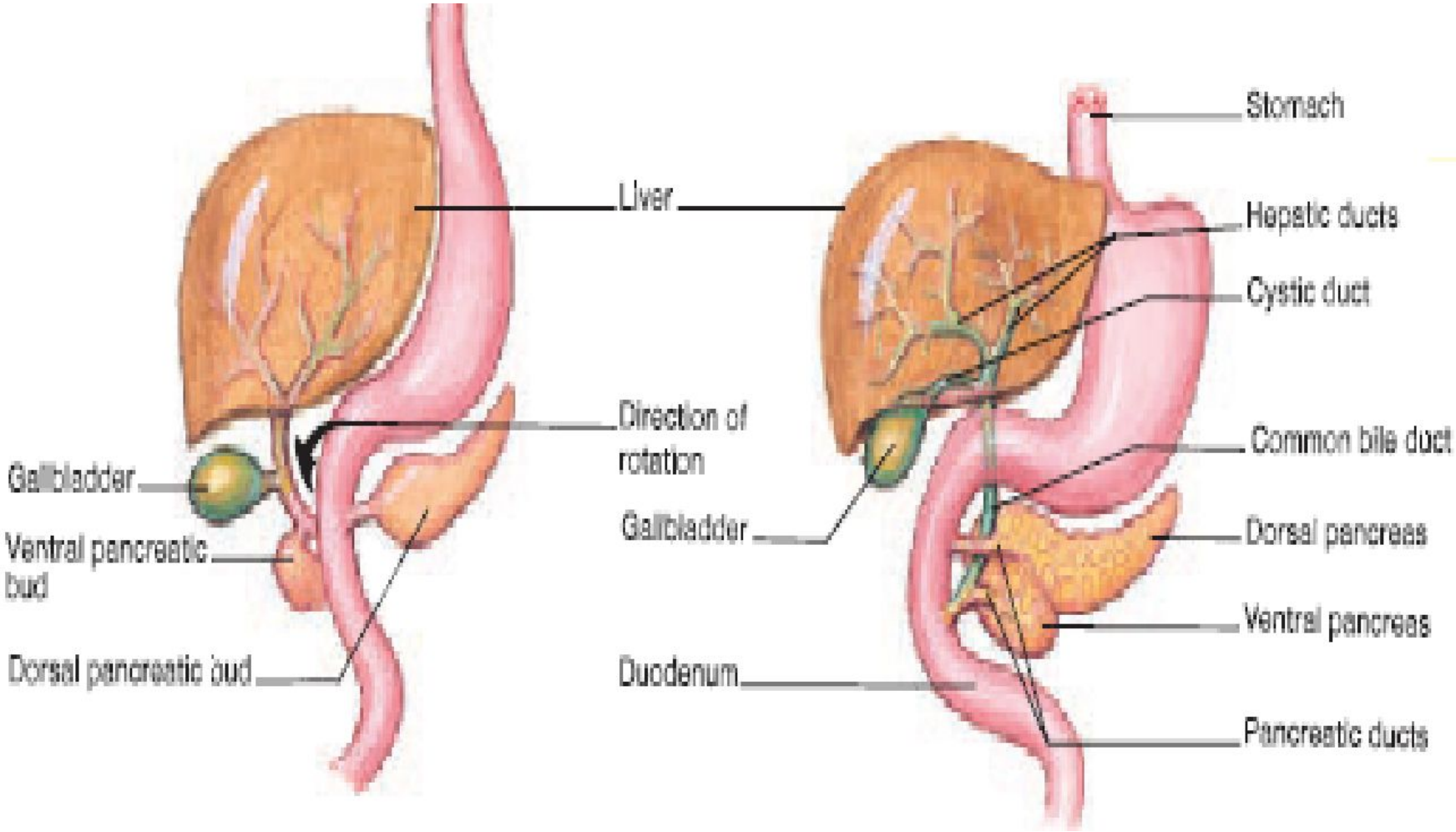

Повороти шлунка, середньої кишки та похідні середньої та задньої кишок

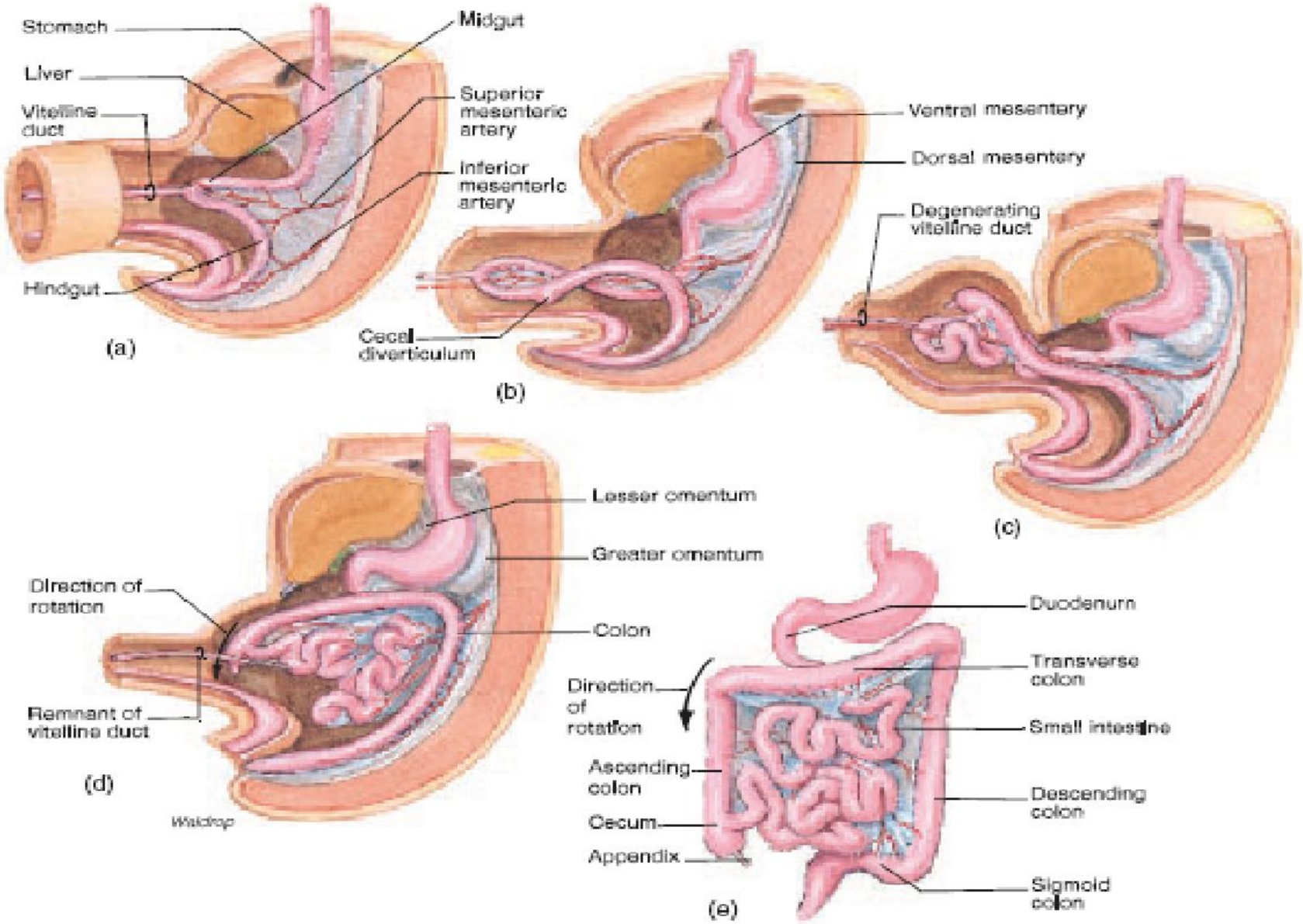

Розвиток травної системи



Схема розташування вісцеральних і зябрових дуг та їх похідних:

1. перша нутрощева дуга (щелепна);
2. друга нутрощева дуга (під' язикова);
3. молоточок;
4. коваделко;
5. стремінце;
6. шилоподібний відросток;
7. шилопід'язикова зв'язка;
8. малий ріг під'язикової кістки;
9. тіло під'язикової кістки;
10. великий ріг під'язикової кістки;
11. щитоподібний хрящ;

I — IV - номера зябрових дуг.

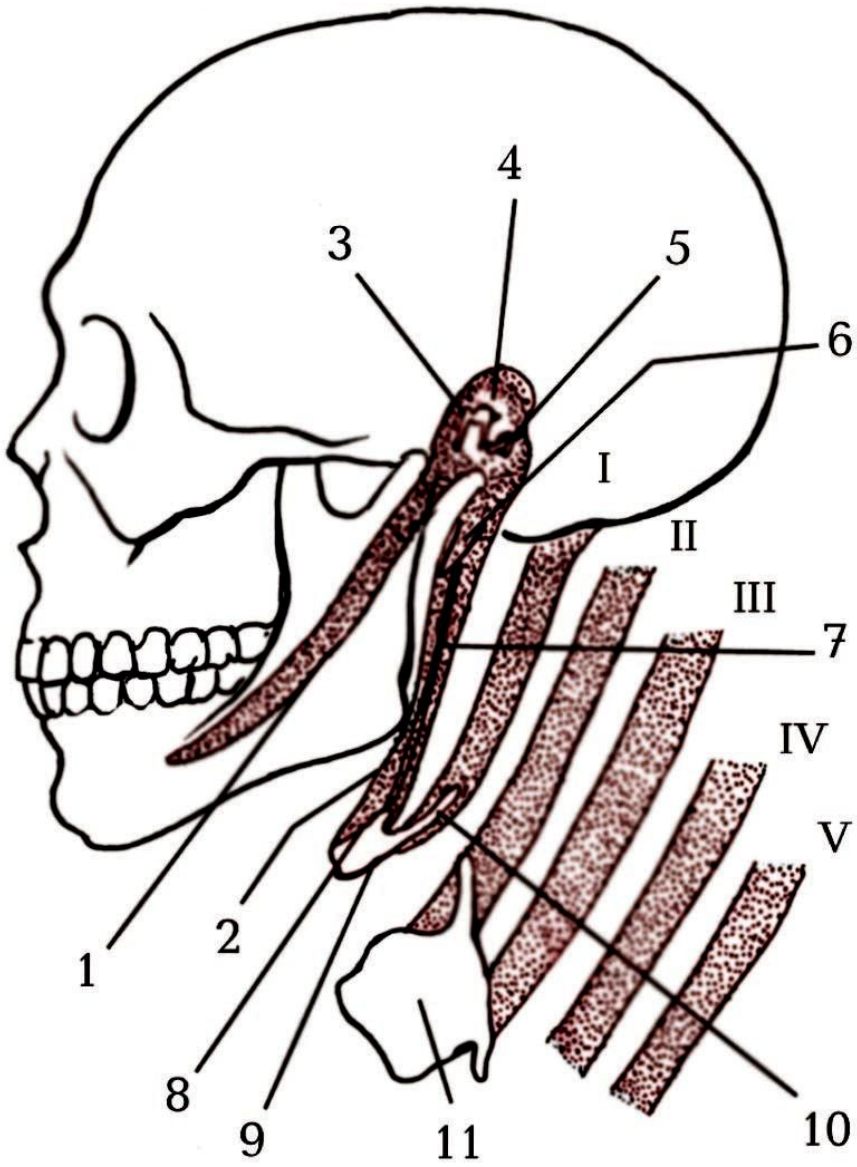

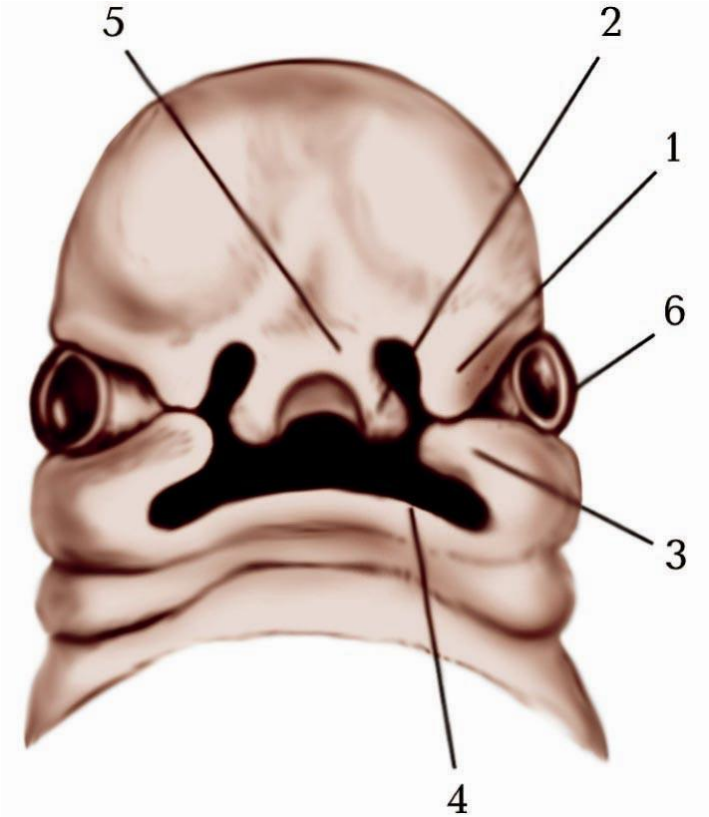

Голова зародка людини (вигляд спереду):

1. бічний носовий відросток;
2. середній носовий відросток;
3. верхньощелепний відросток;
4. нижньощелепний відросток;
5. лобний відросток;
6. зачаток ока.

Розвиток порожнини рота починається з формування вузької щілини, обмеженої п’ятьма відростками зябрових дуг (мал. 167). Верхній край ротової щілини утворений непарним лобовим відростком і розташованим збоку від нього парним верхньощелепним відростком. Нижній край ротової щілини обмежований двома нижньощелепними відростками, які, так само, як верхні відростки, є похідними першої зябрової дуги. Перераховані відростки не тільки обмежовують ротову порожнину, а й утворюють стінки ротової западини майбутніх порожнин рота і носа. Нижньощелепні відростки зростаються і формують нижню щелепу, м’які частини обличчя, нижню губу. Іноді спостерігається відсутність зрощення нижньощелепних відростків. Це досить рідкісний дефект розвитку - серединне розщеплення нижньої щелепи.

Топографія органів ШКТ у новонарод

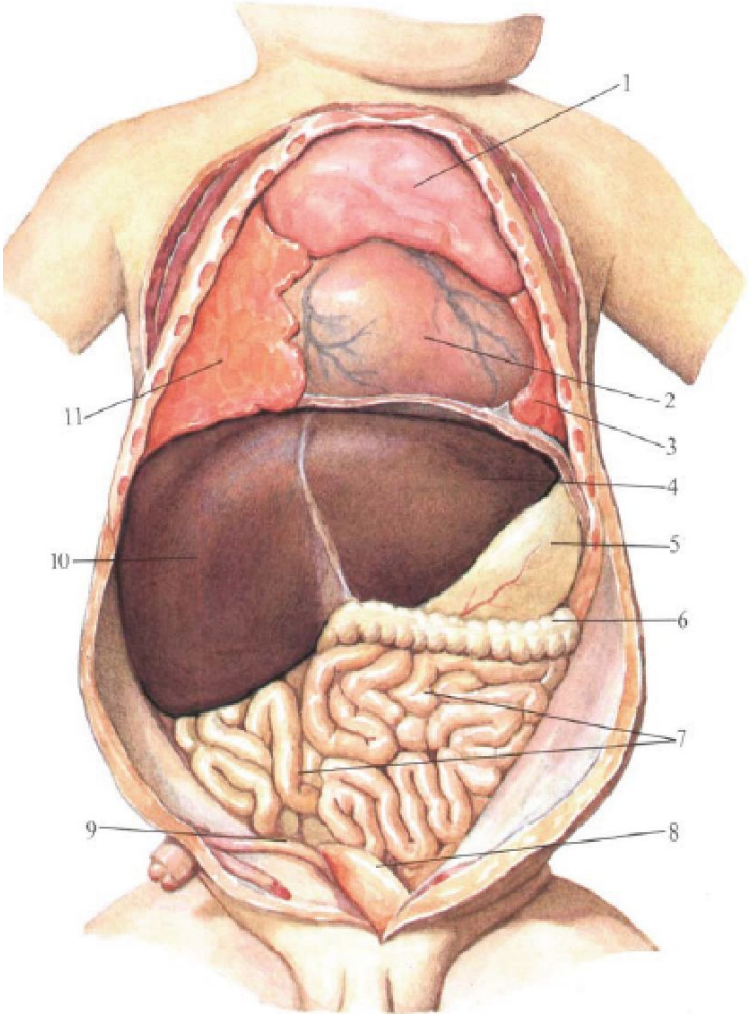

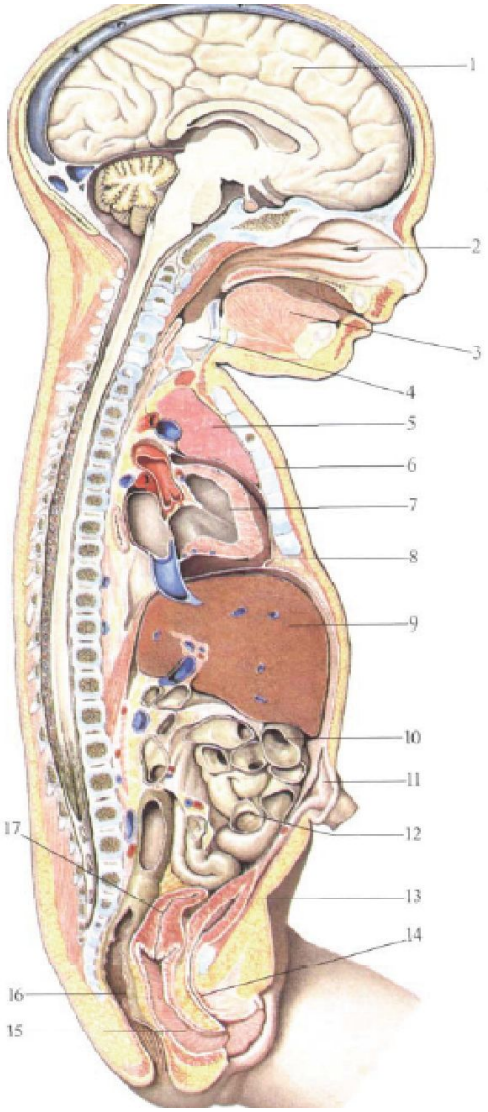

Будова очеревини

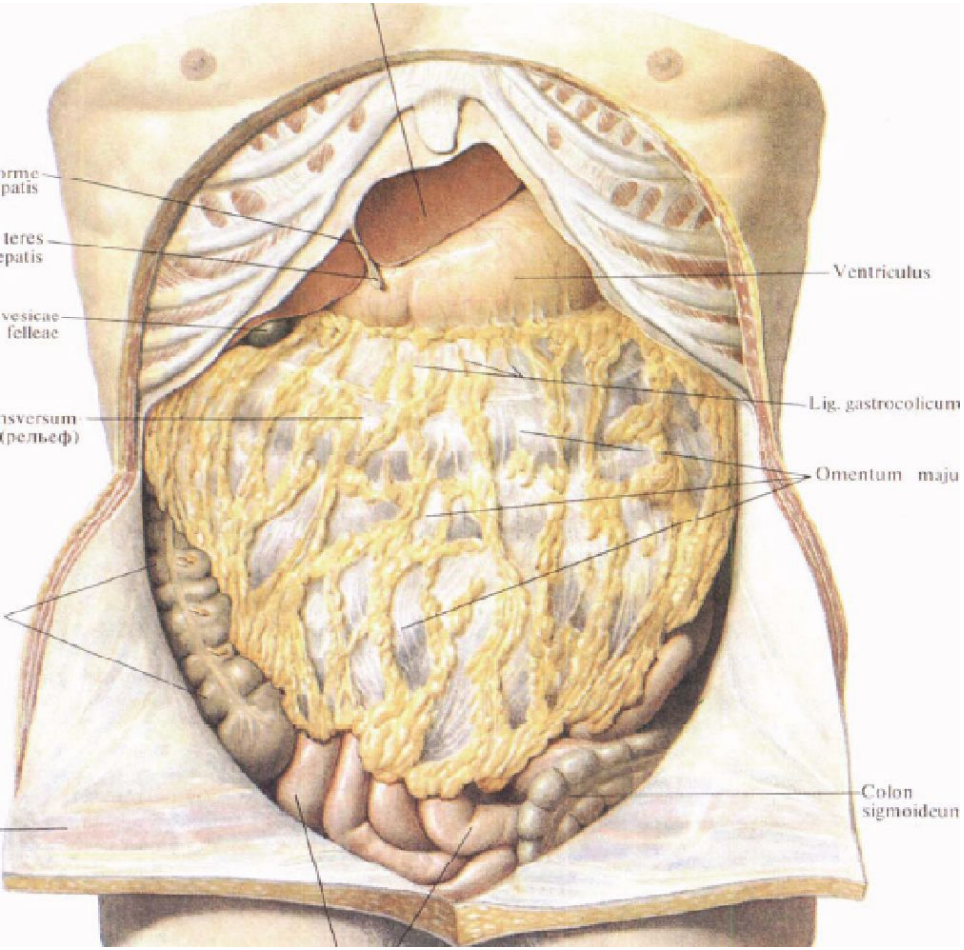

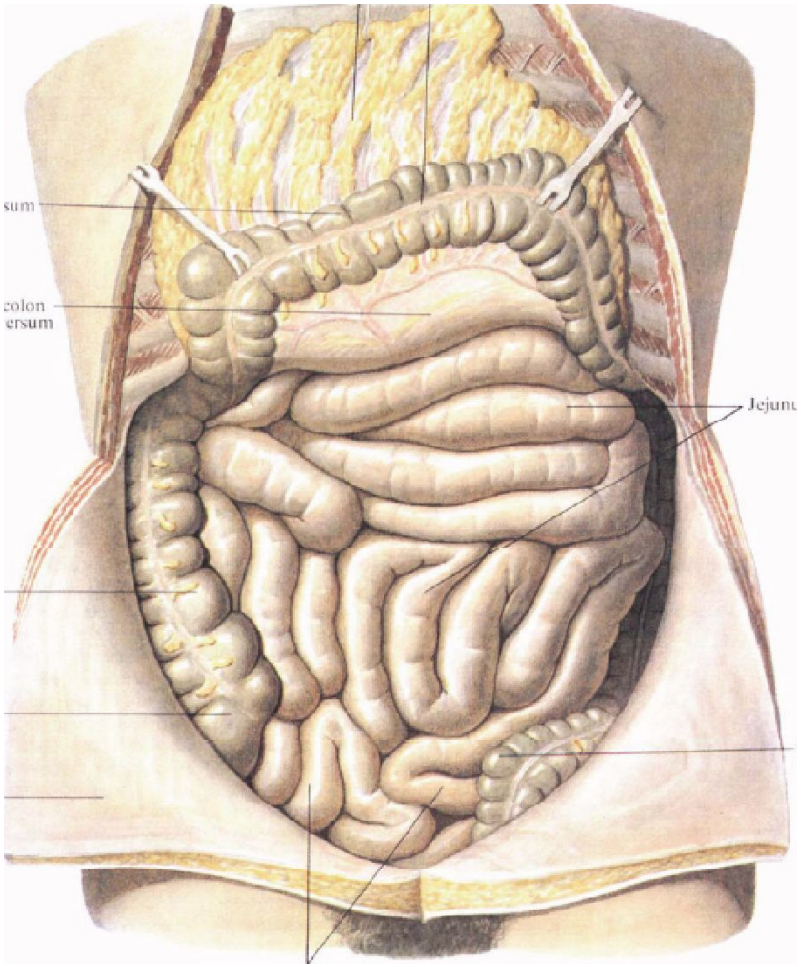

Зв’язки очеревини та корні бриж

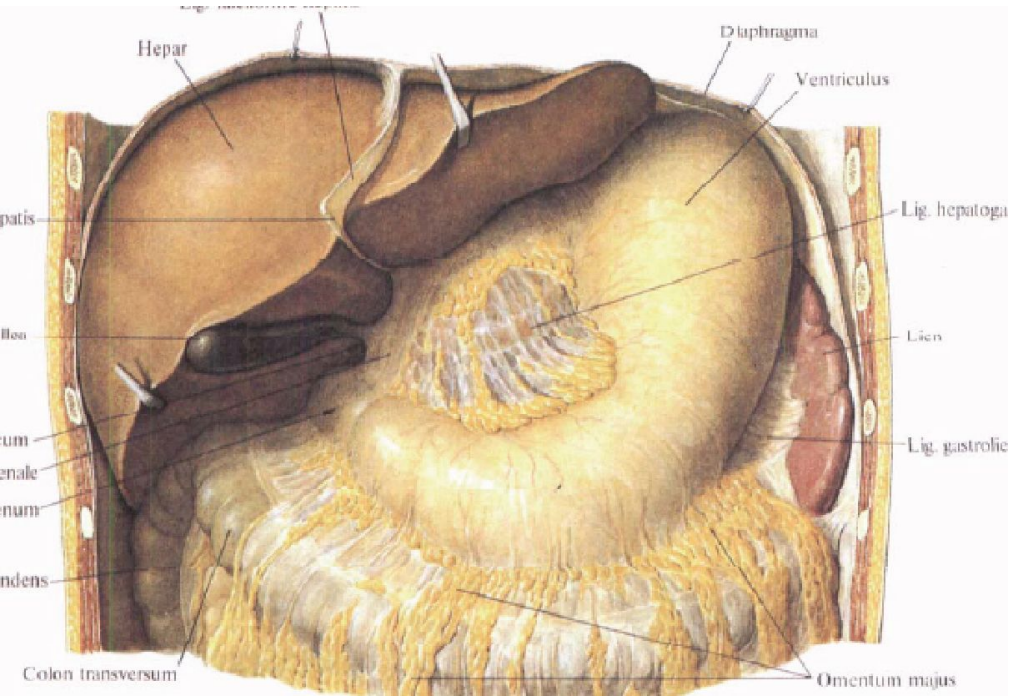

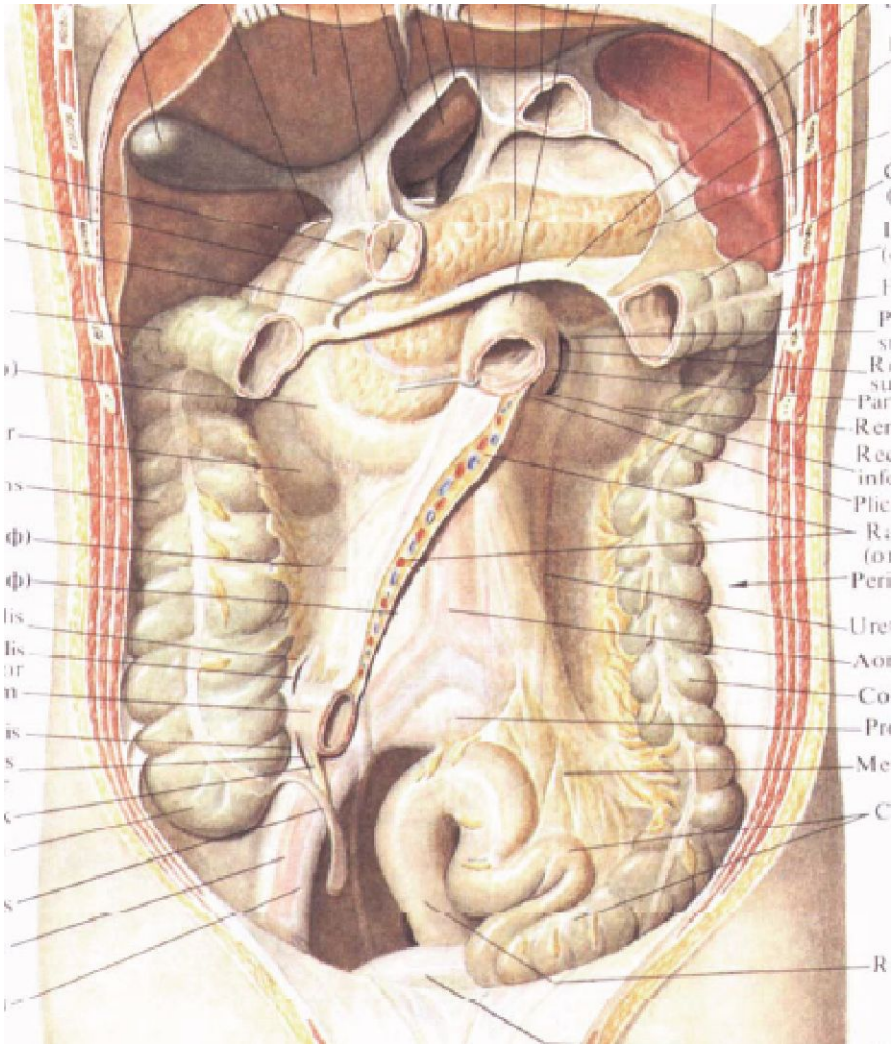

Будова очеревини на сагітальному та поперечному розрізах

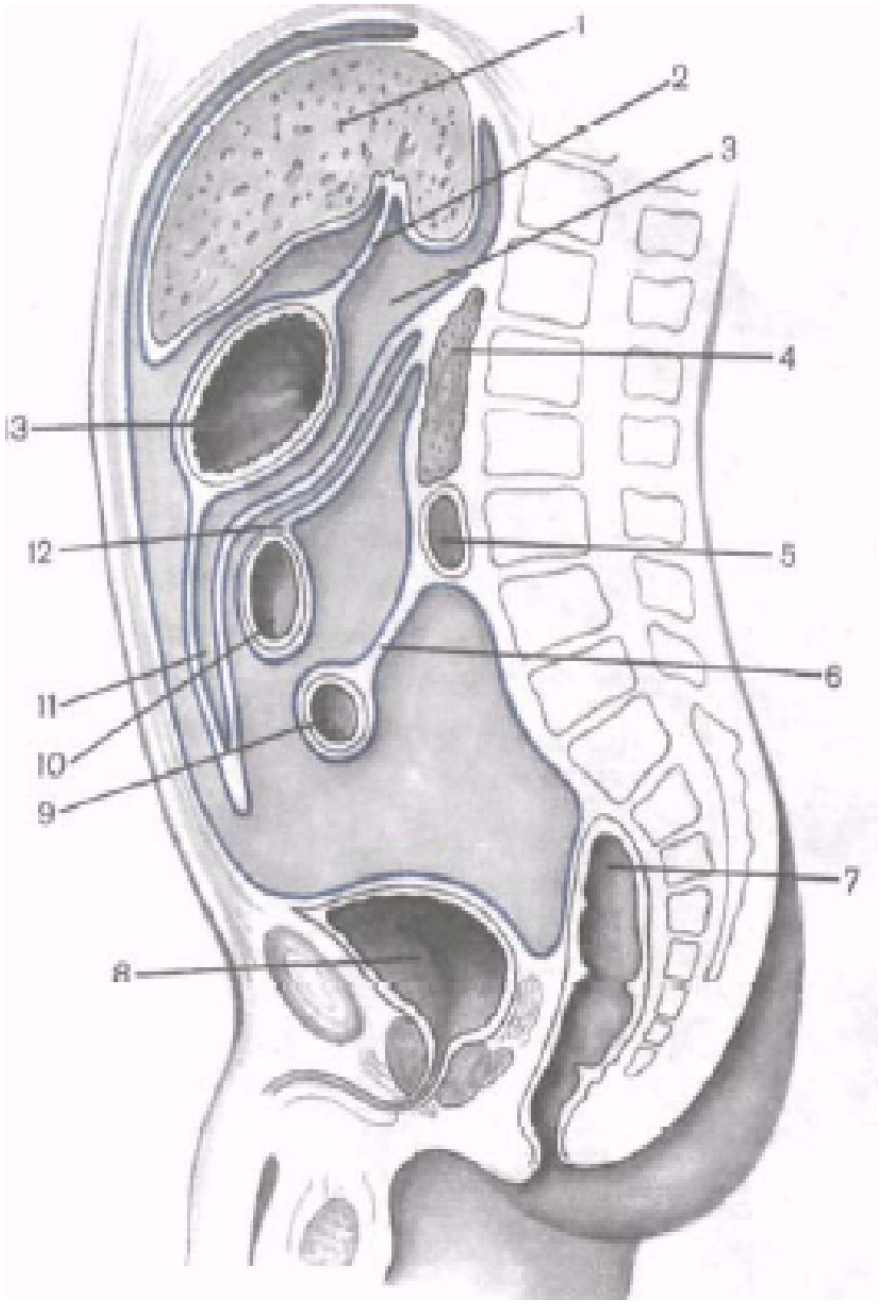

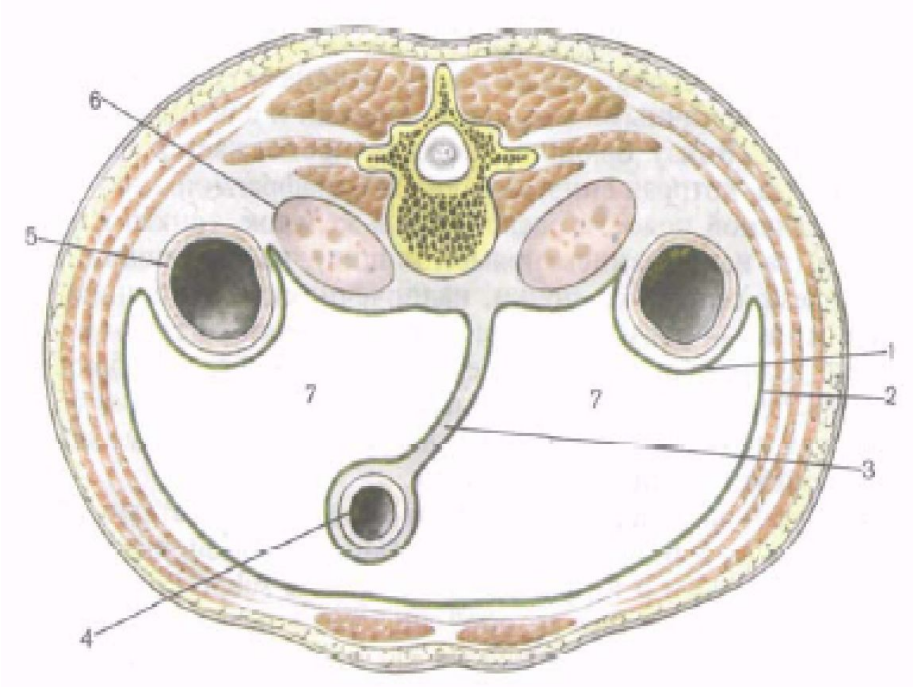

Зв’язки, кармани, канали очеревини

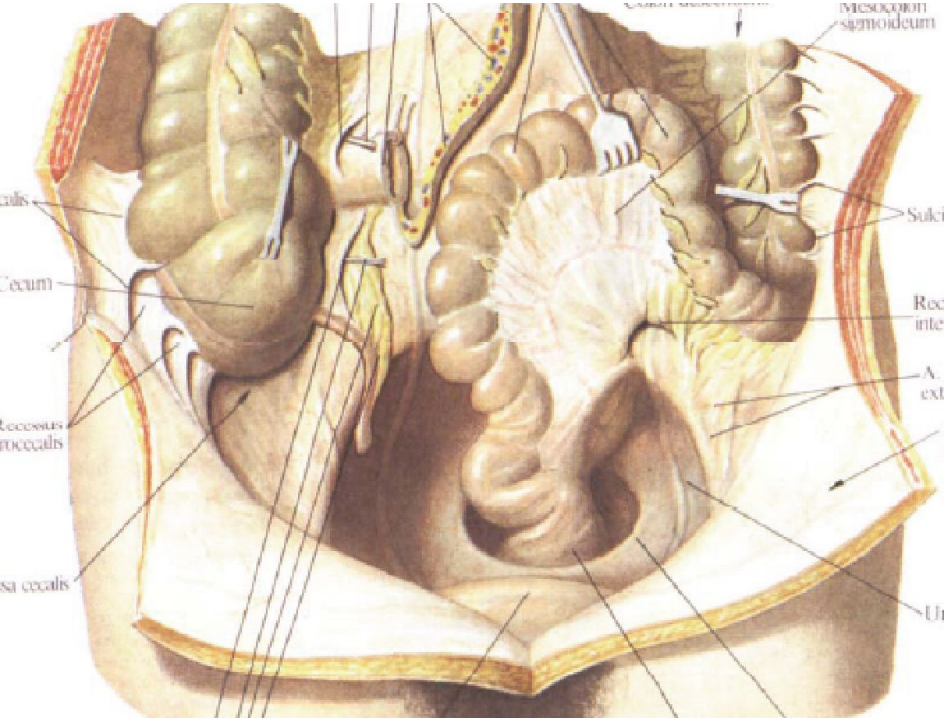

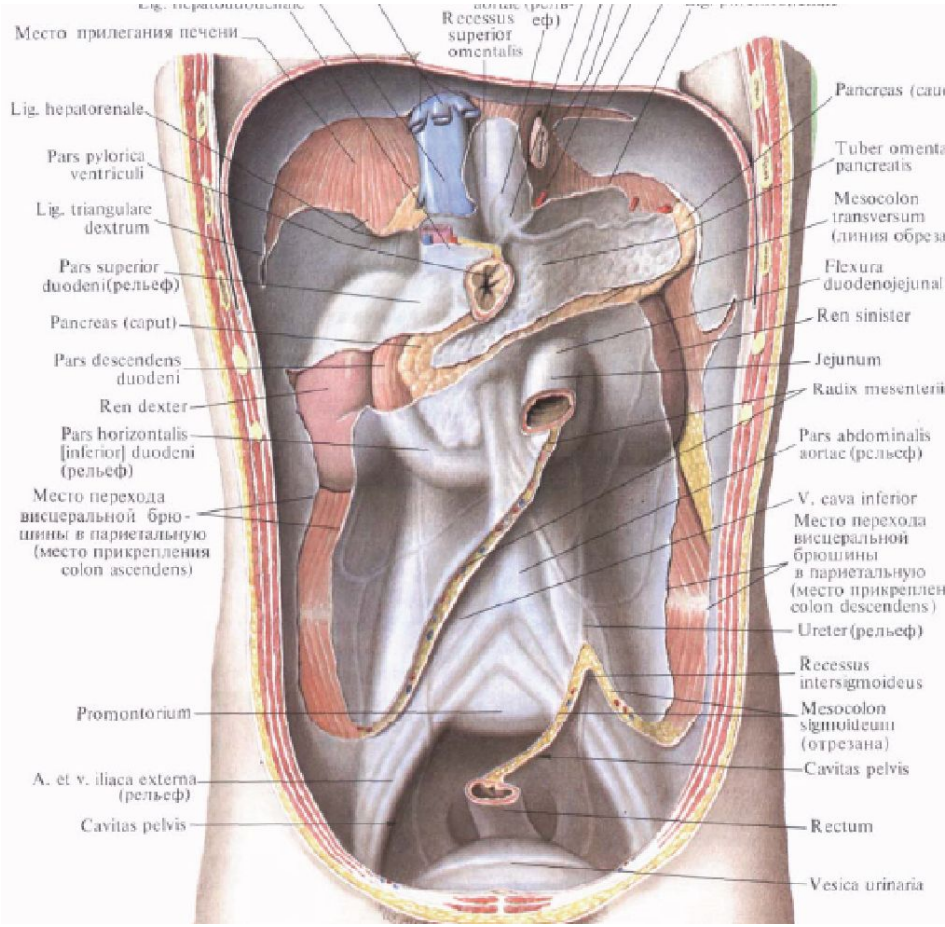

Схема ходу очеревини у чоловіків та жінок

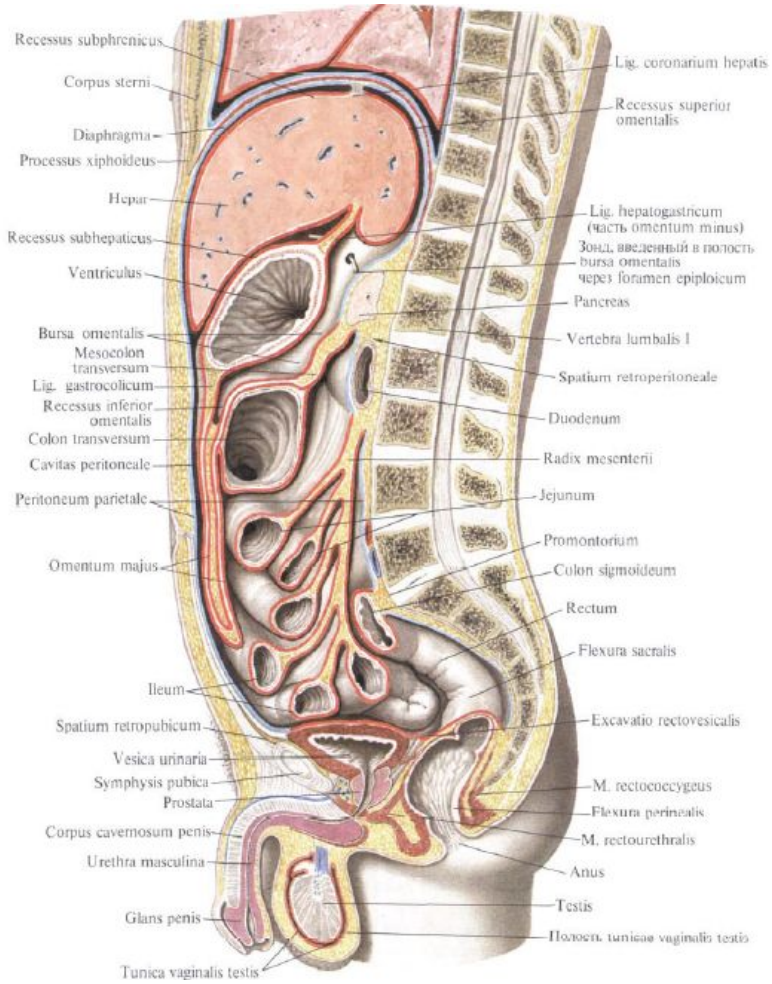

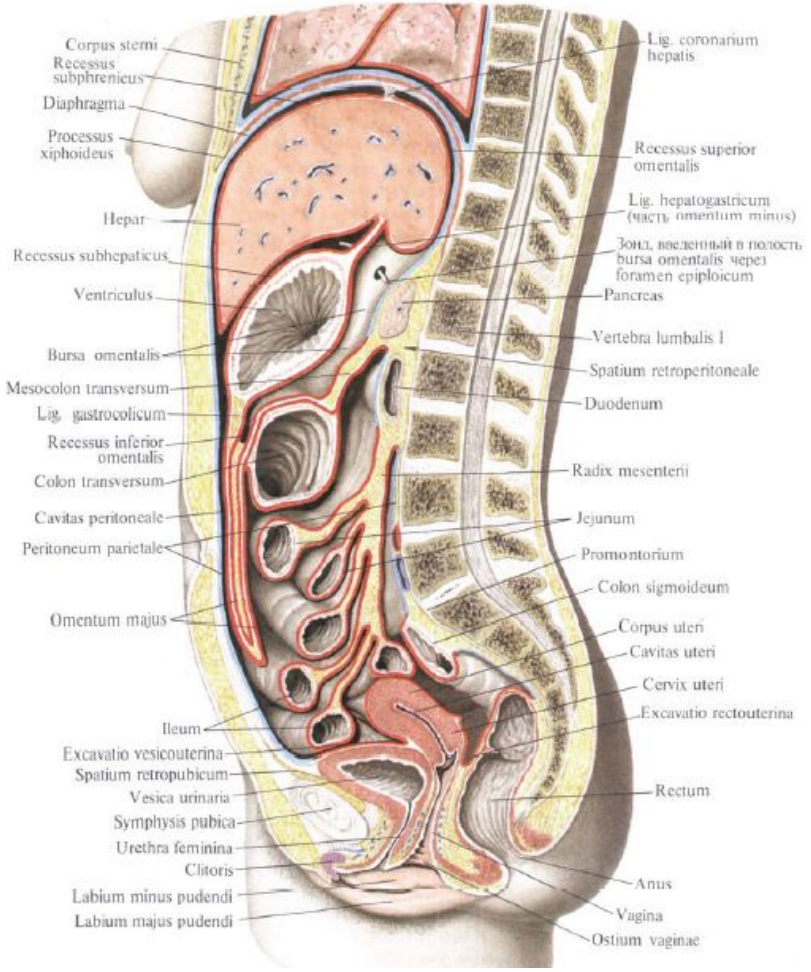

Складки очеревини

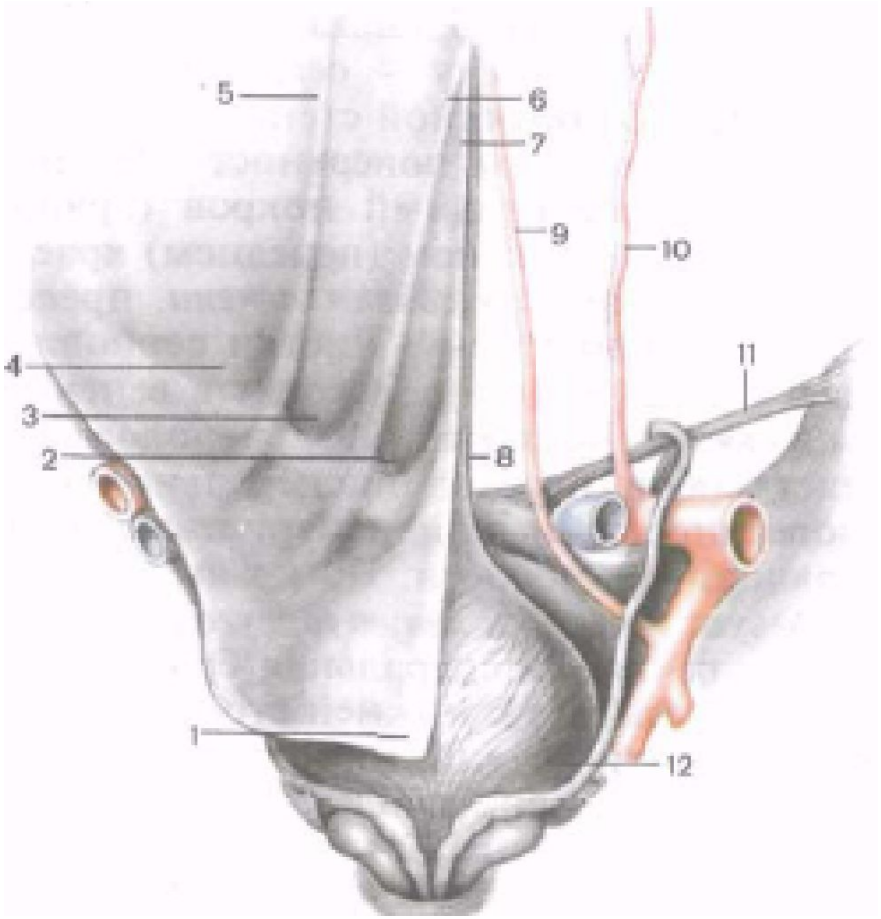

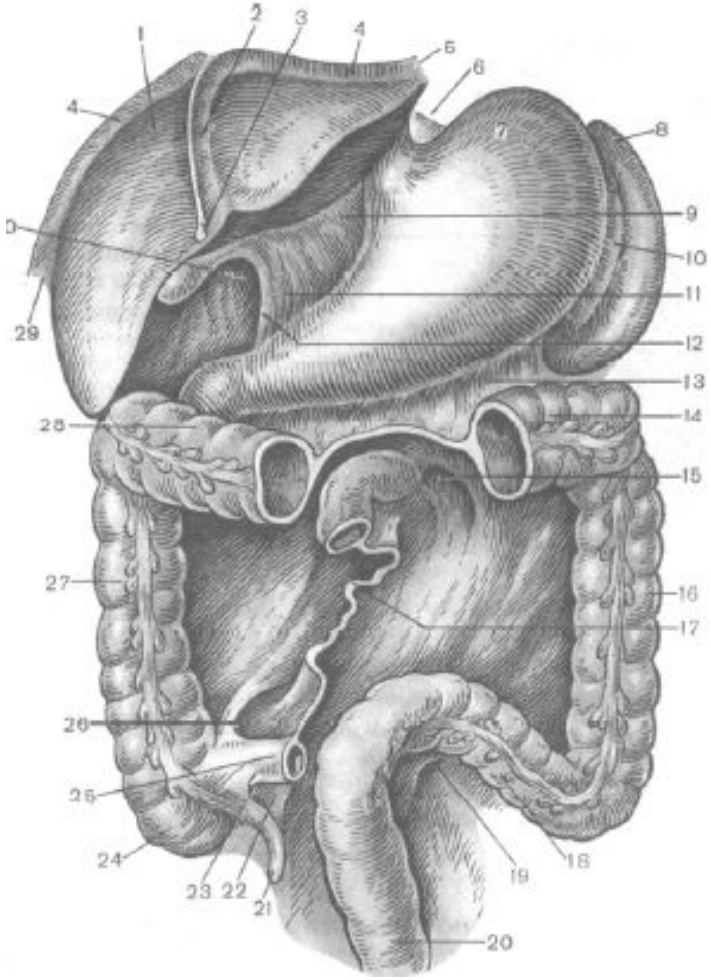

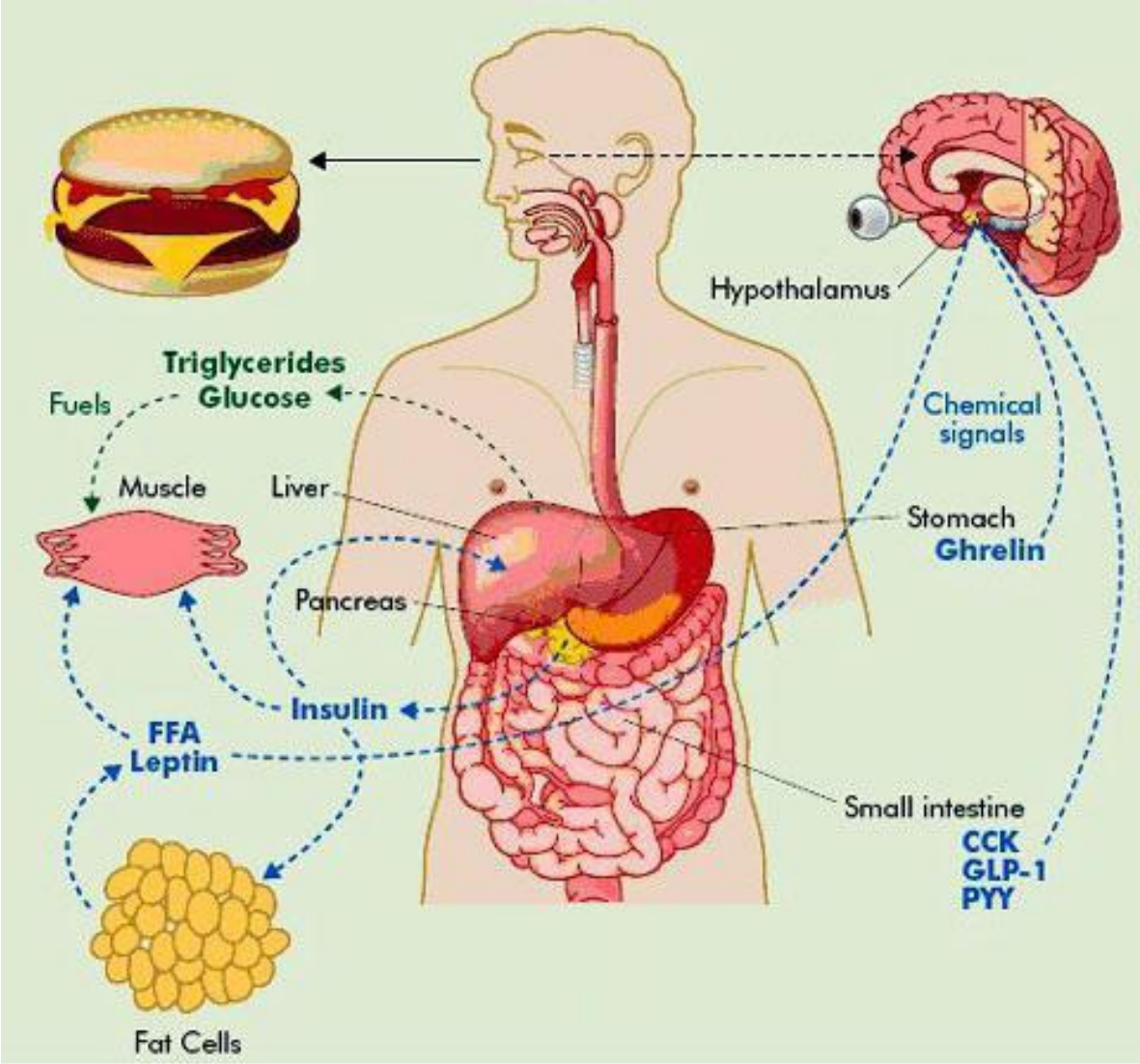
Hypothalamus
Triglycerides
Glucose
Fuels
Chemical
signals
Muscle
Liver
Stomach
Ghrelin
Pancreas
Insulin
FFA
Leptin
Small intestine
CCK
GLP-1
PYY
Fat Cells

Артерии прямой кишки и анального канала (вид сзади)

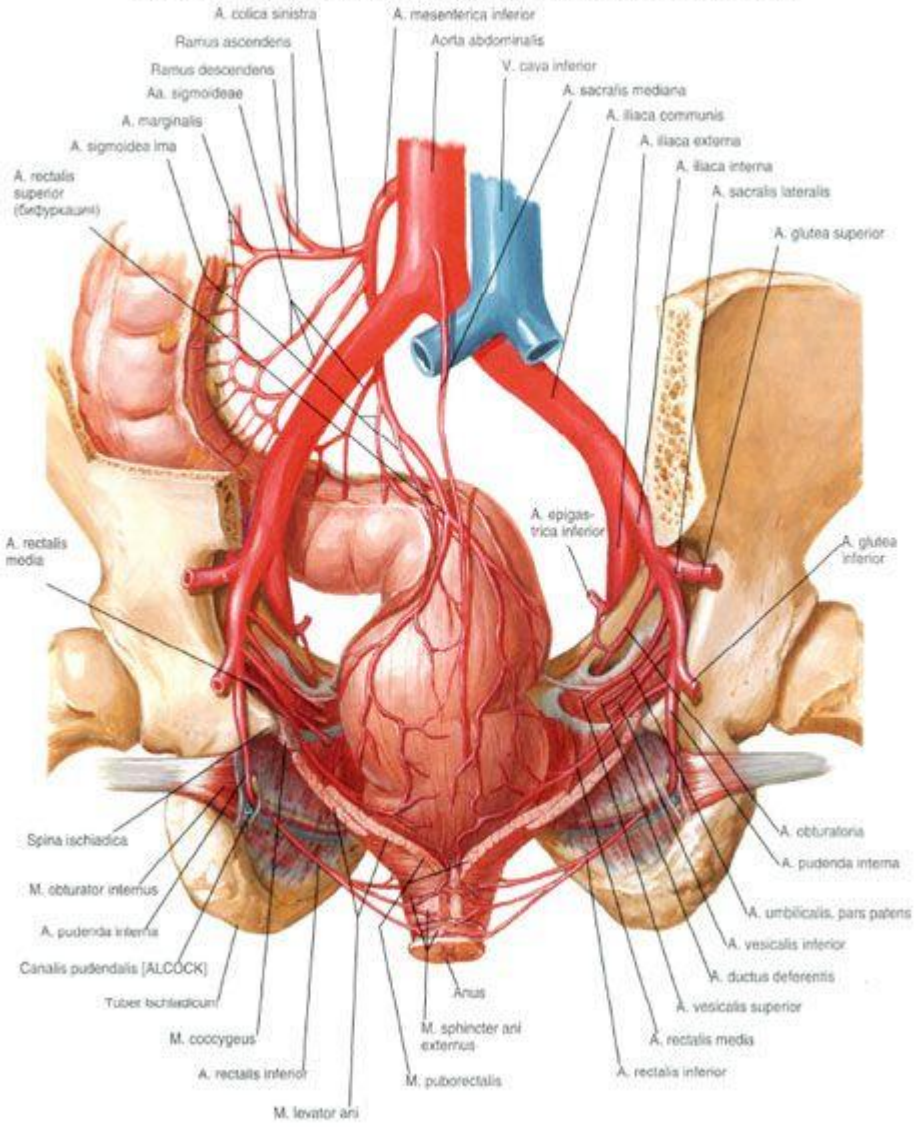

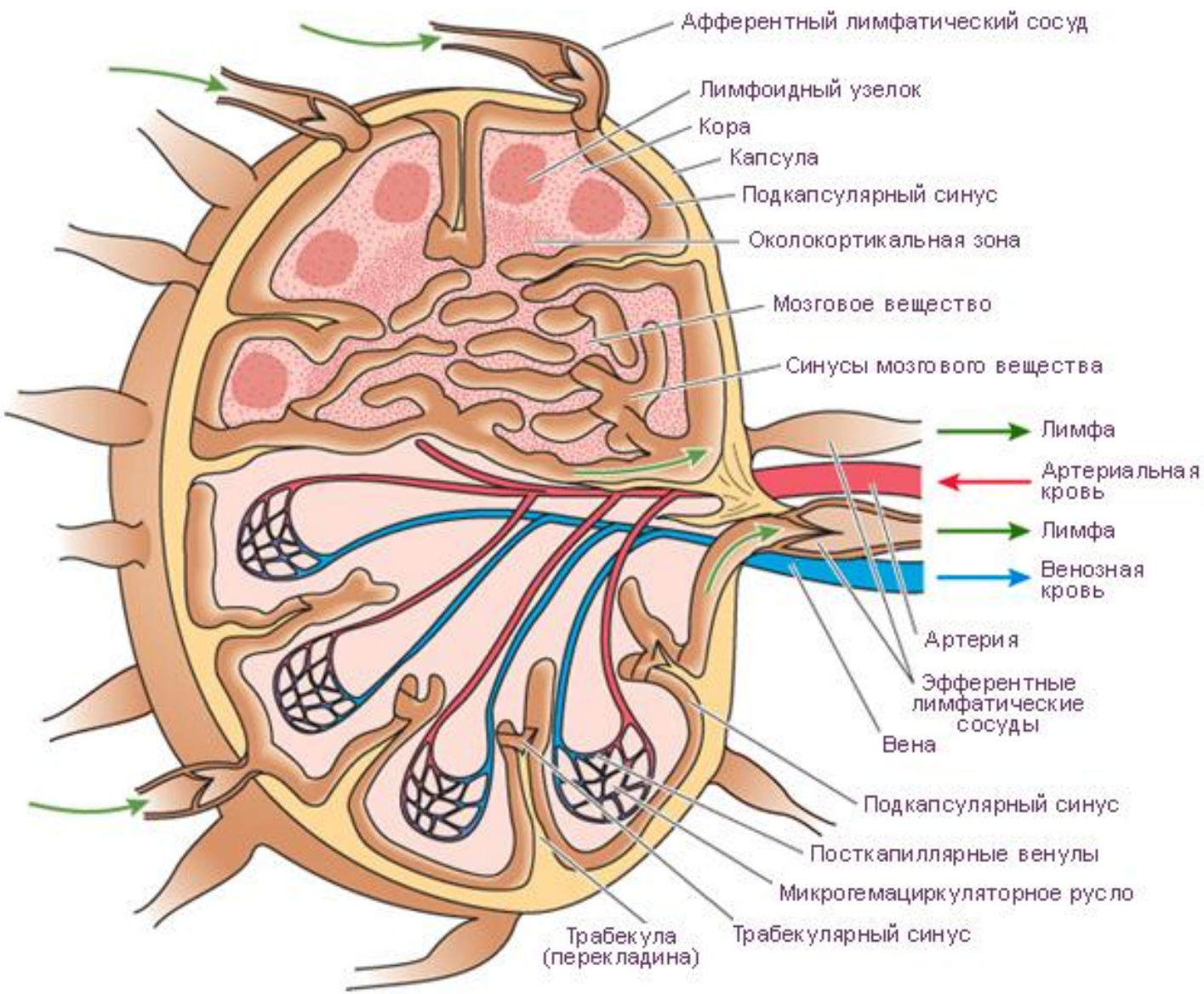
Афферентный лимфатический сосуд
Лимфоидный узелок
Кора
Капсула
Подкапсулярный синус
Околокортикальная зона
Мозговое вещество
Синусы мозгового вещества
Лимфа
Артериальная кровь
Лимфа
Венозная кровь
Артерия
Эфферентные лимфатические сосуды
Вена
Подкапсулярный синус
Посткапиллярные венулы
Микрогемациркуляторное русло
Трабекулярный синус
Трабекула (перекладина)

Структура лимфатического узла

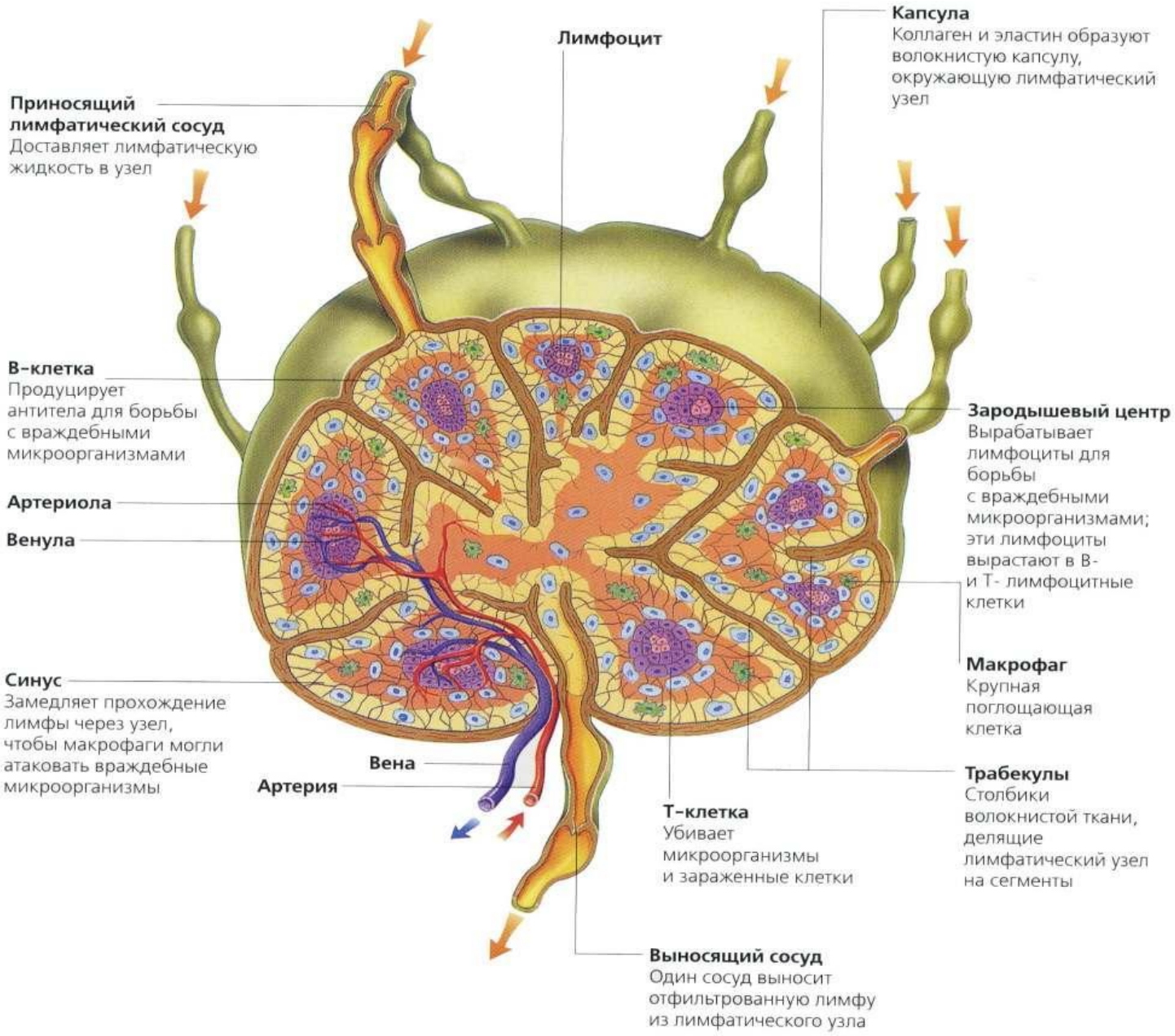

внутренний сфинктер
прямая кишка
нормальный внутренний геморроидальный узел
Наружный сфинктер
анодерма
перианальные вены
наружный геморроидальный узел
зубчатая линия
выпадающий внутренний узел

Півкулі мозку
Проміжний мозок
Середній мозок
Міст
Мозочок
Довгастий мозок
Спинний мозок
Шийне потовщення
Поперекове потовщення
"Кінський хвіст"
Шийні нерви
Грудні нерви
Поперекові нерви
Крижові нерви
Куприковий нерв
1
2
3
4
5
6
7
8
9
10
11
12

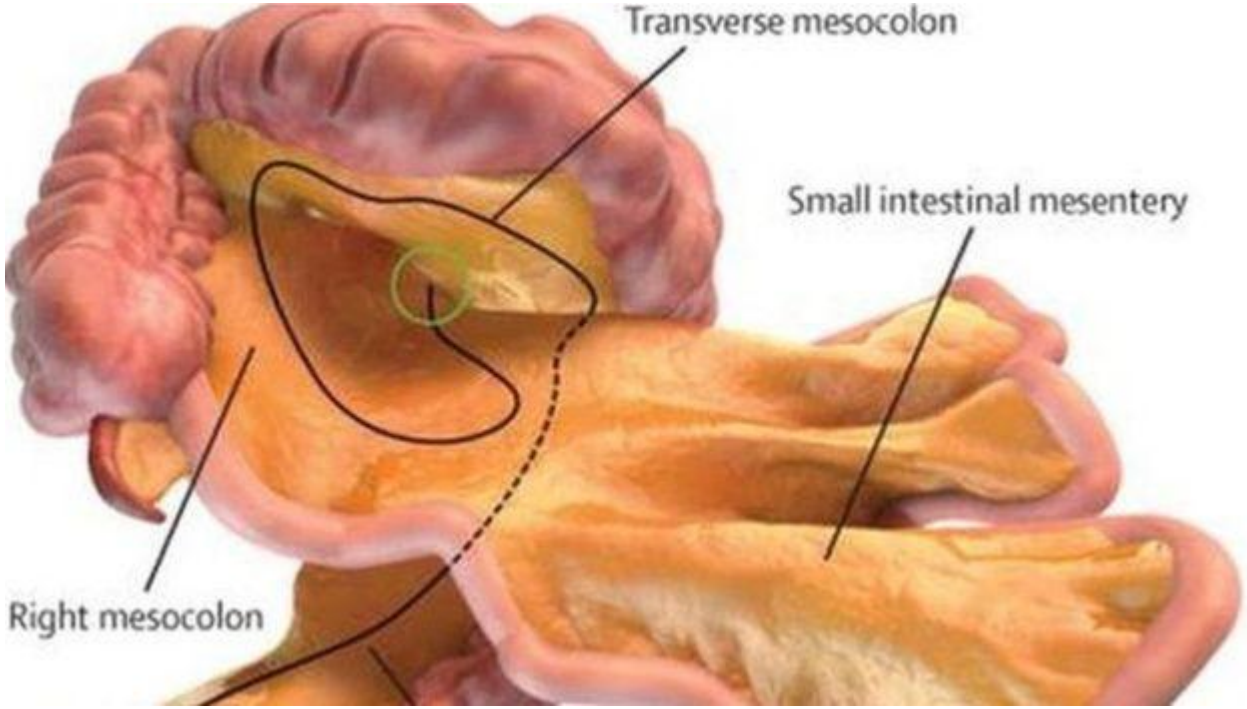
Transverse mesocolon
Small intestinal mesentery
Right mesocolon

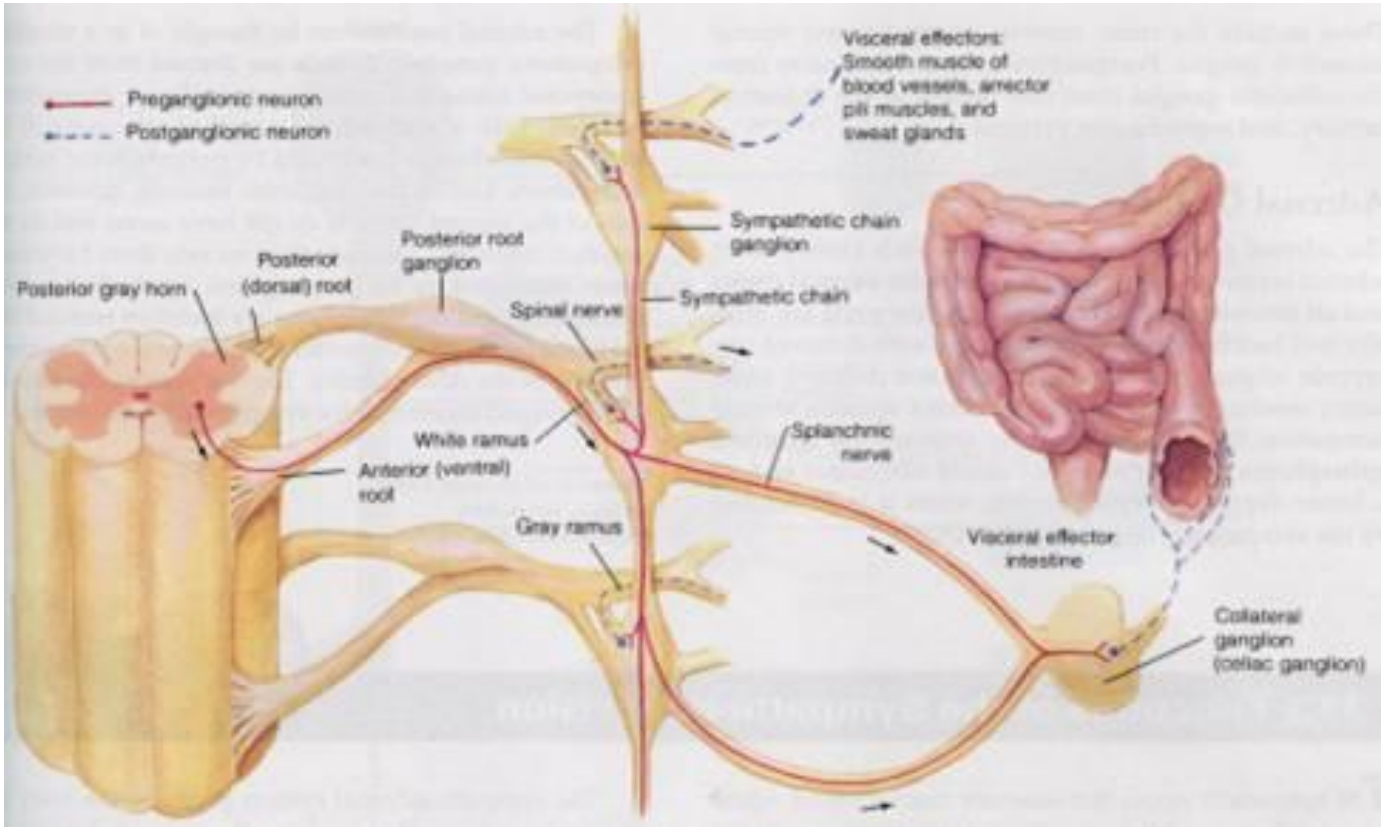
Preganglionic neuron
Postganglionic neuron
Visceral effectors: Smooth muscle of blood vessels, arrector pili muscles, and sweat glands
Sympathetic chain ganglion
Posterior root ganglion
Posterior (dorsal) root
Posterior gray horn
Spinal nerve
Sympathetic chain
White ramus
Splanchnic nerve
Anterior (ventral) root
Gray ramus
Visceral effector intestine
Collateral ganglion (celiac ganglion)

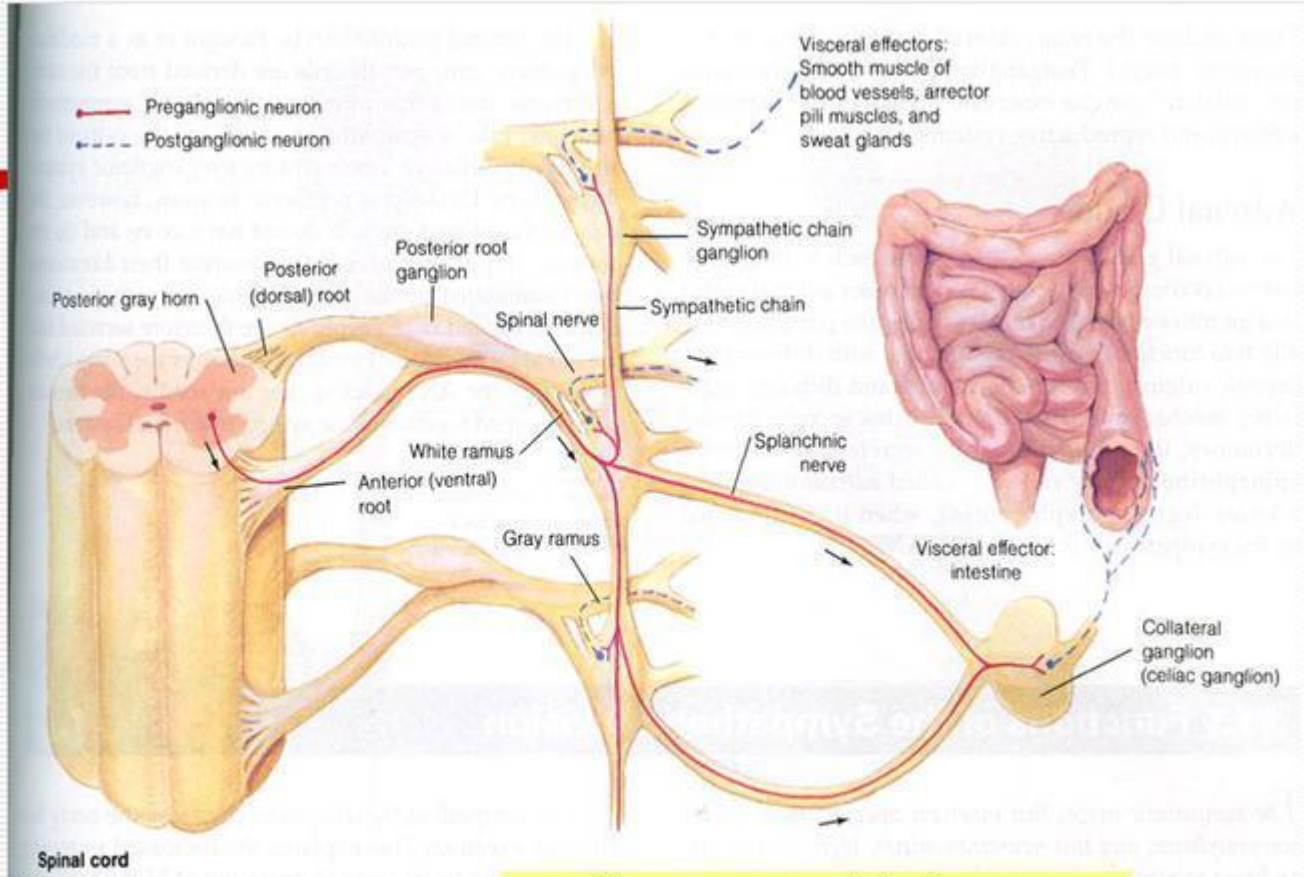

FIGURE 11.4

Метасимпатичний відділ вегетативної

Sympathetic chain ganglia, the sympathetic chain, and rami communicantes of the sympathetic division of the ANS. (Solid lines = preganglionic fibers; dashed lines = postganglionic fibers.)

MyShared

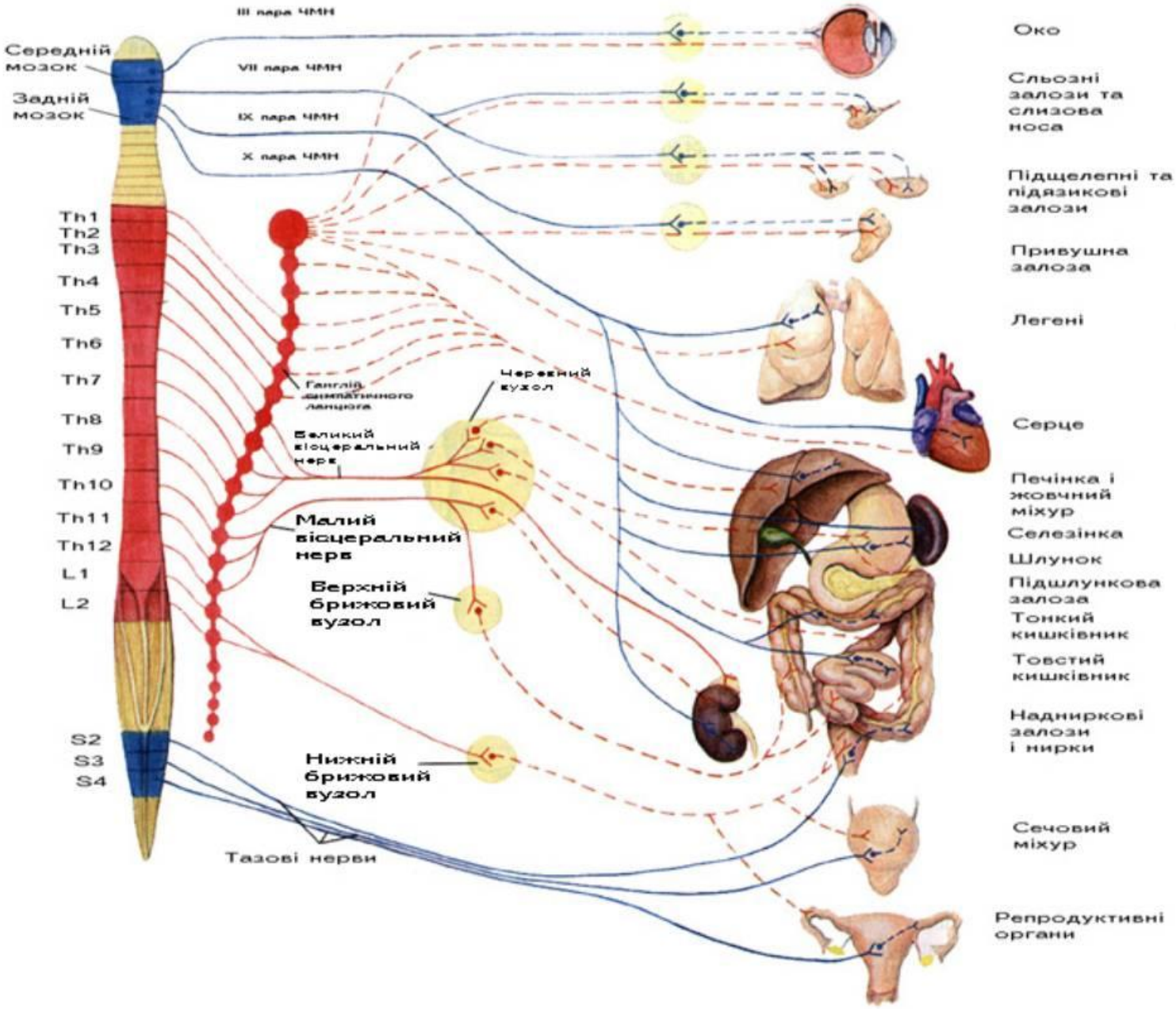
III пара ЧМН
VII пара ЧМН
IX пара ЧМН
X пара ЧМН
Середній мозок
Задній мозок
Th1
Th2
Th3
Th4
Th5
Th6
Th7
Th8
Th9
Th10
Th11
Th12
L1
L2
S2
S3
S4
Ганглій симпатичного ланцюга
Черевний вузол
Великий вісцеральний нерв
Малий вісцеральний нерв
Верхній брижовий вузол
Нижній брижовий вузол
Тазові нерви
Око
Сльозні залози та слизова носа
Підщелепні та підязикові залози
Привушна залоза
Легені
Серце
Печінка і жовчний міхур
Селезінка
Шлунок
Підшлункова залоза
Тонкий кишківник
Товстий кишківник
Надниркові залози і нирки
Сечовий міхур
Репродуктивні органи

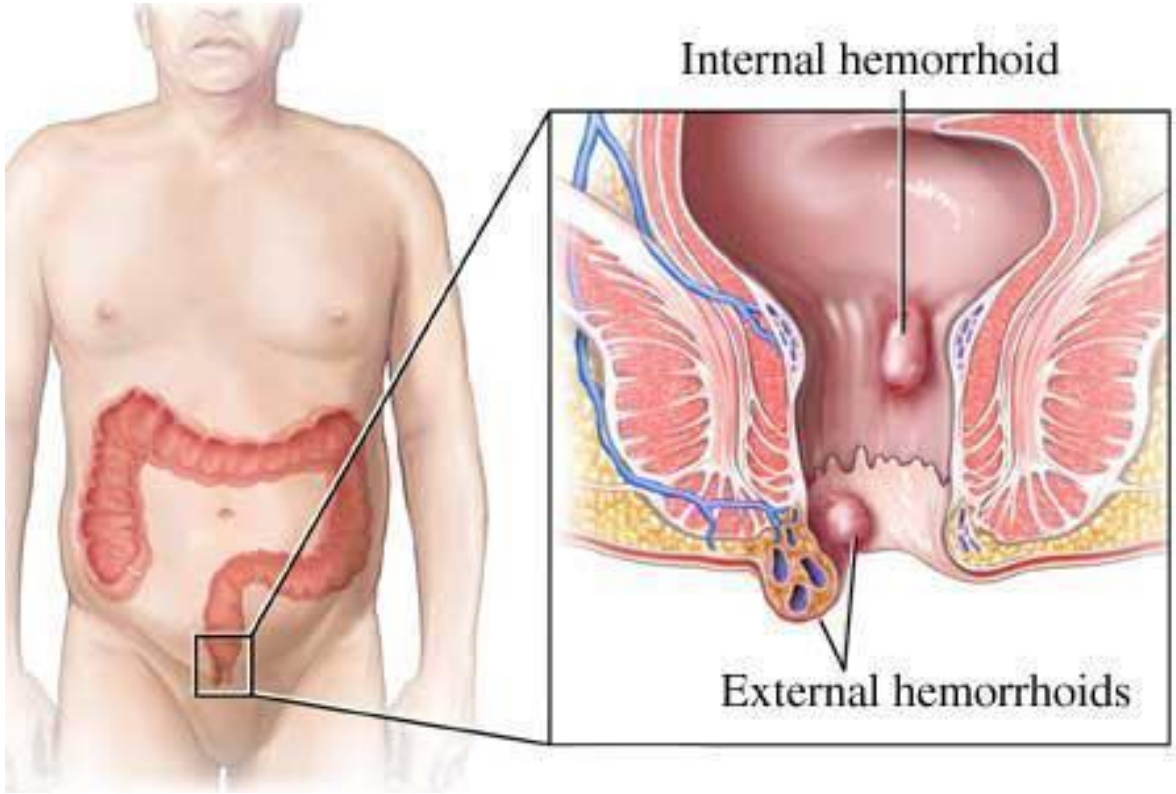
Internal hemorrhoid
External hemorrhoids

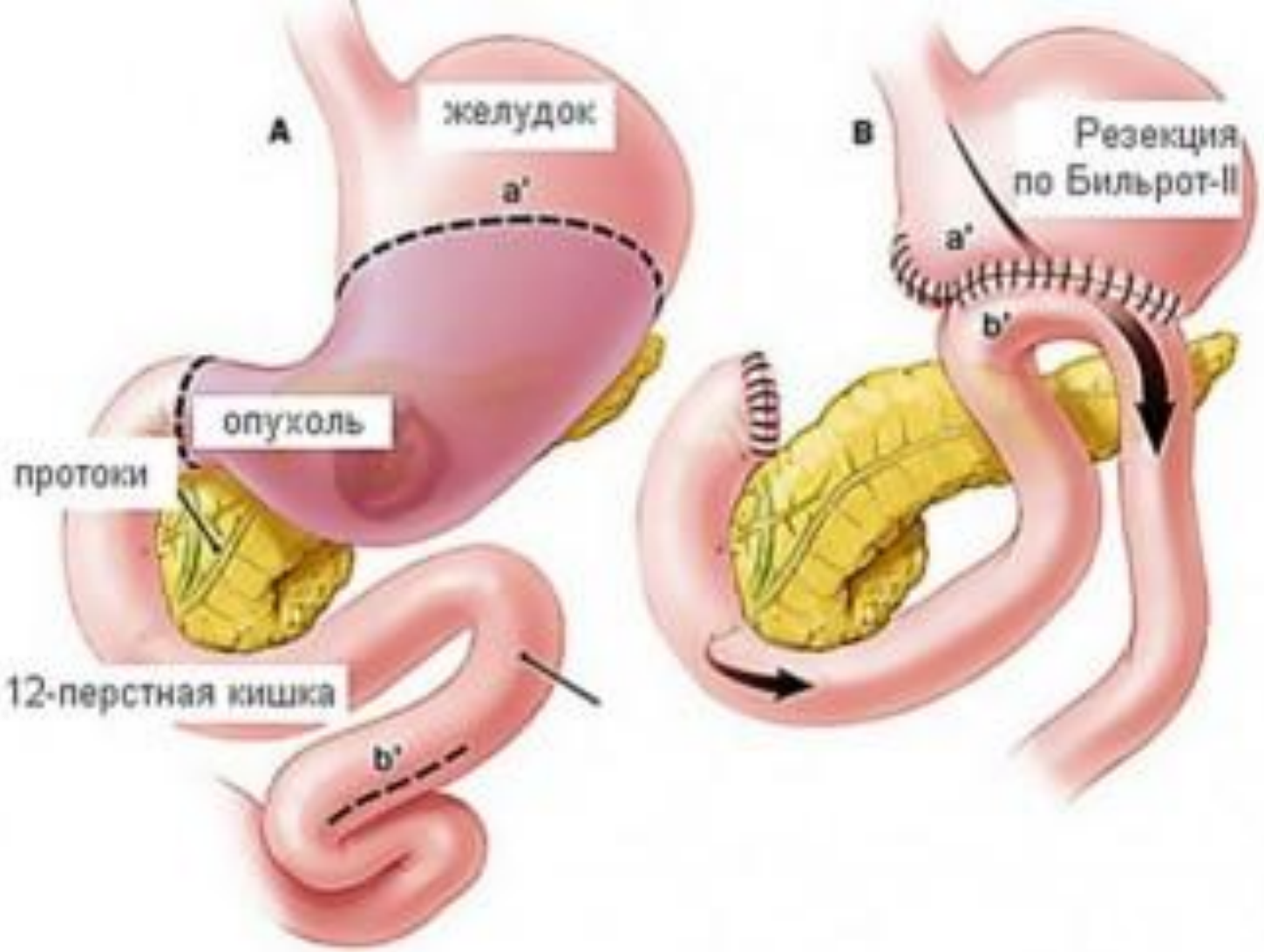
A
желудок
a'
опухоль
протоки
12-перстная кишка
b'
B
Резекция
по Бильрот-II
a'
b'

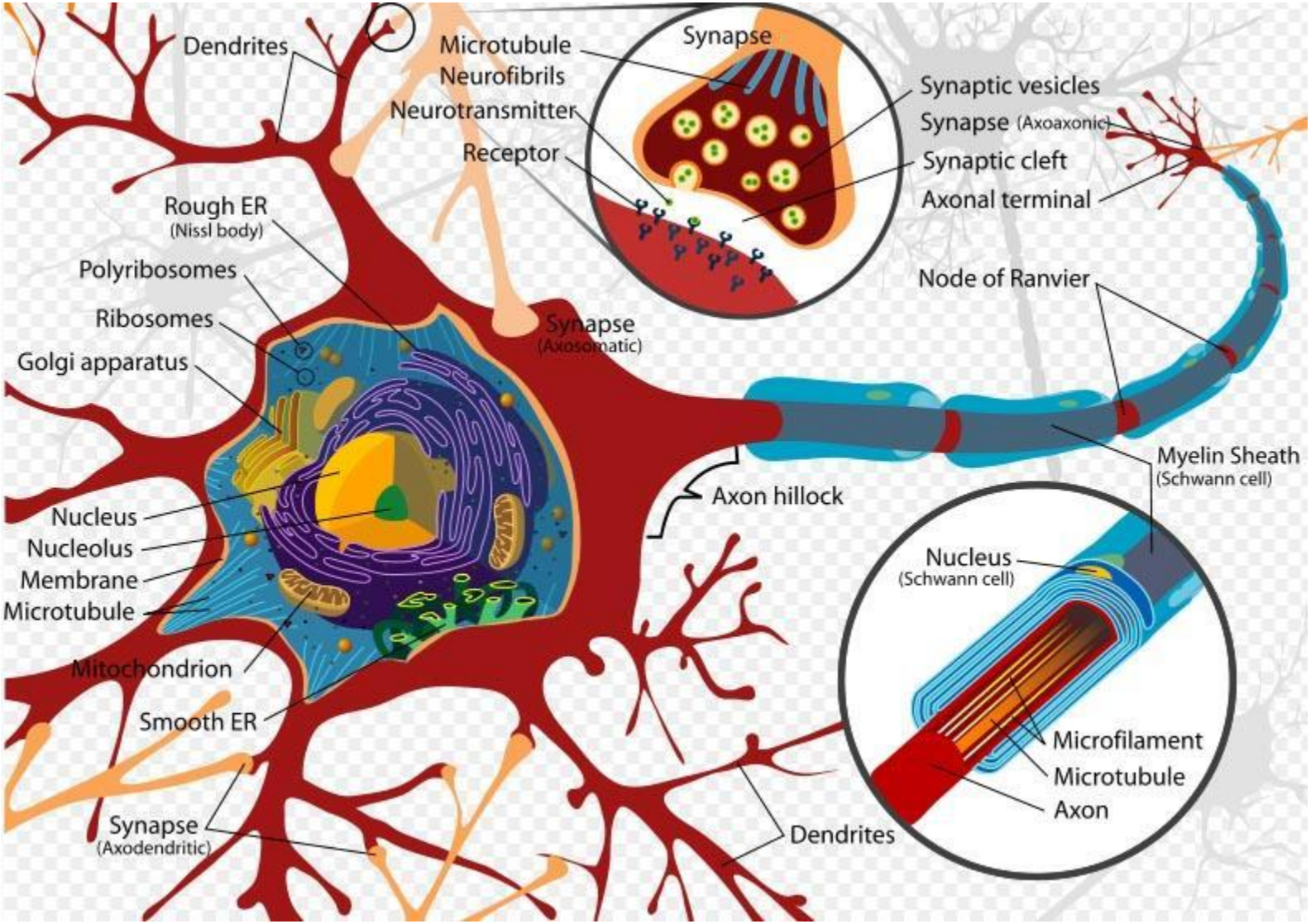
Dendrites
Microtubule
Neurofibrils
Neurotransmitter
Receptor
Synapse
Synaptic vesicles
Synapse (Axoaxonic)
Synaptic cleft
Axonal terminal
Rough ER
(Nissl body)
Polyribosomes
Ribosomes
Golgi apparatus
Synapse
(Axosomatic)
Node of Ranvier
Myelin Sheath
(Schwann cell)
Axon hillock
Nucleus
Nucleolus
Membrane
Microtubule
Mitochondrion
Smooth ER
Synapse
(Axodendritic)
Nucleus
(Schwann cell)
Microfilament
Microtubule
Axon
Dendrites

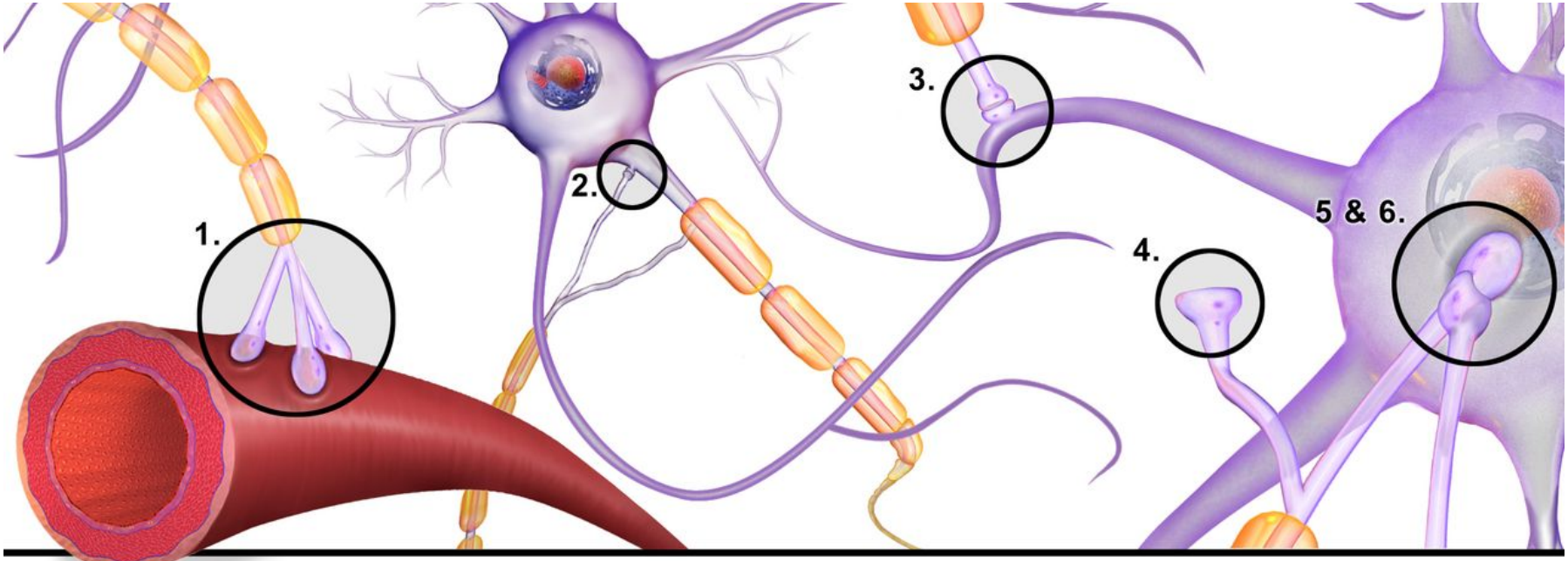

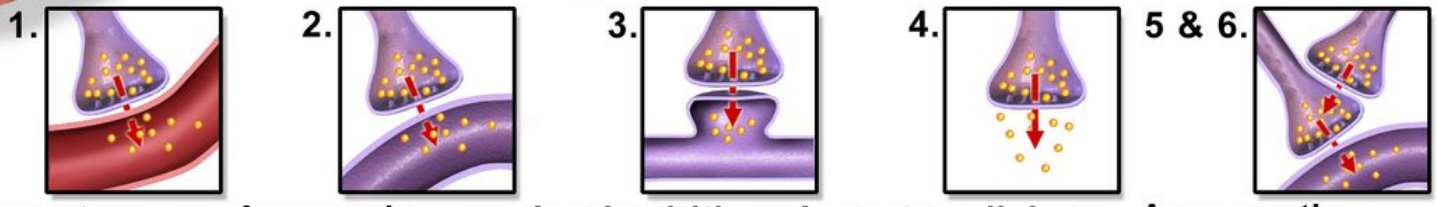

Axosecretory
Axon terminal secretes directly into bloodstream

Axoaxonic
Axon terminal secretes into another axon

Axodendritic
Axon terminal ends on a dendrite spine

Axoextracellular
Axon with no connection seccretes into extracellular fluid

Axosomatic
Axon terminal ends on soma

Axosynaptic
Axon terminal ends on another axon terminal

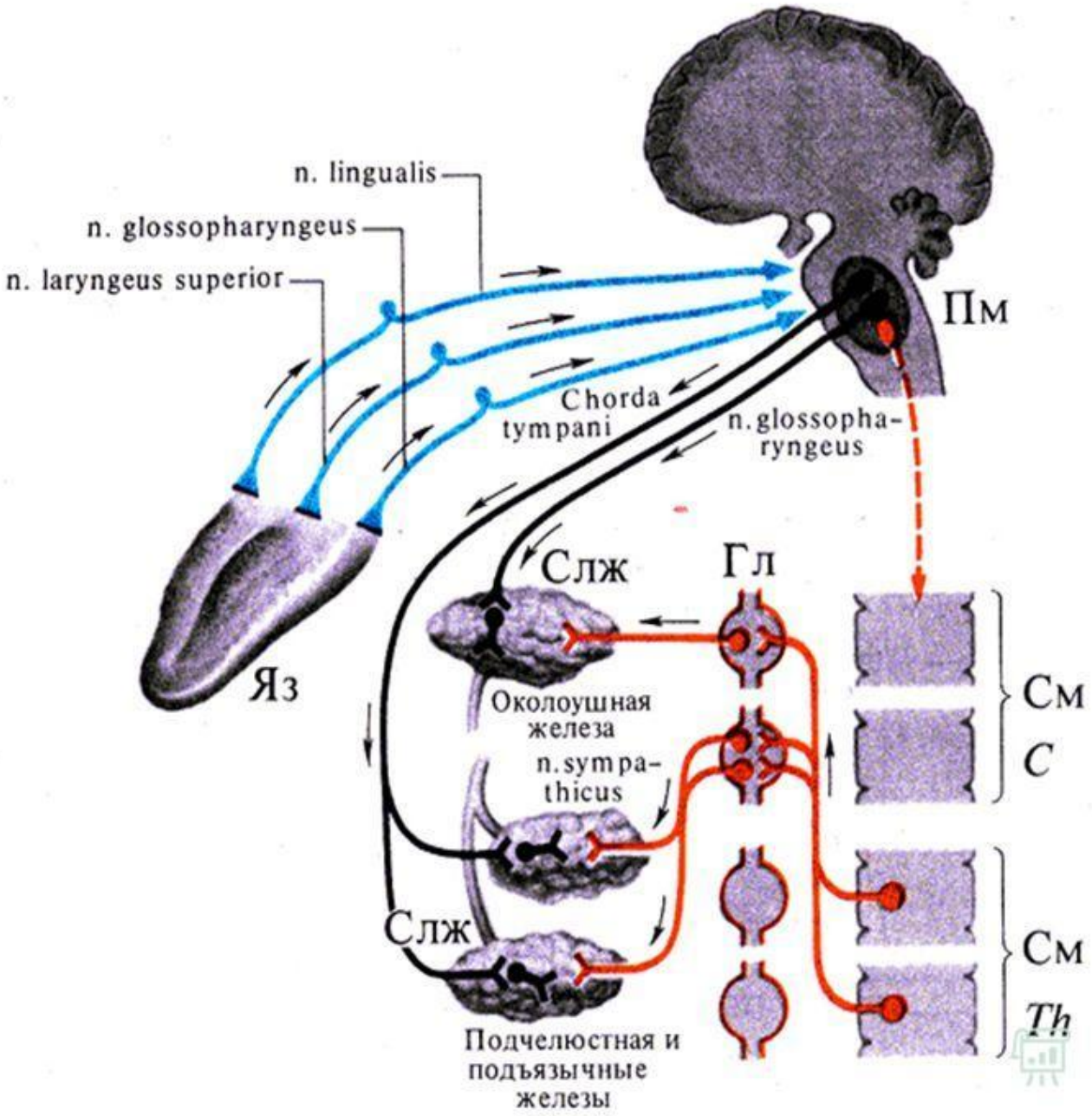
n. lingualis
n. glossopharyngeus
n. laryngeus superior
Пм
Chorda tympani
n. glossopharyngeus
Слж
Гл
Яз
Околоушная железа
n. sympathicus
См
C
Слж
См
Th
Подчелюстная и подъязычные железы

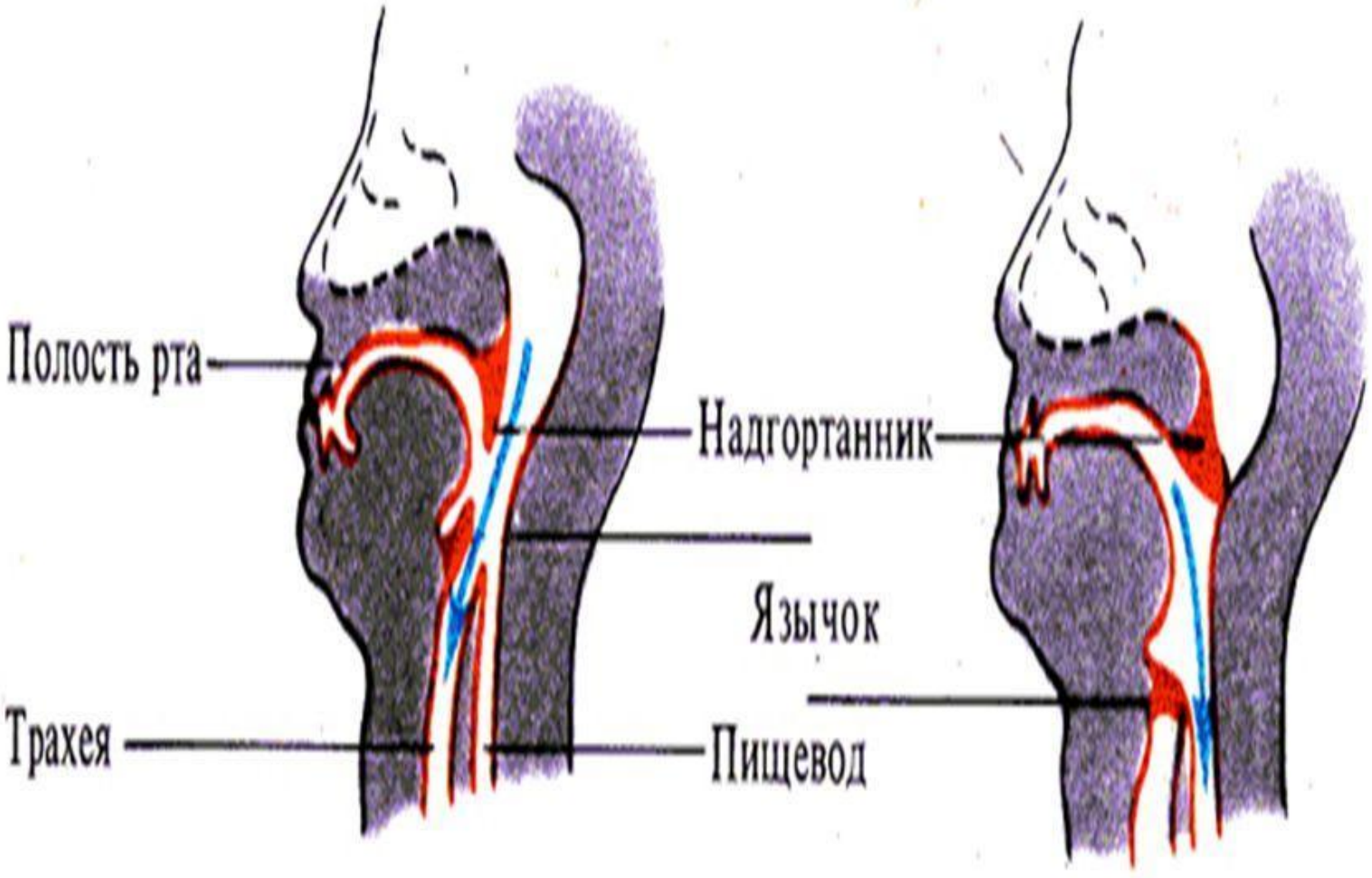

Состояние покоя

Акт глотания

MyShared

Желудочный сок состоит:

- HCl (свободная, связанная, общая)
- Ферменты: пепсин, гастриксин, пепсин В, ренин (химозин).
- Слиз-муцин:(мукополисахариды, фукоцин, сиаломуцин, мукопротеид, протеин)
- Небелковая органическая вещества:мочевина, мочевая к-та, NH_3, аминок-ты, мол.к-ты, полипептиды.
- Ферменты: лизоцим, муколизин, уреаза, карбонгидраза, липаза.

MyShared

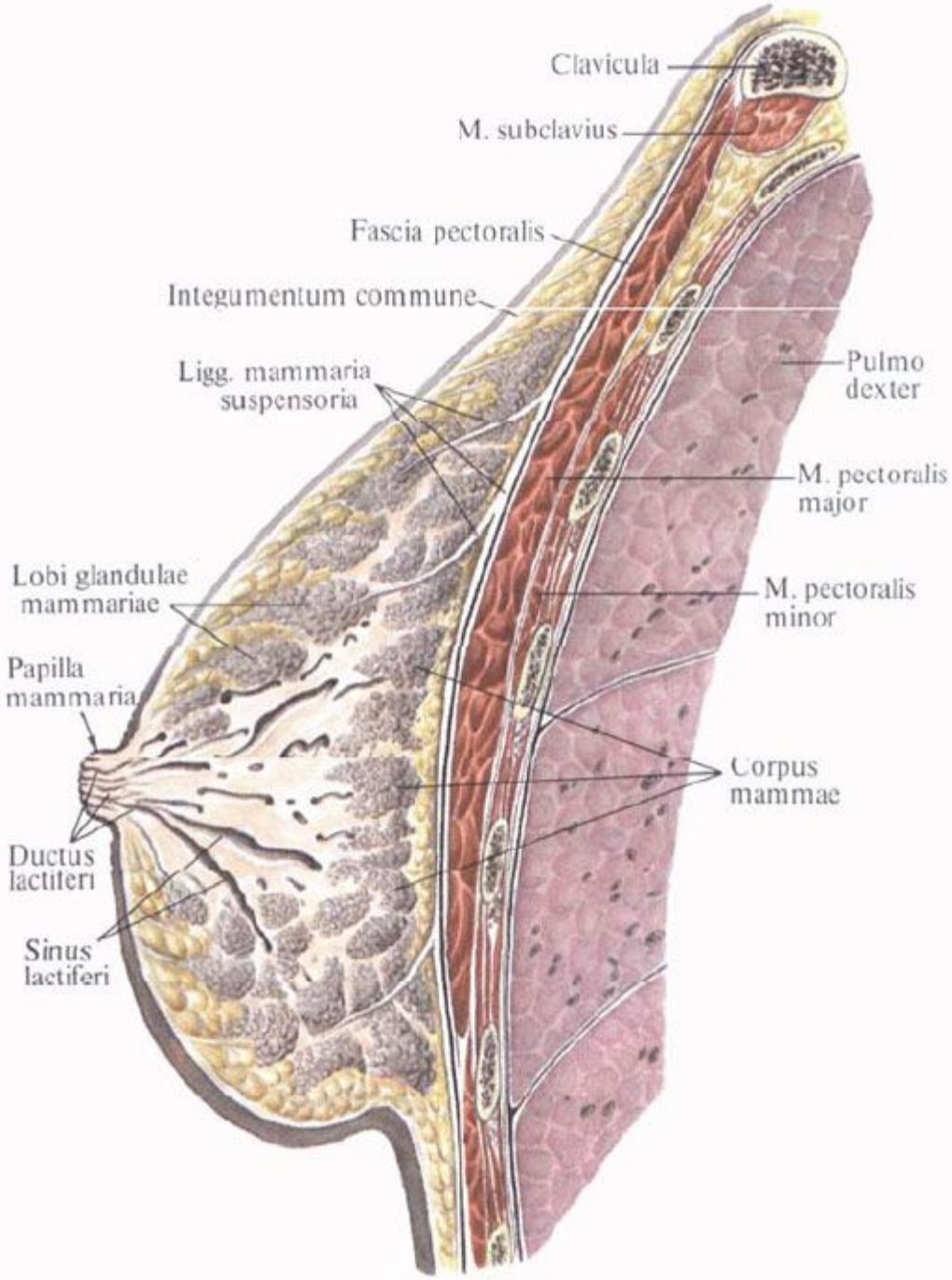
Clavicula
M. subclavius
Fascia pectoralis
Integumentum commune
Ligg. mammaria suspensoria
Pulmo dexter
M. pectoralis major
Lobi glandulae mammariae
M. pectoralis minor
Papilla mammaria
Corpus mammae
Ductus lactiferi
Sinus lactiferi

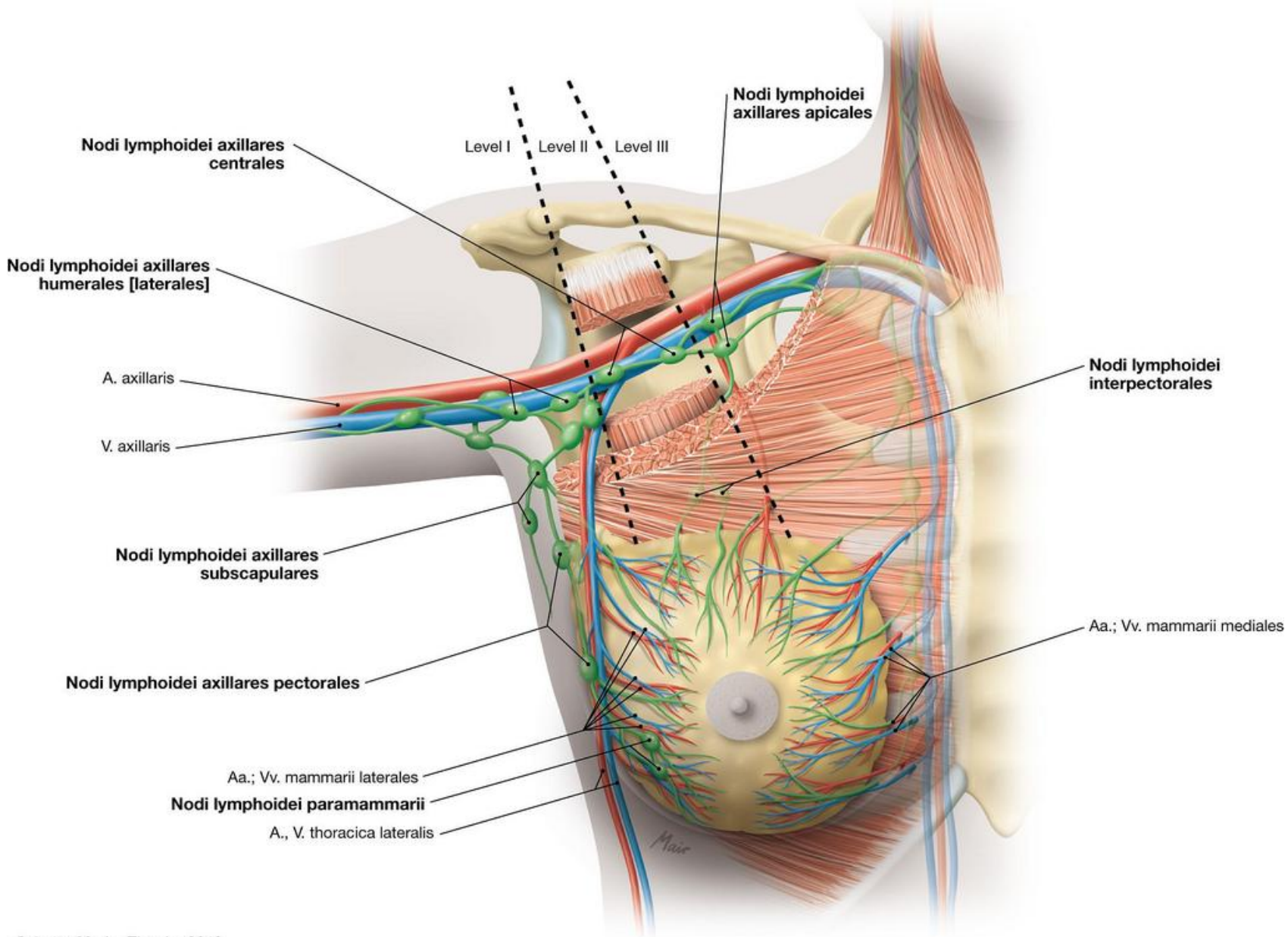

Sobotta 23. A., Elsevier 2010

Будова ворсинок слизової оболонки

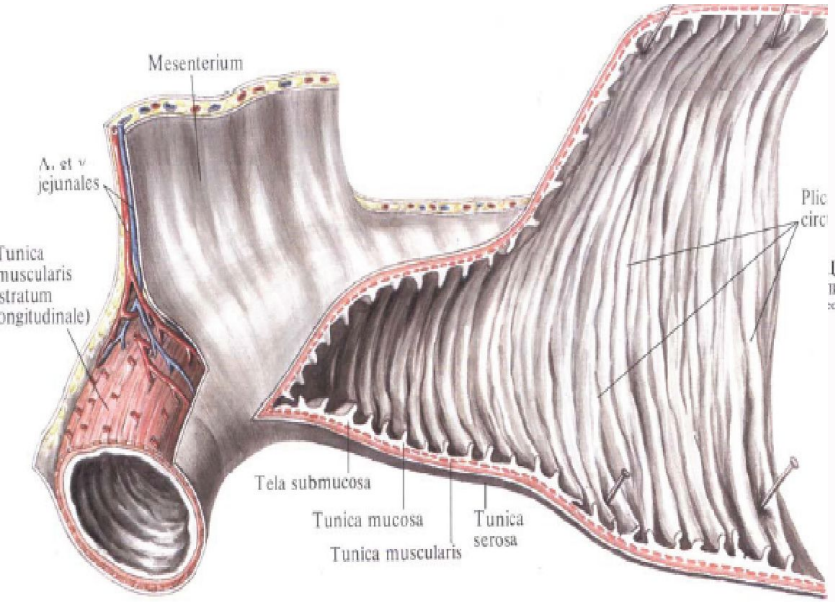

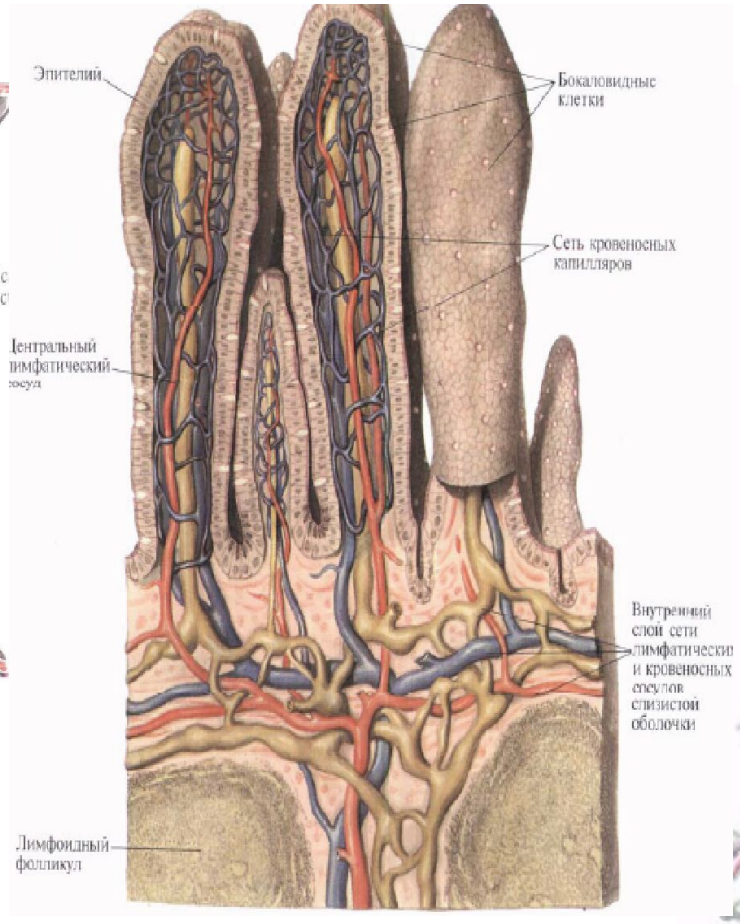

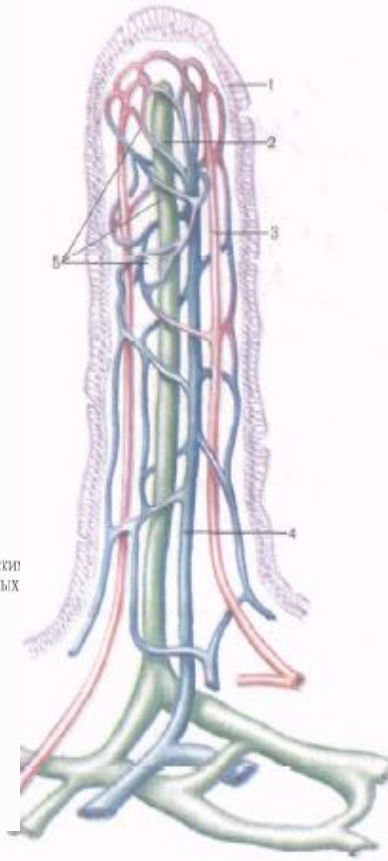

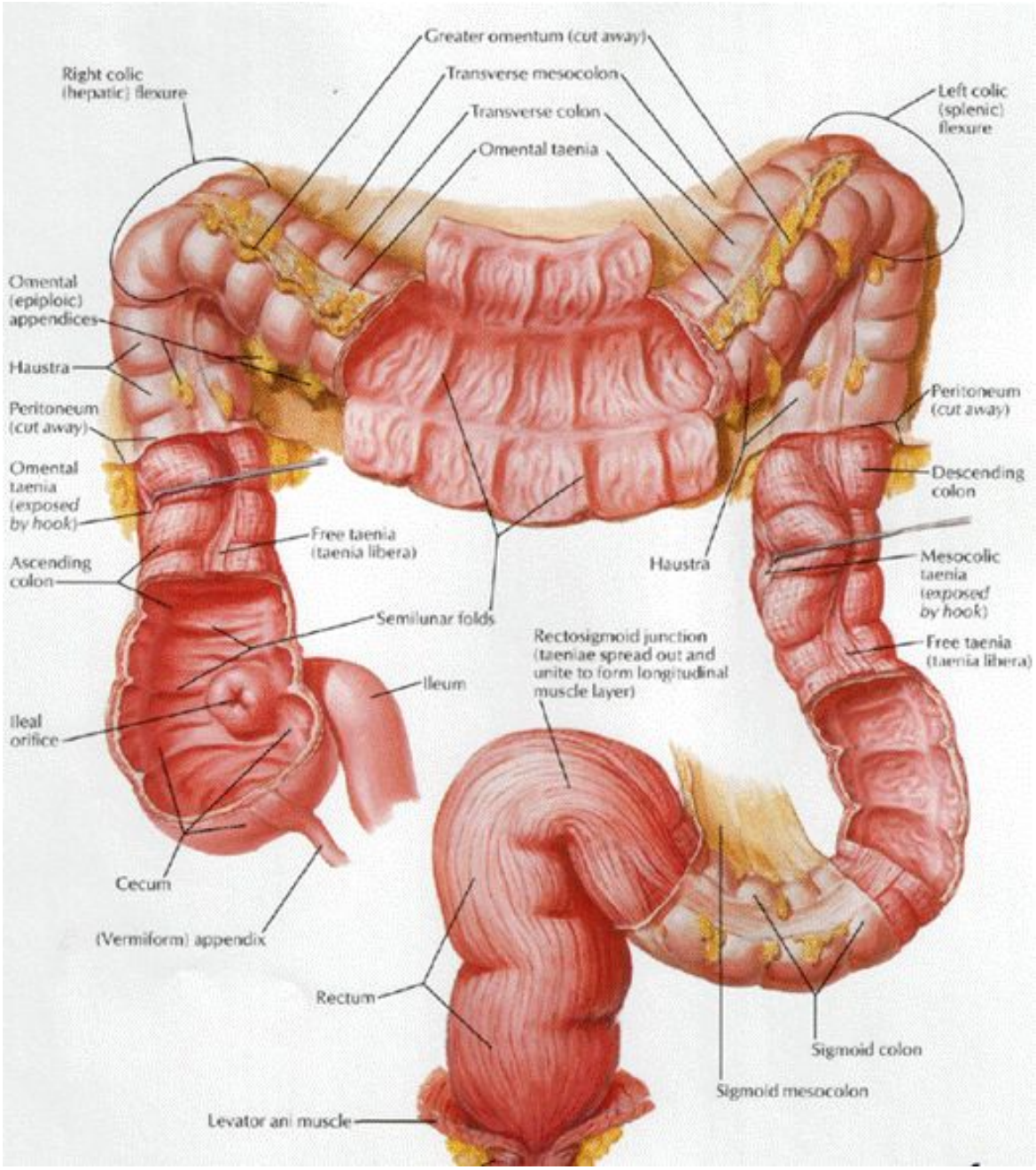
Greater omentum (cut away)
Transverse mesocolon
Transverse colon
Omental taenia
Right colic (hepatic) flexure
Left colic (splenic) flexure
Omental (epiploic) appendices
Haustra
Peritoneum (cut away)
Omental taenia (exposed by hook)
Ascending colon
Free taenia (taenia libera)
Semilunar folds
Ileum
Ileal orifice
Cecum
(Vermiform) appendix
Rectum
Levator ani muscle
Rectosigmoid junction (taeniae spread out and unite to form longitudinal muscle layer)
Haustra
Peritoneum (cut away)
Descending colon
Mesocolic taenia (exposed by hook)
Free taenia (taenia libera)
Sigmoid colon
Sigmoid mesocolon

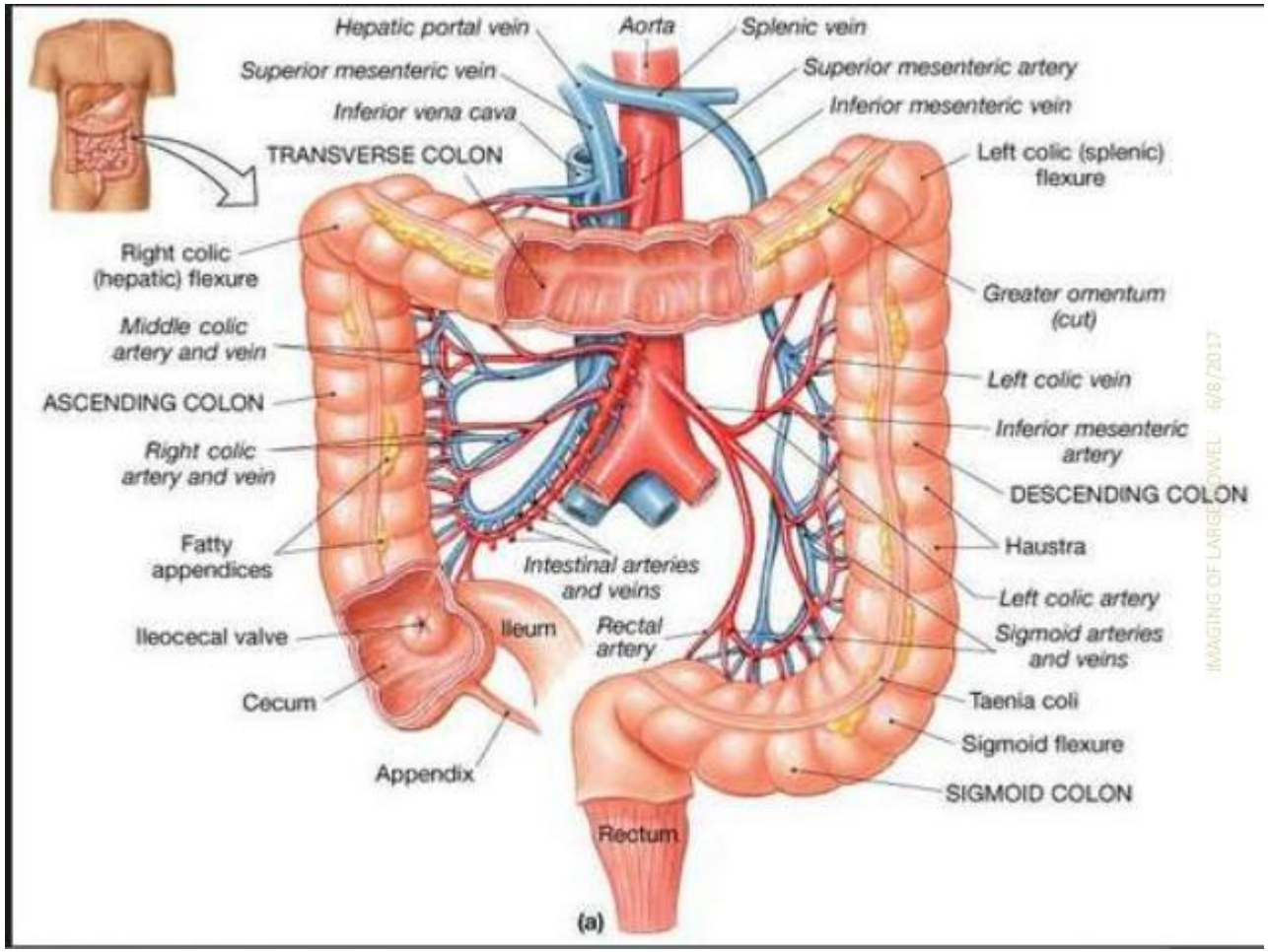
Hepatic portal vein
Aorta
Splenic vein
Superior mesenteric vein
Superior mesenteric artery
Inferior vena cava
Inferior mesenteric vein
TRANSVERSE COLON
Left colic (splenic) flexure
Right colic (hepatic) flexure
Greater omentum (cut)
Middle colic artery and vein
Left colic vein
ASCENDING COLON
Inferior mesenteric artery
Right colic artery and vein
DESCENDING COLON
Fatty appendices
Haustra
Intestinal arteries and veins
Left colic artery
Ileum
Rectal artery
Sigmoid arteries and veins
Ileocecal valve
Cecum
Taenia coli
Sigmoid flexure
Appendix
SIGMOID COLON
Rectum
(a)