КАРАГАНДИНСКИЙ ГОСУДАРСТВЕННЫЙ МЕДИЦИНСКИЙ УНИВЕРСИТЕТ
Кафедра внутренних болезней№2

Зав.кафедрой:доцент,к.м.н.
Ларюшина Е.М.
Модуль: пульмонология

Научный проект

Тема: «Оценка метода конфокальной лазерной эндомикроскопии для диагностики альвеолярного протеиноза»

Выполнила:ст.6-036 гр. 6 курса
факультета интернатуры
специальности общая медицина
Жуанышева Э.М.
Проверил: ассистент
Волокитин С.В.

КАРАГАНДА 2015г.

❖Актуальность

- Конфокальная лазерная эндомикроскопия нижних дыхательных путей – новая технология, позволяющая визуализировать клетки и структуры, обладающие свойством аутофлюоресценции.
- Эндомикроскопическая картина ряда редких заболеваний легких, включая альвеолярный протеиноз до настоящего времени остается неизученной.

Конфокальная эндомикроскопическая система ПЕНТАКС

Оптимальный набор компонентов системы ПЕНТАКС обеспечивает быструю эффективную работу в современной клинической практике.

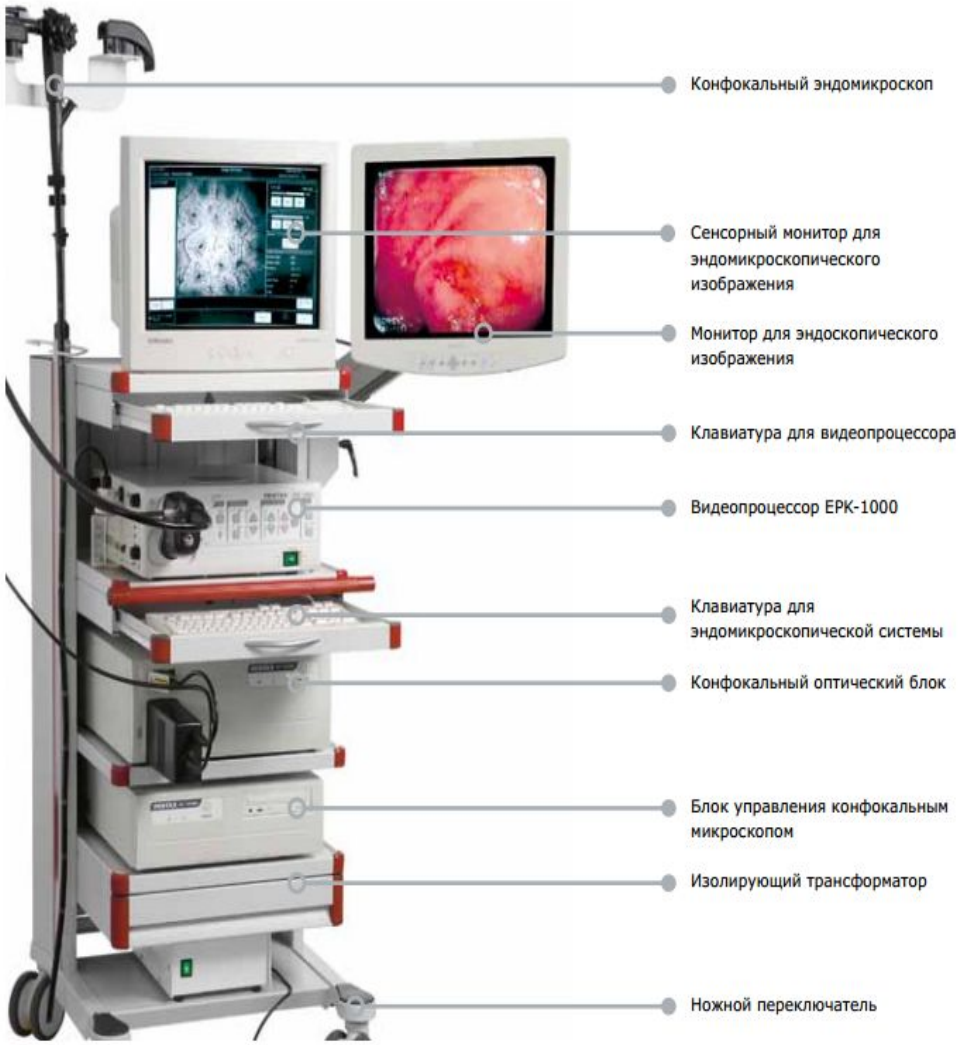

- Конфокальная лазерная эндомикроскопия– это метод диагностического исследования, основанный на использовании света голубого лазера, луч которого с дистального конца эндоскопа фокусируется на поверхности ткани. Предварительно нанесенные флуоресцентные вещества возбуждаются светом лазера и дают свечение, которое избирательно улавливается специальным конфокальным оптическим блоком в точно заданной горизонтальной плоскости. За счет этого формируется микроскопическое изображение высокого разрешения, позволяющее оценить микроструктуру ткани, вплоть до клеточного ядра.

Обычная эндоскопия

- ~30X
- отсутствие микроскопических деталей

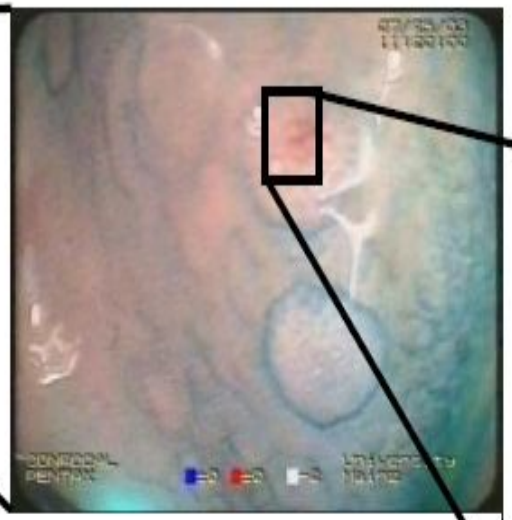

Zoom-эндоскопия

- ~100X
- Крипты видны, но нет деталей

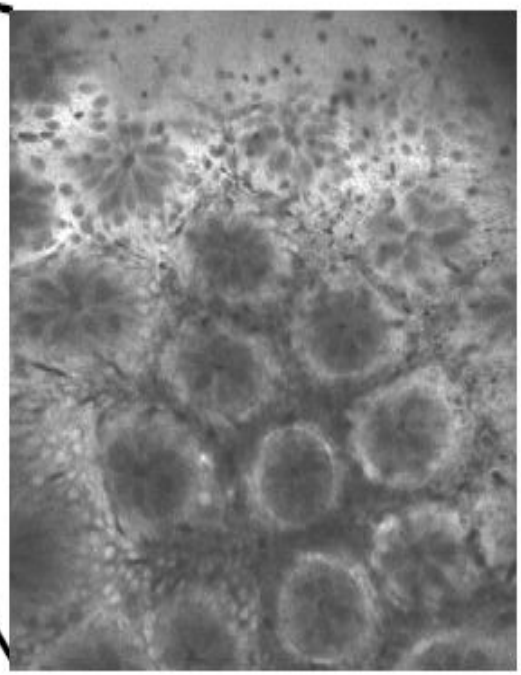

Конфокальная эндоскопия

- ~1000X
- Крипты во внутриклеточном разрешении

❖Цель

- Определение эндомикроскопических особенностей альвеолярного протеиноза до и после тотального бронхоальвеолярного лаважа.

❖Методы

- Конфокальная лазерная эндомикроскопия выполнялась во время бронхоскопии пациентам (n = 6), страдающим альвеолярным протеинозом, до и после бронхоальвеолярного лаважа.
- В определенных легочных сегментах конфокальная лазерная эндомикроскопия производилась под контролем компьютерной томографии высокого разрешения .
- Проводилась полуколичественная оценка внутриальвеолярных включений на качественных эндомикроскопических изображениях.

❖Результаты

- У всех пациентов обнаружены следующие изменения: флотирующие флюоресцентные аморфные массы, слипающиеся в просвете альвеол в конгломераты с альвеолярными макрофагами. Эти признаки становились менее выраженными после бронхоальвеолярного лаважа.
- При конфокальной лазерной эндомикроскопии выявлены характерные для альвеолярного проте иноза альвеолярные включения не только в сегментах в виде «булыжной мостовой», но также и в участках без каких-либо изменений на компьютерной томографии высокого разрешения.

❖Выводы

- При помощи конфокальной лазерной эндомикроскопии у больных с альвеоляоным протеинозом выявляются характерные признаки заболевания как при наличии, так и в отсутствие изменений на компьютерной томографии высокого разрешения, что свидетельствует о диффузном поражении паренхимы легких.
- Конфокальная лазерная эндомикроскопия – полезный инструмент для диагностики и оценки эффективности лечения пациентов с альвеолярным протеинозом.

❖Список литературы:

- 1. Borie R., Danel C., Debray M.-P. et al. Pulmonary alveolar proteinosis. Eur. Respir. Rev. 2011; 20: 98-107.
- 2. Seymour J.F., Preseneill J.J. Pulmonary alveolar proteinosis: Progress in the first 44 years. Am. J. Respir. Crit. Care Med. 2002; 166: 215-235.
- 3. Khan A., Agarwal R. Pulmonary alveolar proteinosis. Respir. Care. 2011; 56 (7): 1016-1028.
- 4. Inoue Y., Trapnell B.C., Tazawa R. et al. Characteristics of a large cohort of autoimmune pulmonary alveolar proteinosis patients in Japan. Am. J. Respir. Crit. Care Med. 2008; 177: 752-762.