



ГБОУ ВПО Первый Московский Государственный  
Медицинский Университет им. И.М.Сеченова

Кафедра топографической анатомии и оперативной хирургии

# Внутренние грыжи

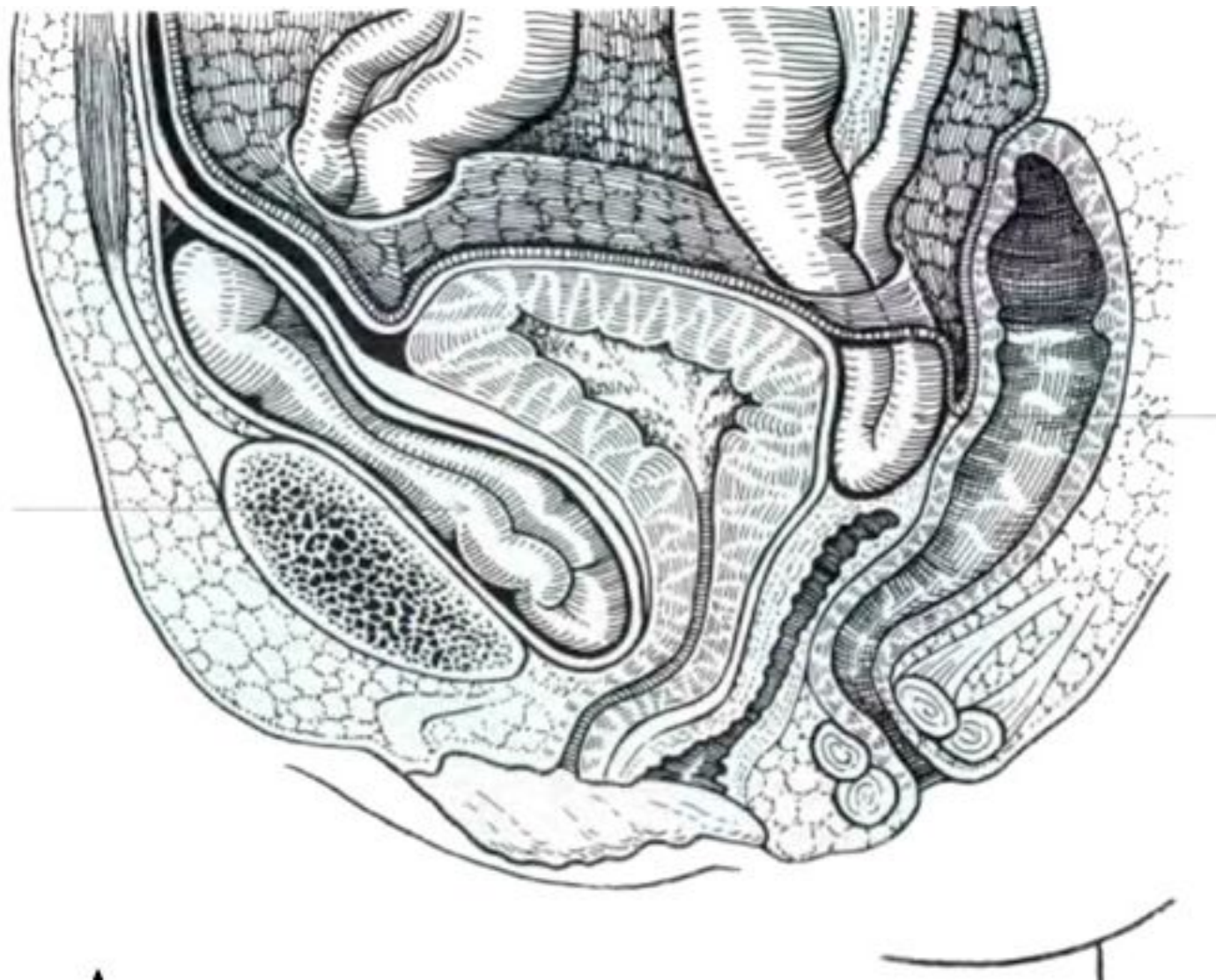
Выполнила : Байрамова  
Т.А.

- Внутренней называется грыжа, при которой происходит перемещение органов брюшной полости из одной полости в другую или одной части полости в другую ее часть через отверстие или дефект в стенке или перегородке, разделяющей полости.

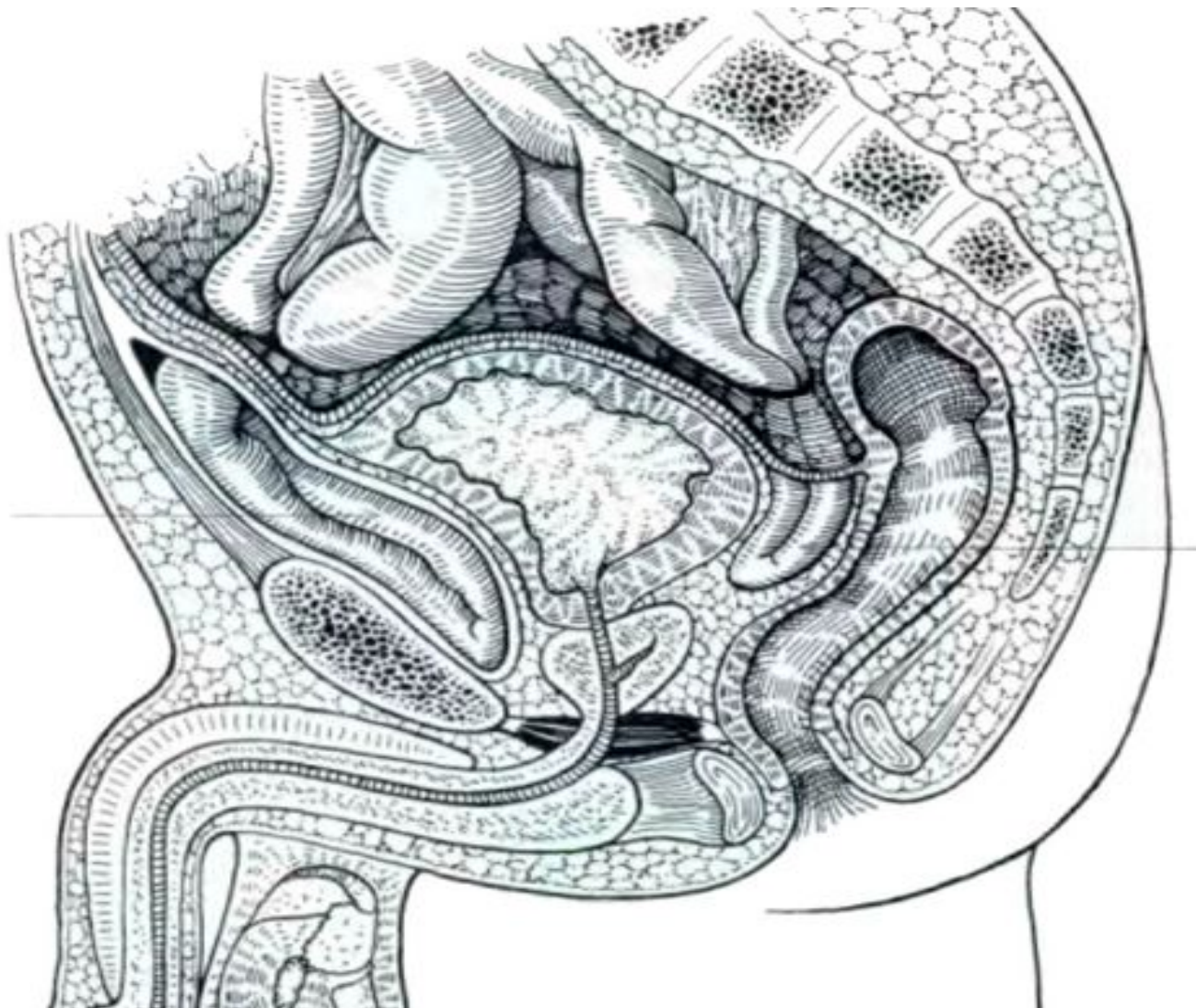
# Внутренние грыжи

- Надпузырные внутренние грыжи
- Околослепокишечные внутренние грыжи
- Околодвенадцатиперстные внутренние грыжи
- Брюшечно-пристеночная внутренняя грыжа

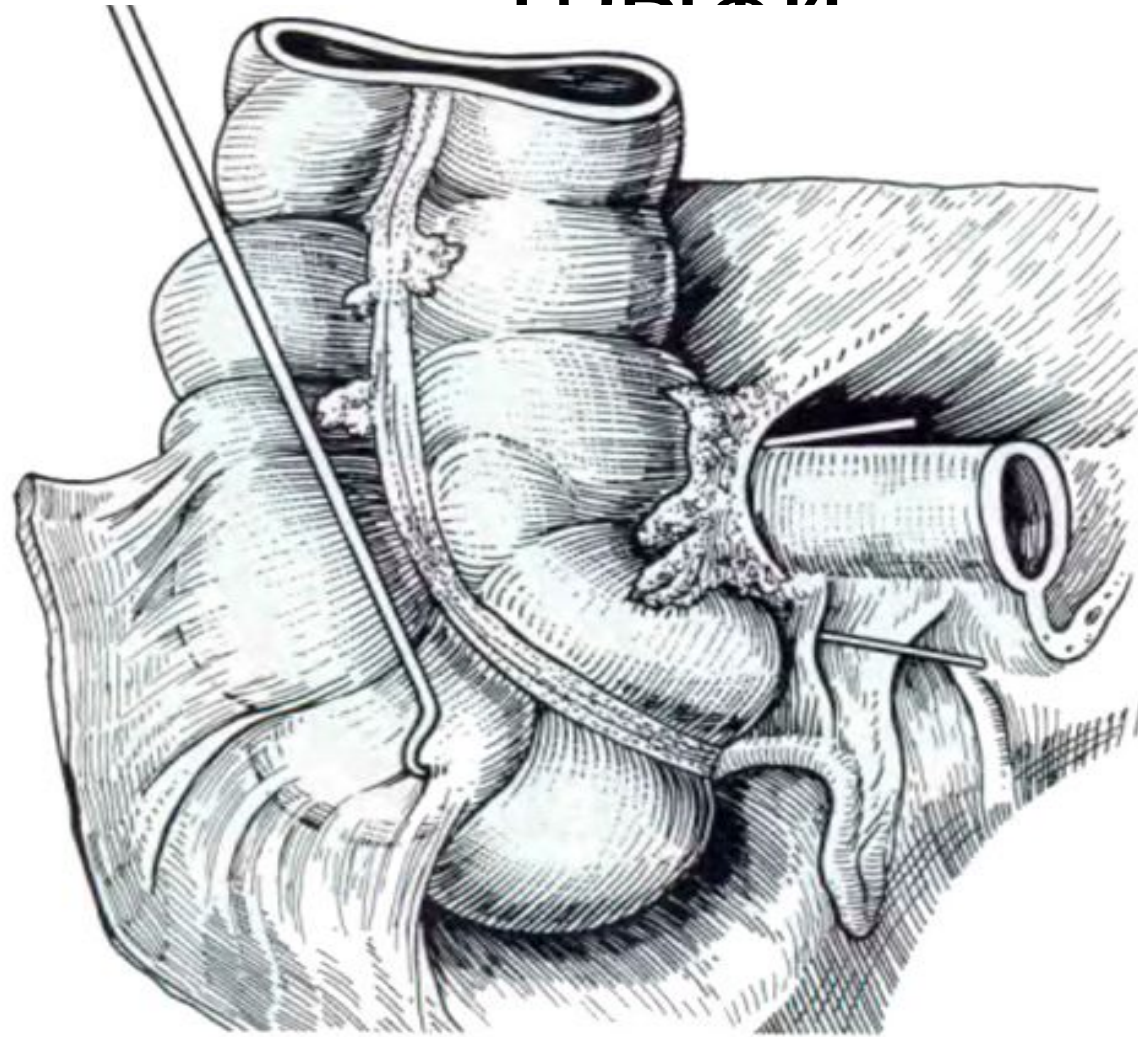
# Надпузырные внутренние грыжи



# Надпузырные внутренние грыжи



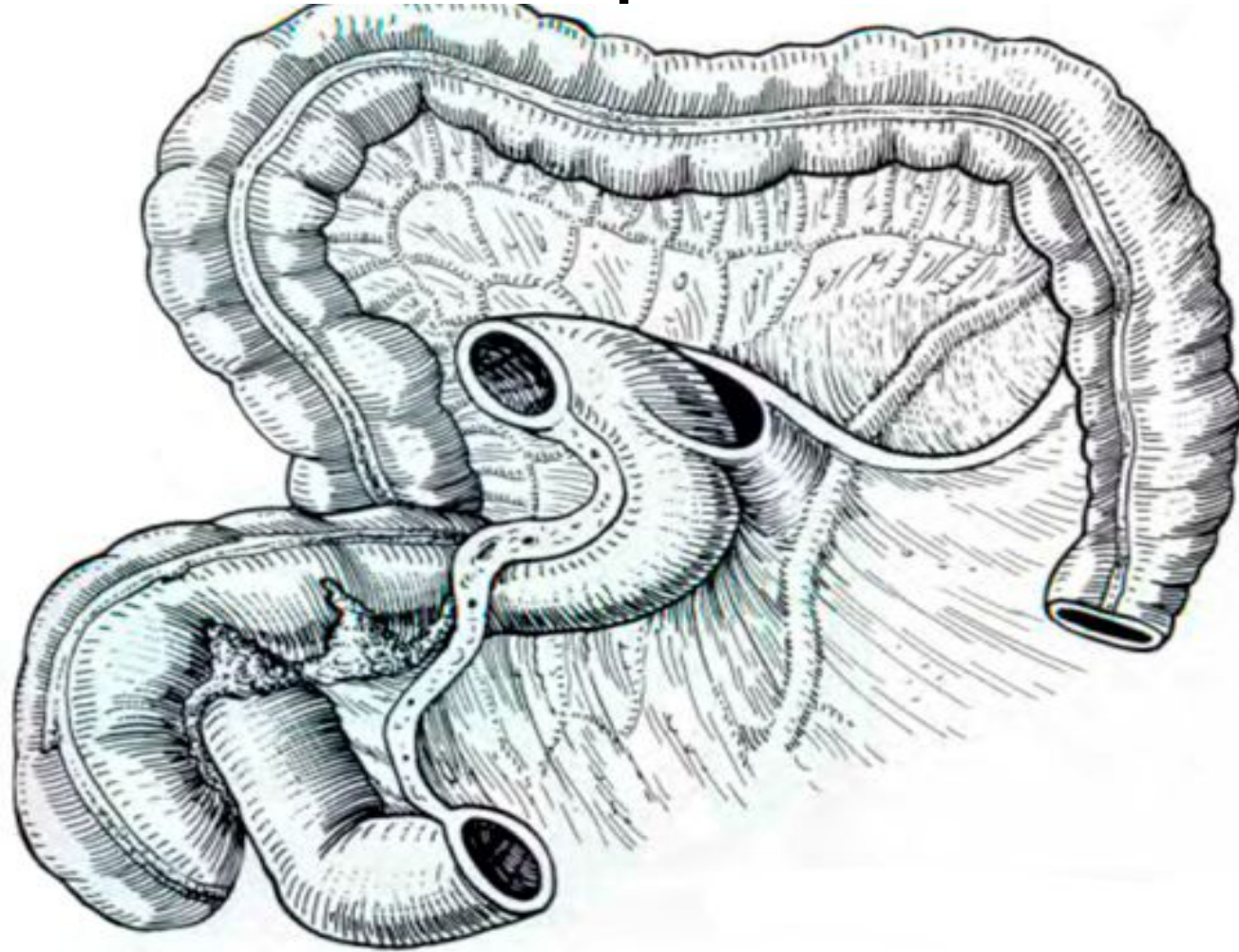
# Околослепокишечные внутренние грыжи



Ямки в зоне илеоцекального угла (по Воробьёву)

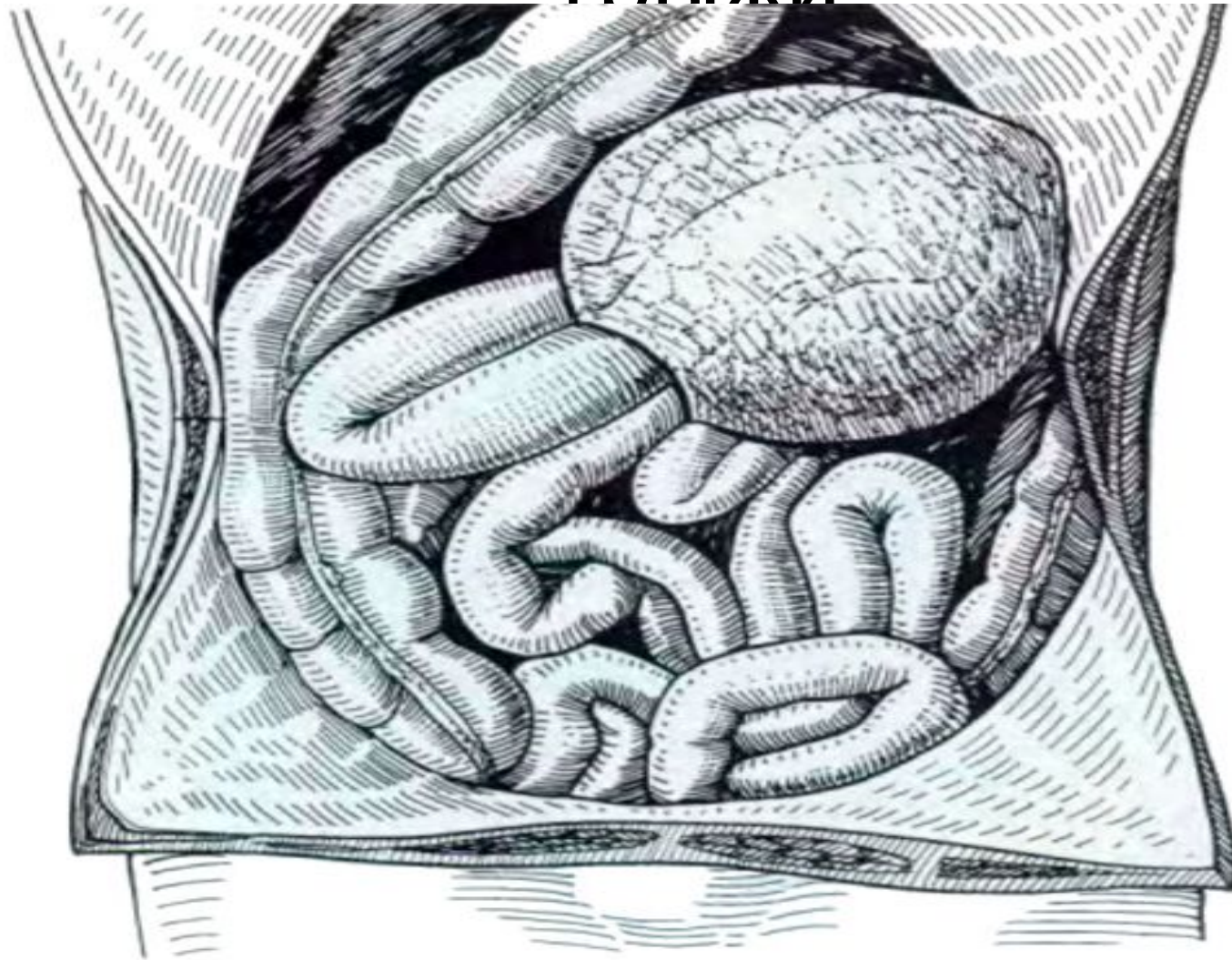1 - recessus ileocaecalis superior; 2 - recessus ileocaecalis inferior; 3 - recessus retrocaecalis

# Околодвенадцатиперстные внутренние грыжи



Двенадцатиперстно-тощая ямка (по Корнингу)

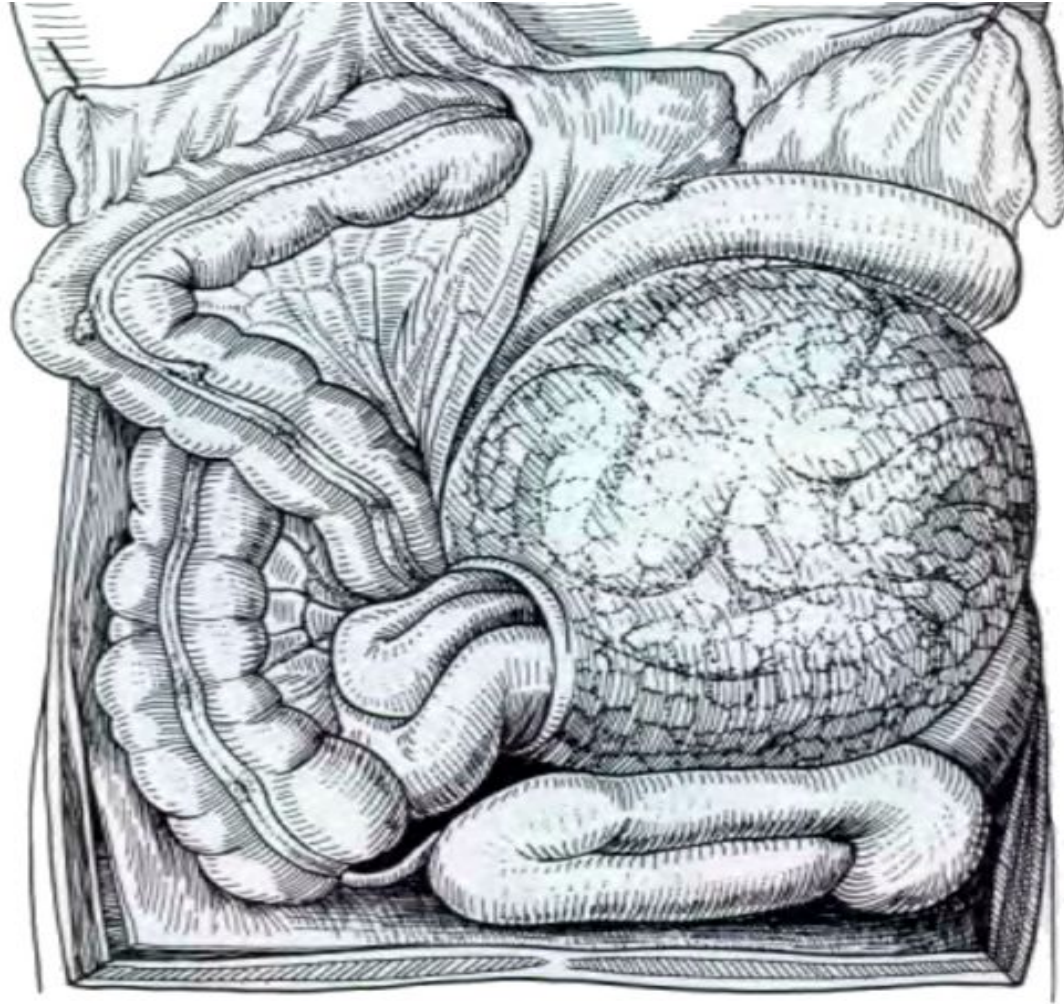
# Околодвенадцатиперстные внутренние грыжи



Грыжа Treitz (по Гарберу)



# Брыжеечно-пристеночная внутренняя грыжа



*Hernia mesenterico-parietalis interna* (по Рибберту)

# **КЛАССИФИКАЦИЯ Б.В. ПЕТРОВСКОГО (1980)**

## **• I. Грыжи собственно диафрагмы**

### **• Врожденные грыжи диафрагмы:**

- грыжи реберно-позвоночного отдела диафрагмы: а) ложные, б) истинные (грыжи Бохдалека);
- грыжи грудинно-реберного отдела диафрагмы: а) ложные (френоперикардальные), б) истинные (грыжи Лоррея-Морганьи);
- грыжи купола диафрагмы: а) ложные, б) истинные;
- аплазия диафрагмы: а) односторонняя, б) тотальная.

### **• Травматические диафрагмальные грыжи.**

### **• Релаксация диафрагмы (невропатические грыжи диафрагмы).**

## **• II. Грыжи естественных отверстий диафрагмы**

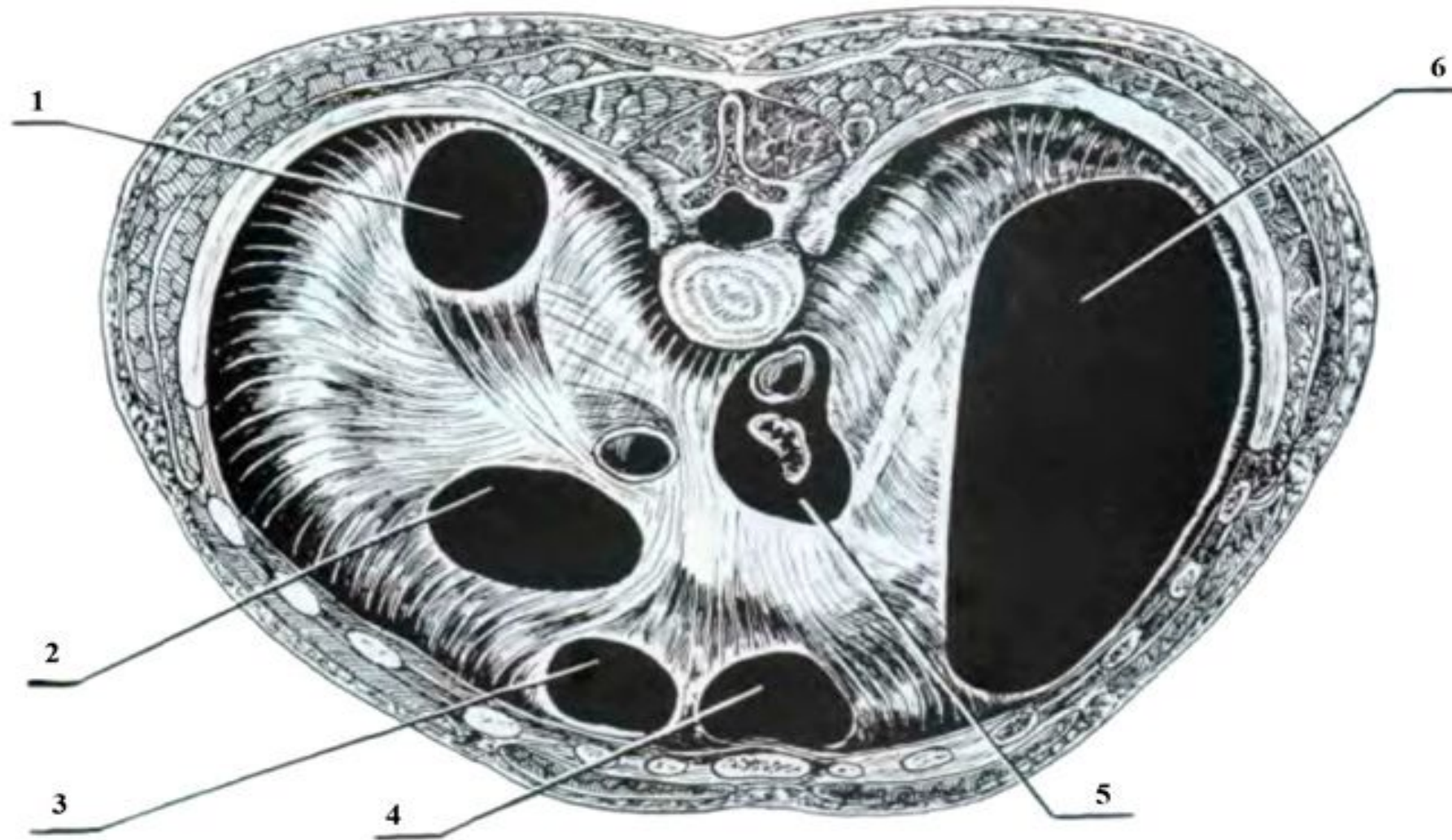
- Грыжи пищеводного отверстия диафрагмы.
- Короткий пищевод: а) врожденный, б) приобретенный.
- Параэзофагальные грыжи.

# Этиологические и патогенетические факторы

- врожденное недоразвитие диафрагмы
- родовая травма
- травматические повреждения диафрагмы
- различные воспалительные процессы
- инволюционные изменения мышечно-связочного аппарата диафрагмы, приводящие к ослаблению его наиболее уязвимых звеньев, и другие причины
- все многочисленные состояния, связанные с повышением внутрибрюшного давления

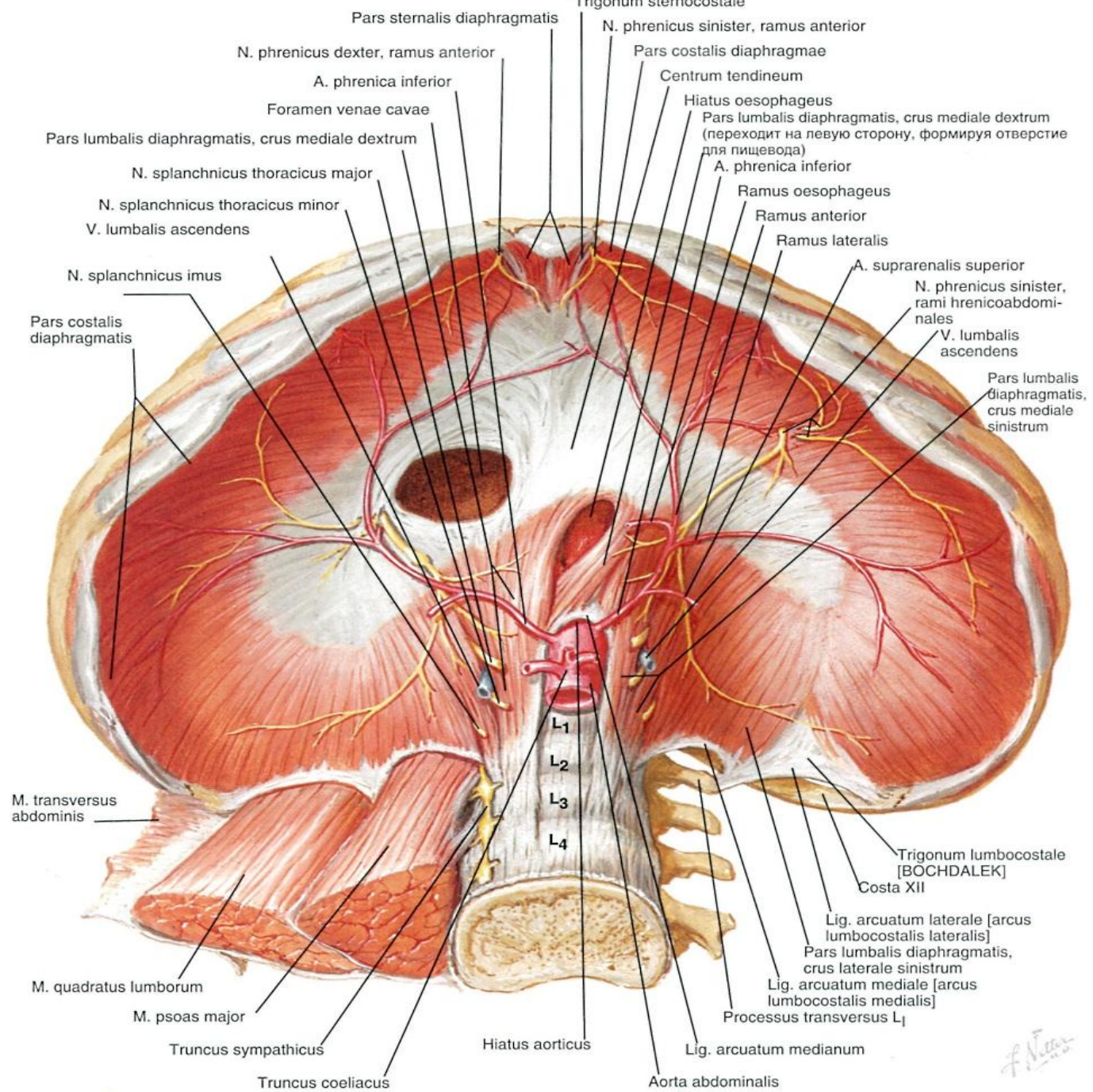
# Механизмы образования грыж ПОД

- Пульсионные
- Тракционные
- Смешанные



### Врождённые дефекты диафрагмы

1 - заднебоковой; 2 - переднебоковой; 3 - центральный; 4 - пищеводно-аортальный;  
5 - френоперикардальный; 6 - односторонняя аплазия диафрагмы

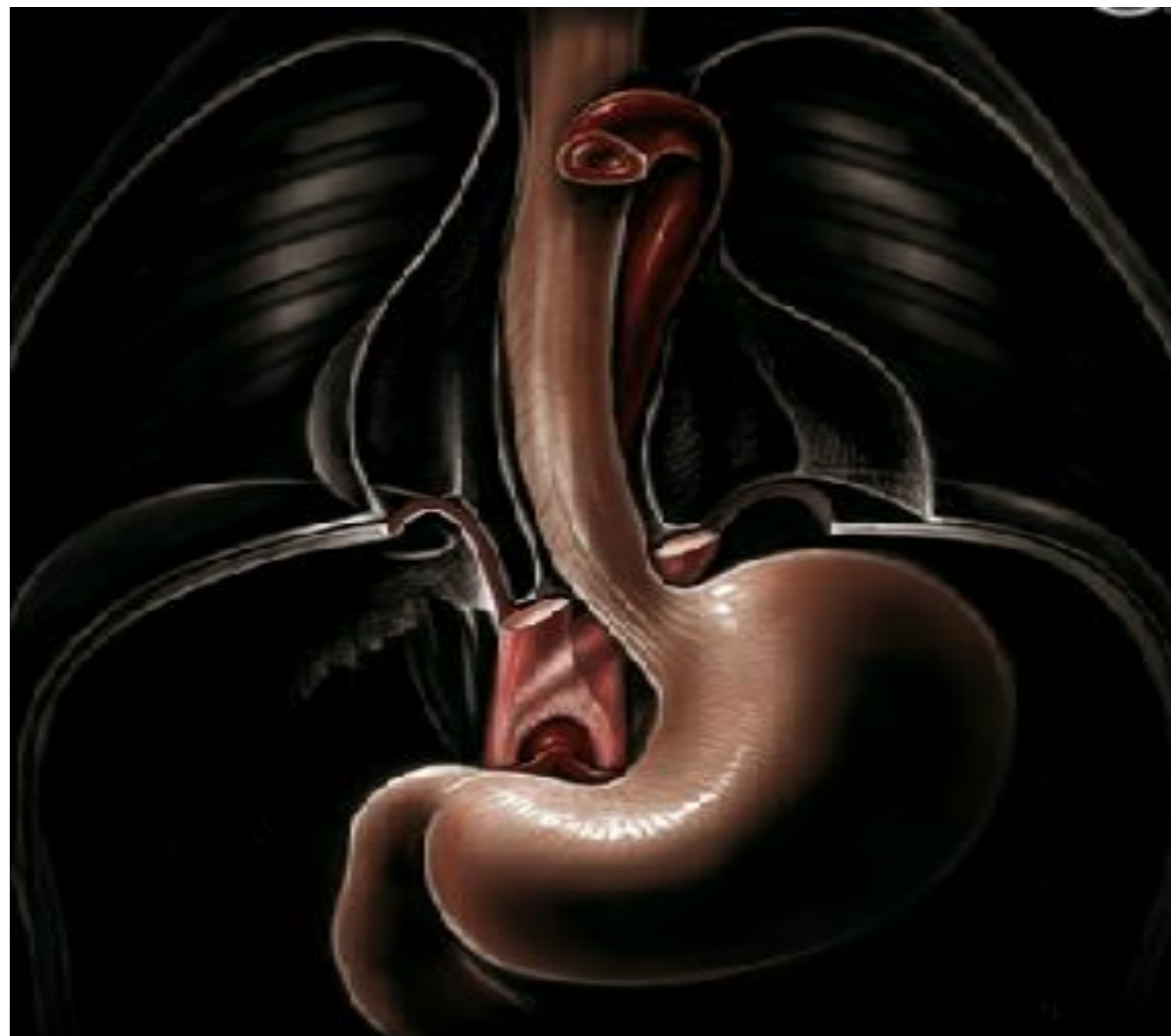

*f. N. 2005*

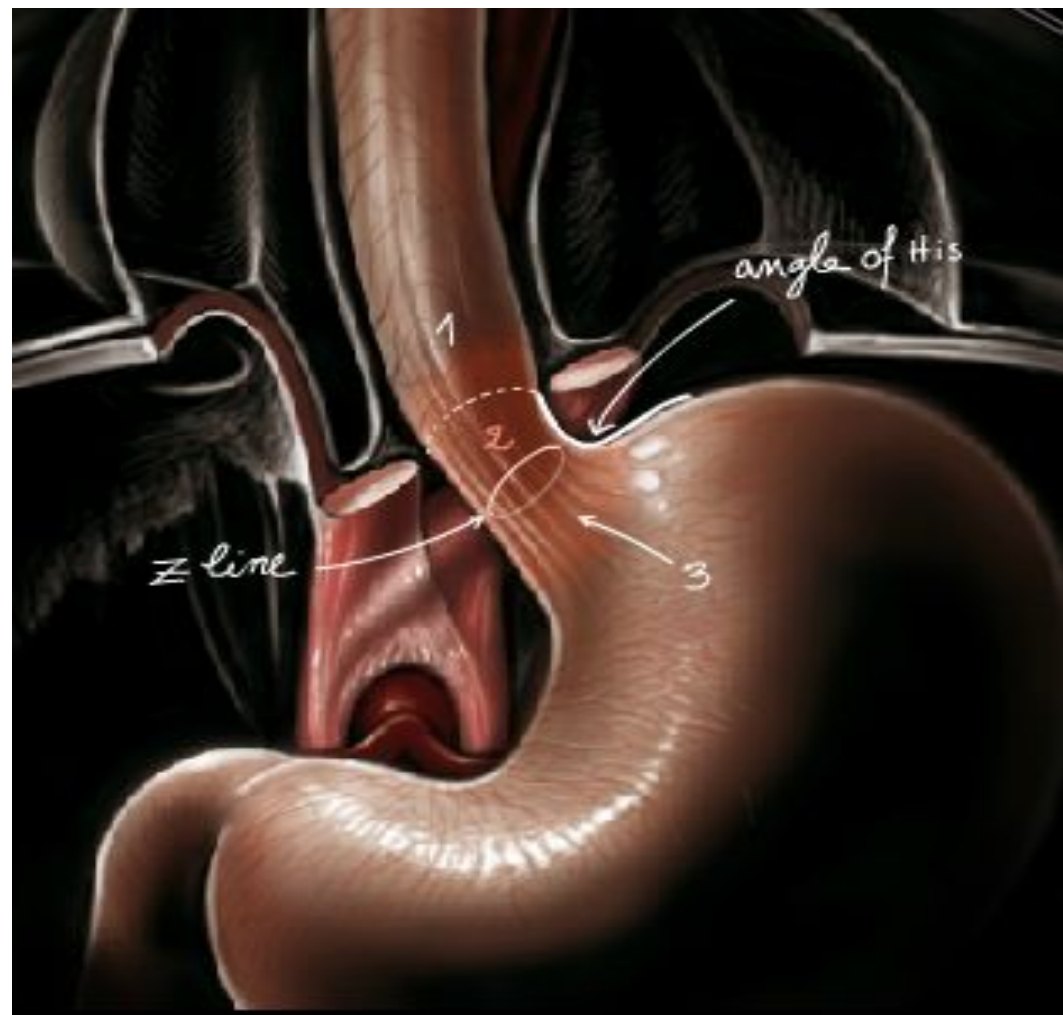
- Грыжи – это протрузия или перемещение части желудка в заднее средостение через диафрагмальное отверстие.

- Грыжа пищеводного отверстия диафрагмы – это отверстие (дефект) , через которое органы или ткани **МОГУТ** смещаться в грудную полость.

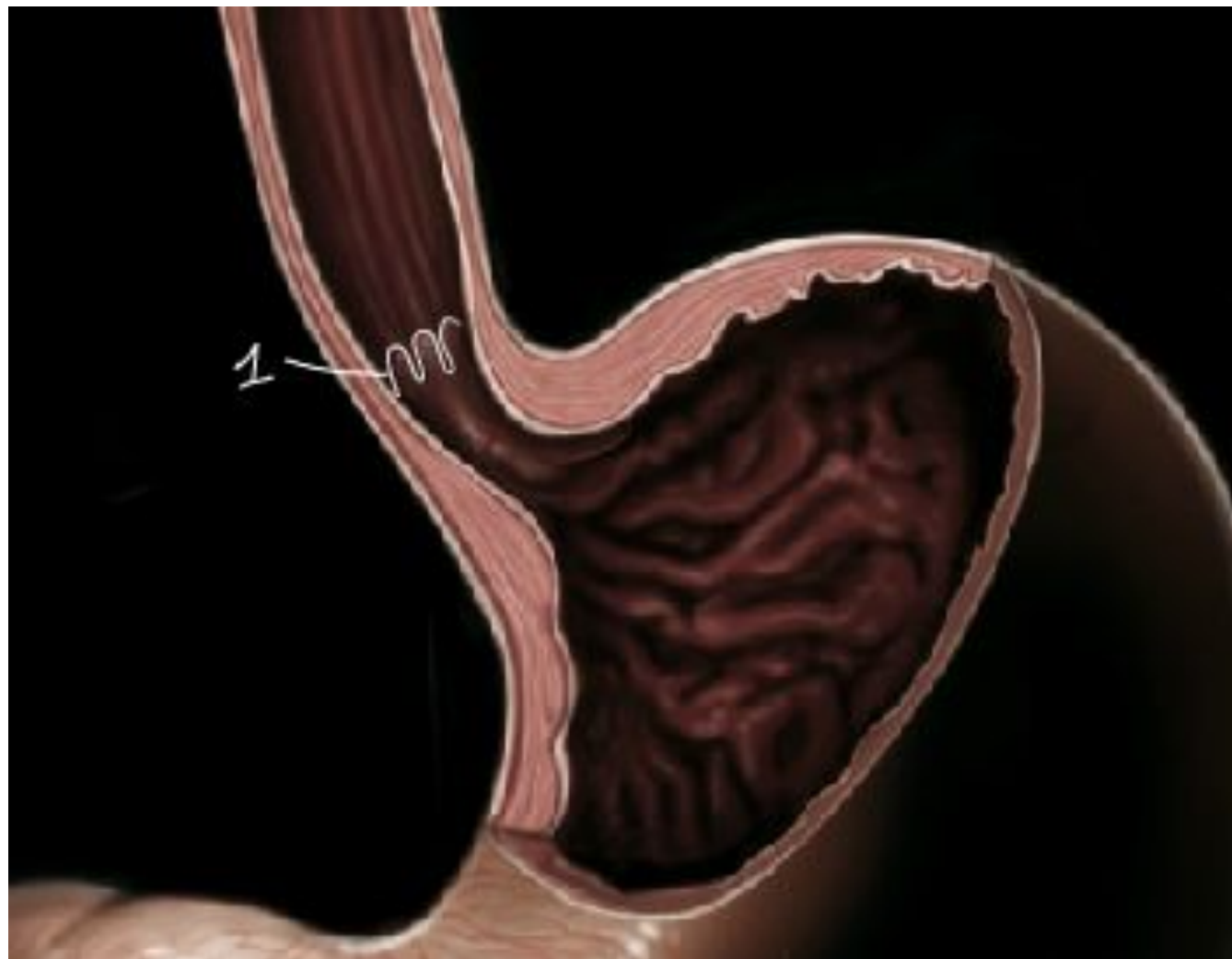



# Запирательный механизм



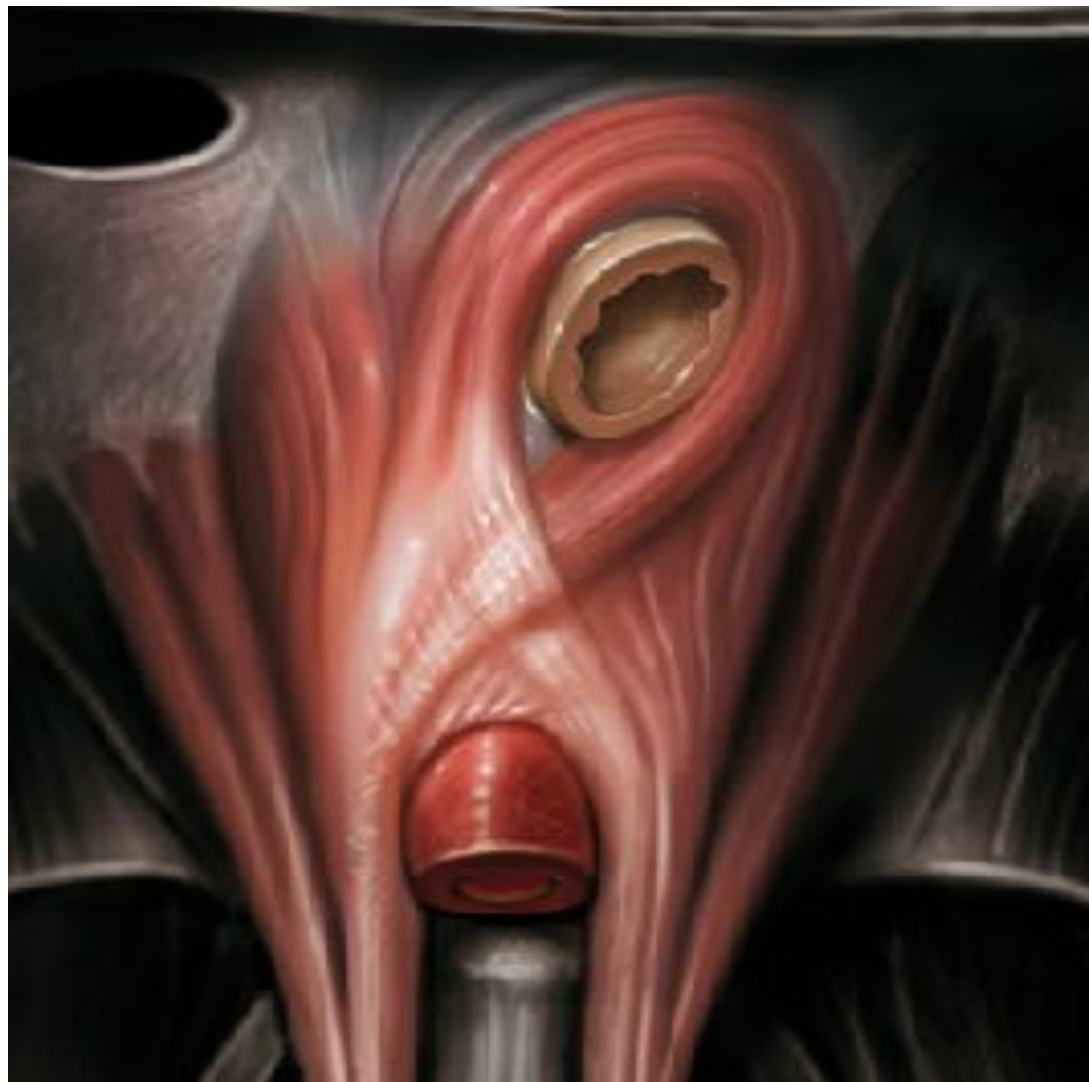# Запирательный механизм



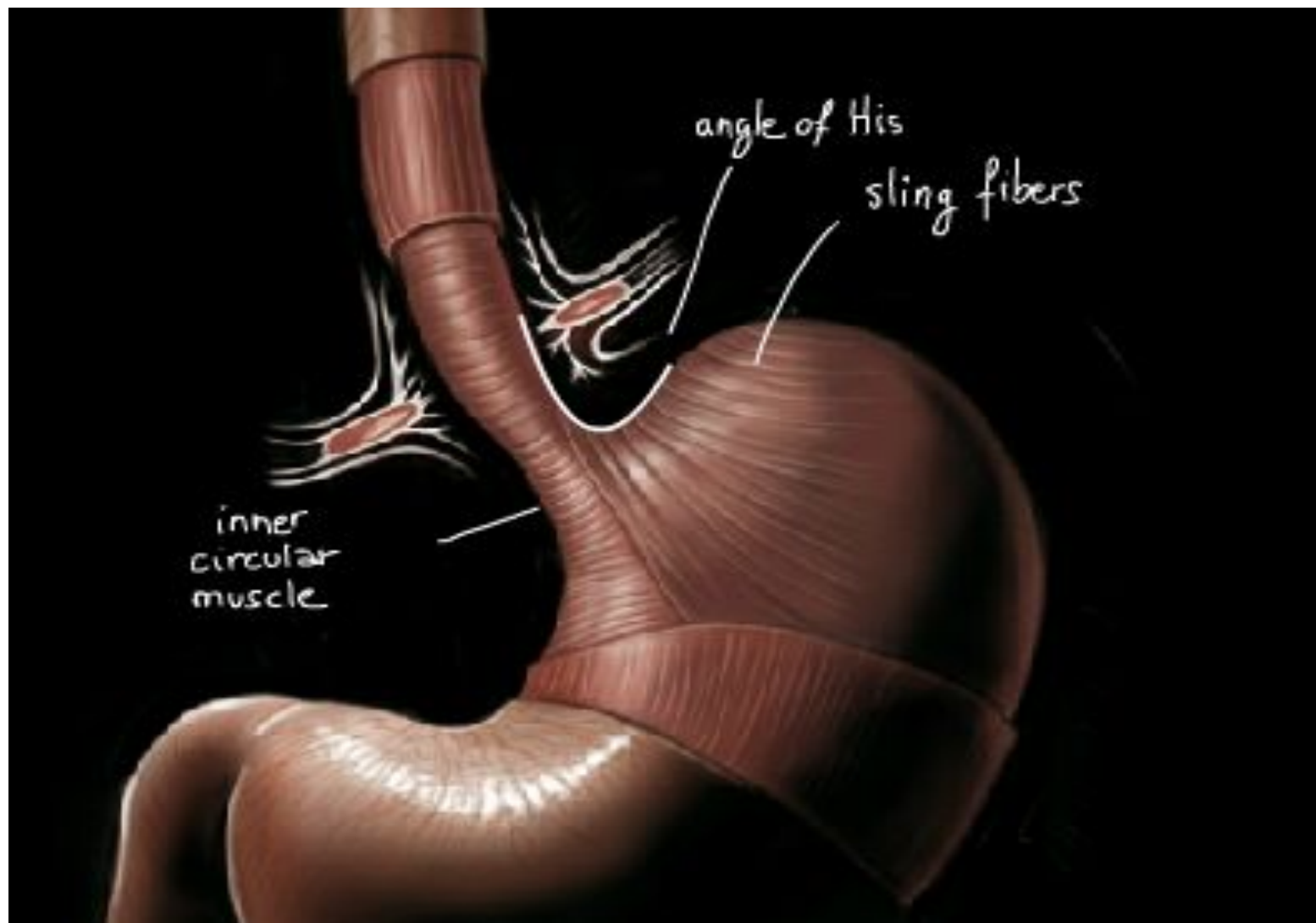
# Запирательный механизм



# Запирательный механизм



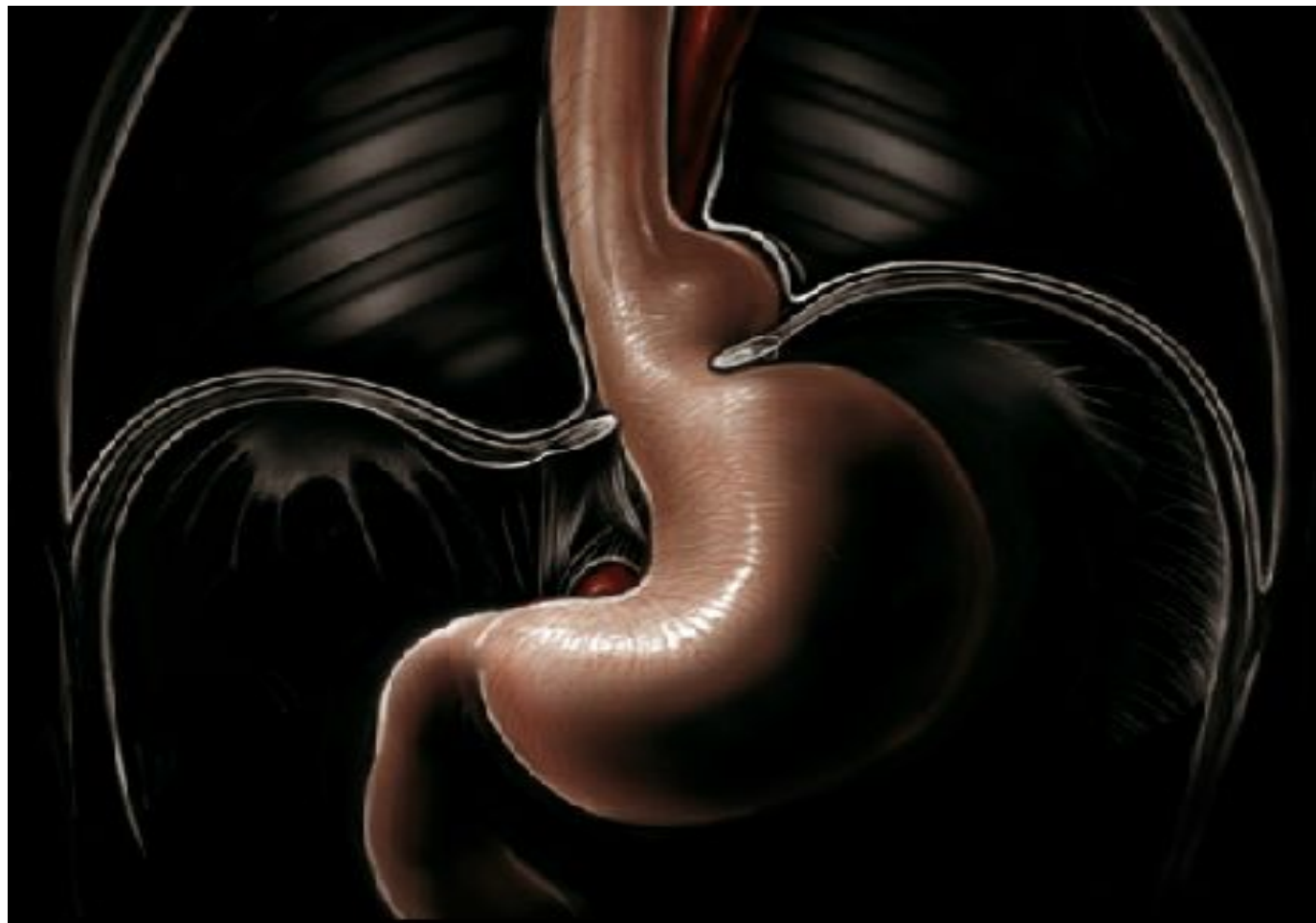# Запирательный механизм



# Клиника

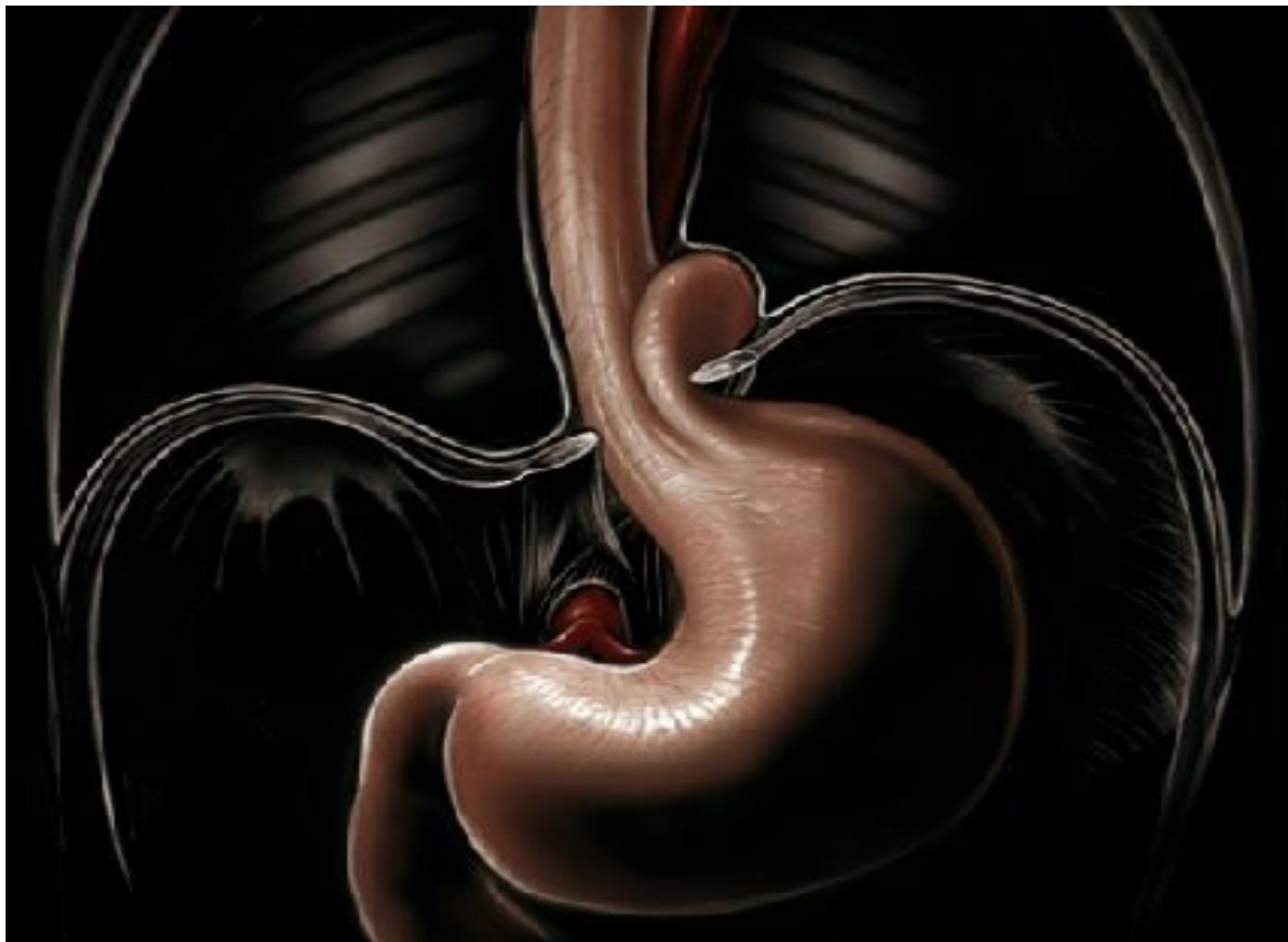- Симптомы эзофагита ( боль, изжога, отрыжка, срыгивание)
- Симптомы непроходимости ( дисфагия)

# Тип 1

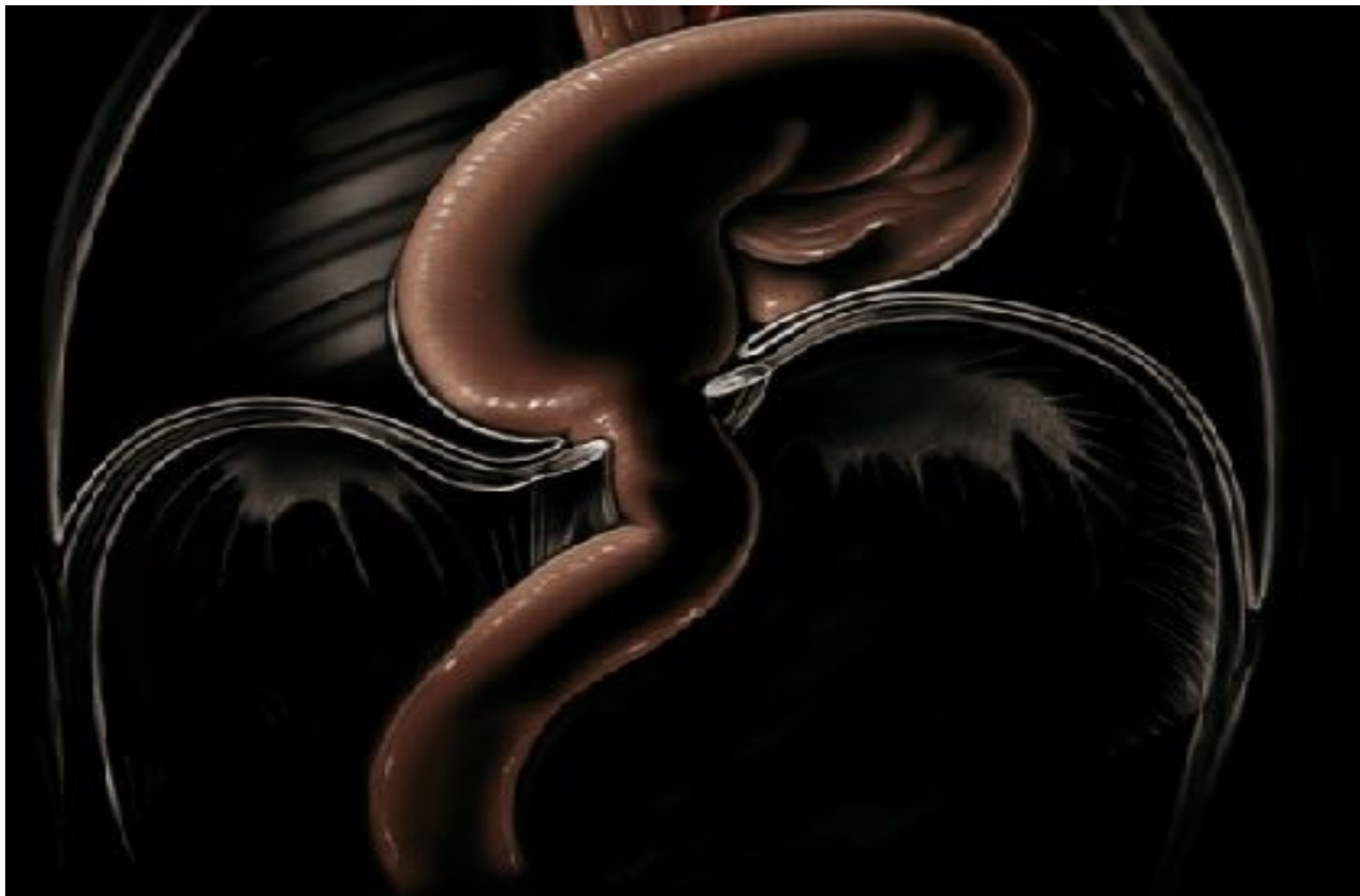



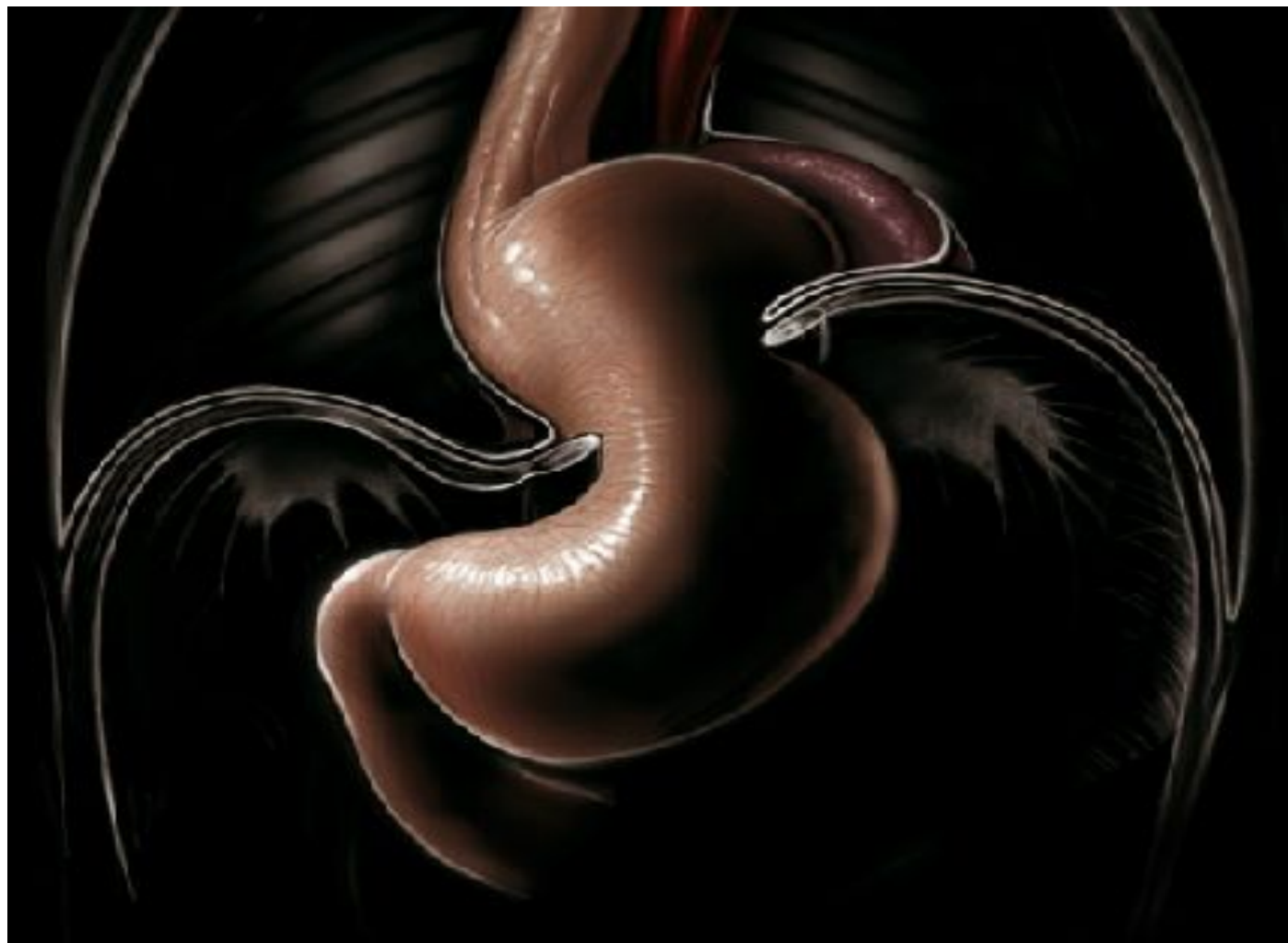## Тип 2




# Тип 3

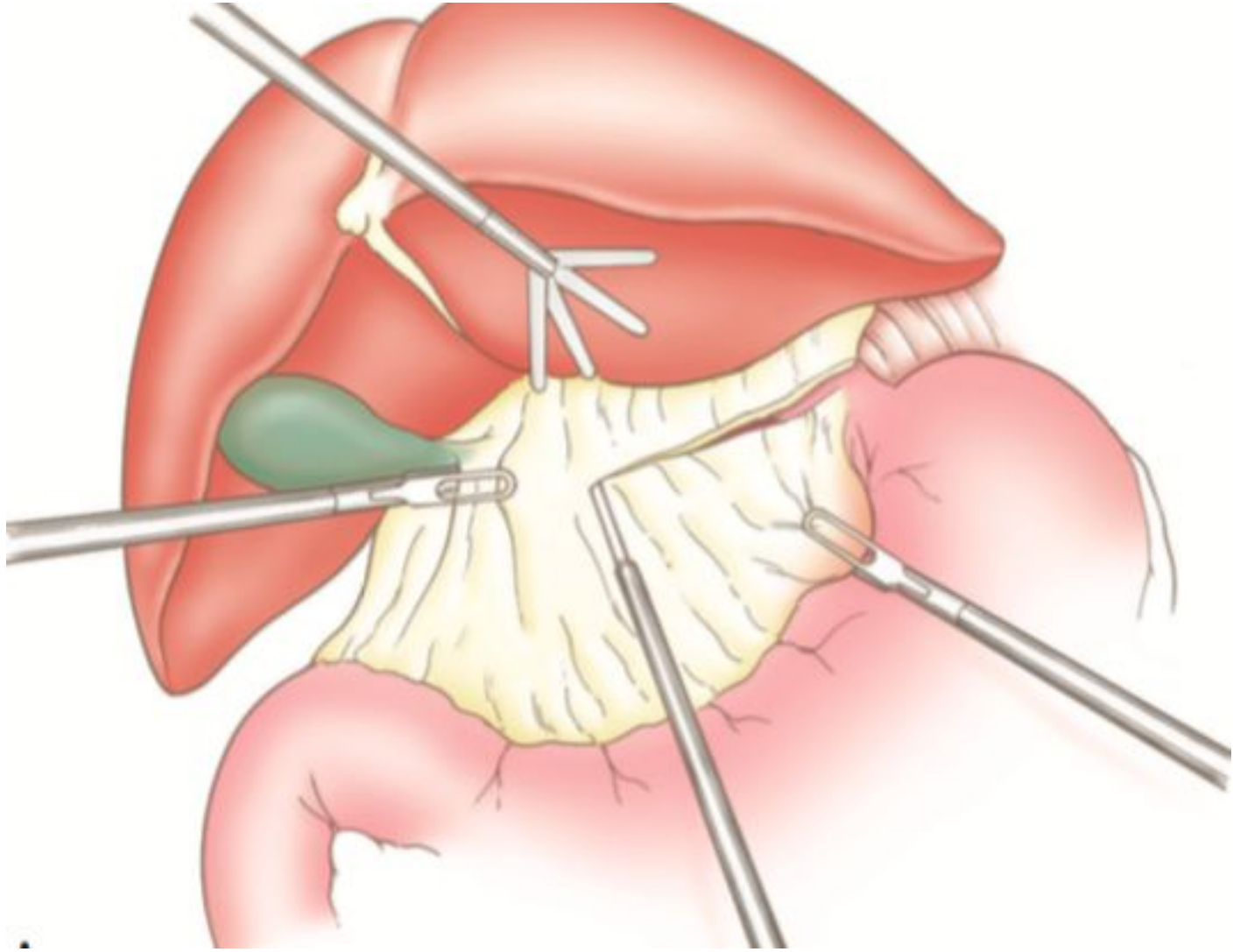


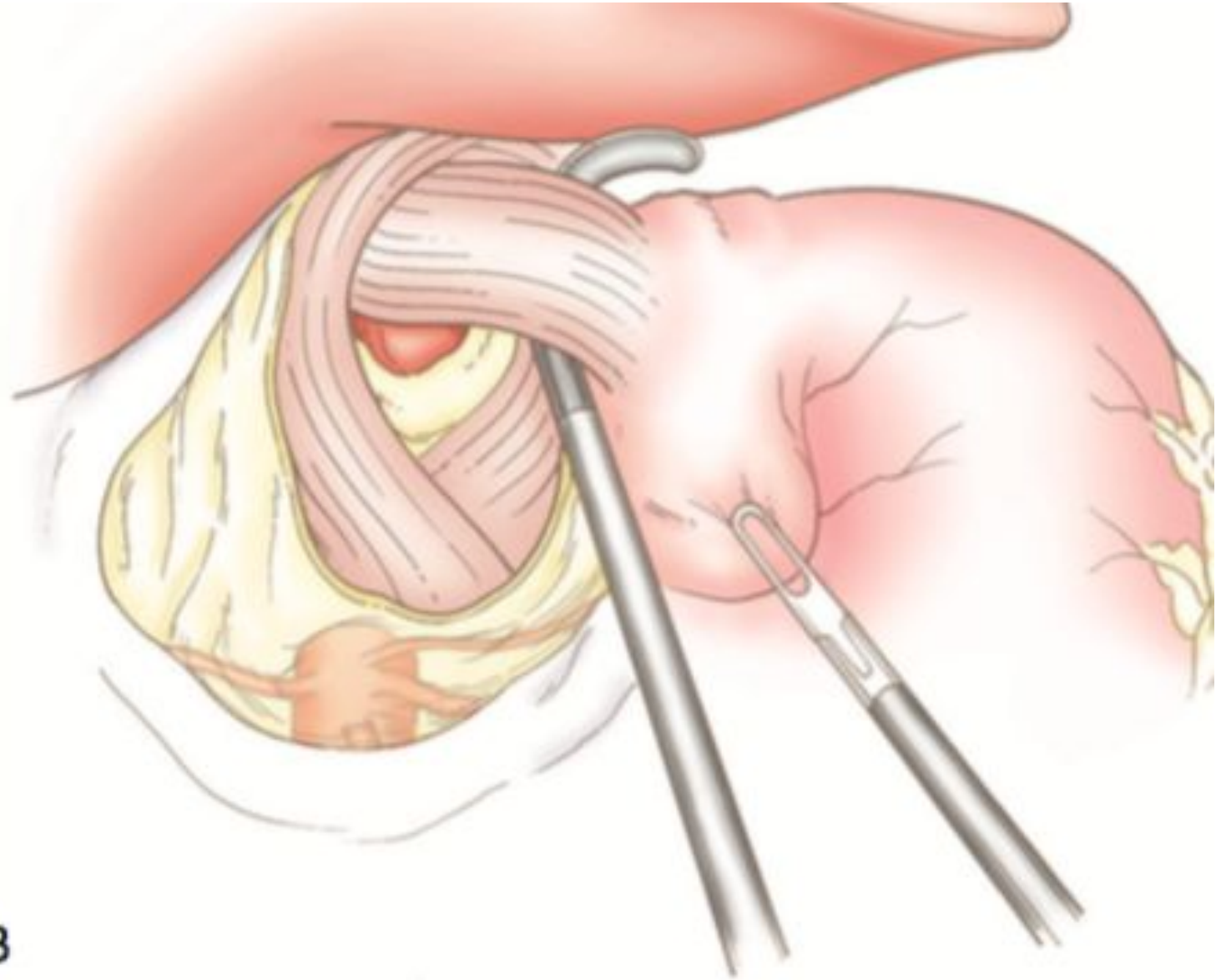
# Тип 4



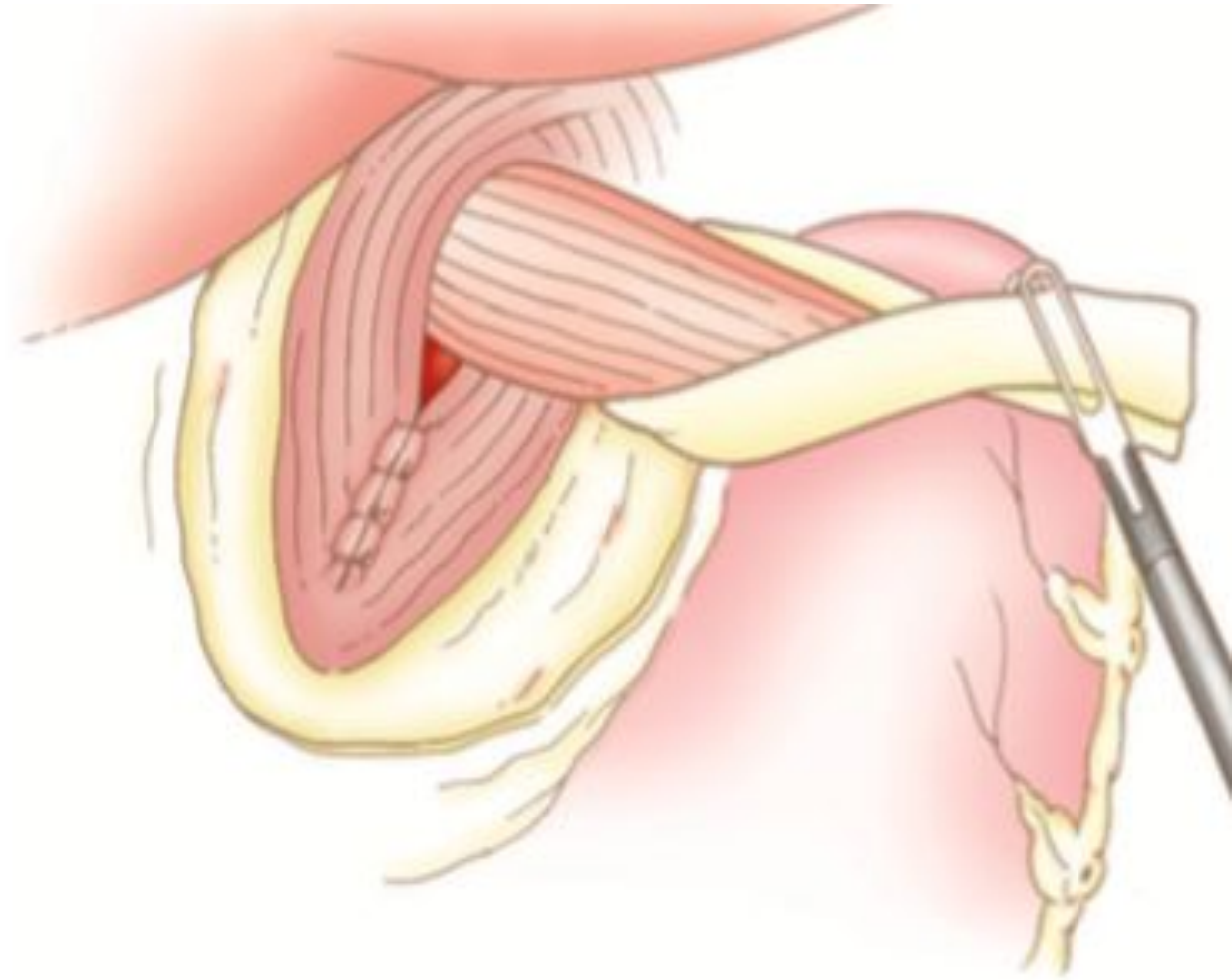
# Рудольф Ниссен (5 сентября 1896 – 22 января, 1981)

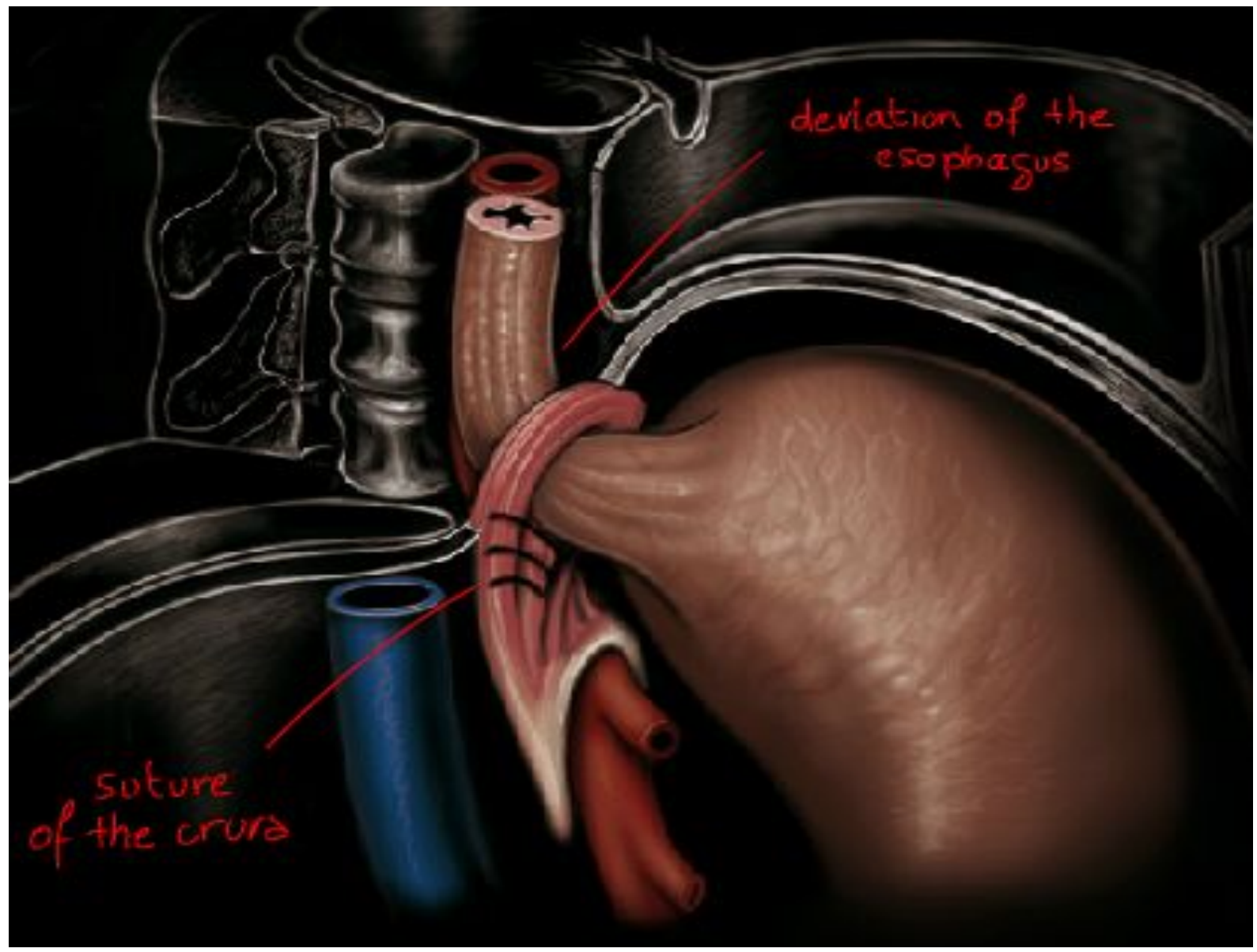






**B**

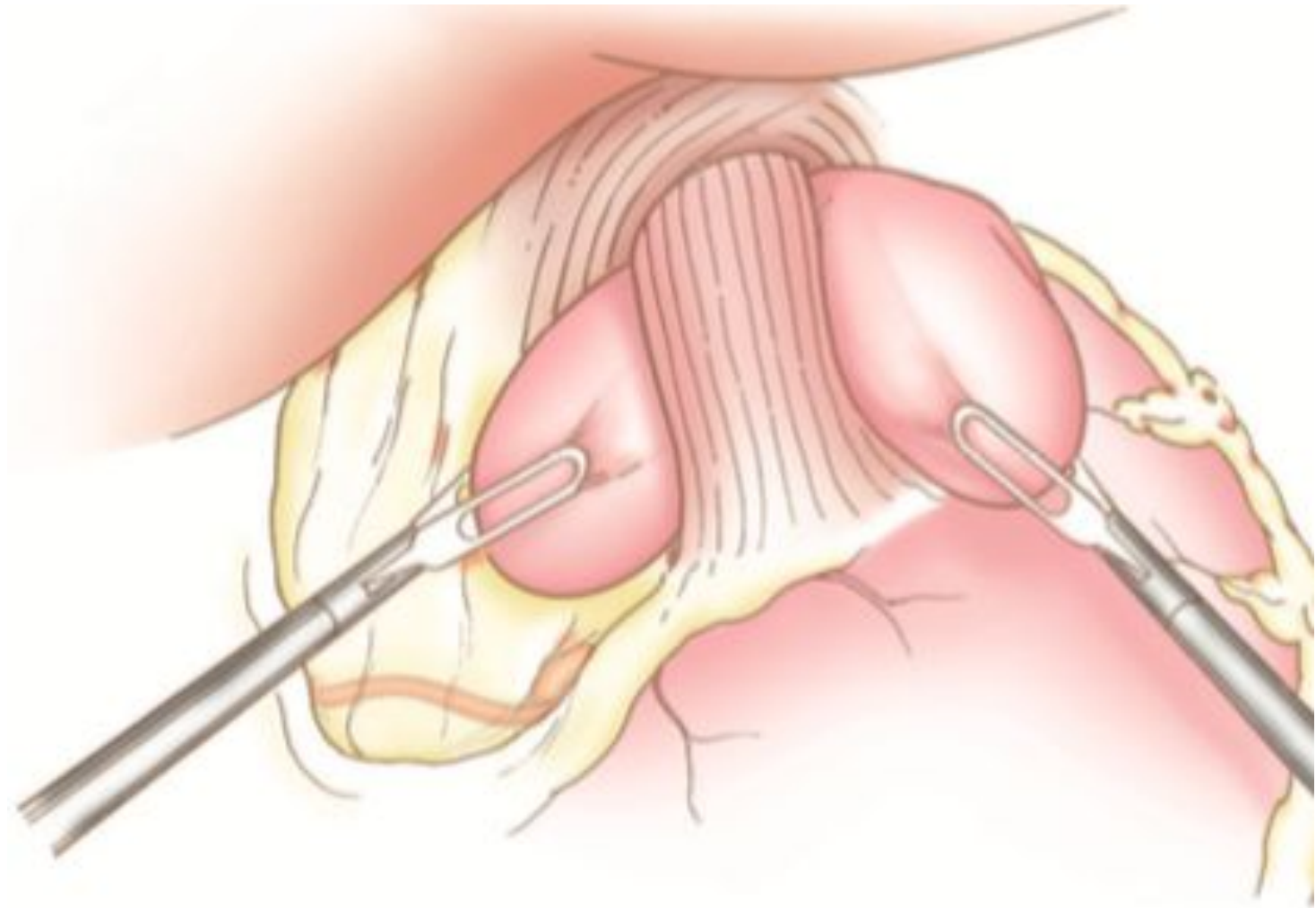


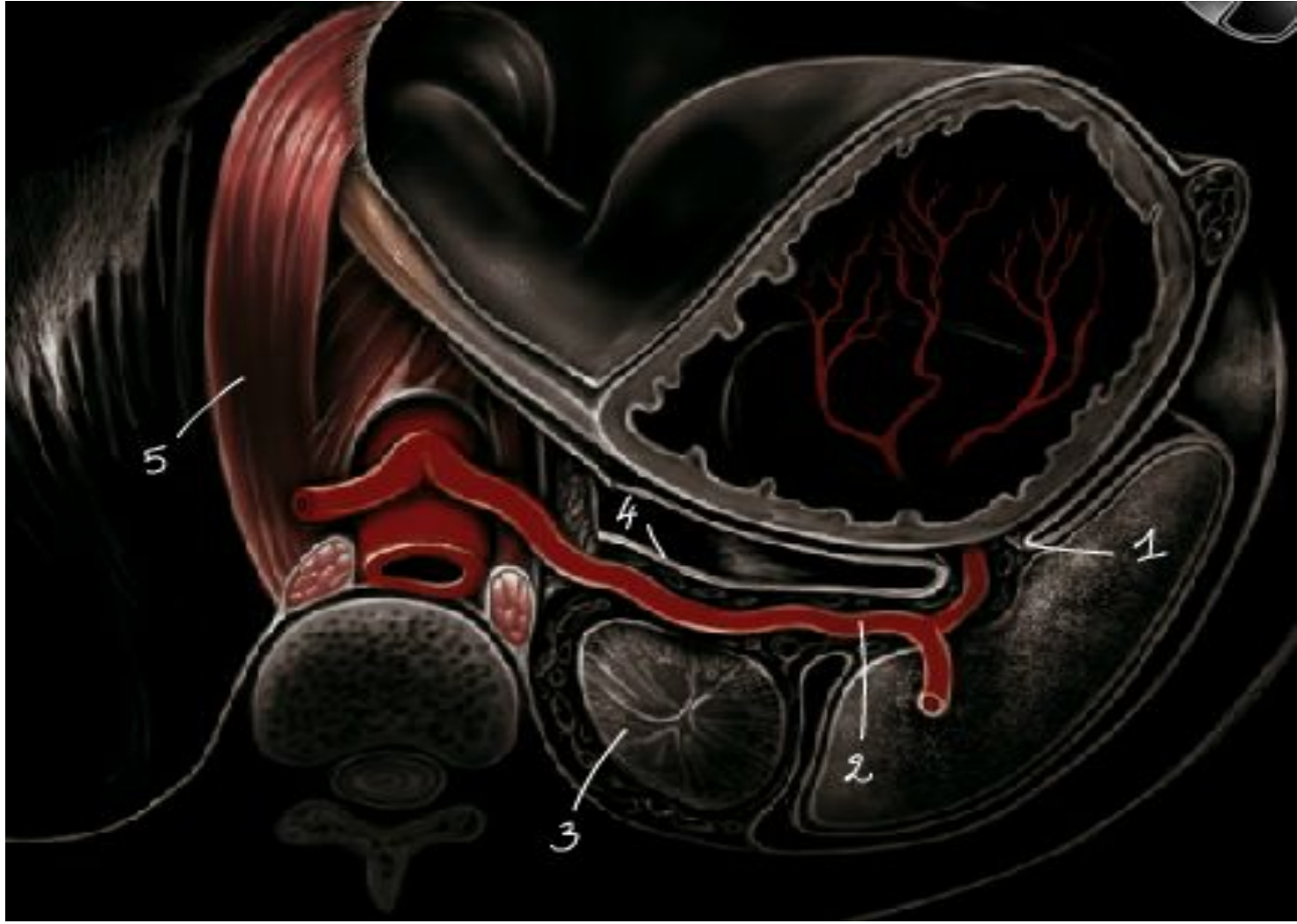

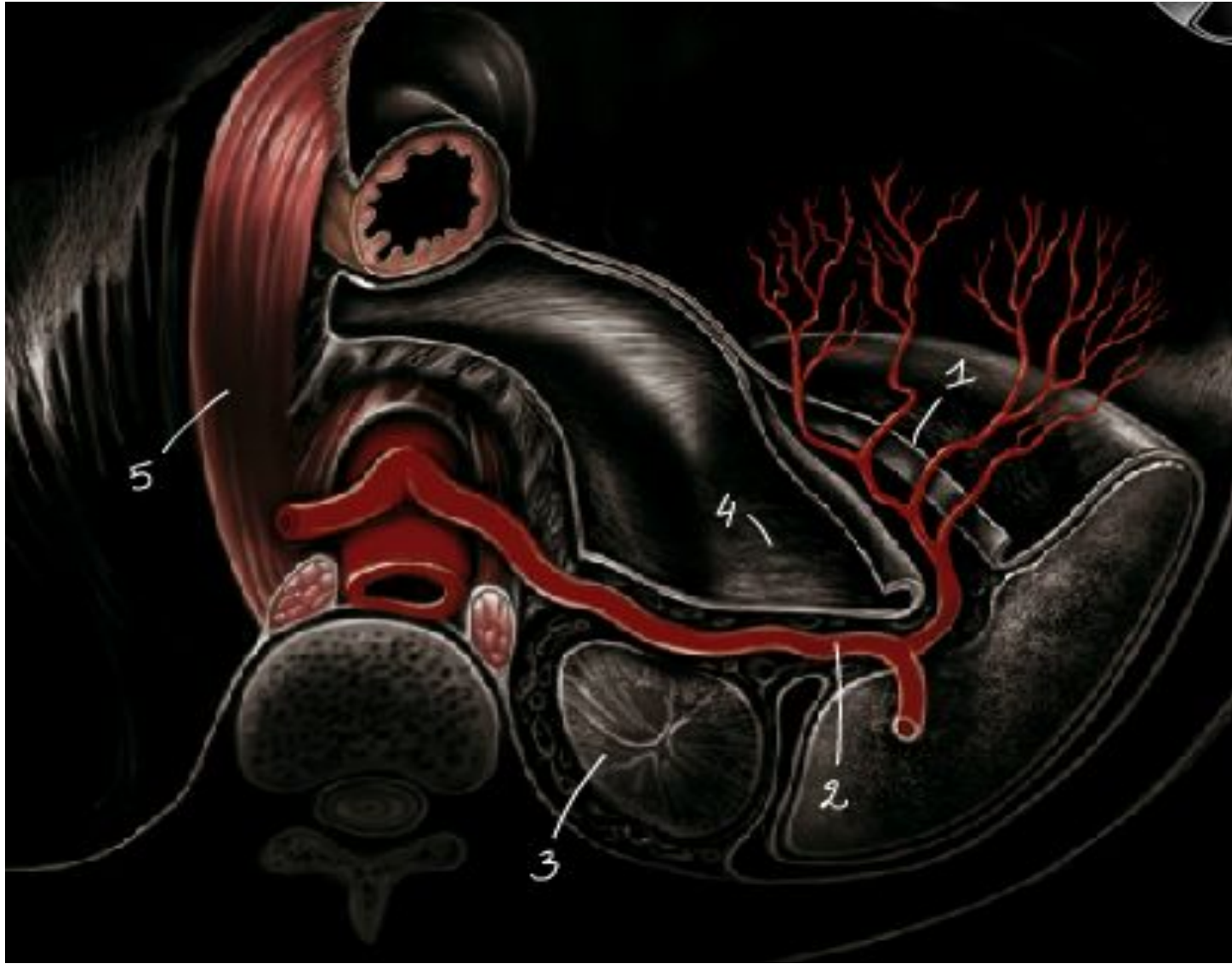deviation of the  
esophagus

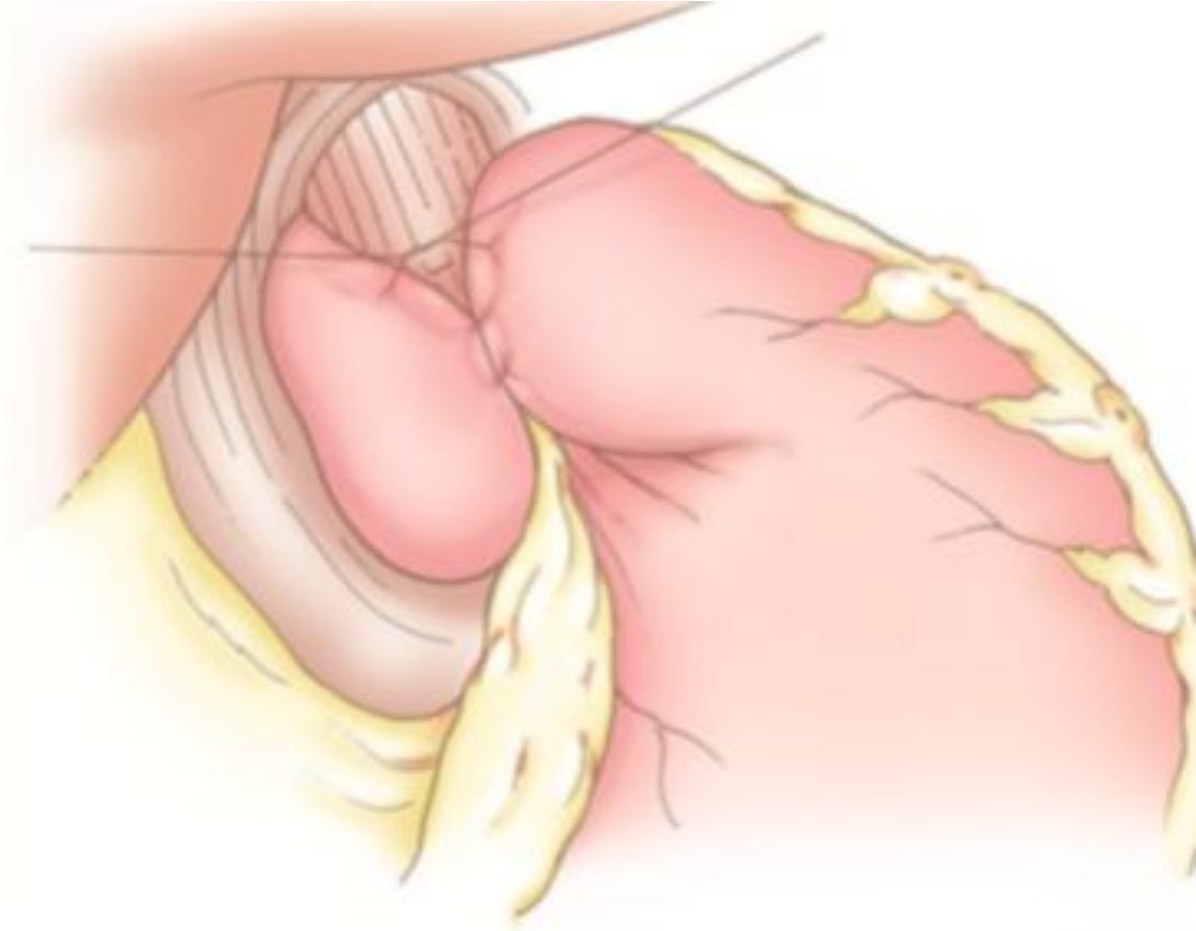suture  
of the crura

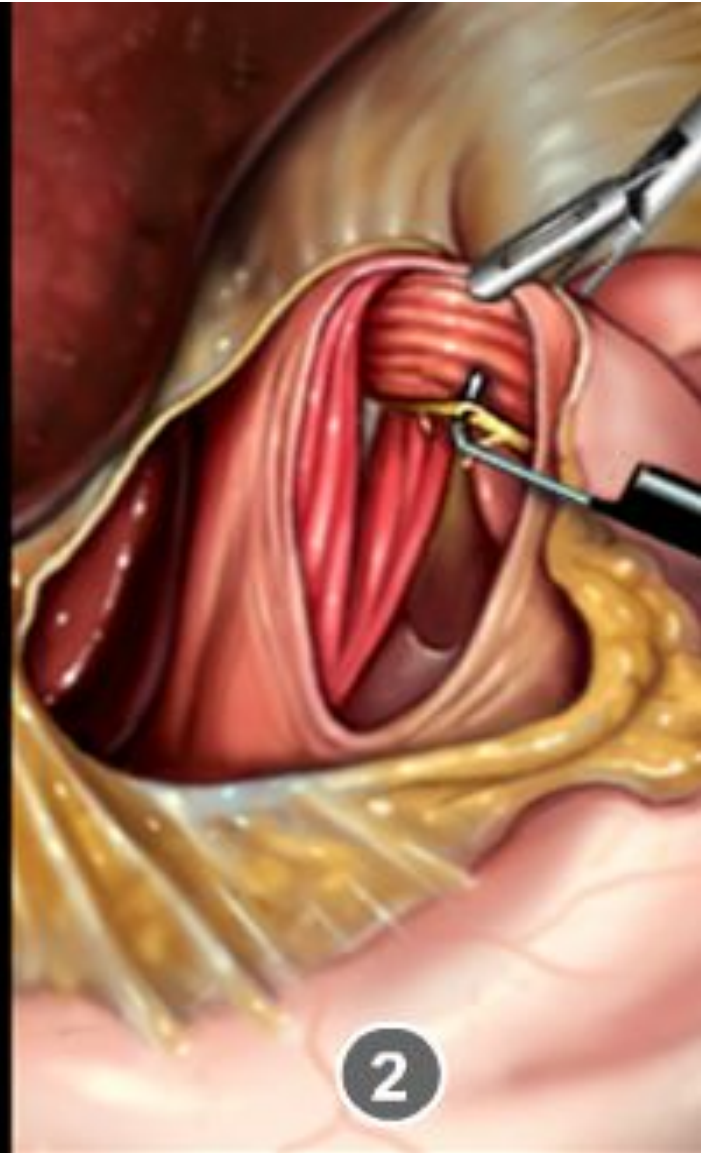
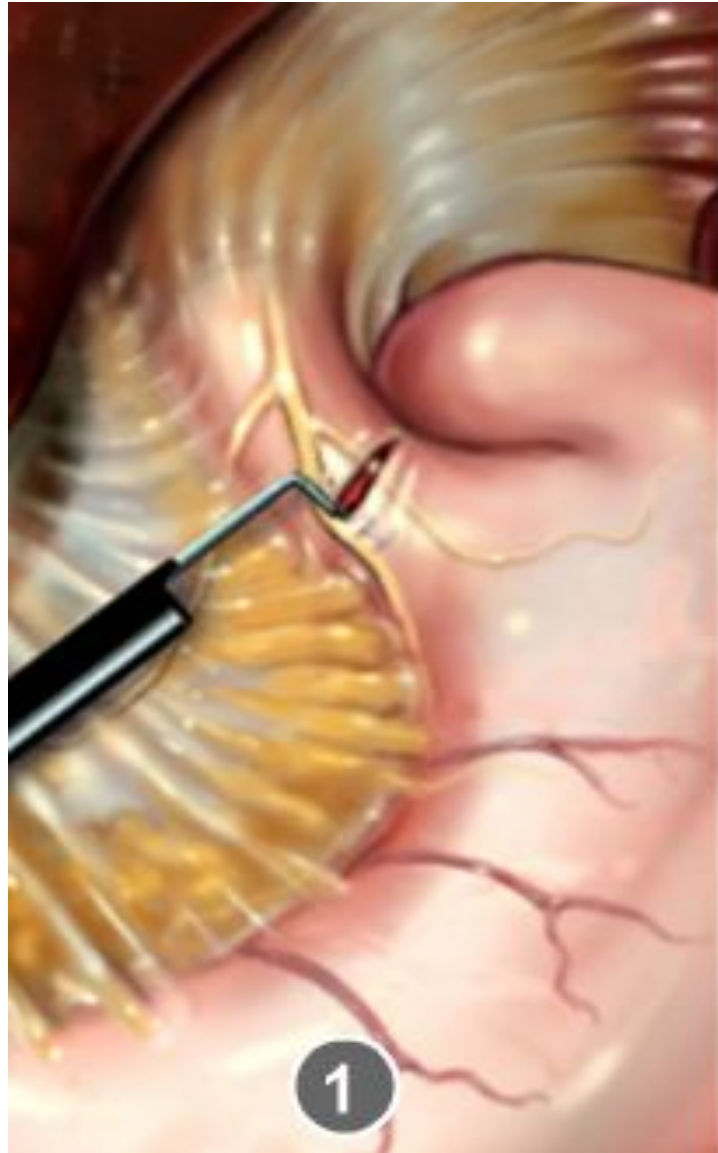



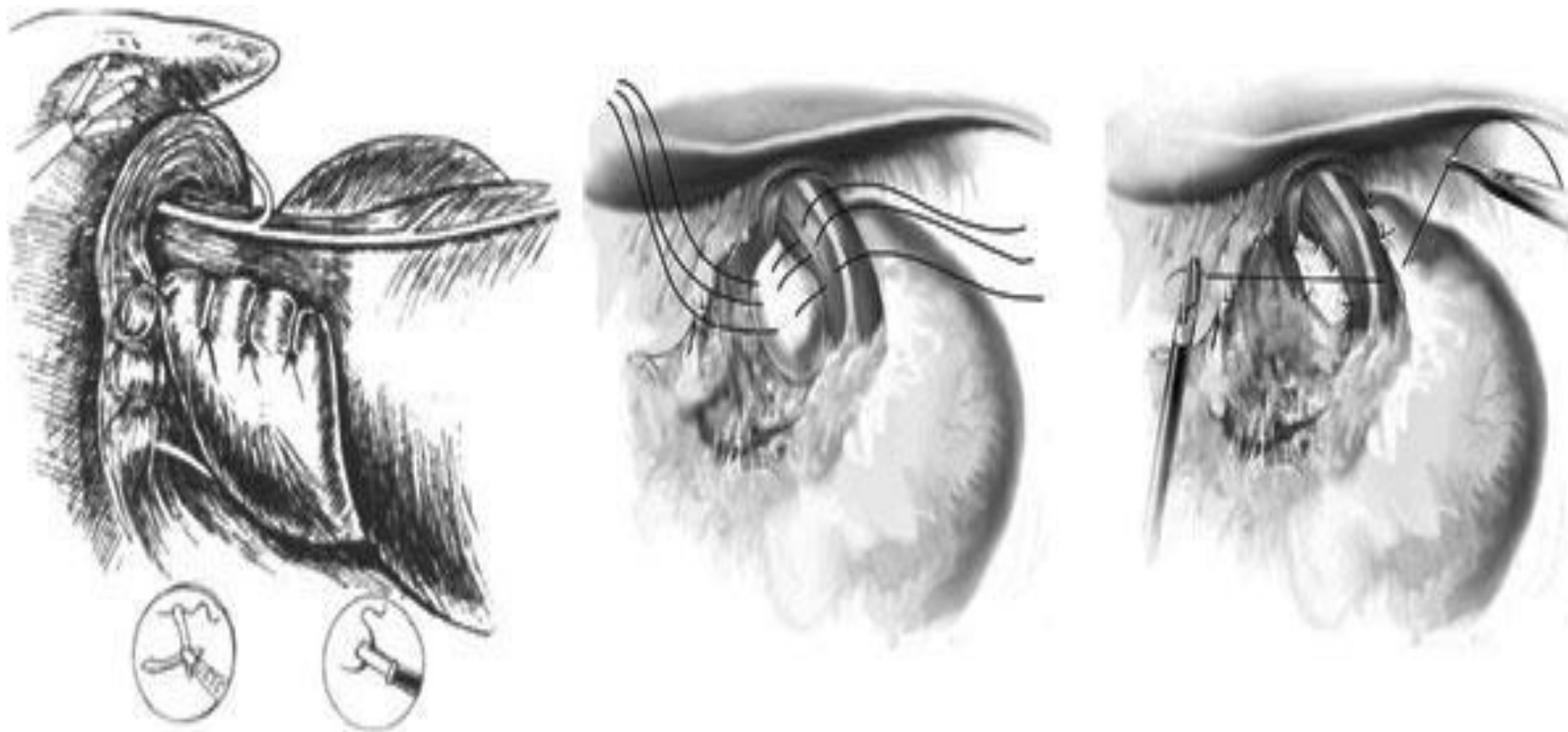


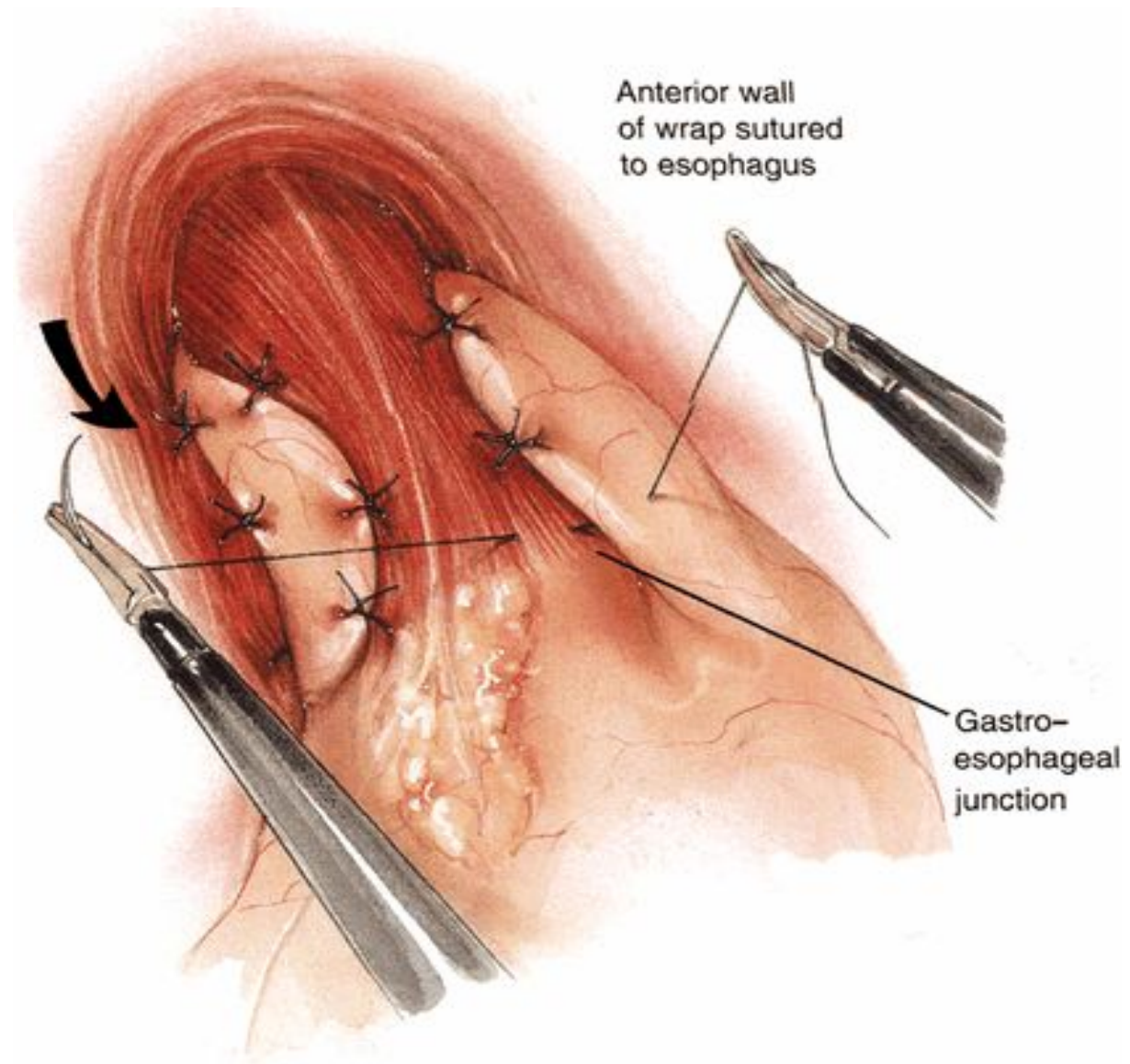




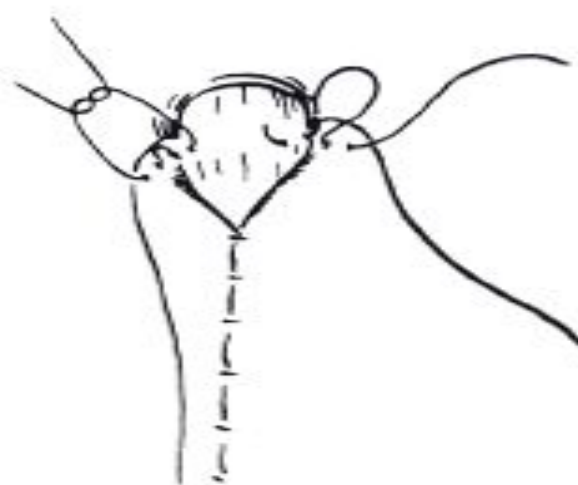
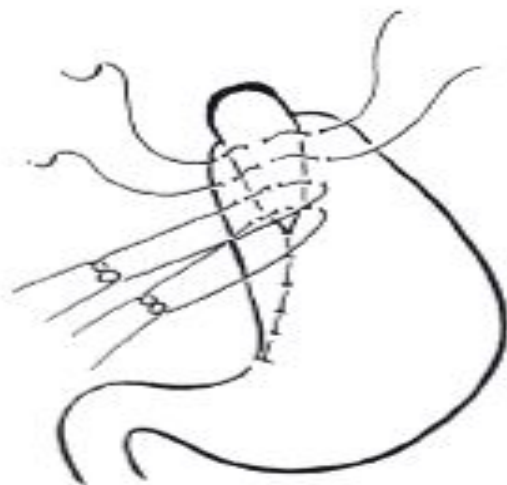
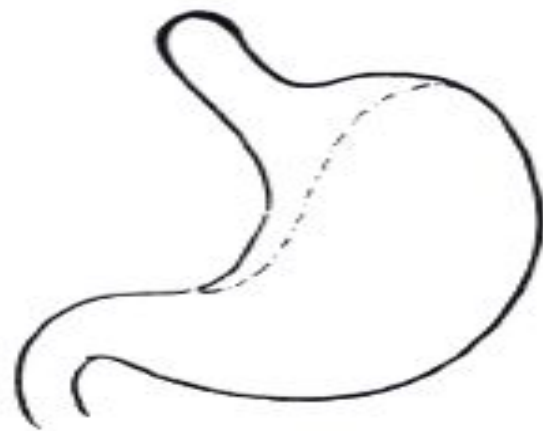


# Фундопликация по Тупе

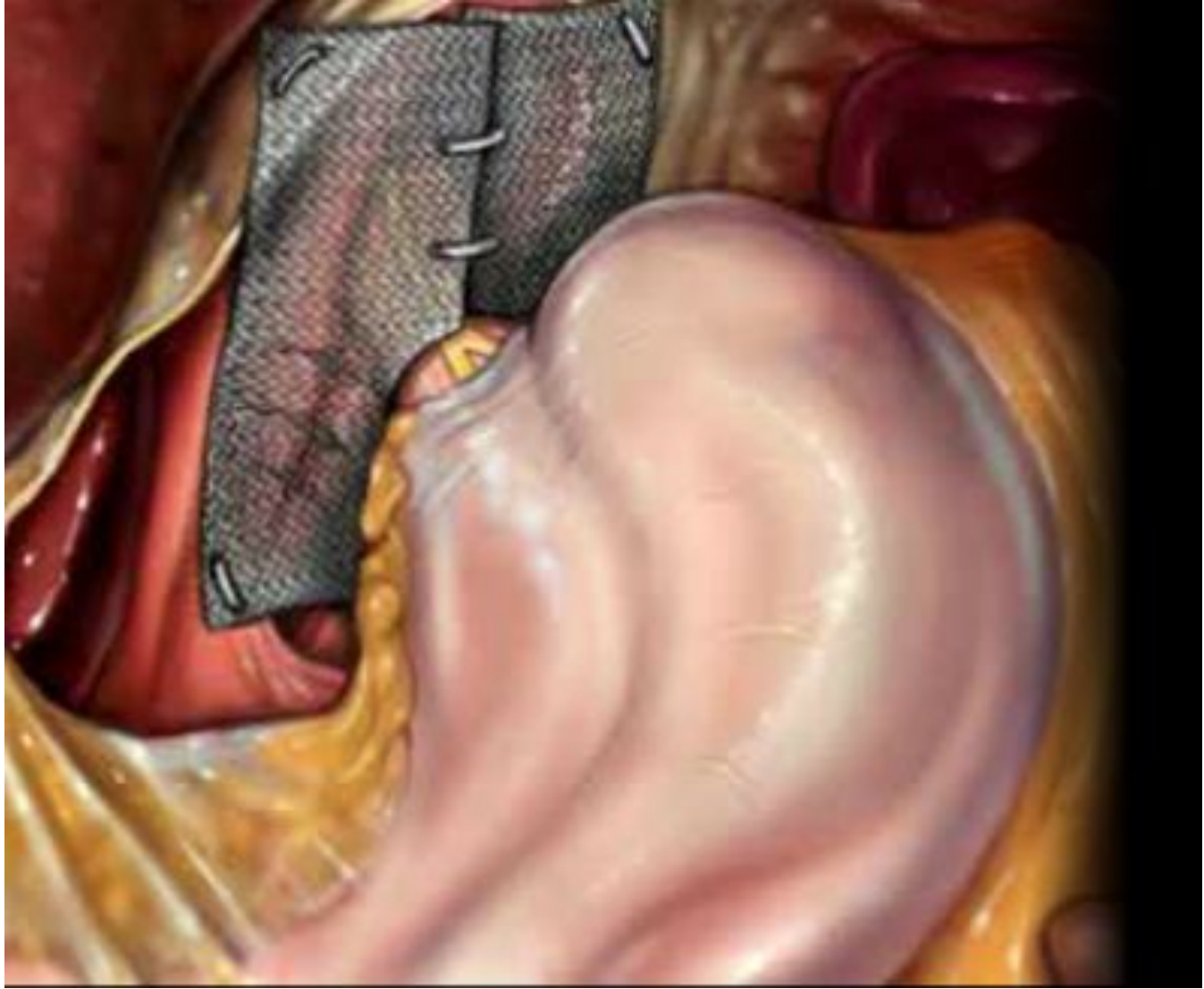

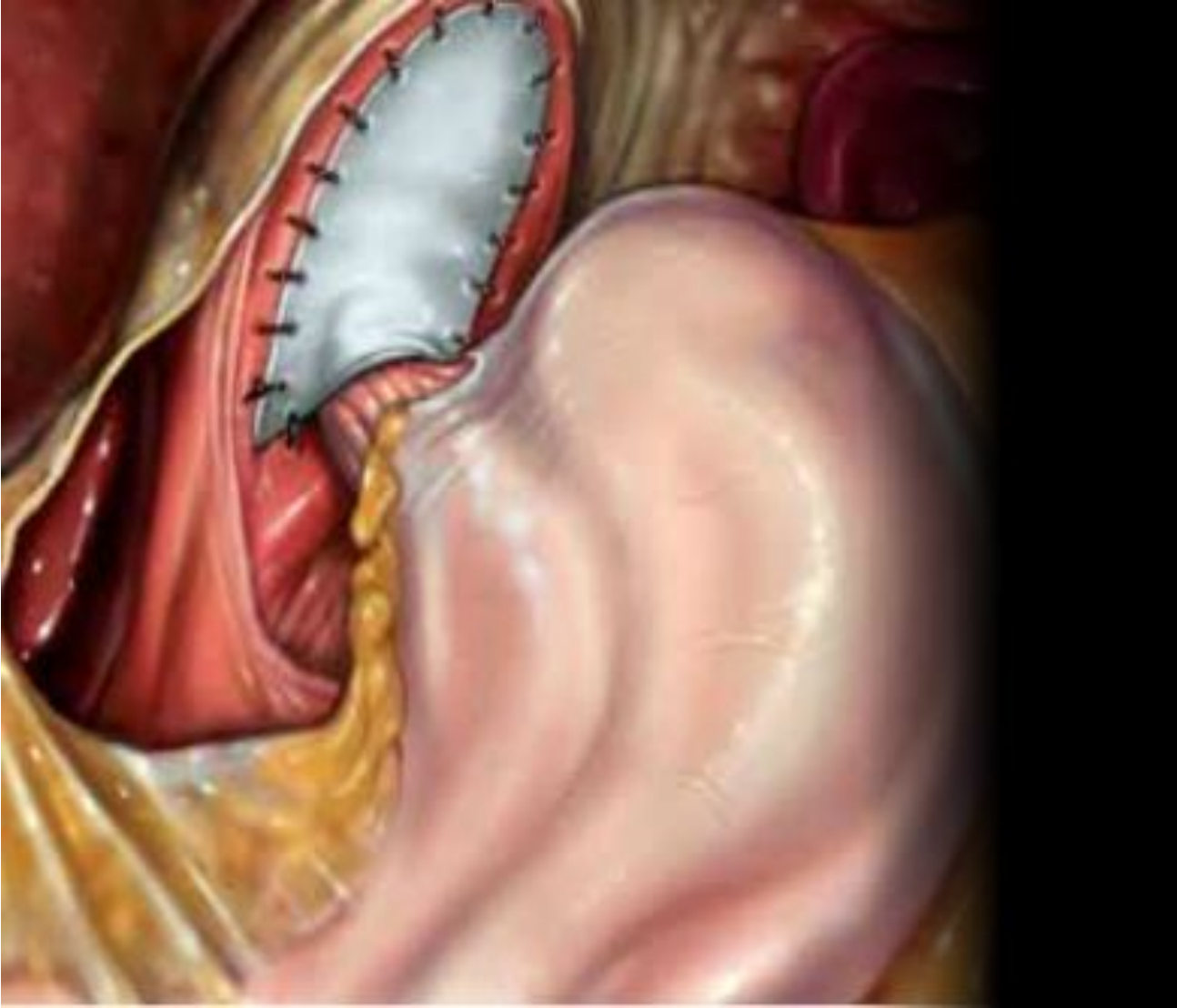


# Фундопликация по Черноусову





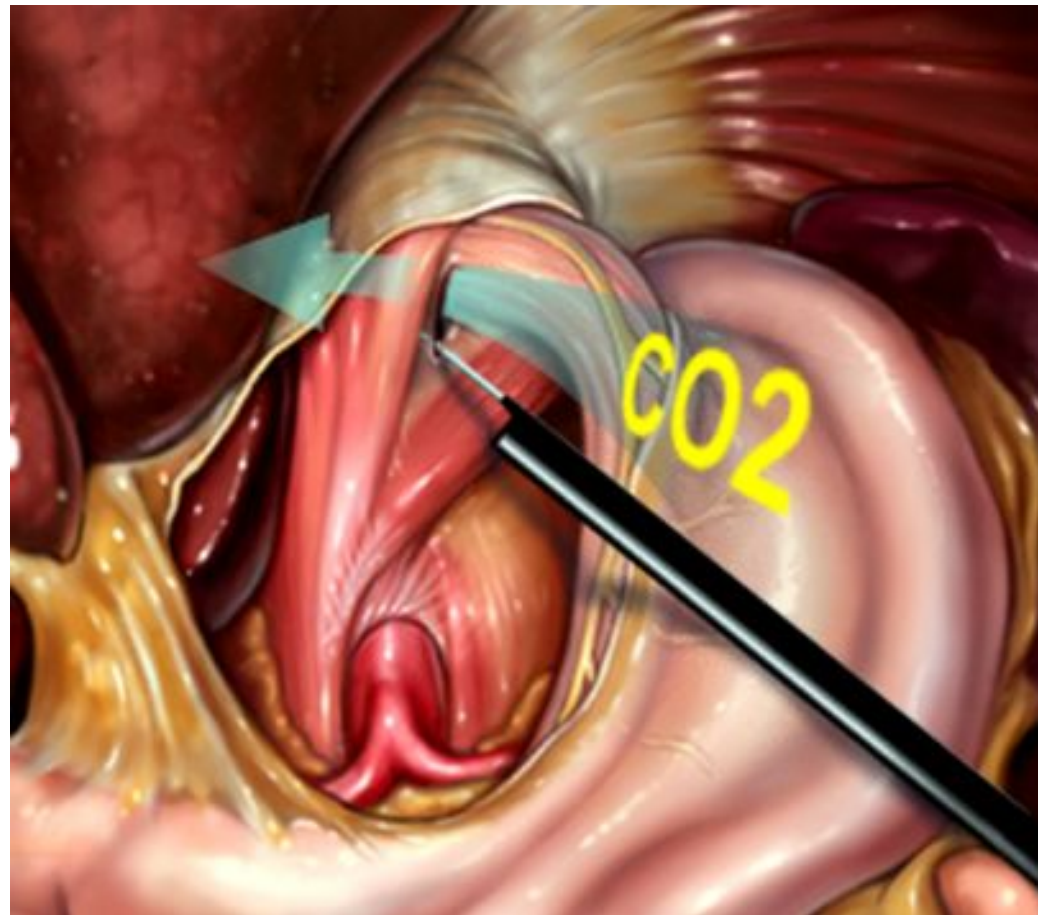




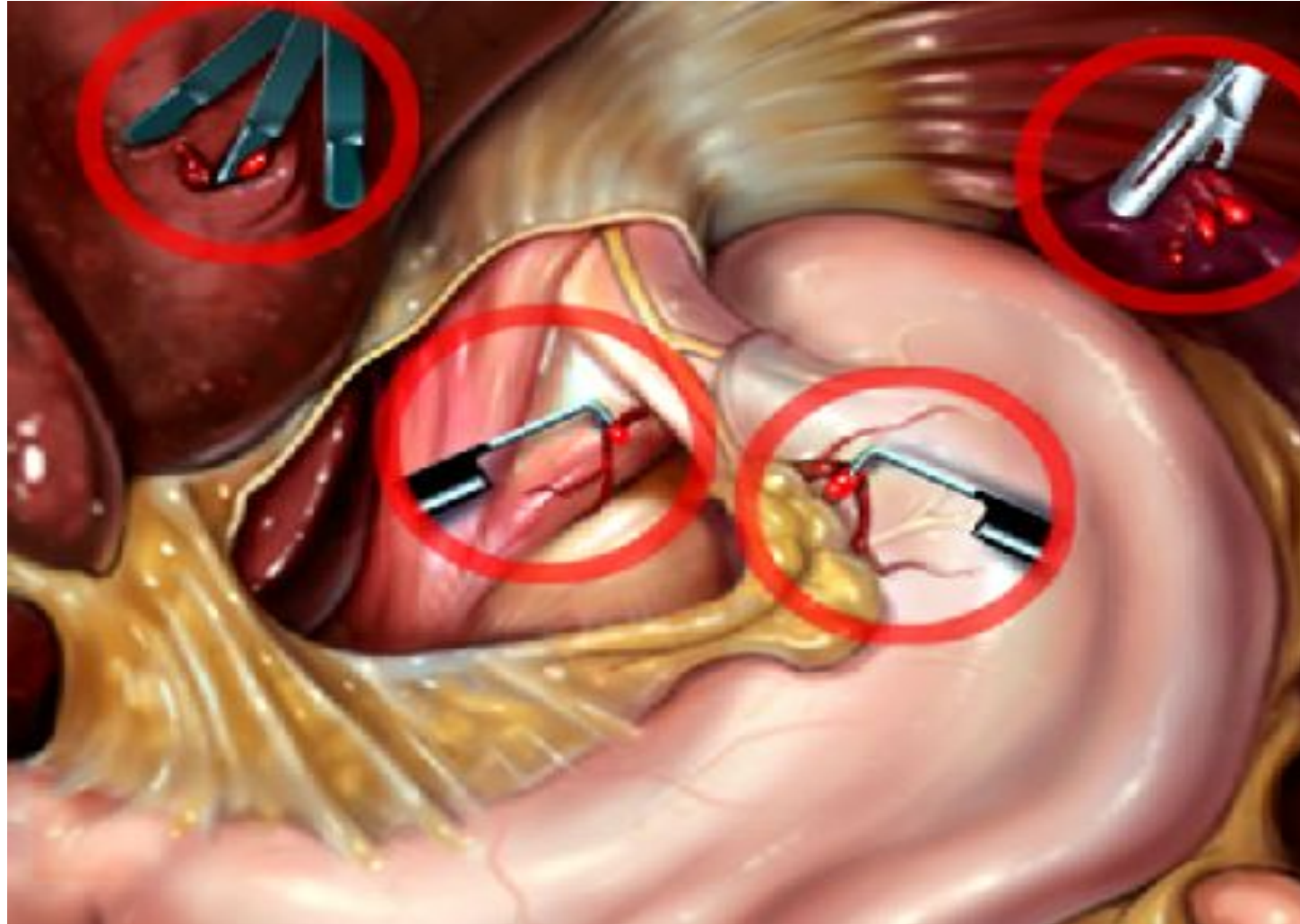
# Осложнения при использовании сетки

- Миграция сетки
- Стеноз пищевода
- Плотный фиброз тканей
- Перфорация желудка ???

# Осложнения



# Осложнения



# Постфундопликационные осложнения

- Изжога
- Дискомфорт
- Дисфагия

# Причины рецидива

- Недостаточная мобилизация пищевода
- Размещение фундопликации под давлением
- Повторное образование отверстия ножек
- Отсутствие сращений

# Список литературы

1. [www.websurg.com](http://www.websurg.com)
2. [www.websurg.ru](http://www.websurg.ru)
3. А.Ф.Черноусов, П.М.Богопольский, Ф.С. Курбанов. Хирургия пищевода
4. В.В. Жебровский. Хирургия грыж живота
5. Ш. Дробни. Хирургия кишечника



Спасибо за внимание