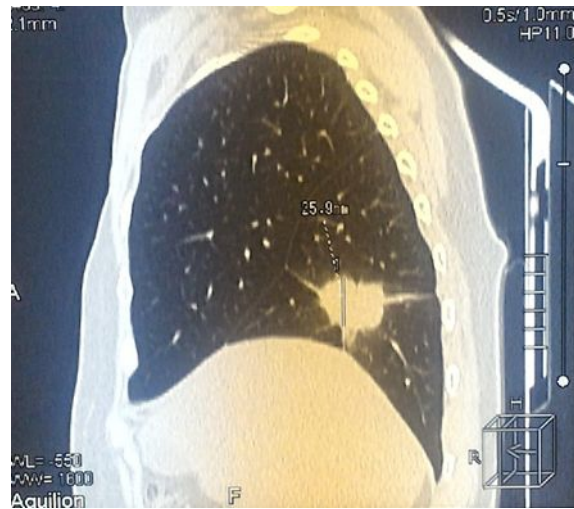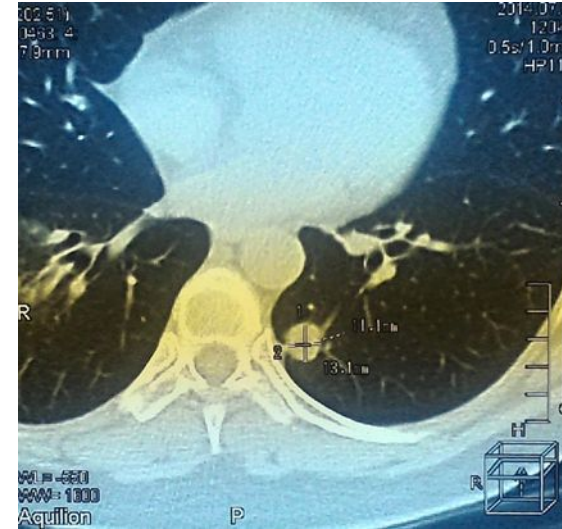
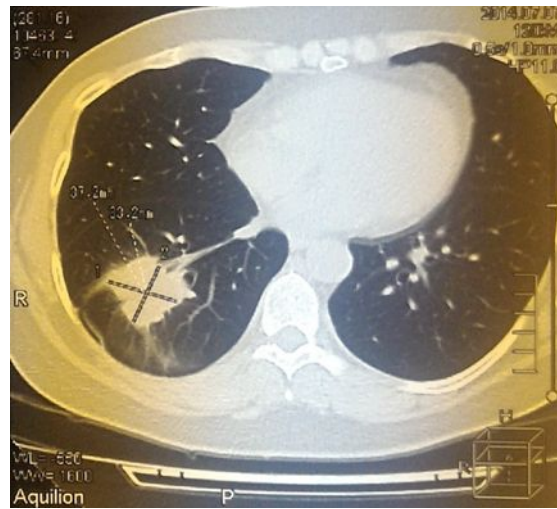


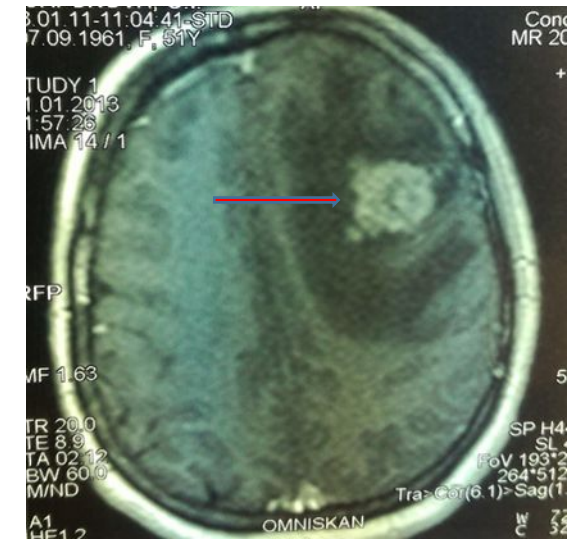
# Комбинированное лечение злокачественных новообразований молочной железы и легкого



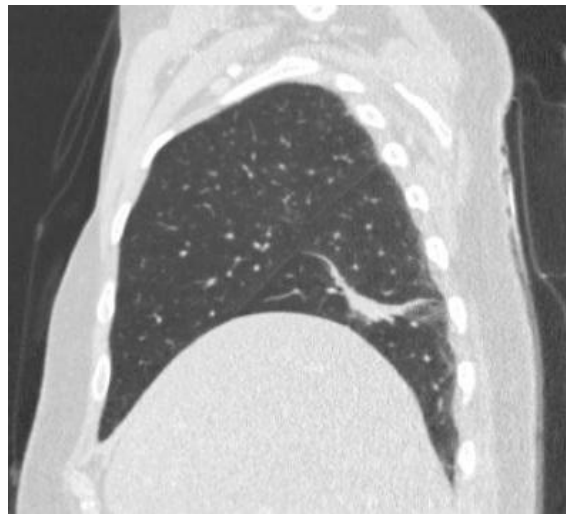
Рак правого легкого



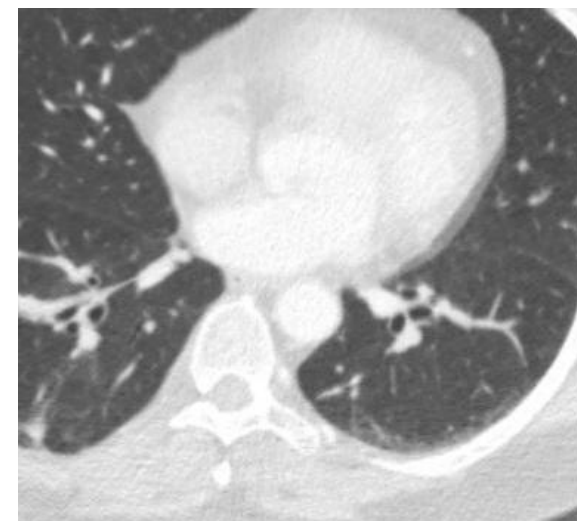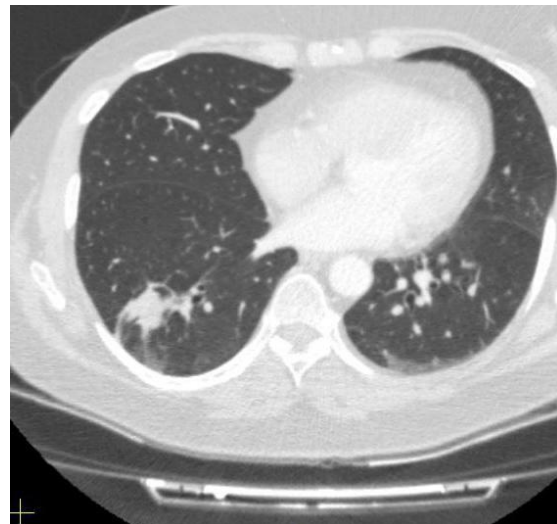
Метастаз рака груди в левое легкое



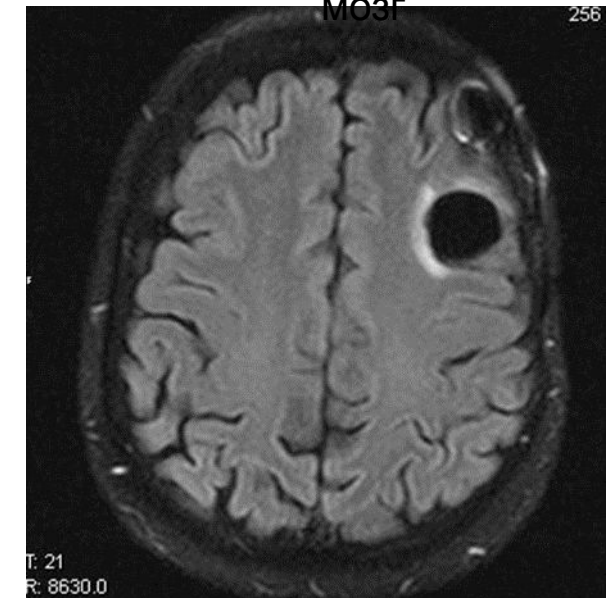
Метастаз рака груди в головной мозг



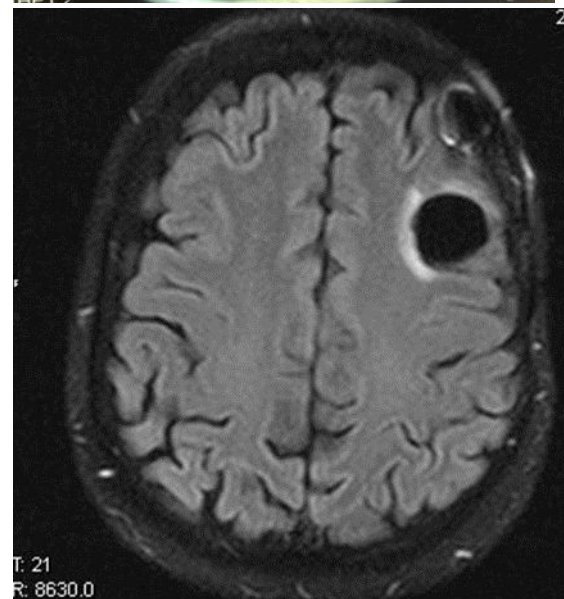
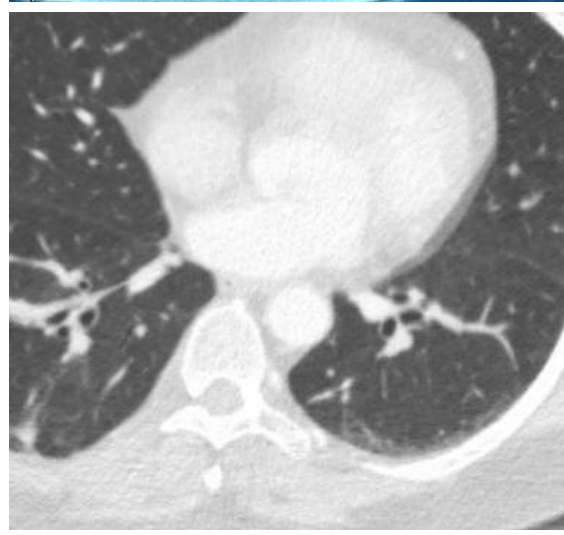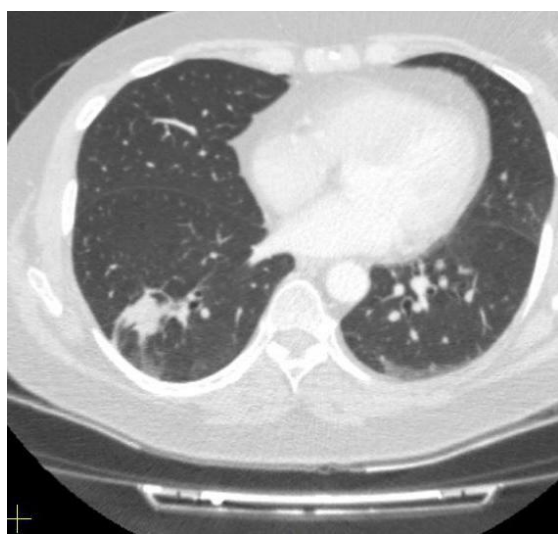
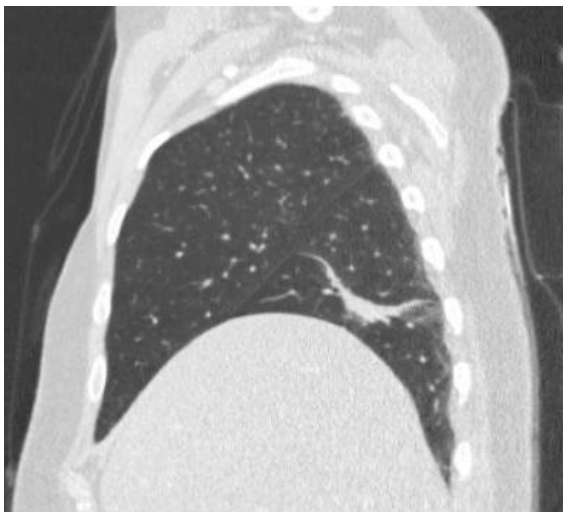
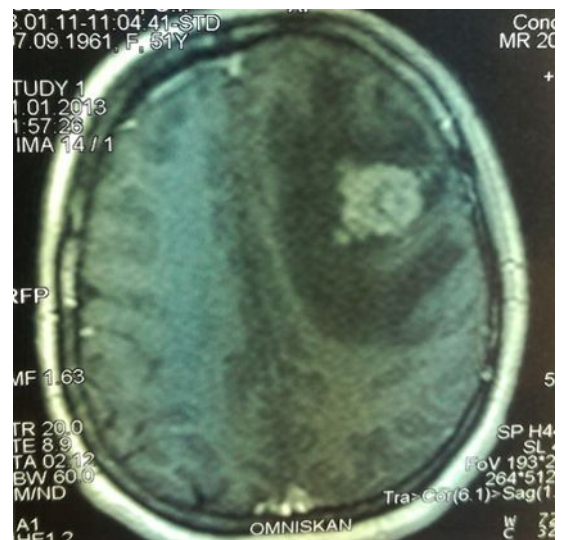
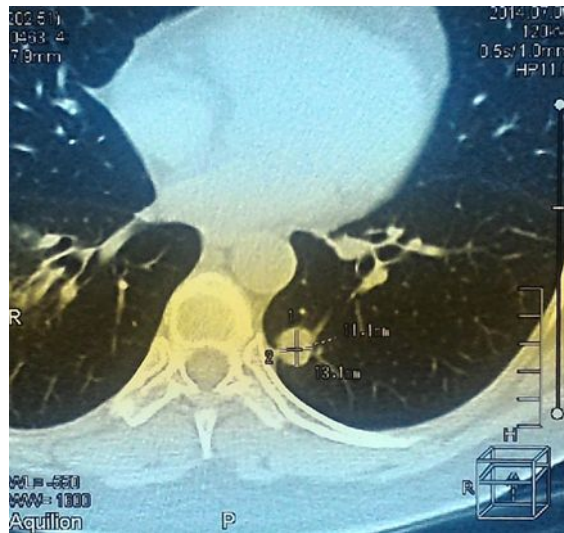
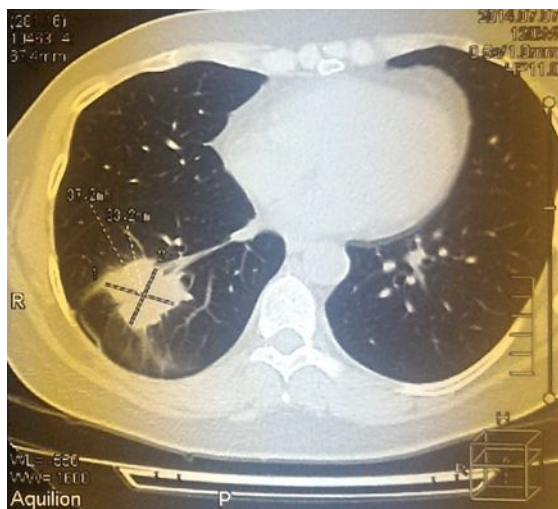
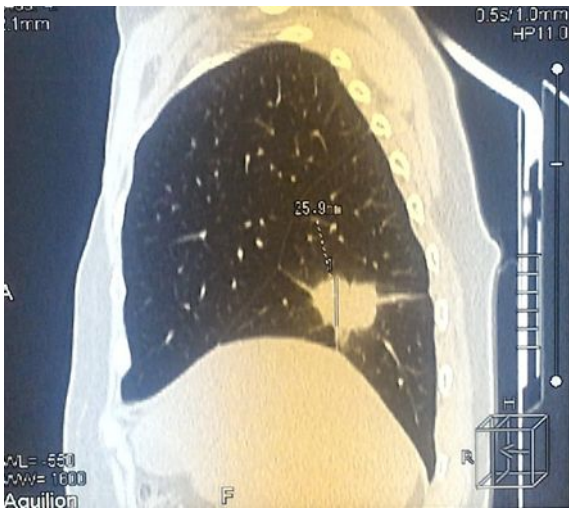Регресс опухоли после лучевой терапии и ПХТ



Регресс опухоли после ПХТ



MPT после оперативного лечения и ПХТ



## Комбинированное лечение злокачественных новообразований молочной железы и легкого

Рак правой молочной железы T1cN1M0 /IIa/ Комплексное лечение от 2007г. Радикальная мастэктомия по Мадену справа (11.2007). 6 циклов ПХТ по схеме FAC. Курс адъювантной дистанционной радиотерапии СОД. Прогрессирование заболевания от 01.2013г. в виде метастатического поражения левой лобной доли головного мозга, нижней доли легкого справа. Костно-пластическая трепанация черепа, удаление опухоли левой лобной доли головного мозга (02.2013). 5 линий МХТ. Регресс (02.2017)