Блоковый нерв

- Ядра блоковых нервов расположены на уровне нижних холмиков крыши среднего мозга спереди от центрального серого вещества, ниже ядер глазодвигательного нерва. Внутренние корешки нервов огибают наружную часть центрального серого вещества и перекрещиваются в верхнем мозговом парусе, который представляет собой тонкую серую пластинку, образующую крышу ростральной части IV желудочка. После перекрёста нервы покидают средний мозг книзу от нижних холмиков. Блоковый нерв является единственным нервом, выходящим с дорсальной поверхности мозгового ствола.
- Из вещества мозга блоковый нерв выходит позади нижних холмиков среднего мозга.
- Каждый блоковый нерв огибает с латеральной стороны ножку мозга.
- На основание мозга блоковый нерв выходит из щели между височной долей полушария мозга и ножкой мозга. Затем, направляясь, кпереди, он прободает твёрдую мозговую оболочку и следует в наружной стенке пещеристого синуса, через верхнюю глазничную щель входит в полость глазницы, располагается поверх сухожильного кольца рядом со зрительным нервом, над глазодвигательным нервом и, направляясь несколько медиально, подходит к верхней косой мышце глаза.

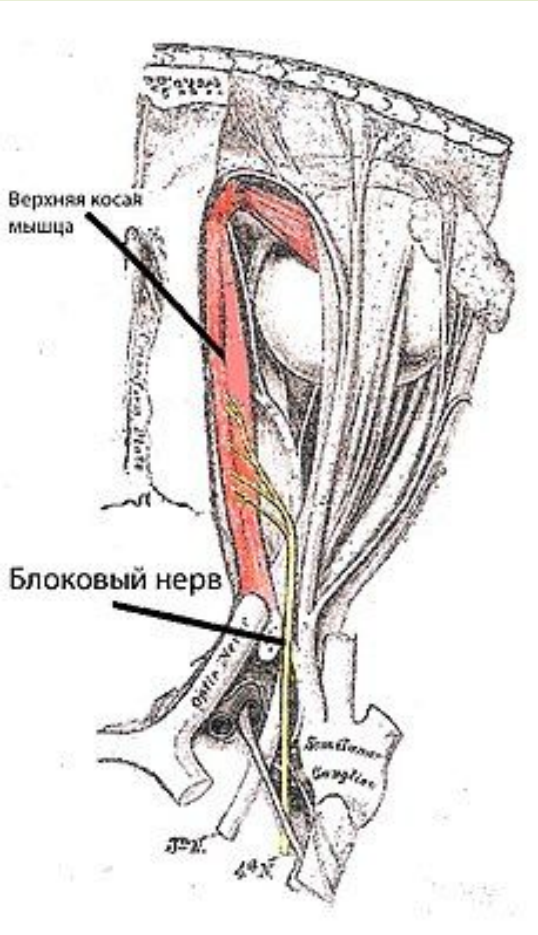

- Блоковый нерв – единственный нерв, корешки которого выходят на дорсальной части мозгового ствола. После выхода из моста, блоковый нерв делает изгиб вперед над верхней мозжечковой ножкой, проходит вдоль глазодвигательного нерва между задней мозговой и верхней мозжечковой артериями. Затем n. trochlearis пронзает твердую мозговую оболочку и входит в базальную цистерну между свободными и прикрепленными краями намета мозжечка.
- Дальше блоковый нерв проходит в латеральный кавернозный синус ниже глазодвигательного нерва и проходит в глазницу через верхнюю глазничную щель, где иннервирует верхнюю косую мышцу. Нерв получил свое название из-за блока, через который перекидывается сухожилие верхней косой мышцы.
- Интракраниальный сегмент этого тонкого нерва наиболее лучшим образом визуализируются на заднебоковой поверхности ствола мозга (рис. 9). На протяжении всего интракраниального сегмента блоковый нерв заключен между листками твердомозговой оболочки, из-за чего его трудно визуализировать на МРТ. Особое внимание должно быть уделено передней части намета мозжечка у пациентов с подозрением на изолированный паралич блокового нерва.

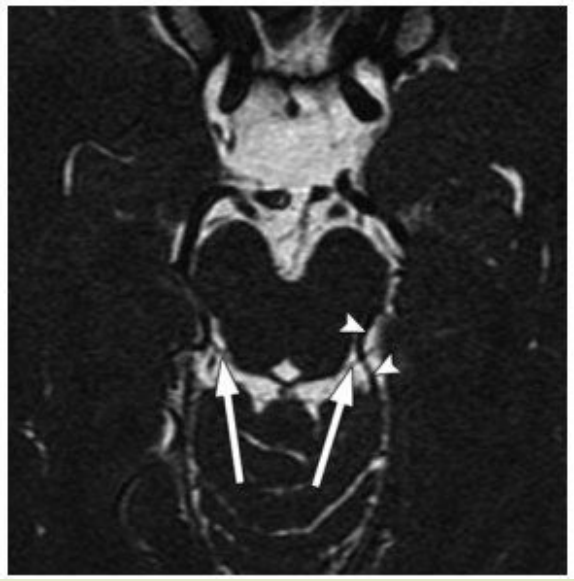

Глазодвигательный нерв [III] , Блоковый нерв [IV] , Отводящий нерв [VII] : Атлас анатомии

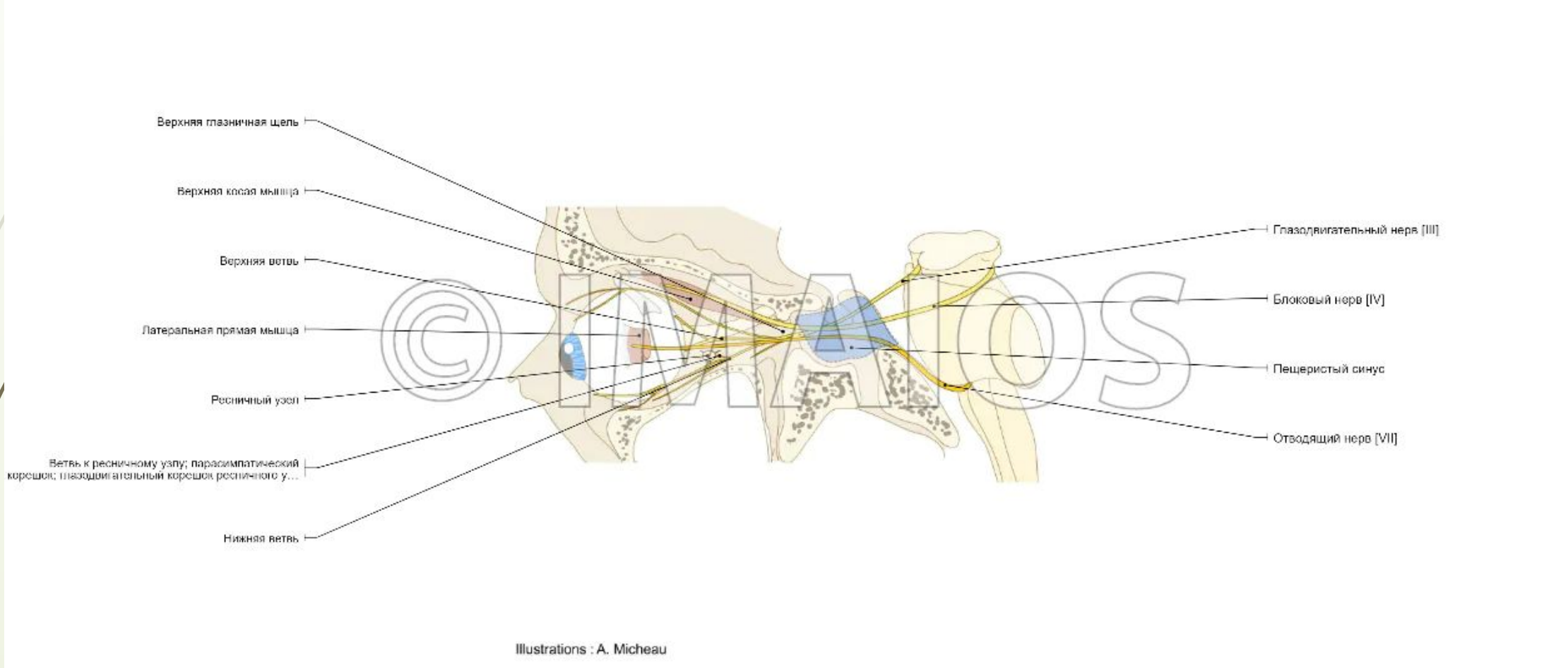

https://studfile.net/preview/4027094/page:36/

- IV пара – блоковый нерв, nervus trochlearis

- Нерв двигательный. Имеет одно двигательное ядро, *nucl. nervi trochlearis*, которое лежит в покрышке среднего мозга на уровне нижних бугорков пластинки четверохолмия. Выходит из среднего мозга с дорсальной стороны после перекреста его волокон в верхнем мозговом парусе, *velum medullare superius*. Нерв огибает ножки мозга с латеральной стороны, выходит на нижнюю поверхность мозга, направляется вперед и, прободая твердую мозговую оболочку, проходит далее в боковой стенке пещеристого синуса вместе с третьей и шестой парами черепных нервов. Выходит из черепа через верхнюю глазничную щель, *fissura orbitalis superior*. В глазнице идет по верхней стенке и иннервирует верхнюю косую мышцу глазного яблока, *m. obliquus superior*.
- При изолированном повреждении блокового нерва отмечается сходящееся косоглазие и диплопия при взгляде вниз.

- Блоковой нерв (IV) Этот нерв является двигательным. Начинается от ядер среднего мозга, пройдя через верхнюю глазничную щель этот нерв обеспечивает только верхнюю косую мышцу, которая двигает зрачок вперед, вниз и вбок.

- IV пара – блоковый нерв

- является чисто двигательным

ядро находится в среднем мозге на дне водопровода на уровне нижних холмиков

выходит из среднего мозга с дорсальной стороны.

Нерв огибает с боковой стороны ножки мозга, выходит на основание мозга и через верхнюю глазничную щель выходит в полость глазницы

Иннервирует верхнюю косую мышцу глазного яблока.

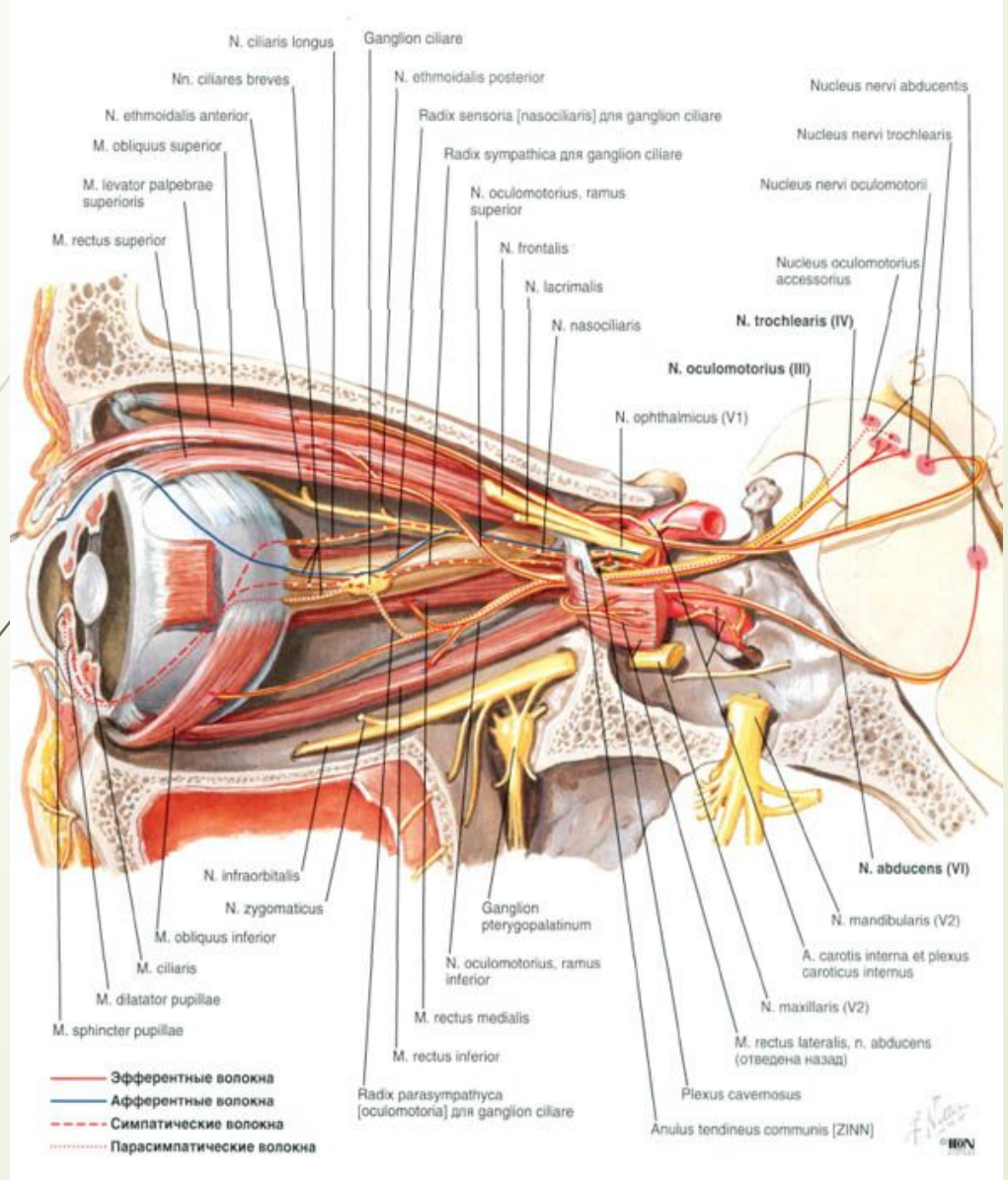
N. ciliaris longus
Ganglion ciliare
Nn. ciliares breves
N. ethmoidalis posterior
Nucleus nervi abducentis
N. ethmoidalis anterior
Radix sensoria [nasociliaris] для ganglion ciliare
Nucleus nervi trochlearis
M. obliquus superior
Radix sympathica для ganglion ciliare
M. levator palpebrae superioris
N. oculomotorius, ramus superior
Nucleus nervi oculomotorii
M. rectus superior
N. frontalis
Nucleus oculomotorius accessorius
N. lacrimalis
N. nasociliaris
N. trochlearis (IV)
N. oculomotorius (III)
N. ophthalmicus (V1)
N. abducens (VI)
N. infraorbitalis
N. zygomaticus
Ganglion pterygopalatinum
N. mandibularis (V2)
M. obliquus inferior
A. carotis interna et plexus caroticus internus
M. ciliaris
N. oculomotorius, ramus inferior
M. dilatator pupillae
N. maxillaris (V2)
M. sphincter pupillae
M. rectus medialis
M. rectus lateralis, n. abducens (отведена назад)
M. rectus inferior
Эфферентные волокна
Афферентные волокна
Симпатические волокна
Парасимпатические волокна
Radix parasympathyca [oculomotoria] для ganglion ciliare
Plexus cavernosus
Anulus tendineus communis [ZINN]

https://eyesfor.me/home/anatomy-of-the-eye/innervation/cranial-nerves.html

- **IV пара черепных нервов**
- Ядро блокового нерва (n. IV) расположено в покрышке среднего мозга на уровне нижних холмиков четверохолмия спереди от центрального серого вещества и вентральнее сильвиева водопровода. Сверху к ядру блокового нерва прилежит комплекс ядер глазодвигательного нерва. Другой соседствующей структурой является миелинизированный медиальный продольный пучок.
- Волокна, покидающие ядро, направляются дорсально, огибая водопровод среднего мозга, перекрещиваются в верхнем мозговом парусе и выходят на дорсальной поверхности ствола мозга позади контрлатерального нижнего холмика крыши среднего мозга (пластинки четверохолмия). Таким образом, блоковый нерв - единственный нерв, чьи волокна совершают полный перекрест и выходят на дорсальной поверхности мозга.
- После выхода из ствола мозга в охватывающую (или четверохолмную) цистерну блоковый нерв огибает с латеральной стороны ножку мозга и сворачивает к передней поверхности ствола, располагаясь вместе с глазодвигательным нервом между задней мозговой и верхней мозжечковой артериями. Затем входит в латеральную стенку пещеристого синуса, где располагается поблизости от n. III, V_1 , VI.
- Из-за самой протяженной (~75 мм) интракраниальной части блоковый нерв чаще других черепных нервов страдает при ЗЧМТ. Он входит в глазницу через экстракональную порцию верхней глазничной щели, сверху-снаружи относительно общего сухожильного кольца Цинна, из-за чего после выполнения ретробульбарной анестезии может наблюдаться отведение и опущение глазного яблока.
- В глазнице блоковый нерв направляется медиально между верхним мышечным комплексом и верхней стенкой глазницы и входит в проксимальную треть верхней косой мышцы. Кроме соматических эфферентных волокон он содержит и афферентные волокна, обеспечивающие проприоцептивную чувствительность иннервируемой мышцы. Ход данных волокон аналогичен таковым, находящимся в n. III. Содержит наименьшее (1500) количество волокон.

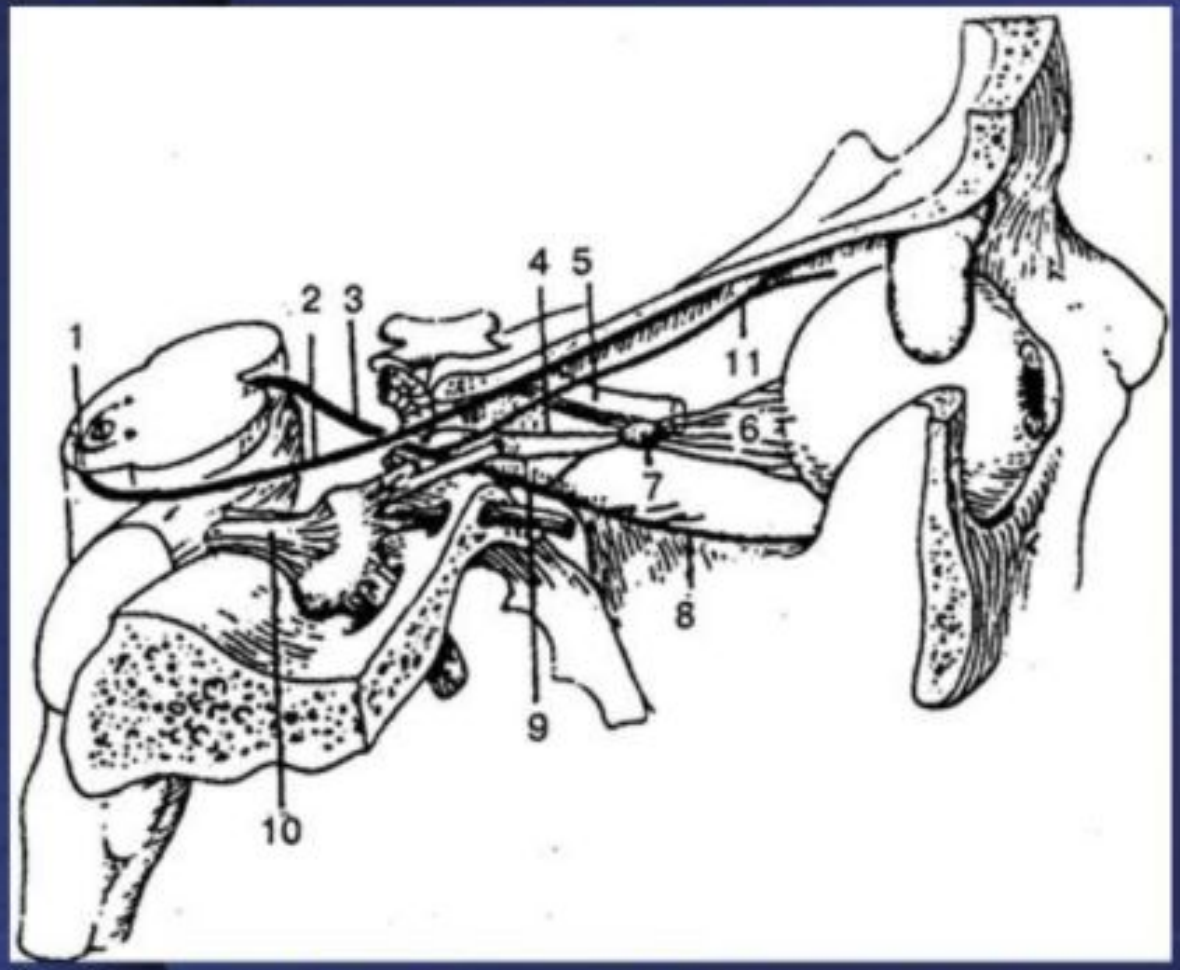

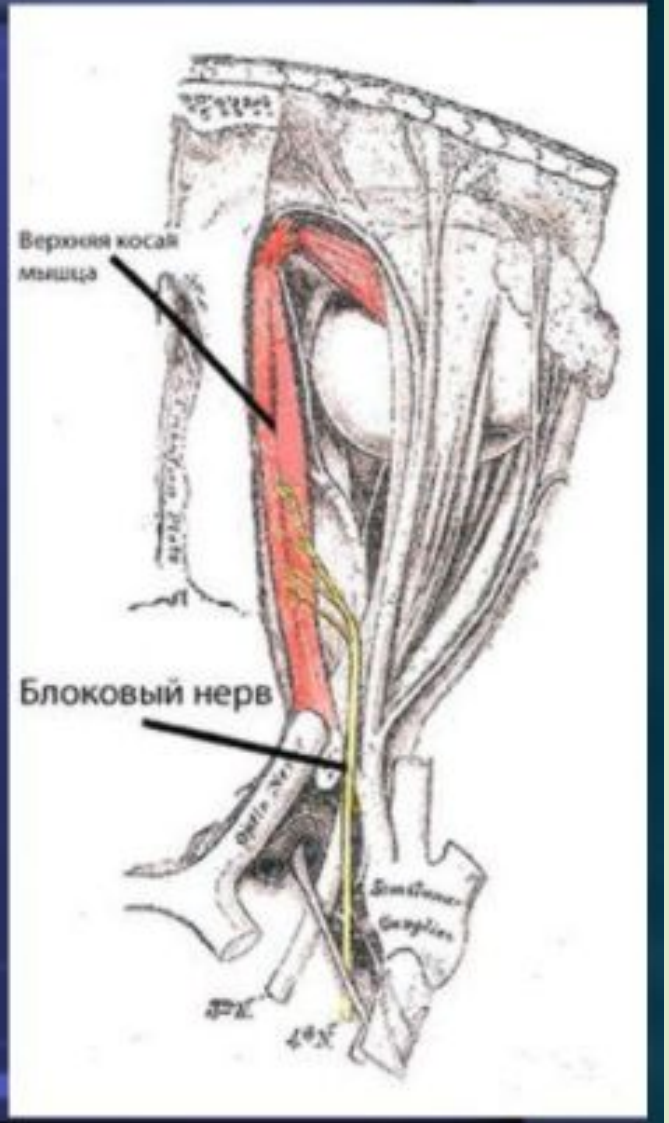

- 1 — перекрест блоковых нервов; 2 — блоковый нерв; 3 — глазодвигательный нерв; 4 — симпатический корешок; 5 — зрительный нерв (часть); 6 — короткие ресничные нервы; 7— ресничный узел; 8— нижняя ветвь глазодвигательного нерва; 9 — носоресничный корешок; 10 — тройничный нерв; 11 — верхняя ветвь глазодвигательного нерва

MyShared

Клиника

- Так как данный нерв иннервирует всего одну мышцу, то его функция идентична функции этой мышцы. Паралич мышцы вызывает отклонение поражённого глазного яблока кверху и несколько кнутри, вследствие антагонистического влияния нижней косой мышцы, а также медиальной прямой. Диплопия (двоение в глазах) не возникает когда больной смотрит вверх, кнаружи и кнутри; при всех остальных направлениях взгляда характерно двоение. Наиболее отчётливо оно в том случае, когда больной смотрит себе под ноги, в частности при ходьбе по лестнице. Во избежание двоения больной наклоняет голову в здоровую сторону, опускает подбородок и поворачивает голову к противоположному плечу. Изолированный паралич блокового нерва наблюдается редко и может быть вызван травмой, возникающей при падении на лоб или на темя.

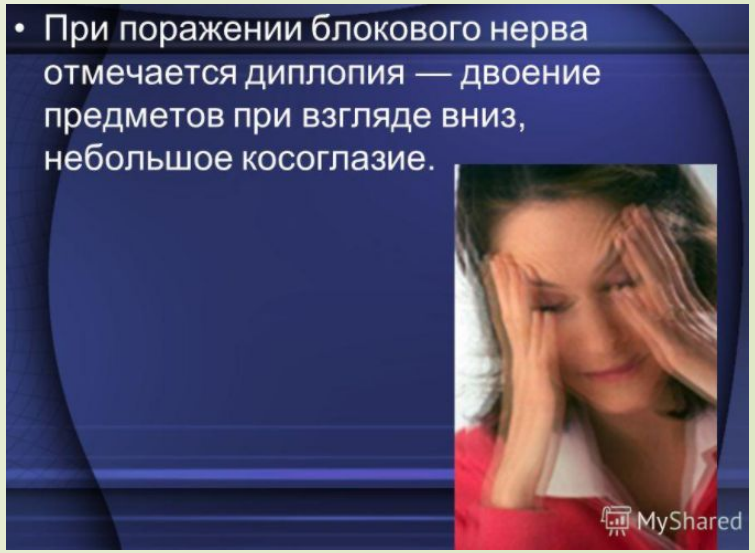

https://www.booksite.ru/fulltext/1/001/008/122/220.htm

- **Блоковый нерв** (n. trochlearis), четвёртая пара черепномозговых нервов; двигательный нерв. Парное ядро Б. н. расположено в среднем мозге, в центральном сером веществе. Корешок Б. н. идёт через центральное серое вещество в передний мозговой парус, где перекрещивается с корешком Б. н. противоположной стороны, огибает ножки мозга, входит в твёрдую мозговую оболочку, а затем через верхнюю глазничную щель проникает в полость глазницы. Иннервирует верхнюю косую мышцу глаза. Б. н. поражается при заболеваниях глазницы, пещеристой пазухи, основания мозга, при опухолях мозжечка. Поражения Б. н. проявляются параличами верхней косой мышцы, что затрудняет движение глазного яблока вверх и вниз. При взгляде вниз и в сторону, противоположную пораженному Б. н., появляется косоглазие, исчезающее при взгляде вниз и в сторону пораженного Б. н.

http://library.bashgmu.ru/elibdoc/elib562.1.pdf

- БЛОКОВЫЙ НЕРВ (IV), n. trochlearis
- **Состав волокон.** Нерв двигательный. Содержит двигательные соматические волокна.
- **Источник** волокон. Источником волокон является двигательное соматическое ядро, nucleus nervi trochlearis. Ядро располагается в покрышке среднего мозга, на уровне нижних бугорков четверохолмия.
- **Локализация** на основании мозга. Из мозга нерв выходит дорсально между нижними холмиками четверохолмия и верхним мозговым парусом, следует в вентролатеральном направлении, огибая ножки мозга. Затем нерв прободает твердую мозговую оболочку и проходит в наружной стенке пещеристого синуса снаружи от глазодвигательного нерва.
- **Выход** из полости черепа. Из черепа выходит через верхнюю глазничную щель, fissura orbitalis superior.
- **Область** иннервации: верхняя косая мышца глазного яблока, т. obliquus superior