Аритмии сердца. Классификация. Этиология.

Подготовила: Тлекхабылова А. С.
Группа: 720 ВОП
Проверила: Альжанова К. Ж.

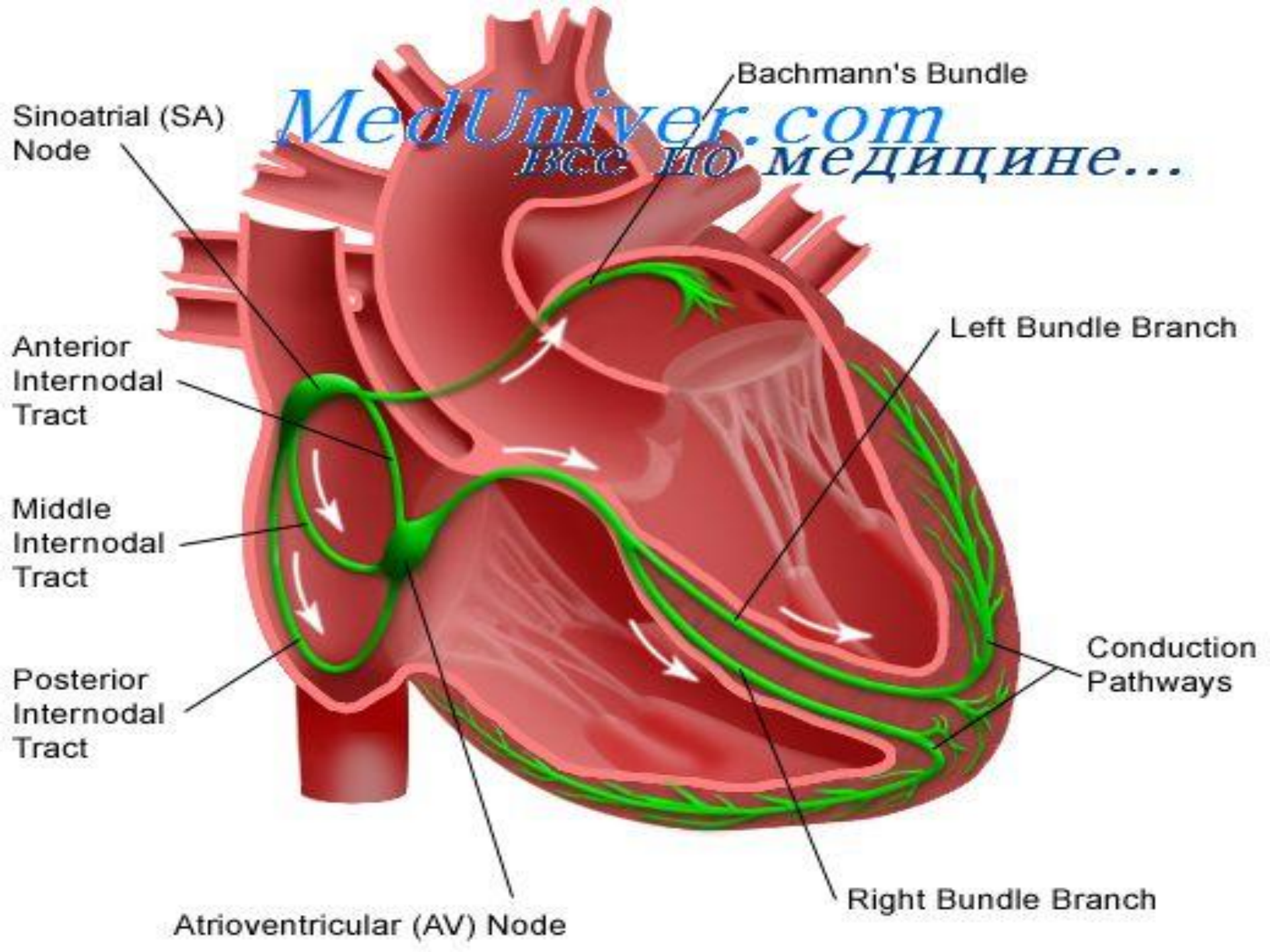

MedUniver.com
все по медицине...

- **Функция проводимости**

- Функция проводимости — это способность к проведению возбуждения волокон проводящей системы сердца и сократительного миокарда. В последнем случае скорость проведения электрического импульса значительна. В предсердиях возбуждение распространяется от СА-узла по трем межузловым трактам (Бахмана, Венкебаха и Тореля) к АВ-узлу и по межпредсердному пучку Бахмана — на левое предсердие (рис. 1.6). Вначале возбуждается правое (рис. 1.7, а), затем правое и левое (рис. 1.7, б), в конце — только левое предсердие (рис. 1.7, в). Скорость проведения возбуждения 30—80 см/с, время охвата возбуждением обоих предсердий — не превышает в норме 0,1 с. В АВ-узле происходит физиологическая задержка возбуждения (скорость проведения снижается до 2–5 см/с). Задержка возбуждения в АВ-узле способствует тому, что желудочки начинают возбуждаться только после окончания полноценного сокращения предсердий. АВ-узел в норме «пропускает» из предсердий в желудочки не более 180–220 импульсов в мин. При большей частоте синусового или предсердного ритма даже у здорового человека развивается неполная атриовентрикулярная блокада проведения импульсов от предсердий к желудочкам. В норме АВ-задержка не превышает 0,1 с.

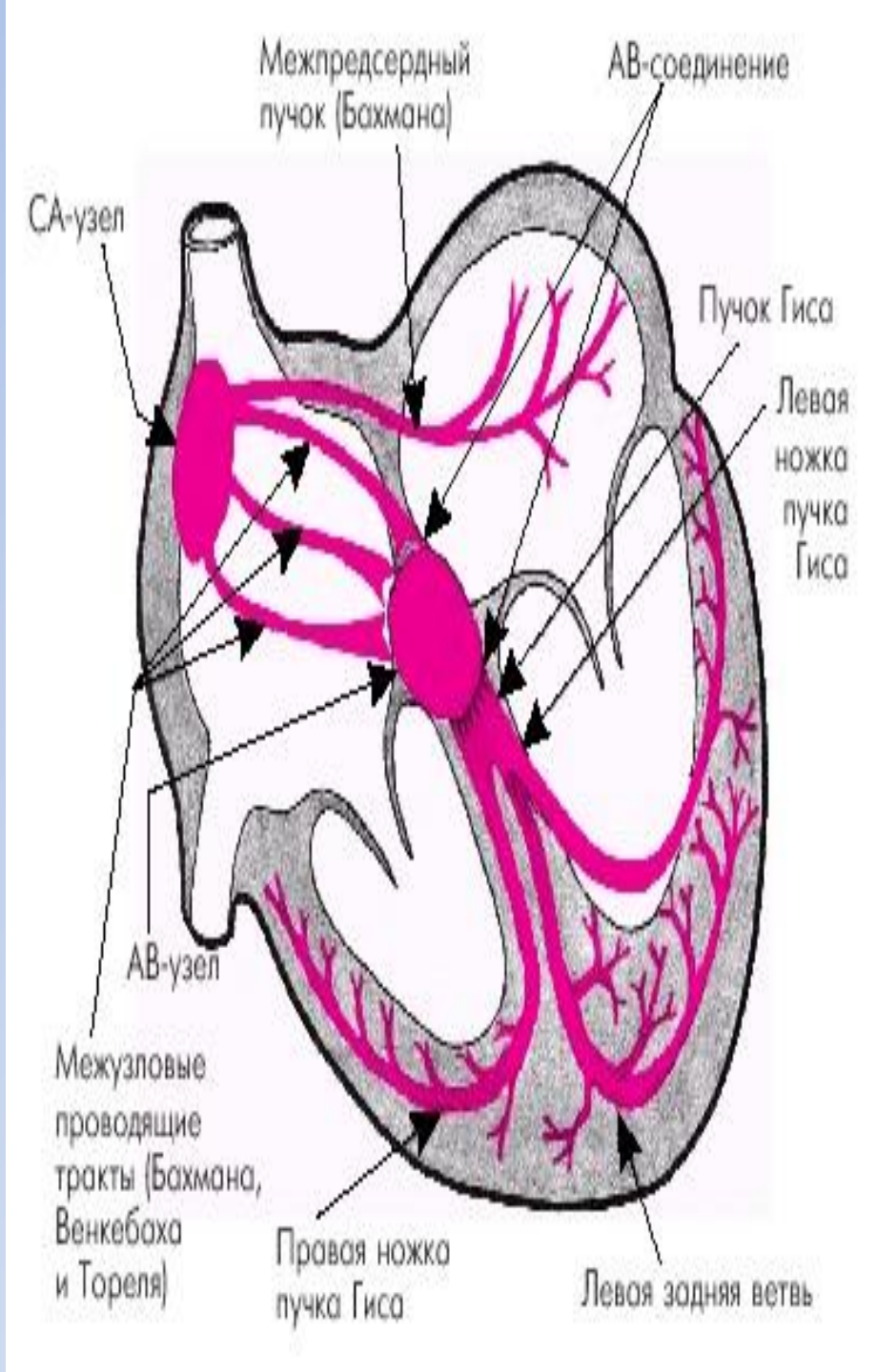

- В желудочках возбуждение быстро рапространяется по пучку Гиса, его ветвям и волокнам Пуркинье (скорость проведения от 100–150 до 300–400 см/с). Волна деполяризации рапространяется от субэндокардиальных к субэпикардиальным участкам сердечной мышцы (рис. 1.8).
  В первые 0,02 с (рис. 1.8, а) деполяризуется левая половина межжелудочковой перегородки (МЖП), а также большая часть правого желудочка (ПЖ). Через 0,04–0,05 с (рис. 1.8, б) возбуждается значительная часть левого желудочка (ЛЖ). Последними в период 0,06–0,08 с активируются базальные отделы ЛЖ, ПЖ и МЖП (рис. 1.8, в). При этом фронт волны возбуждения постоянно меняет свое направление, как это видно на рисунке. Общая продолжительность деполяризации желудочков составляет 0,08–0,09 с.

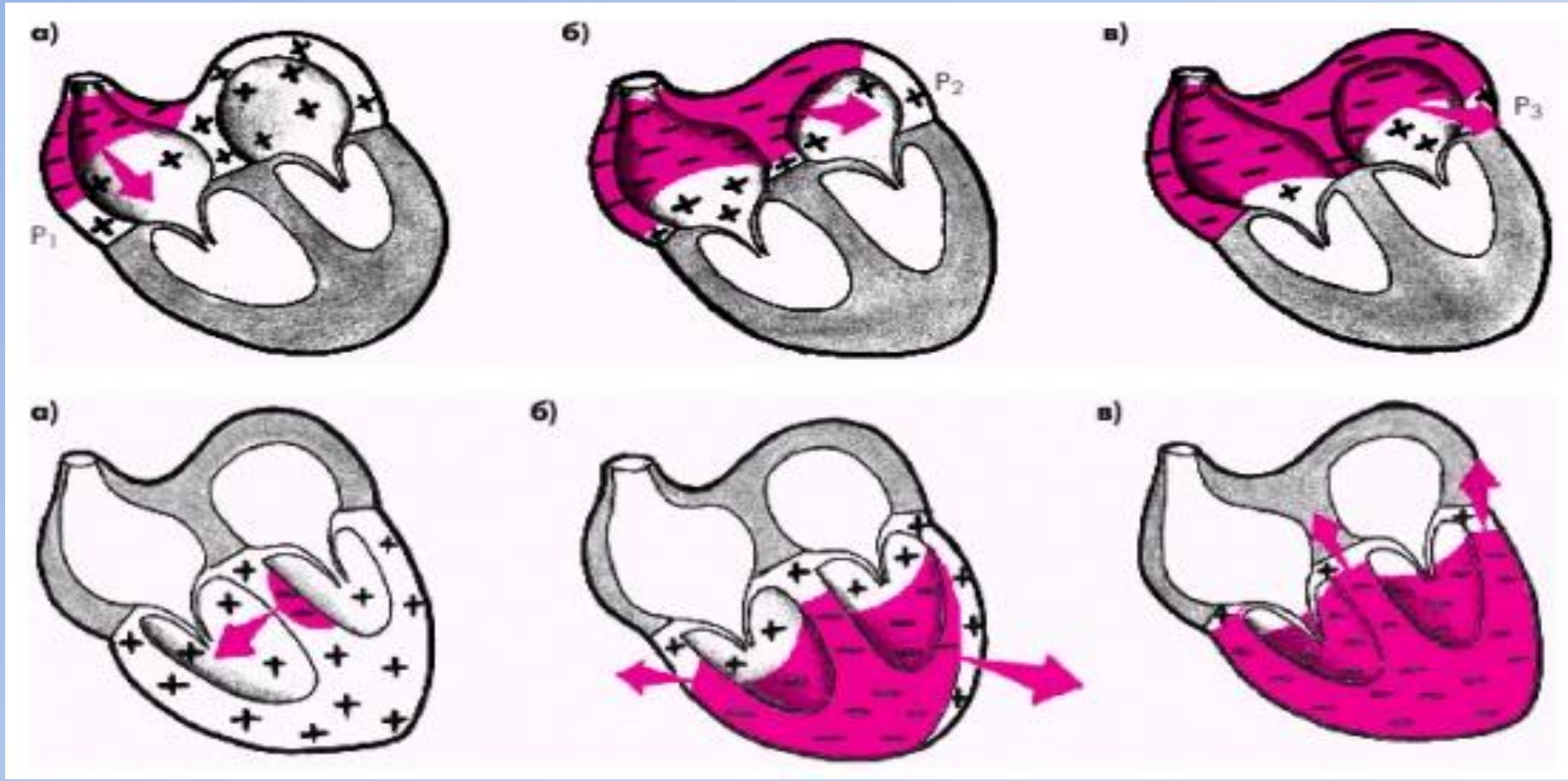

- *Распространение возбуждения по предсердиям.*
- *а — начальное возбуждение правого предсердия; б — возбуждение правого и левого предсердий;*
  в — конечное возбуждение левого предсердия. Р 1 ,Р 2 и Р 3 — моментные векторы деполяризации
- *Распространение возбуждения по сократительному миокарду желудочков.*
- *а — деполяризация межжелудочковой перегородки (0,02 с);*
  б — деполяризация верхушки, передней, задней и боковой стенок желудочков (0,04–0,05 с);
  в — деполяризация базальных отделов желудочков и межжелудочковой перегородки (0,06–0,08 с)

Что такое аритмии сердца???

Аритмии сердца – нарушения частоты, ритмичности и последовательности возбуждения и сокращения отделов сердца.
Единой классификации аритмий сердца до сих пор нет.

Классификация нарушений ритма и проводимости (В. Н. Орлов, 1983), с изменениями

- **А. Аритмии, обусловленные нарушением функции автоматизма синусового узла:**

- **Синусовая тахикардия;**
- **Синусовая брадикардия;**
- **Синусовая аритмия;**
- **Остановка синусового узла;**
- **Асистолия предсердий;**
- **Синдром слабости синусового узла.**

- Б. Эктопические комплексы или ритмы:

I. Пассивные:

Предсердные

Из атриовентрикулярного водителя ритма

Из желудочков

II. Активные:

- Экстрасистолия:
  - Предсердная
  - Из атриовентрикулярного соединения
  - Желудочковая
- Парасистолия
- Пароксизмальная и непароксизмальная тахикардия:
  - Предсердная
  - Из атриовентрикулярного соединения
  - Желудочковая

- **В. Мерцание и трепетание:**

Мерцание предсердий

Трепетание предсердий

Трепетание и мерцание желудочков

Г. Нарушение функции проводимости:

Синоаурикулярная блокада

Внутрипредсердная блокада

Атриовентрикулярная блокада

Нарушения внутрижелудочковой проводимости

Блокада ножек пучка Гиса и ветвей левой ножки

Д. Синдромы преждевременного возбуждения жлудочков.

Этиологические факторы:

- Функциональные расстройства нервной системы (неврозы, невроастения и др)
- Нервно-рефлекторные влияния на сердечно-сосудистое ситему при заболеваниях желудочно-кишечного тракта, мочеполовой системы, органов дыхания, ЛОР-органов, позоночника и т.д.
- Нейроциркуляторная дистония
- Заболевания центральной и вегетативнойнервной системы (черепно-мозговые травмы, арахноидиты, диэнцефалиты и другие воспалительные заболевания, опухоли головного мозга, нарушения мозгового кровообращения и др)
- Ишемическая болезнь сердца

- Воспалительные поражения миокарда различного генеза
- Нарушения электролитного баланса (изменения содержания в крови калия, магния, кальция, натрия)
- Гипоксия и гипоксемия различного происхождения (недостаточность кровобращения любого генеза, хроническое легочное сердце, анемии различной этиологии)
- Влияние на сердца токсических веществ (углерода оксид, бактериальные токсины, никотин и другие компоненты табчного дыма, алкоголь, промышленные, производственные факторы и др)

- **Интоксикация лекарственными средствами, побочные действия лекарственных препаратов (сердечные гликозиды, мочегонные препараты, бета-адреноблокаторы, хинидин, и другие антиаритмические препараты)**

Синусовая тахикардия

- **Синусовая тахикардия** (СТ) — это увеличение ЧСС больше 90 в мин. при сохранении правильного синусового ритма.
- *Синусовая тахикардия.*
  а — ЭКГ здорового человека, зарегистрированная в покое (ЧСС 77 в минуту);
  б — ЭКГ того же человека после физической нагрузки (синусовая тахикардия, ЧСС 150 в минуту).
  Механизм синусовой тахикардии
- Механизмы: повышение автоматизма СА — узла в результате
  1. увеличения тонуса симпатической нервной системы,
  2. органического поражения СА — узла,
  3. токсических влияний на СА — узел.
- **ЭКГ при синусовой тахикардии**
- 1. увеличение ЧСС больше 90 в мин. (смотрите рисунок выше)
  2. сохранение правильного синусового ритма

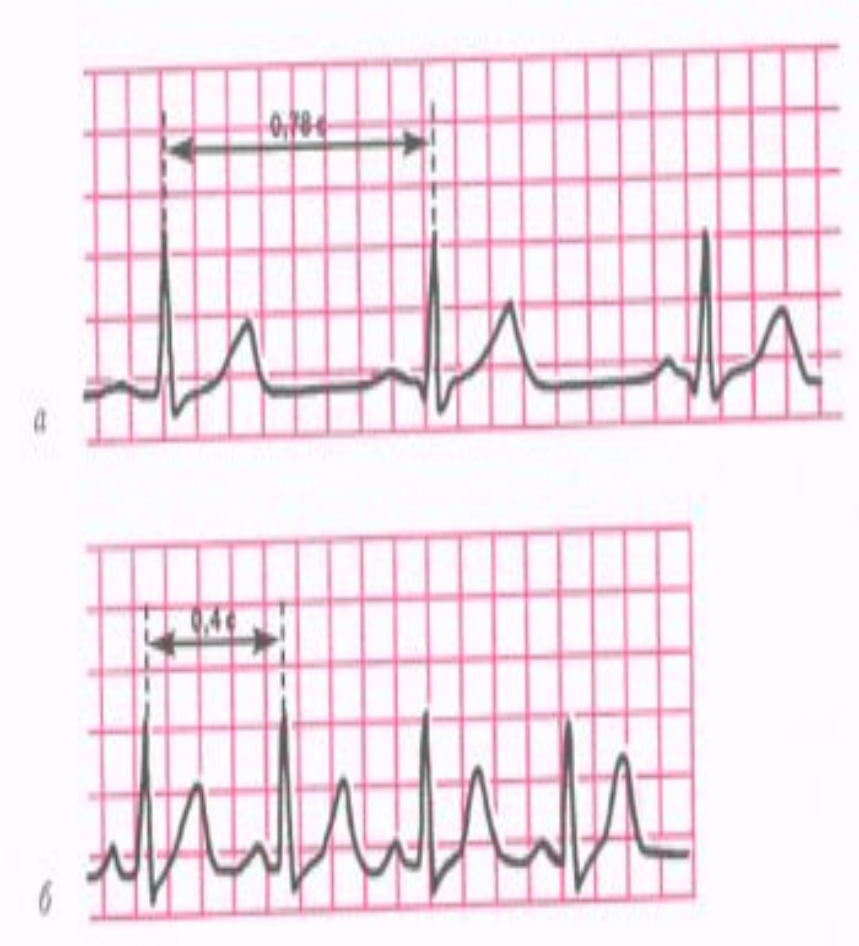

Синусовая брадикардия

- Синусовая брадикардия - это синусовый ритм с частотой менее 60 уд./мин. Она может быть физиологической (как у спортсменов или во время сна) или являться результатом острого инфаркта миокарда (ИМ), синдрома слабости синусового узла (СССУ), приема ряда препаратов, таких как блокаторы бета-адренорецепторов - бета-адреноблокаторы

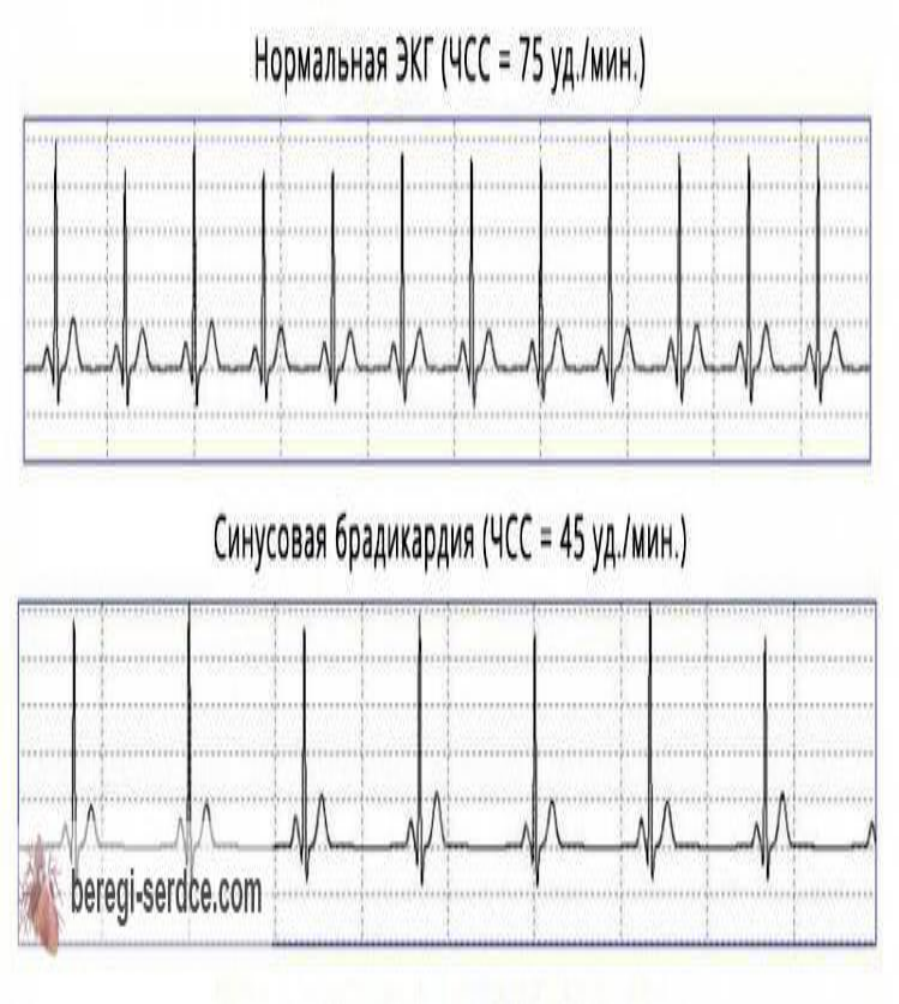

Синусовая аритмия

- **Синусовой аритмией называется неправильный синусовый ритм с периодами учащения и урежения ритма.**
- Синусовая аритмия бывает физиологической (дыхательная форма аритмии) и патологической (недыхательная форма аритмии).
- **Физиологическая синусовая аритмия**характеризуется четкой зависимостью от фаз дыхания - на вдохе происходит учащение сердцебиений, на выдохе - урежение. Характерной особенностью является исчезновение аритмии при задержке дыхания или под влиянием атропина. Дыхательная форма аритмии наблюдается:
- у молодых здоровых людей;
- у спортсменов;
- у больных нейроциркуляторной дистонией;
- у больных неврозами.
- **ЭКГ-признаки физиологической синусовой аритмии**:
- колебание продолжительности интервалов R-R, связанные с фазами дыхания, и превышающие 0,15с;
- сохранение синусового ритма;
- исчезновение аритмии при задержке дыхания.
- Физиологическая дыхательная синусовая аритмия лечению не подлежит.
- **Патологическая синусовая аритмия** наблюдается:
- у лиц пожилого возраста при засыпании или пробуждении;
- при заболеваниях сердца: ИБС, миокардиты, кардиомиопатия.
- **ЭКГ-признаки патологической синусовой аритмии**:
- постепенное или скачкообразное изменение продолжительности интервалов R-R, превышающее 0,15 с;
- сохранение синусового ритма;
- сохранение аритмии при задержке дыхания.

СИНУСОВАЯ АРИТМИЯ

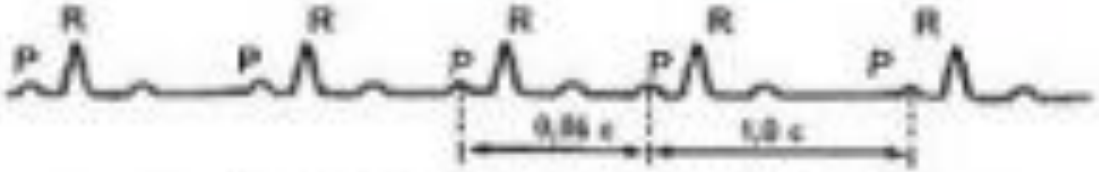

Синусовая аритмия: интервалы P—P различны; самый большой интервал P—P отличается от самого малого интервала P—P более чем на 0,12"

Экстрасистолия

- **Экстрасистолы** (ударение на **и**) — это преждевременные (внеочередные) возбуждения и сокращения всего сердца или его отдельных участков, импульс для которых обычно исходит из различных участков**проводящей системы сердца**.
- **По месту возникновения** экстрасистолы бывают 3 видов:
- **предсердные**: измененный зубец P, нормальный желудочковый комплекс QRS;
- **атривентрикулярные** (из AV-соединения): комплекс QRS не изменен, зубец P отсутствует или изменен и регистрируется после комплекса QRS;
- **желудочковые**: комплекс QRS расширен и изменен, зубец P обычно не виден.

0.68 secs
0.60 secs
0.96 secs

а)
II
P+R
ЭС
б)
II
ЭС
P

АВ блокада

ЭКГ при атриовентрикулярных блокадах

Тип ритма и ЭКГ-картина	Состояния
Нормальная ЭКГ	– Норма
АВ-блокада I степени	– Ваготония – Занятия спортом – Миокардит – Терапия сердечными гликозидами – Пороки сердца
АВ-блокада II степени, тип I (периодика Венкебаха)	– Вегетососудистая дистония – ИБС – Передозировка сердечных гликозидов
АВ-блокада II степени, тип II (Мобитц II)	– ИБС – Кардиомиопатия – Миокардит
АВ-блокада III степени (полная АВ-блокада)	– Миокардит – Пороки сердца – ИБС – ИМ

meduniver.com

- **АВ-блокада I степени**
- **ЭКГ признаки**:
- **все формы** АВ-блокад I степени:
  - правильный синусовый ритм;
  - увеличение интервала PQ (более 0,22 с при брадикардии; более 0,18 с при тахикардии).

- **АВ-блокада II степени**
- **ЭКГ признаки**:
- **все формы** АВ-блокад II степени:
  - Синусовый неправильный ритм;
  - Периодическое полное блокирование проведения отдельных импульсов возбуждения от предсердий к желудочкам (отсутствие QRS-комплекса после зубца P).

- **АВ-блокада III степени (полная АВ-блокада)**
- **ЭКГ признаки**:
- **все формы** полной АВ-блокады:
  - атриовентрикулярная диссоциация - полное разобщение предсердного и желудочкового ритмов;
  - регулярный желудочковый ритм.

Блокада правой ножки пучка Гиса.

- **1. Блокада правой ножки пучка Гиса.**
- При такой блокаде возбуждение по правой ножке не проводится, а по левой проводится. Это ведет к изменению векторов возбуждения желудочков.
- **Ход возбуждения (См анимацию).**
- Начинается возбуждение обычно по левой ножке и вектор возбуждения левой части мезжелудочковой перегородки направлен обычно слева направо. Этот вектор дает формирование небольшого зубца **r** в **V1-2** и небольшого **q** в **V5-6.** Но далее все нарушается. Так как правая ножка непроходима, то во вторую очередь формируется вектор возбуждения левого желудочка, который направлен от эндокарда к эпикарду. Такой вектор в отведениях **V1-2** даст формирование глубокого зубцы **S**, а в отведениях **V5-6** формирование зубца **R**. Наконец, после значительной задержки возбуждение в обход правой ножки достигает правого желудочка, формируется вектор правого желудочка, направленный от эндокарда к эпикарду. Вектор правого желудочка вызовет в отведениях **V1-2** появление высокого и широкого зубца **R1**, а в отведениях **V5-6** столь же широкого зубца **S**. Следовательно, в правых грудных отведениях желудочковый комплекс будет иметь форму **rS(s)R1**, а в левых грудных отведениях форму **qRS** или **RS**, причем зубец **S** будет уширен.
- Изменение хода процессов деполяризации желудочков скажется на процессе реполяризации. Сегмент **ST** в правых отведениях будет опушен, а в левых - приподнят. Зубец **T** в правых отведениях отрицательный, а в левых - положительный.
- **Итак, признаками блокады правой ножки пучка Гиса являются:**
- 1. Уширение комплекса QRS > = 0.12 с.2. Желудочковый комплекс в V1-2 имеет форму rSR1, или RSR1, или RsR, или rR1, часто имеют М-образный вид.3. Желудочковый комплекс в V5-6 имеет форму qRS, при этом зубеу S уширен.4. ЭКГ в I стандартном отведении напоминает V5-6, а в III стандартном отведении V1-2.5. Электрическая систола (QT) удлинена.**(См. ЭКГ)**
- **Для неполной блокады правой ножки пучка Гиса** характерна типичная форма зубцов в V1-2 и V6-6, но комплекс QRS не уширен или уширен умеренно, менее 0.12 с.

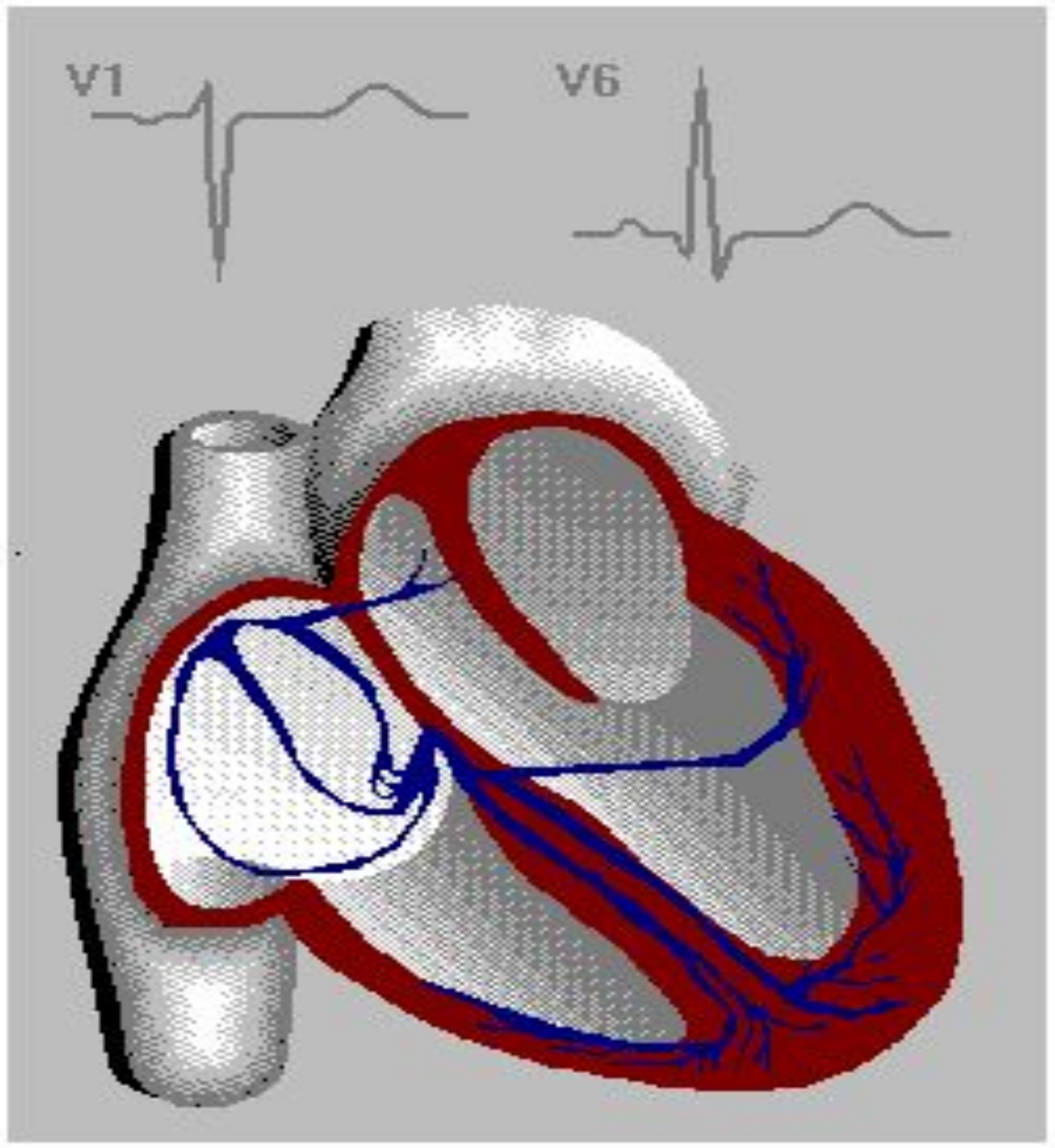
V1
V6

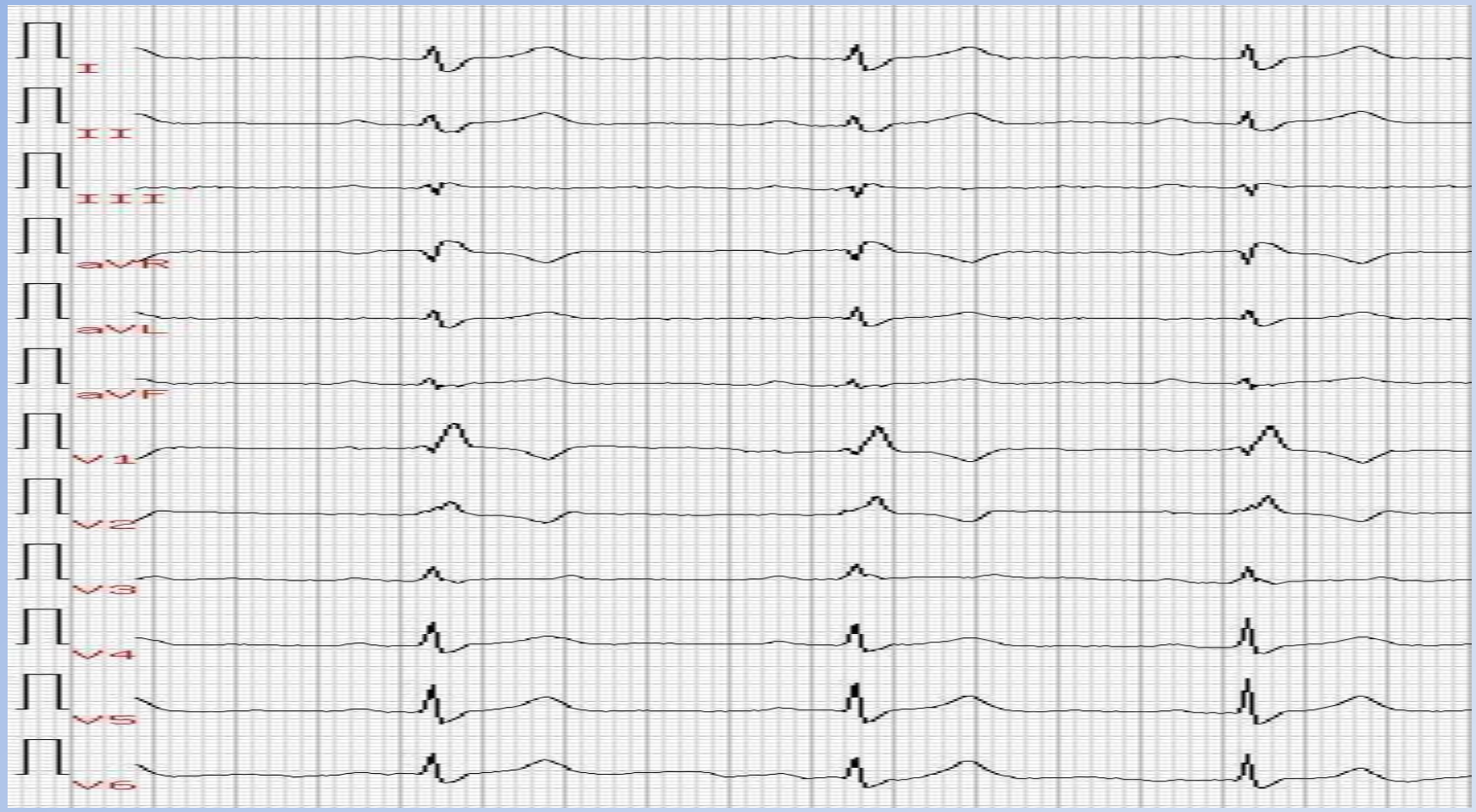

Больной М., 38 лет. 2 года назад перенес миокардит.
На ЭКГ признаки блокады правой ножки пучка Гиса:
PR=0.19, **QRS = 0.13, QT = 0.42(0.41).**
V1 типа rsR1; T отрицательный.
V6 типа RS, причем S уширен. T - положительный.
Время активности в V1 = 0.08 (n=<0.035).
ЧСС = 58 в 1 мин.

Блокада левой ножки пучка Гиса.

- **Блокада левой ножки пучка Гиса.**
- В связи с блокадой левой ножки пучка Гиса, возбуждение в левый желудочек приходит окольными путями. Это вызывает значительное замедление прохождения возбуждения по желудочкам, уширение комплекса QRS и изменение направления деполяризации левого желудочка.
- При блокаде левой ножки пучка Гиса в отведениях V5-6 обычно представлен широкий зубец R с зазубриной на разных уровнях. В отведениях V1-2 при этом обычно регистрируется комплекс типа rS или QS с широким и глубоким зубцом S.
- **Ход возбуждения:**
- В связи с блокадой левой ножки возбуждение не может пройти по ней на левую половину мезжелудочковой перегородки и на левый желудочек., потому в первую стадию они не возбуждаются. По правой ножке возбуждение проходит обычным путем и вызывает возбуждение правой половины мезжедудочковой перегородки. В результате вектор меняет свое направление и направлен справа налево. Одновременно возбуждается правый желудочек с обычным вектором от эндокарда к эпикарду. После этого возбуждение замедленно начинает переходить на левую часть мезжелудочковой перегородки. Следовательно, при блокаде левой ножки вектор мезжелудочковой перегородки и правого желудочка направлены в разные стороны. Суммарный их вектор направлен к отведению **V5-6**, что дает формирование в этих отведениях зубца **R**. К электороду отведений **V1-2** направлен отрицательный суммарный вектор и там запишется зубец **q** или **QS**. Иногда вектор правого желудочка по времени опережает суммарный вектор перегородки и тогда в отведениях **V1-2** может быть желудочковый комплекс типа **rS**. Когда возбуждение правого желудочка заканчивается, то начинает возбуждаться левый желудочек. Вектор его возбуждения направлен к отведениям **V5-6**, что вызывает увеличение амплитуды зубца **R и его зазубривание.** К электроду **V1-2** направлен отрицательный вектор и отрицательные зубцы в этих отведениях углубятся. Изменение процессов деполяризации приводят к реципрокному изменению реполяризации - сегмента **ST** и зубца **T.** В левых грудных отведениях сегмент **ST** будет опущен, **T** отрицательный, а в правых - **ST** приподнят, а **T** положительный.
-
- **Итак, блокада левой ножки пучка Гиса диагностируется на основании следующих электрокардиографических признаков:**
- 1. Уширение комплекса QRS >= 0.12 с.2. В левых грудных отведения (V5-6) уширенный комплекс имеет форму R с зазубиной на разном уровне.3. Зубец q в отведениях V5-6 отсутствует (!).4. Время активации левого желудочка превышает 0.04 с.5. Отведения V1-2 обычно имеют форму rS или QS, при этом комплекс QS может сохраняться в V1-3.6. Смещение сегмента ST и зубца T направлены в противоположную сторону от основного зубца желудочкового комплекса QRS.7. Позиция сердца чаще горизонтальная, электрическая ось умеренно смещена влево, электрическая систола удлинена.

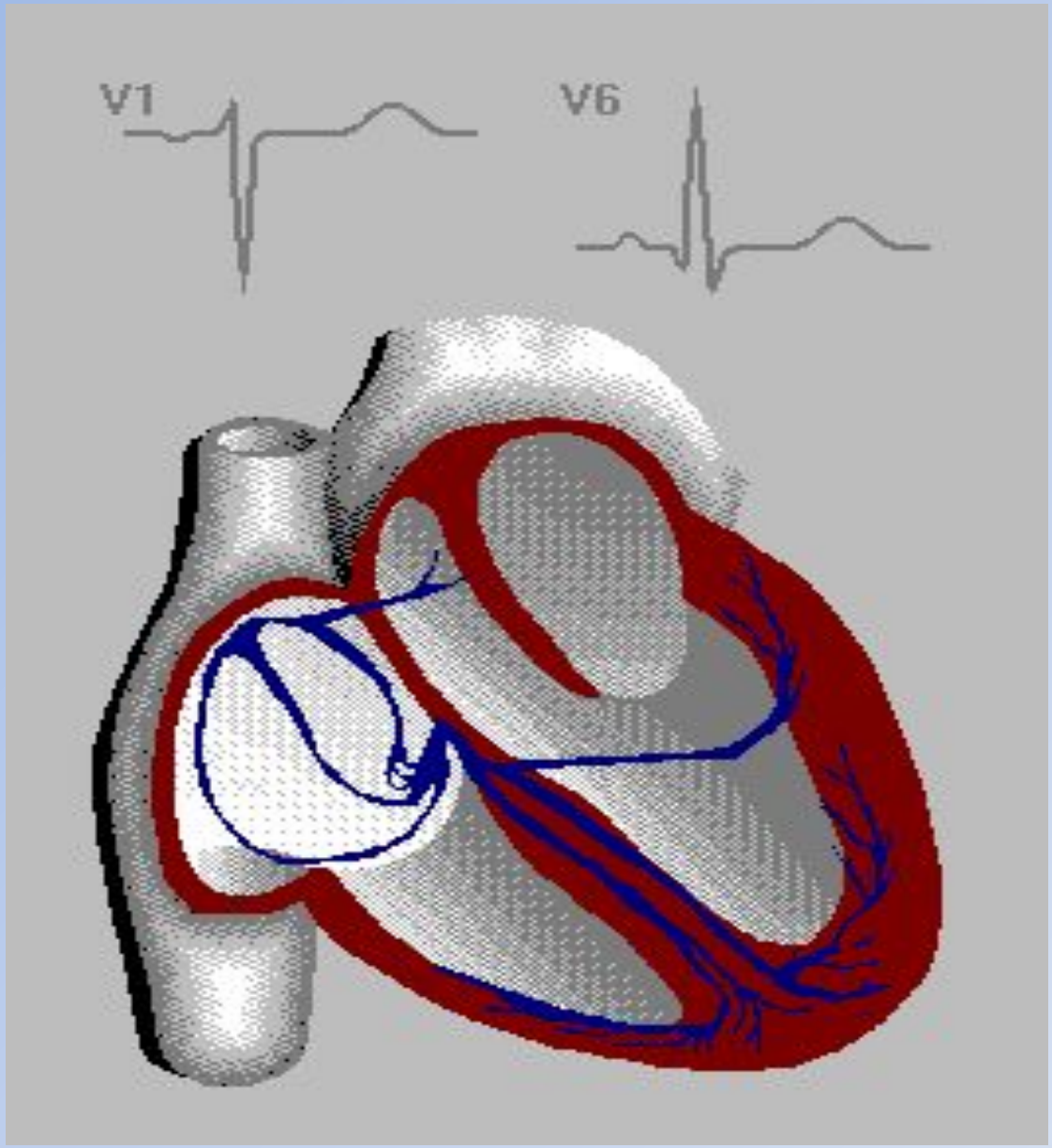
V1
V6

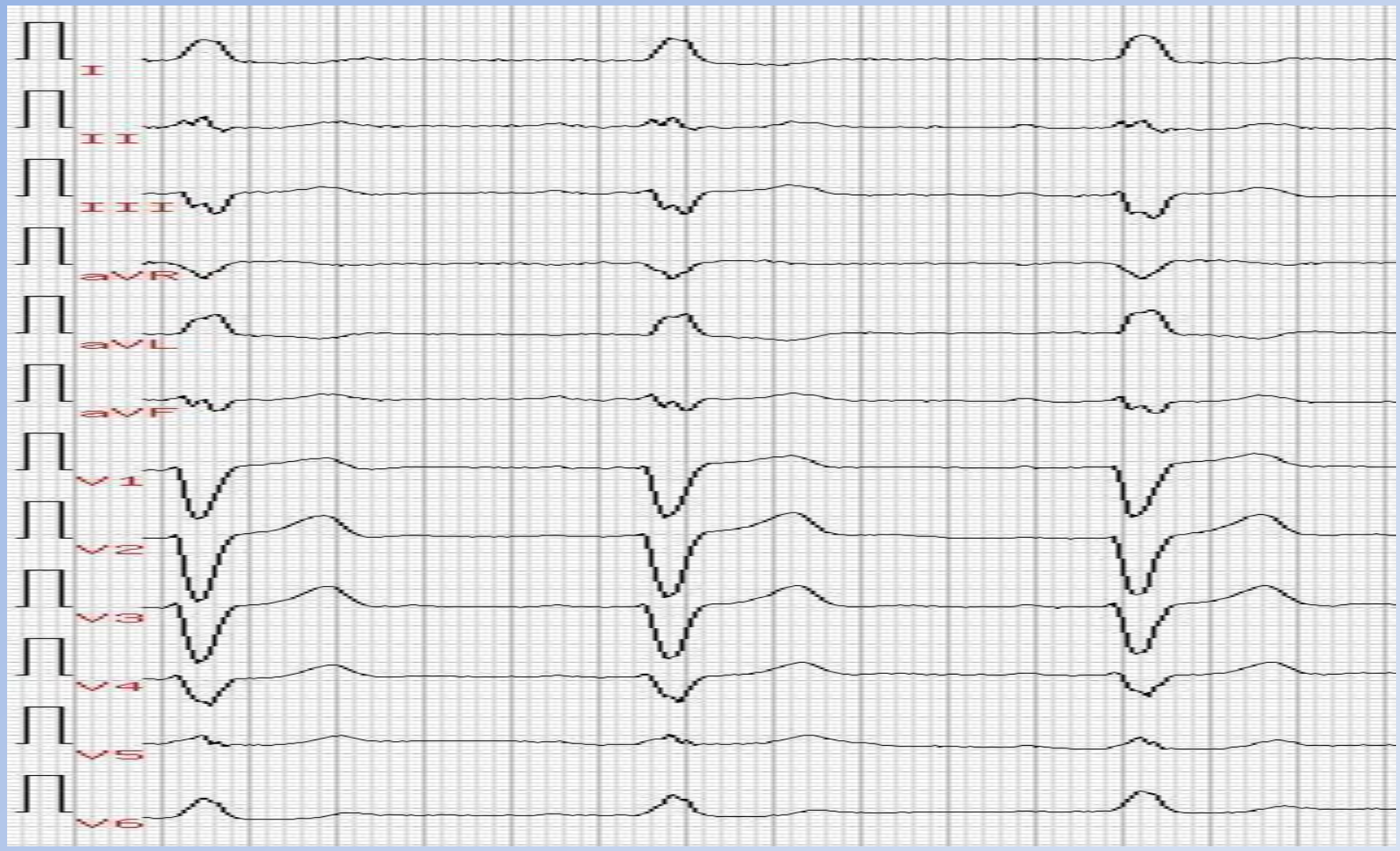

Больной К, 58 лет. Страдает ИБС.

На ЭКГ: синусовыя брадикардия, признаки блокады левой ножки пучка Гиса:

PR = 0.21, **QRS = 0.15. QT = 0.47 (0.43).**

V6 типа R, ST ниже изолинии.

V1 типа rS, ST выше изолинии.

Время активности V6 = 0.06 с. (n=<0.04)

ЧСС=54.