Гломерулонефрит

Willem PROESMANS, MD, PhD
Pediatric Nephrologist
University of Leuven,
Belgium
Minsk 2006

Гломерула и ее компоненты

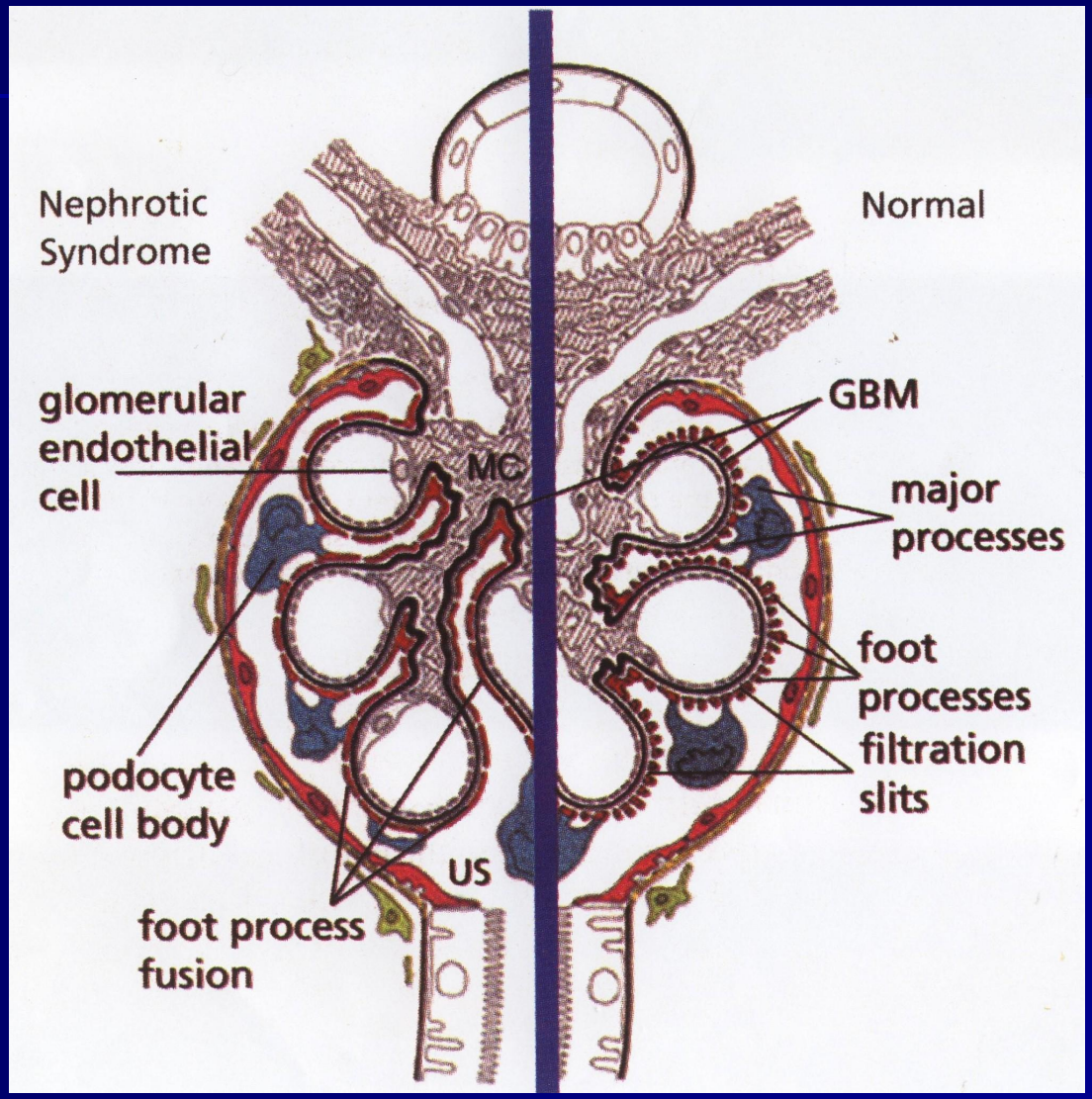

Введение (1)

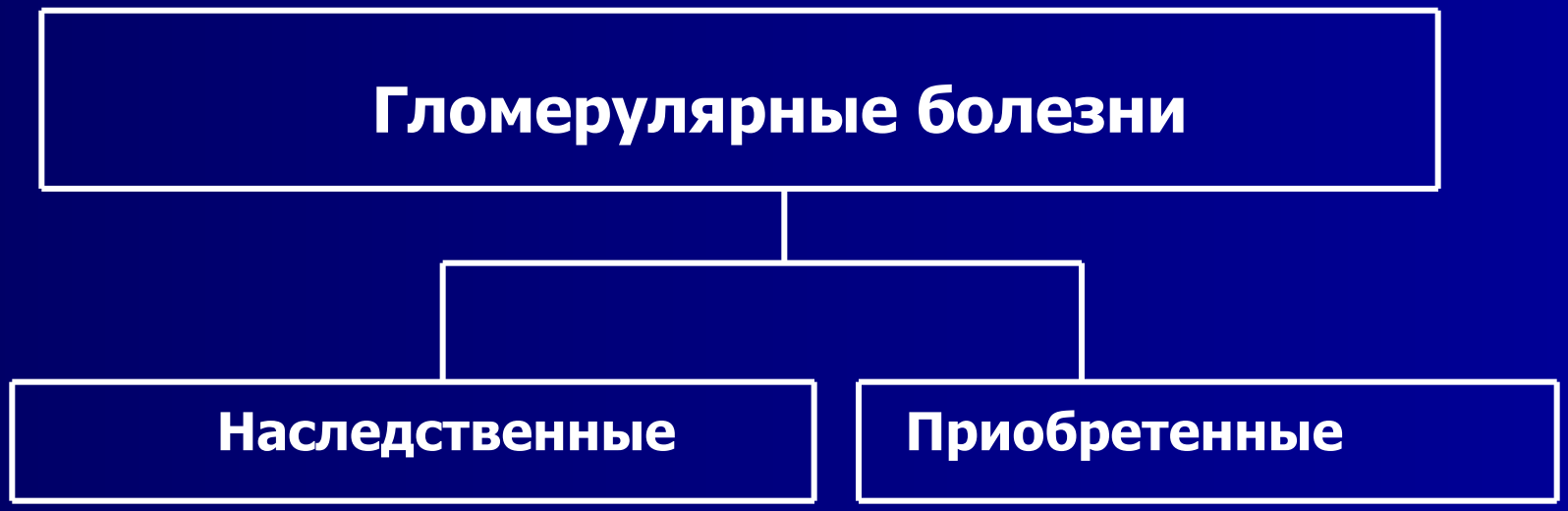

Врожденный нефротический синдром

Синдром ногтей - надколенника

Синдром Альпорта

Введение (2)

ПРИОБРЕТЕННЫЕ ГЛОМЕРУЛЯРНЫЕ БОЛЕЗНИ

ИДИОПАТИЧЕСКИЙ НС

- стероидчувствительный
- частичный стероидрезистентный
- стероидрезистентный

ГЛОМЕРУЛОНЕФРИТ

Введение (3)

Гломерулонефрит

иммунообусловленное гломерулярное повреждение, приводящее к гломерулярному воспалению (*)

Внутренним результатом которого может быть

Или излечение (самокупирование)

Или дальн. повреждение (прогрессирование)

* единый ответ на тканевое повреждение, контролир-ся механизмами позитивной и негативной обратной связи, вовлекающий химические медиаторы, лейкоциты, микрососуды и др.

Введение (4)

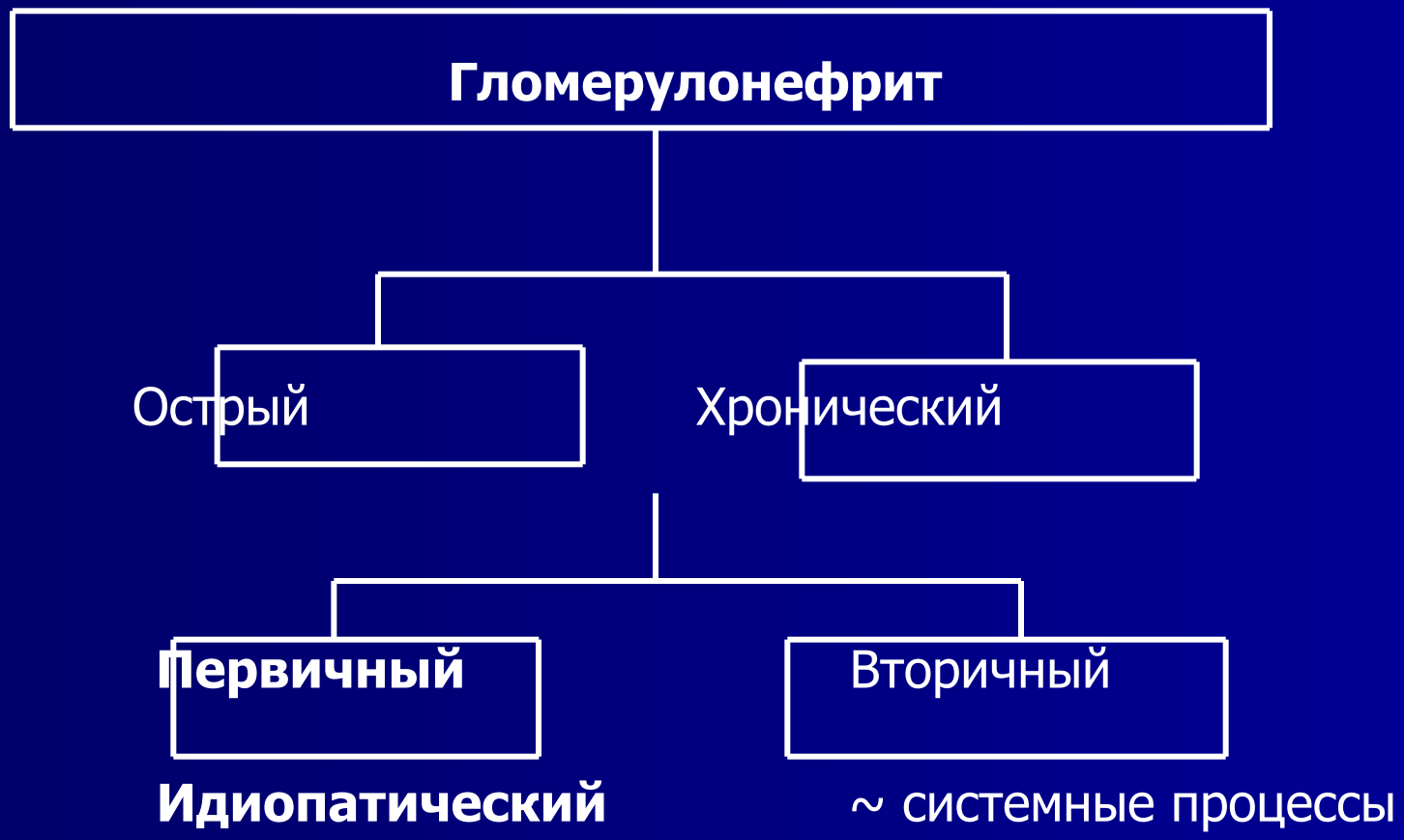
Гломерулонефрит
Острый
Хронический
Первичный
Вторичный
Идиопатический
~ системные процессы

Введение (5)

Характеристики ГН

- гематурия
- гематурия + протеинурия
- нефротический синдром
- острый нефритический синдром
- острая олиго-анурическая почечная недостаточность

Введение (6)

Нефротич. синдром

- Тяжелая протеинурия
- Отеки
- Гипо-альбуминемия
- Гипер-липидемия
- Гипер-коагуляц. статус
- *гематурия*
- *артериальн. гиперт.*
- *олигурия*

Острый нефритический с-м

- Выражен. гематурия
- протеинурия
- гипертензия
- олиго-анурия
- Гипо-комплементемия
- *гипо-альбуминемия*
- *отеки*
- *гипертенз. энцефалопатия*

введение (7)

Гломерулонефриты
Гистологическая характеристика

(*не связан со специфич. этиологией*)

- **диффузная эндокапиллярная пролиферация**
- **мембранозная гломерулопатия**
- **мембранопролиферативный ГН**
- **ГН с полулуниями**
- **IgA-гломерулопатия**

Гистология (1)
нормальн. гломерула ~ *"минимальные повреждения"*

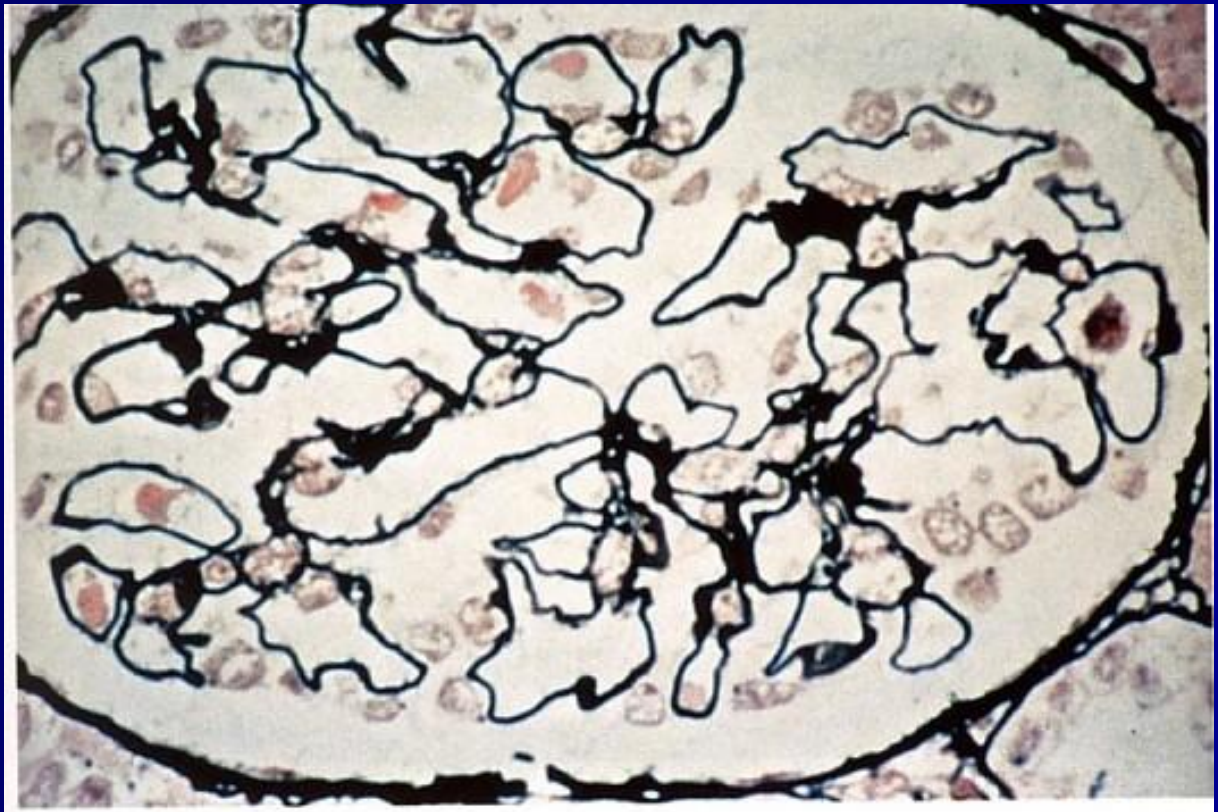

8. a. Minimal change disease: The findings are normal by light microscopy (Jones Silver staining; original magnification, ×40).

Гистология (2)
диффузная эндокапиллярная пролиферация

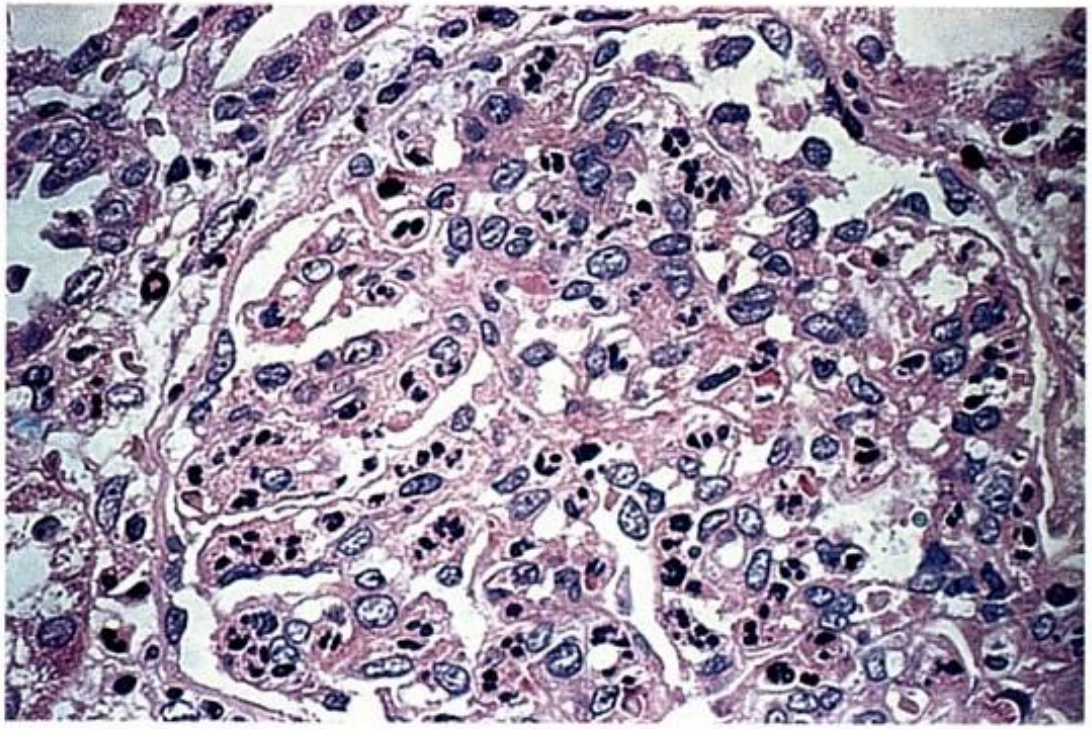

4. a. Acute post-infectious glomerulonephritis. Note the numerous infiltrating neutrophils and several closed capillary loops (H&E staining; original magnification, ×40).

Гистология (3)
мембранозная гломерулопатия

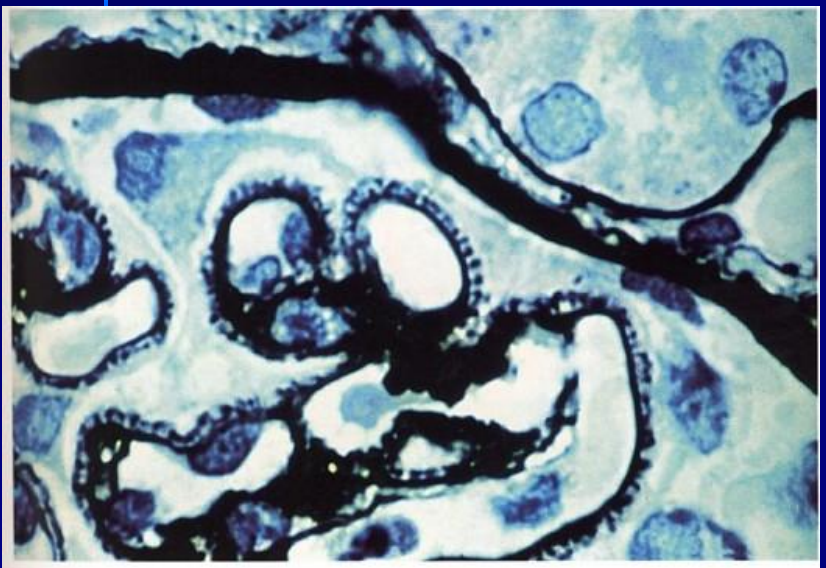

8. e. Membranous nephropathy: Note the spikes of basement membrane that have grown between the subepithelial deposits. (Jones Silver staining; original magnification, ×40).

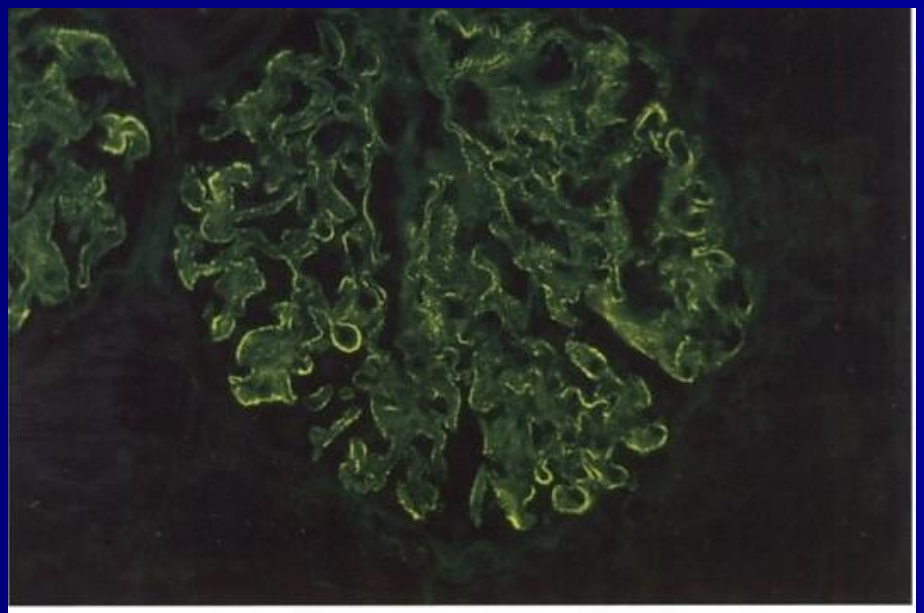

8. f. Membranous nephropathy: Immunofluorescence microscopy. Note the subepithelial deposits of IgG (original magnification, ×40).

Гистология (4) мембранопролиферативный ГН

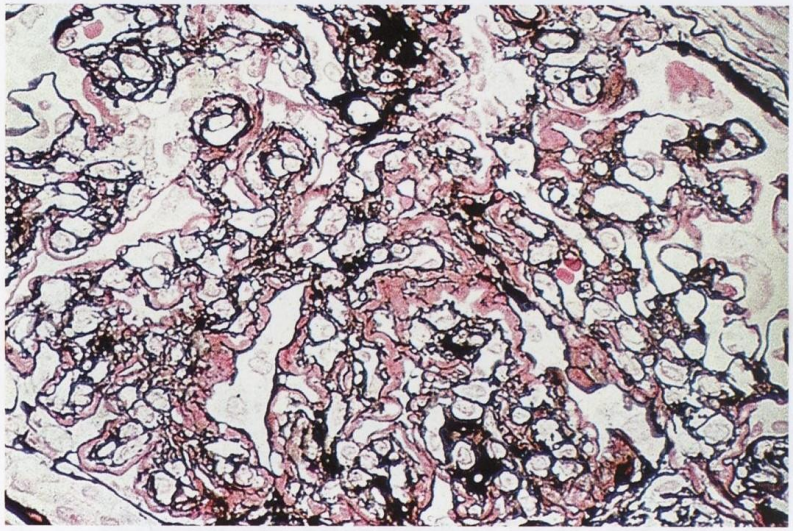

5. d. Membranoproliferative glomerulonephritis Type II: Splitting (reduplication) of the glomerular basement membrane is shown (Jones Silver staining; original magnification, ×40).

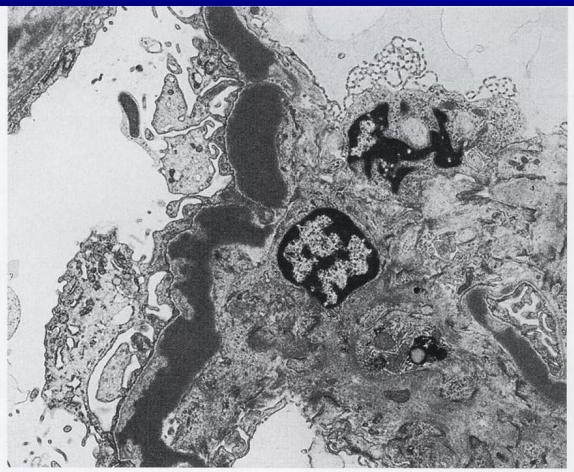

5. e. Membranoproliferative glomerulonephritis Type II: Note the ribbon-like, electron-dense deposits in the glomerular capillary basement membrane (electron microscopy).

Гистология (5)
ГН с полулуниями

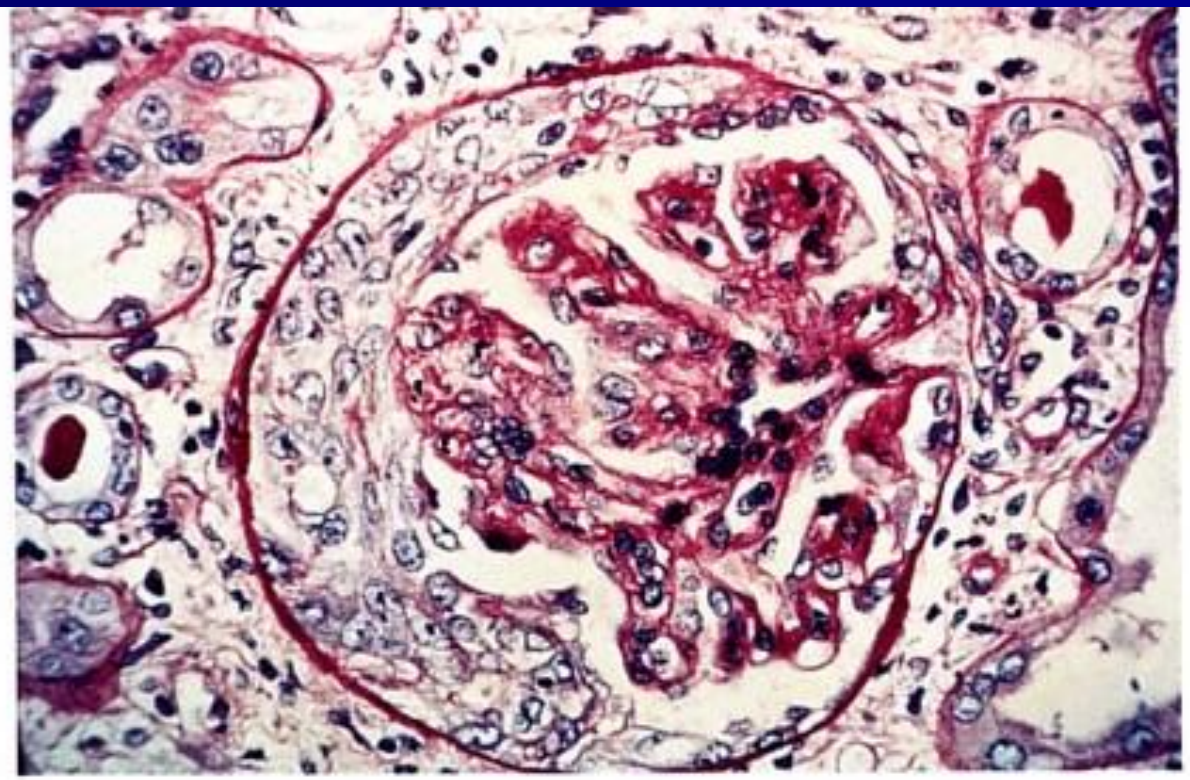

6. a. Rapidly progressive glomerulonephritis. Note the formation of a crescent of epithelial cells and histiocytes (Periodic acid-Schiff staining; original magnification, ×40).

Гистология (6)
IgA нефропатия

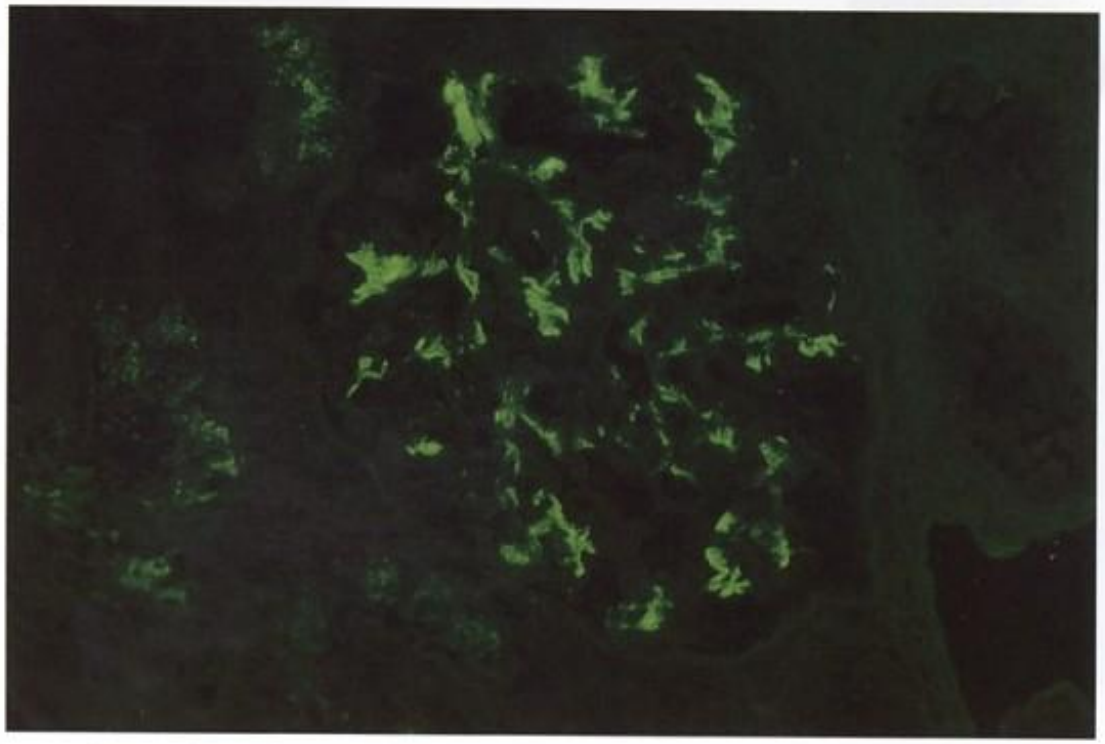

4. c. IgA nephropathy. Immunofluorescence microscopy. Note the characteristic mesangial deposition of IgA (original magnification, ×40).

I
Диффузная эндокапиллярная пролиферация

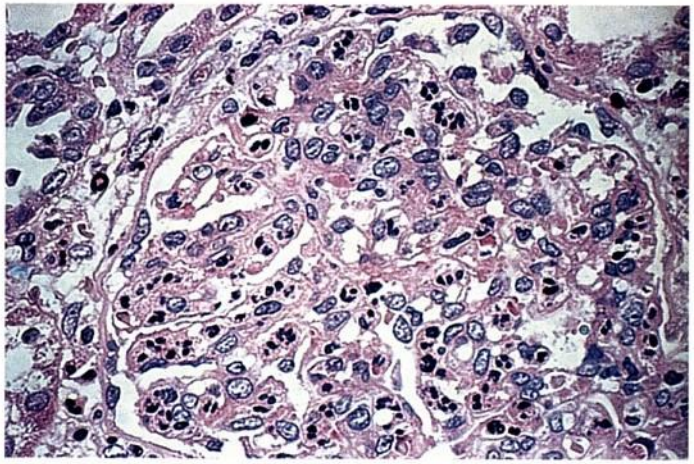

4. a. Acute post-infectious glomerulonephritis. Note the numerous infiltrating neutrophils and several closed capillary loops (H&E staining; original magnification, ×40).

DEP-GN

1. Этиология & Клиника

A. Первичный, идиопатический:
= нефротический синдром с гематурией

B. Вторичный, постинфекционный :
острый постстрептококковый ГН
= острый нефритический синдром после предшествующей стрептококковой инфекции(*горло, кожа, катетер*)

DEP

2. Лабораторные данные

A. Идиопатические формы:
нет других аномалий, чем имеющийся нефротический синдром

B. Острый пост-инфекционный ГН
титры АСЛО ↑
Комплемент & С3 ↓
Бактериологическое подтверждение стрептококковой инфекции.

DEP

3. Почечная гистология

	Световая микроскопия	иммунофлюоресц.	Электронная микроскопия
A.	Диффузн. клеточн. пролифер.	IgM депозиты	~
B.	Диффузн. клет. пролиф.	IgG субэпит. C3 мезангиум	Эл.плотные депозиты

DEP

4. Лечение

A. Steroids R/prednisone (станд. дозировка)
если стероидрезист.: иммуносупрессанты

B. Только меры поддержки
покой
соль & жидкость ограничение ~ диуретики и др.
пенициллин, ампициллин

DEP

5. Прогноз

A. Чувствит. к стероидам: хороший прогноз, редки рецидивы

Резистентны к терапии: прогрессирование (R/и АПФ)

B. Полная ремиссия (> 95 %)

Выражен. Гематурия и гипертензия исчезают в течение недель

протеинурия и гипокомплементемия –2-ух месяцев

гематурия – в течение года

II
Мембранозная гломерулопатия

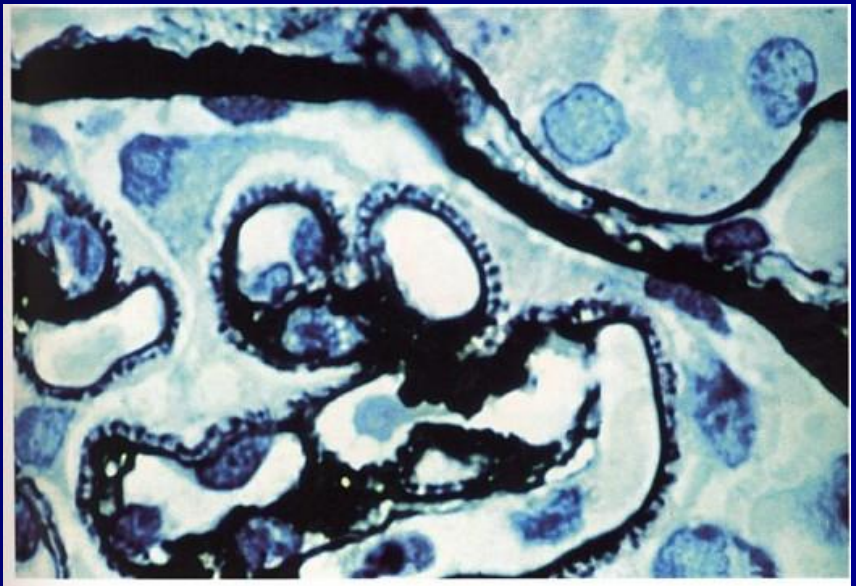

8. e. Membranous nephropathy: Note the spikes of basement membrane that have grown between the subepithelial deposits. (Jones Silver staining; original magnification, ×40).

МЕМБРАНОЗНАЯ ГЛОМЕРУЛОПАТИЯ

1. Этиология

А. Первичная / Идиопатич. (50 %)

В. Вторичная

в т.ч. постинфекцион : Гепатит В

: малярия *и др.*

асоциир. С заболев-ем : серп-клет. анемия

: злокач. *И др.*

Лекарств.-индуцир. : пеницилaмин

: каптоприл и др.

MGP

2. Клинические проявления

в любом возрасте
- гематурия
- гематурия + протеинурия
- НЕФРОТИЧЕСКИЙ синдром с гематурией

MGP

3. Лабораторные данные
   (гематурия, протеинурия)

A. Нет других аномалий
   исключая нефротическую характеристику

B. Гепатит В-ассоциировр. МГП
   печеночные ферменты ↑
   положит. АГ гепатита В (e-Ag)
   отрицат. АТ геп. В
   комплемент / С3 ↓

MGP

4. Почечная патология

Световая	Иммунофлюоресцентн.	Электронная микроскопия
А. Утолщен. ГБМ	IgG вдоль ГБМ (субэпит)	электронноплотные депозиты
В. Утолщен. ГБМ	IgG вдоль ГБМ HBc antigen	

MGP

5 . Лечение

R/ Поддерживающая терапия для нефротика

A. Ждать и наблюдать (спонтанное разрешение)
НЕТ стероидам !

В случае прогрессиров-я R/ chlorambucil – иАПФ

B. Ждать и наблюдать (спонтанное разрешение)
НЕТ стероидам !
R/ IFNα (?)

MGP

6. ПРОГНОЗ

Спонтанное выздоровление большинства детей

Редко прогрессирование до терминальной ХПН

III
МЕМБРАНОПРОЛИФЕРАТИВНЫЙ ГЛОМЕРУЛОНЕФРИТ

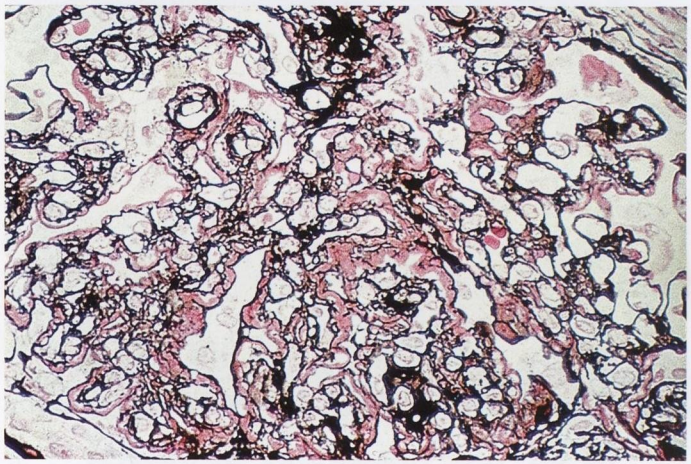

5. d. Membranoproliferative glomerulonephritis Type II: Splitting (reduplication) of the glomerular basement membrane is shown (Jones Silver staining; original magnification, ×40).

MPGN

Мембранопролиферативный ГН (MPGN)

- гломерулярная гиперклеточность
- увеличен мезангиальный матрикс
- утолщение стенки капилляра

= Мезангиокапиллярный ГН (MCGN)

= Хронический гипокомплементемический ГН

MPGN

1. Этиология

А. У преобладающего большинства детей идиопатический

В. Вторичные и синдромальные формы исключительны

гепатит С-ассоциированный

наследственные дефициты комплемента

ассоциировр. с частичн. липодистрофией

MPGN

2. Клинические проявления

И у идиопатических, и у вторичных форм

~ нефротический синдром
отеки, *гипо-альбуминемия, гипер-липидемия*
~ острый нефритич. синдром
выраж. гематурия, гипертензия, олигурия,
~ асимптоматич. гематурия + протеинурия

MPGN

3. Лабораторные данные

И у идиопатических, и у вторичных форм
Кроме компонентов нефротического синдрома

MPGN имеет отличительные черты (80 %)

- комплемент & C3 ↓
- норма C1q, C4
- ауто-антитела: нефритический фактор

MPGN

4. Почечная гистология

Световая М-я : диффузная гиперклеточность
утолщение капиллярных стенок

ИФ + ЭМ показывает три подтипа

MPGN тип I : субэндотелиально C3, C4, C5 & IgG

MPGN тип II : на прот. ГБМ, плотные депозиты [C3, IgG

MPGN тип III : смешанная форма

MPGN

5. Лечение
   поддерживающая терапия

(диуретики, антигипертензивные и др.) важны

Не имеется общих подходов к специфическому лечению МПГН

R/ длит-но высокие дозы стероидов в альтернир. режиме (?)

R/ cyclophosphamide (?)

R/ cyclosporin A (мало сообщений у детей)

R/ indomethacin (у взрослых)

R/ Ингибиторы АПФ (теоретич. показания)

MPGN

6. Прогноз

При отсутствии лечения
Особенно у детей с нефротическим синдромом

Безжалостное ухудшение почечной функции и
И прогрессирование в терминальную ХПН
КАК ПРАВИЛО

Высокий риск рецидива после трансплантации почки !

IV
Иммуноглобулин-А НЕФРОПАТИЯ

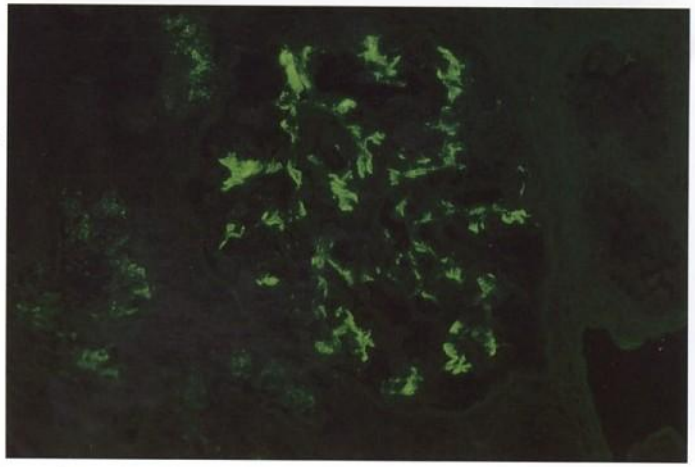

4. c. IgA nephropathy. Immunofluorescence microscopy. Note the characteristic mesangial deposition of IgA (original magnification, ×40).

IgA-Н

IgA-нефропатия

Широкораспространен., наиболее часто встречающийся ГН

~ различная частота

~ различная клиника

~ различная почечная гистология

~ различное лечение

~ различный прогноз

IgAN

1.Этиология

A. Идиопатич. / Первичная у большинства детей:

B. Вторичная / Системные формы
пурпура Шенлейн-Геноха
хронические заболевания печени

C. Семейные / генетические формы

IgAN

2. Клинические проявления

- постоянная микроскопич. гематурия
- рецидивир. Макроскопич. гематурия
- нефротич. синдром+ гематурия
- острый нефритич. синдром
- ХПН
- ГН с полулуниями

IgAN

3. Лабораторные данные

гематурия +/- протиенурия
(*иногда гипо-альбуминемия, гиперлипидемия*)

средний уровень IgA-сыворотки выше чем в контроле

(комплемент -N, нет аутоантител)

IgAN

4. Почечная гистология

Световая микроск.

Сегмент. или диффузная гиперклеточность и/или Мезанг. пролиферация полулуния

Иммунофлюоресценция

диффузн. мезанг.депозиты IgA > C3

IgAN

5. Лечение

Для изолир. гематурии:

ждать и наблюдать (спонтанное разрешение

Для нефротич. / гипертензивн. пациентов :

поддерживающая терапия

Специфическая терапия

- steroids (нефротич. с-м)
- omega-3 жирные кислоты
- ингибиторы АПФ (эналаприл, лизиноприл и др

IgAN

6. Прогноз

- спонтанное разрешение
- стабильный “диагноз”на десятилетия
- прогрессирование в ХПН

у 25 – 35 % пациентов

Спустя 20 - 30 лет

Индикаторы плохого прогноза заболевания

1. Существенная протеинурия и гипертензия
2. Тубуло-интерстиц. поражения при биопсии

V
Гломерулонефрит с полулуниями

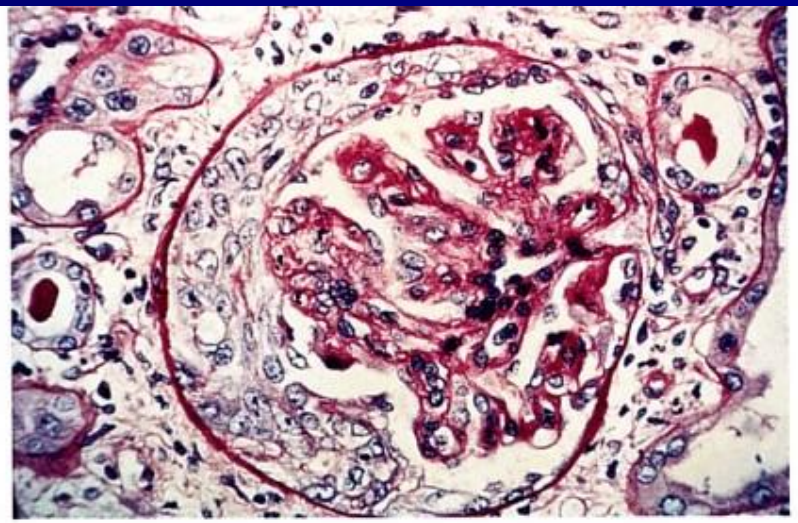

6. a. Rapidly progressive glomerulonephritis. Note the formation of a crescent of epithelial cells and histiocytes (Periodic acid-Schiff staining; original magnification, ×40).

ГН с полулуниями

В дополнение к to интракапиллярным аномалиям
(*клетки& матрикс пролиферация, повреждения ГБМ*)

Пролиферация экстракапиллярных клеток
: париетальных эпителиальных клеток
: вторжение клеток из циркуляции
(*гранулоциты, лимфоциты, макрофаги*)

ГН с полулуниями

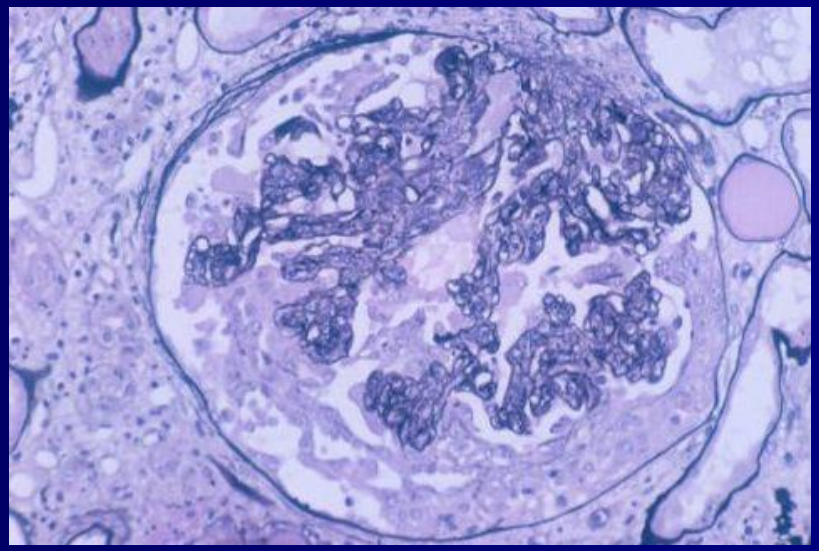

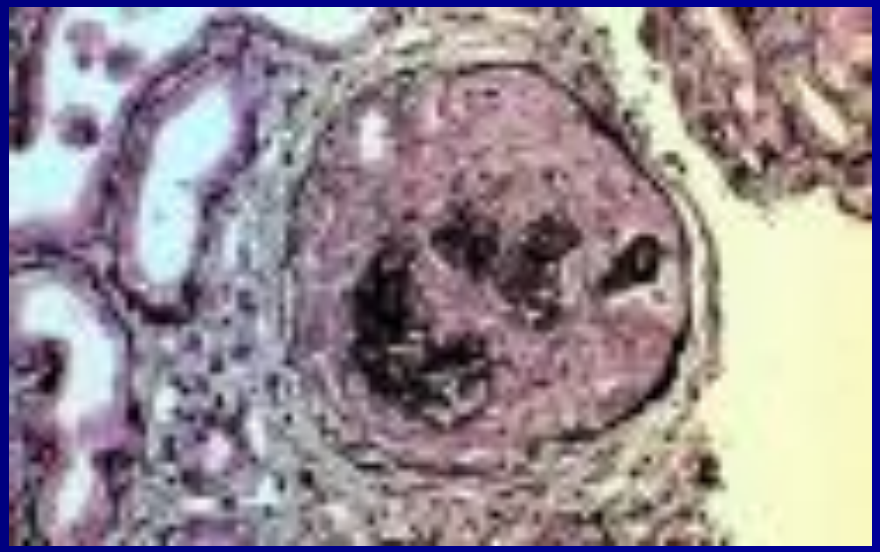

ГН с полулуниями

Экстракапиллярные полулуния могут быть при

- диффузная эндокапиллярная пролиферация
- мембранозная гломерулопатия
- мембранопролиферативный ГН
- IgA нефропатия

ГН с полулуниями

Если полулуния присутствуют в

> 80 процентов гломерул

= Быстропрогрессирующий ГН

Быстропрогрессирующий ГН (БПГН)

1. Этиология

А. Идиопатический / первичный

В. Вторичный

острый постстрептококковый ГН

пурпура Шенлейн-Геноха & Ig-нефропатия

васкулиты: Вегенера, узловой полиартрит и др.

ауто-иммунные заболевания: СКВ

RPGN

2. Клинические проявления

острый нефритический синдром
(*выраж. гематурия, гипертензия, олиго-анурия*)

с быстрым ухудшением и потерей выздоровления

БПГН

3. Лабораторные данные

общие

- гематурия +протеинурия
- нефротические проявления

Специфические (зависимые от этиологии)

- антинуклеарные антитела (ANF)
- антицитоплазматические нейтрофильные АТ (ANCA)
- гипокомплементемия

БПГН

4. Почечная гистология

Световая микроскопия	Иммунофлюоресценция
Эндокапил. пролифер-я	нет иммуных депозитов
Экстракап. полулуния	иммунные депозиты :
в более 80 % гломерул	C3, IgG, IgA,

БПГН

5. Лечение (1)

Поддерживающая терапия

- *ограничение соли и жидкости*

- диуретики

- гипотензивные

- диализ

Специфическая терапия .. / ..

RPGN

5. Лечение (2)

Специфическая терапия

- methylprednisolone пульсы
  ~ prednisone орально
- cyclophosphamide пульсы
  ~ azathioprin орально
- плазмаферез
- антикоагулянты

БПГН

6. Прогноз & исход

При отсутствии любого лечения или если лечение начато слишком поздно или не имело эффекта:

Эволюция вперед в терминальную ХПН
в течение месяц
(“злокачественный ГН”)

ВЫВОДЫ (1)

Почечная биопсия

У каждого пациента с

гематурия + протеинурия

нефротический синдром + гематурия

острый нефритический синдром без улучшения

Необходима для постановки точного диагноза

Обязательна для достаточного лечения

ВЫВОДЫ (2)

Так как мало известно об этиологии и патофизиологии гломерулонефрита не существует эффективной терапии

Однако, есть надежда, что ингибиторы АПФ и антагонисты АТ рецепторов способны

ограничить прогрессирование, что сделает прогно для наших пациентов менее унылым.