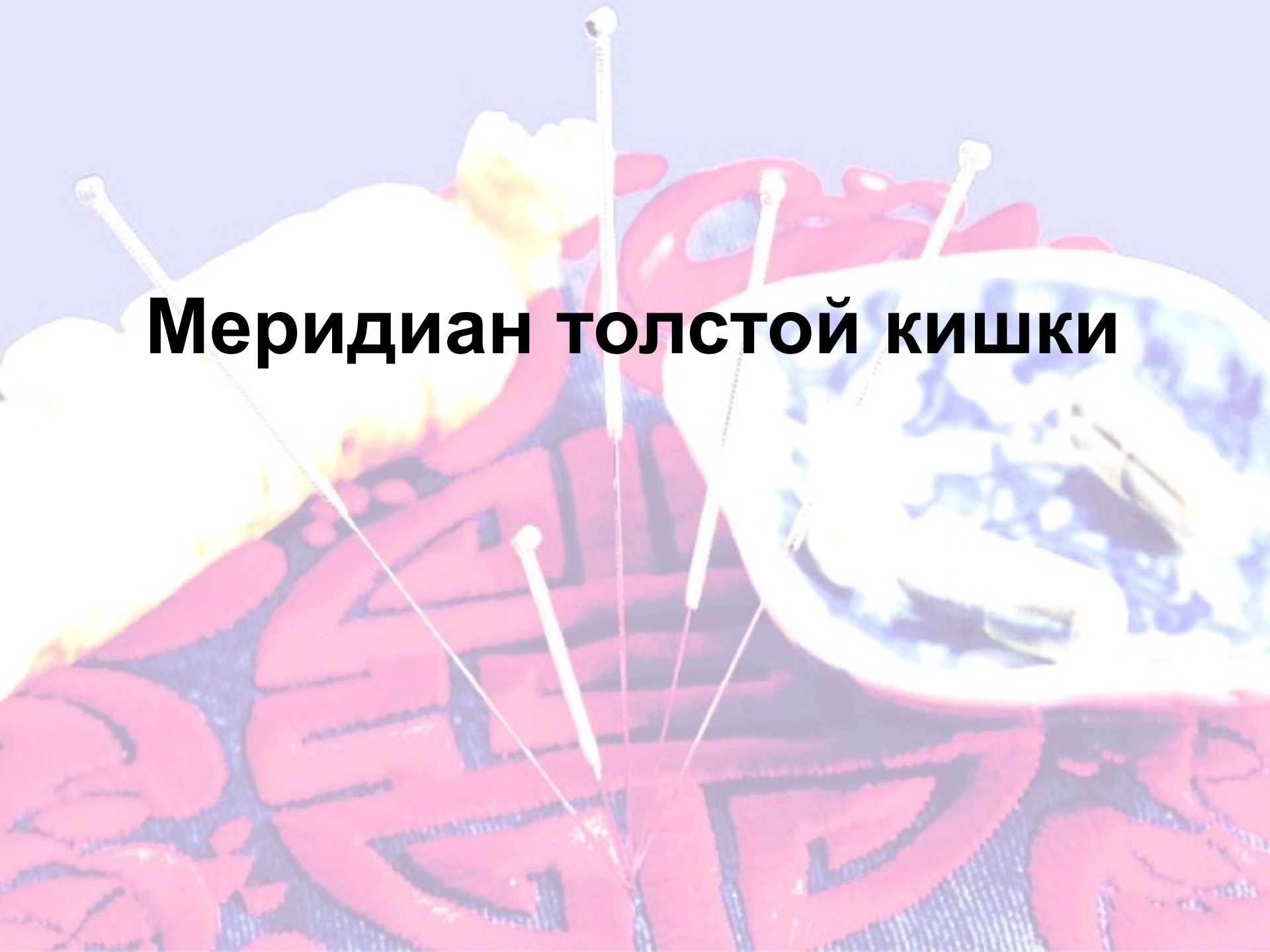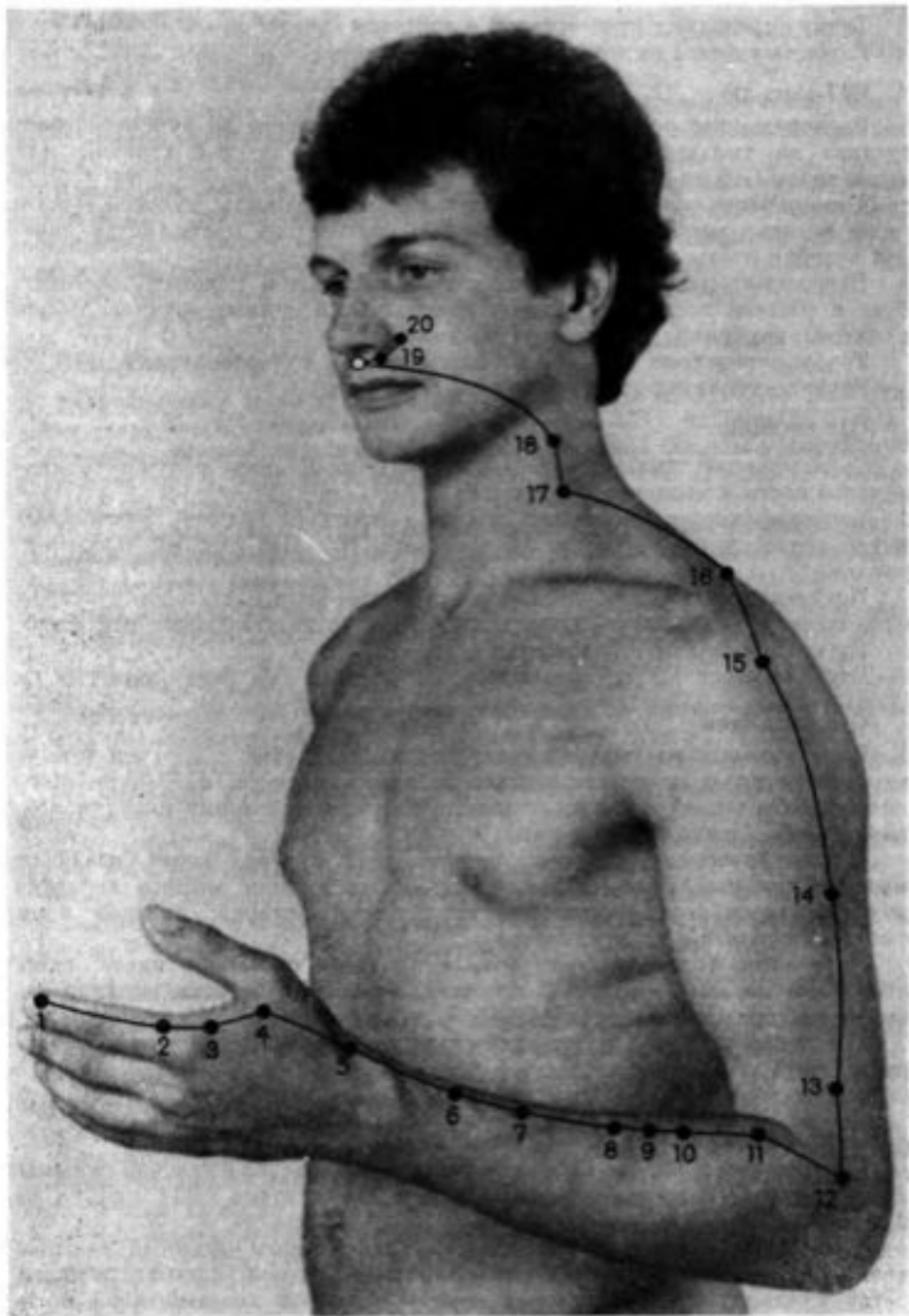


# Меридиан толстой кишки

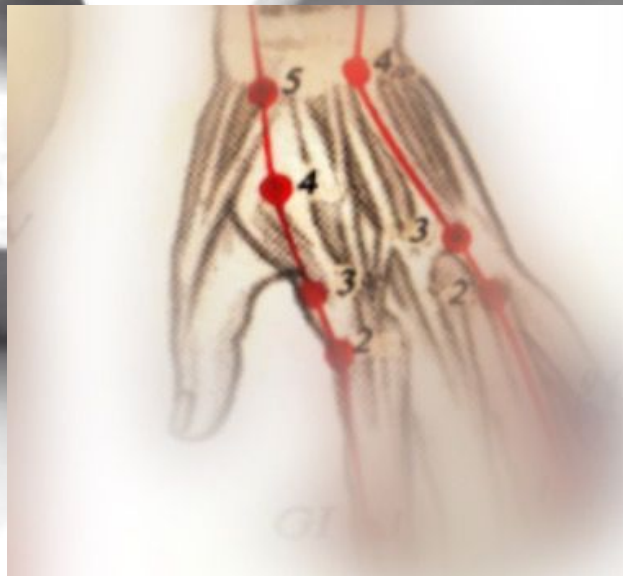


# Общие сведения

- Меридиан толстого кишечника парный, относится к системе ян
- Движение энергии центростремительное
- Энергия приходит от меридиана легких и направляется к меридиану желудка
- Период максимальной активности 5-7 часов
- Количество точек 20



# GI4 хэ-гу



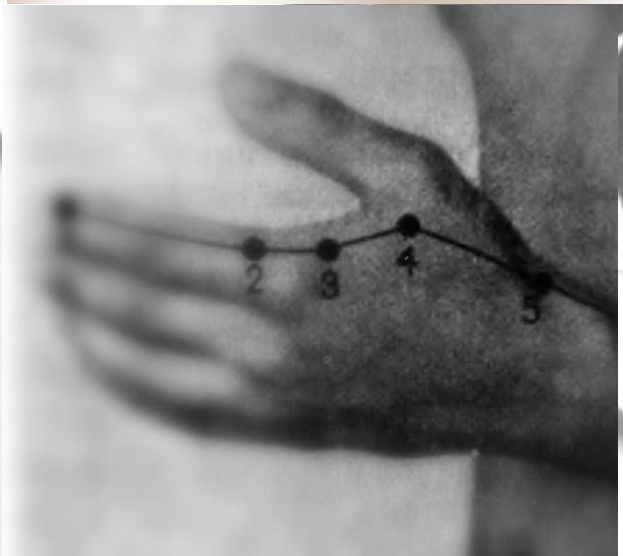
Расположение: между I и II пястными костями, ближе к середине II пястной кости в ямке.

Топографическая анатомия: первая тыльная межкостная мышца, тыльная артерия пальцев, поверхностная ветвь лучевого нерва.

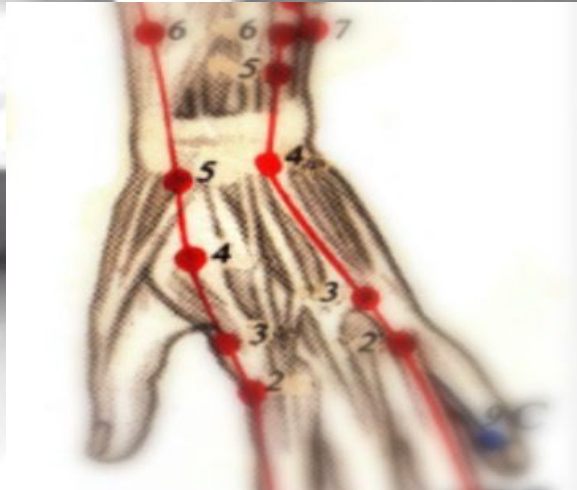
Показания: неврит лицевого нерва; головная боль; боль в зубах, тризм; парез мимических мышц рта, птоз века; носовое кровотечение, шум в ушах, глухота, боль и отек слизистой оболочки горла; контрактура пальцев, боль в наружной поверхности предплечья; лихорадочные состояния при переохлаждении, потливость; аменорея (беременным воздействие на эту точку противопоказано).

Точку определяют при выпрямленной кисти и отведенном в сторону I пальце, в углу, образованном I и II пястными костями.

Глубина укола 1,5 см; прижигание 5–15 мин.



# GI5 ЯН-СИ



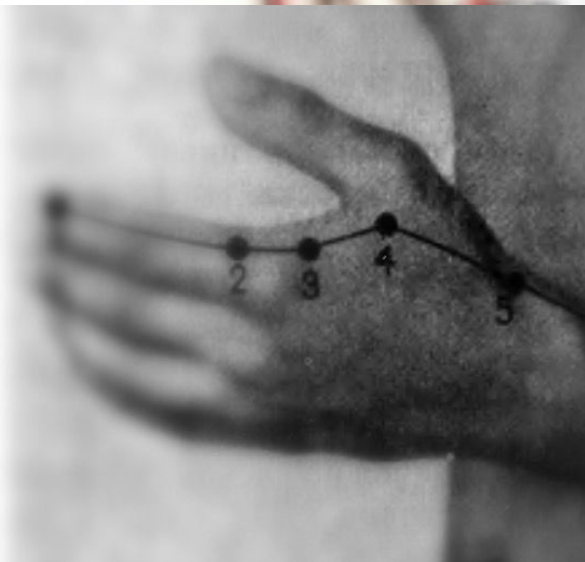
Расположение: на уровне складки лучезапястного сустава с лучевой стороны, в анатомической табакерке.

Топографическая анатомия: между лучевой и ладьевидной костями, между сухожилиями мышц короткого и длинного разгибателей I пальца, ветви лучевой артерии, поверхностная ветвь лучевого нерва.

Показания: головная боль, зубная боль; шум в ушах и глухота, ринит, боль и отек слизистой оболочки горла; боль в лучезапястном суставе и кисти; гемиплегия; диспепсия у детей.

Точку определяют при согнутой в локтевом суставе руке, пальцы выпрямлены, большой палец отведен в сторону.

Глубина укола 1 см; прижигание 3–5 мин.



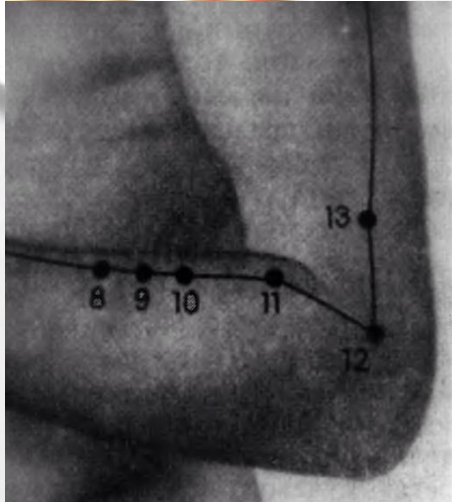
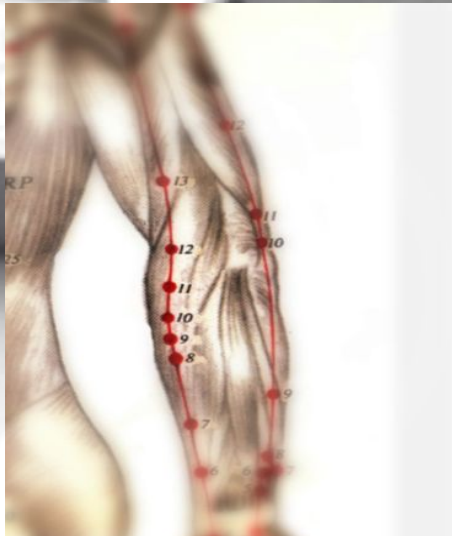
# GI10 шоу-сань-ли

**Расположение:** на тыльной поверхности предплечья с лучевой стороны, выше точки GI9 шань-лянь на 1 цунь и ниже точки GI11 цюй-чи на 2 цуня.

**Топографическая анатомия:** задний край мышцы длинный разгибатель кисти и передний край мышцы короткий лучевой разгибатель кисти, ветви лучевой артерии, лучевой нерв и тыльный кожный нерв предплечья.

**Показания:** инсульт, гемиплегия, боль и снижение чувствительности кожи в области плечевого сустава и плеча, неврит лучевого нерва, опущение угла рта при парезе лицевого нерва; рвота, понос, непроизвольная дефекация; головная боль при гриппе; мастит.

Точку определяют сидя при согнутой в локтевом суставе руке. Глубина укола 1,5 см; прижигание 5–15 мин.



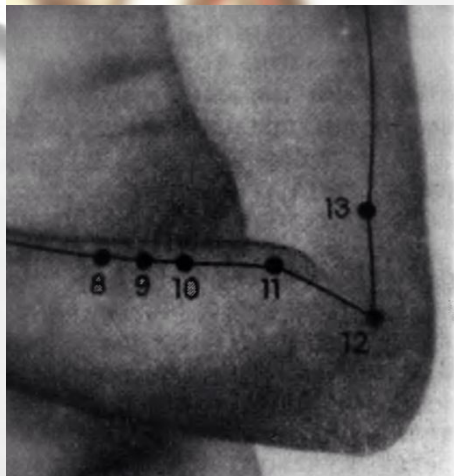
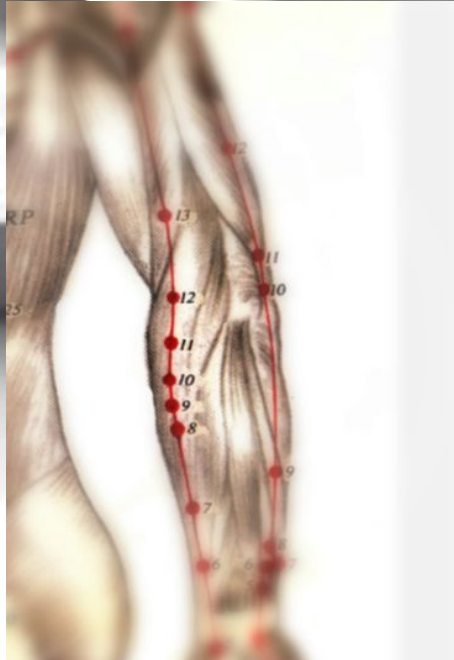
# GI11 ЦЮЙ-ЧИ

**Расположение:** на середине расстояния между латеральным надмыщелком и лучевым концом складки локтевого сгиба.

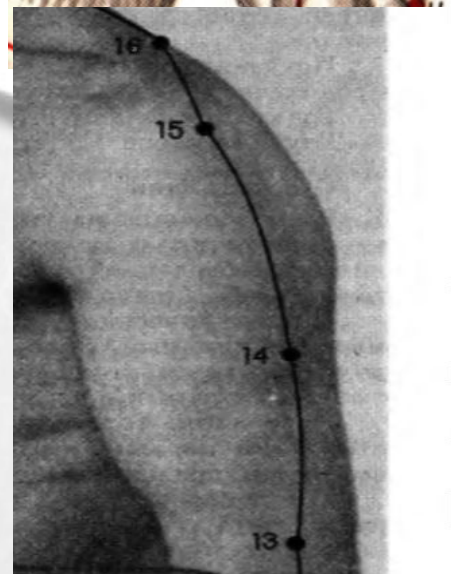
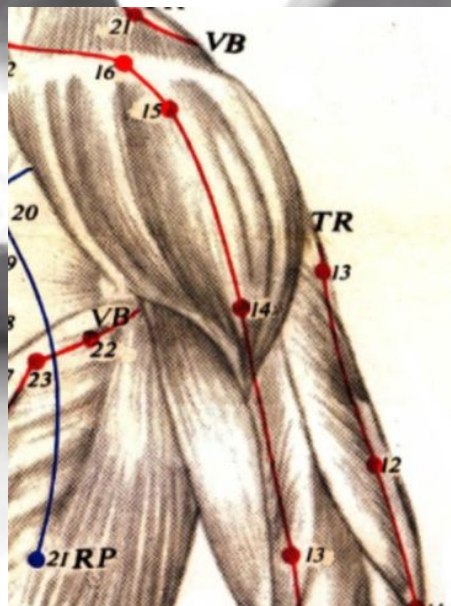
**Топографическая анатомия:** начало мышцы длинный лучевой разгибатель кисти, наружный край плечелучевой мышцы, лучевая возвратная артерия, лучевой нерв, тыльный кожный нерв предплечья.

**Показания:** боль в суставах верхней конечности, паралич верхних конечностей; лихорадочное состояние; туберкулез легких; нарушение перистальтики кишечника; крапивница, экзема, нейродермит; неврастения; нарушение менструального цикла; гипертензия.

**Точку определяют** при согнутой в локтевом суставе руке.  
**Глубина укола** 2,5 см; **прижигание** 5–15 мин.



# GI14 би-нао



Расположение: на наружной поверхности плеча выше локтевого сгиба на 7 цуней.

Топографическая анатомия: у заднего края дельтовидной мышцы и у наружного края трехглавой мышцы плеча, задняя артерия, окружающая плечевую кость, подмышечный нерв, тыльный кожный нерв плеча.

Показания: тоническое напряжение шейных и затылочных мышц, боль и затруднение движения верхней конечности; туберкулезный лимфаденит в области шеи.

Точку определяют при согнутой в локтевом суставе руке.

Глубина укола 0,5 см, глубокий укол противопоказан; прижигание 5–10 мин.





# GI19 хэ-ляо

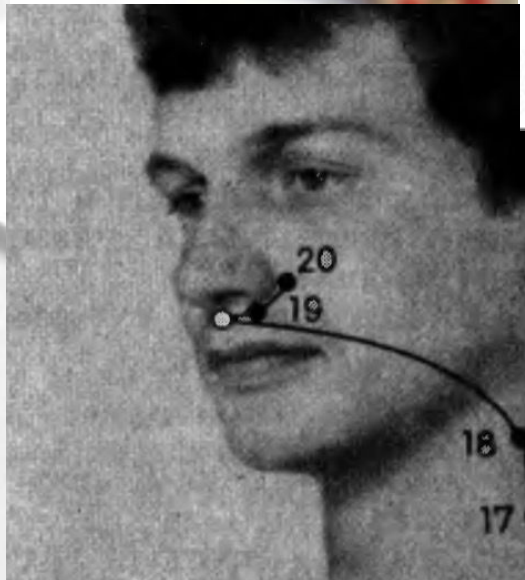
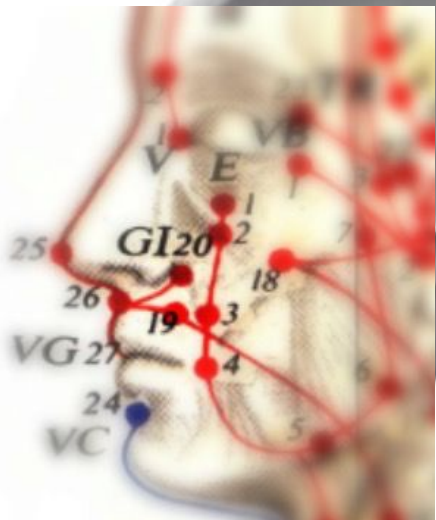Расположение: на наружной поверхности плеча выше локтевого сгиба на 7 цуней.

Топографическая анатомия: у заднего края дельтовидной мышцы и у наружного края трехглавой мышцы плеча, задняя артерия, окружающая плечевую кость, подмышечный нерв, тыльный кожный нерв плеча.

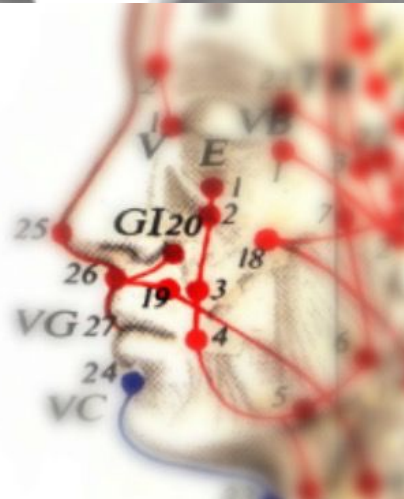
Показания: тоническое напряжение шейных и затылочных мышц, боль и затруднение движения верхней конечности; туберкулезный лимфаденит в области шеи.

Точку определяют при согнутой в локтевом суставе руке.

Глубина укола 0,5 см, глубокий укол противопоказан; прижигание 5–10 мин.



# GI20 ИН-СЯН



Расположение: в боковой борозде крыла носа, перпендикулярно ниже внутреннего угла глаза (под точкой V1 цин-мин).

Топографическая анатомия: квадратная мышца верхней губы, подглазничная артерия, щечная ветвь лицевого нерва, глазничный нерв.

Показания: одышка; заложенность носа, полип носа, потеря обоняния,

кровотечение из носа, парез лицевого нерва, птоз века, опущение угла рта; воспаление и зуд кожи лица.

Точку определяют в положении стоя, глядеть прямо перед собой.

Глубина укола до 1 см; прижигание противопоказано.

