Синдром Меллори-Вейса

Кафедра госпитальной терапии РУДН

2020г.

Синдром Мэллори-Вейса

- Син. Желудочно-пищеводный разрывно-геморрагический синдром (К22.8)
- Синдром Мэллори-Вейса – остро возникающее заболевание, которое проявляется выраженным желудочно-пищеводным кровотечением из остро возникших продольных разрывов слизистой оболочки абдоминального отдела пищевода и кардиального отдела желудка

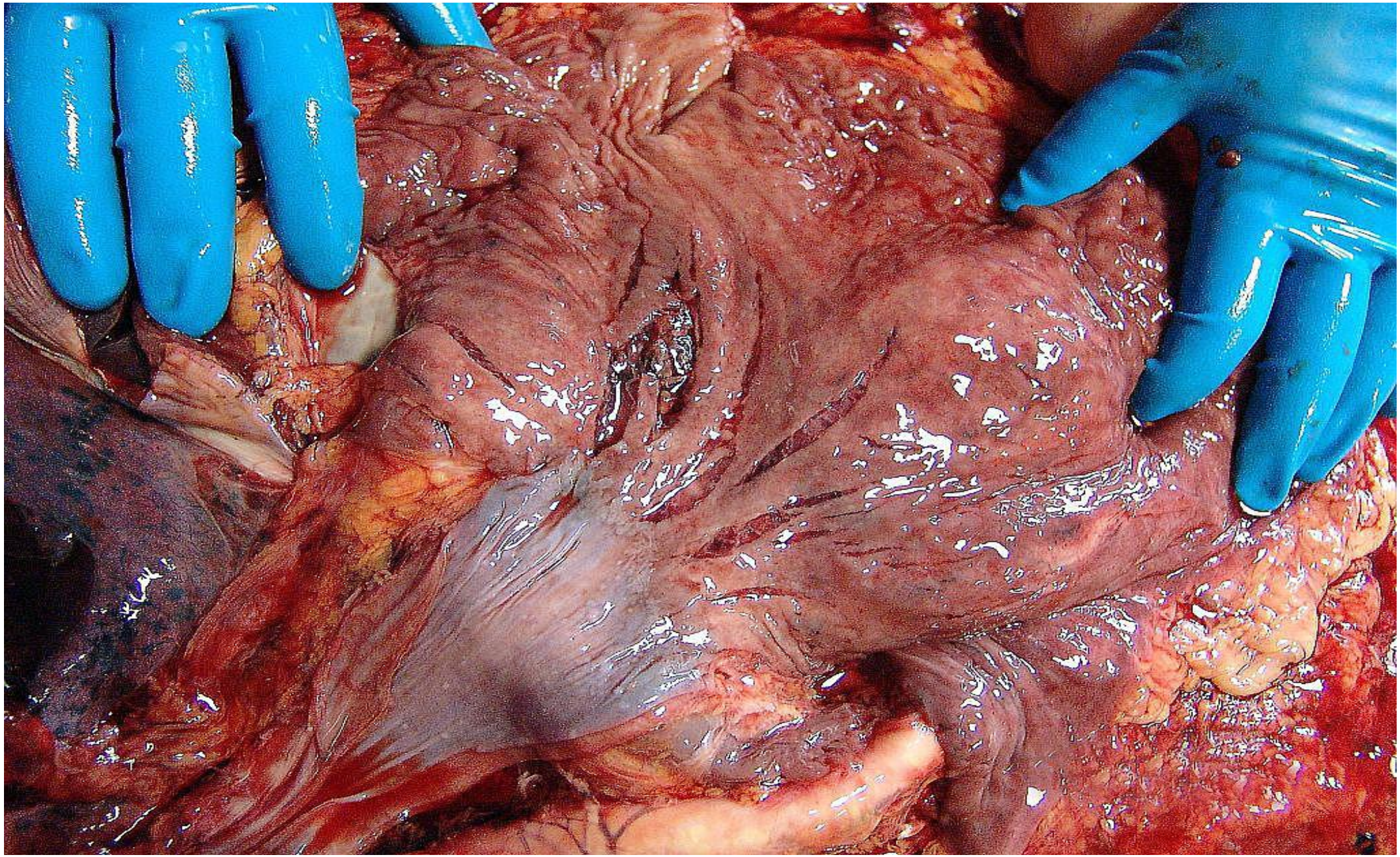

Этиология и патогенез

- Основной реализующей причиной острых разрывов слизистой оболочки желудочно-пищеводного перехода является внезапное повышение внутрибрюшного и внутрижелудочного давления с возникновением дисфункций кардиального и пилорического сфинктеров, возникающей последующей рвотой.
- Возникновение синдрома Мэллори-Вейса всегда базируется на фоне таких заболеваний, как хроническая и острая алкогольная интоксикация, заболевания желудка (язвенная болезнь, хронический гастрит), ГЭРБ, ГПОД, заболевания печени.

Этиология и патогенез

- В результате перечисленных заболеваний в зоне кардио-эзофагеального перехода развиваются патоморфологические изменения в виде

  утолщения стенок артерий подслизистого слоя, расширение вен подслизистого слоя и разрастание фиброзной ткани в мышечном слое
- Развивающиеся изменения снижают устойчивость слизистой оболочки кардиоэзофагеальной зоны к внезапному повышению внутрибрюшного давления и возникновению СМВ. Производящими факторами могут быть многократная рвота, повторные зондирования желудка, ЭФГДС

Факторами риска выступают

- хронические воспалительные заболевания верхнего отдела пищеварительного тракта (эзофагит, хронический гастрит, язвы пищевода и кардиального отдела желудка);
- употребление алкоголя;
- беременность;
- булимия;
- сильный кашель;
- частые приступы сильной икоты;
- грыжа пищеводного отверстия диафрагмы.

Заболевание чаще возникает среди пациентов, у которых отмечается повышенное давление и застой крови в венах, идущих к печени, - такое состояние называется портальной гипертензией

Клиника

- гематемезис, мелена, боль в груди, боль в эпигастрии, атрериальная гипотензия, тахикардия

Симптомы, течение

Основное клиническое проявление синдрома Мэллори-Вейсса - наличие светлой или темной крови в рвотных массах, которая обычно появляется после предшествующей многократной рвоты или сильного кашля.

При выраженном кровотечении у больных могут отмечаться бледность, слабость и снижение артериального давления.

В дальнейшем наблюдается черный дегтеобразный стул или мелена (в зависимости от количества и темпа продвижения проглоченной крови по желудочно-кишечному тракту).

При объективном обследовании больного выявляются признаки обострения хронических заболеваний верхнего отдела пищеварительного тракта: болезненность под мечевидным отростком, в эпигастрии, в пилородуоденальной зоне.

Диагностика

Инструментальная:

- *Обязательным* исследованием является эндоскопическое исследование пищевода.
- Дополнительно: проведение лапароскопии (патогномоничным признаком синдрома Маллори-Вейсса является обнаружение гематомы в малом сальнике), ангиографии, сцинтиграфии.

Лабораторные критерии диагностики отсутствуют.

- Целью лабораторных исследований является выявление ассоциированных заболеваний, осложнений, дифференциальная диагностика, определение величины кровопотери.

Обязательные исследования:
- общий анализ крови с определением тромбоцитов, ретикулоцитов, гематокрита;
- коагулограмма;
- определение группы крови и резус-фактора.

Дополнительные исследования:
- биохимический анализ крови (общий белок, альбумин, глюкоза, АлАТ, АсАТ, билирубин, амилаза, ЩФ, мочевина, креатинин, электролиты);
- кал на реакцию кровь.

Дифференциальный диагноз

Дифференциальный диагноз заключается в определении места кровотечения и диагностике причин, способствующих развитию пищеводно-желудочного кровотечения:

- цирроз печени,
- ангиодисплазия сосудов желудка (болезнь Вебера-Ослера-Рендю),
- гипертрофический полиаденоматозный гастрит (болезнь Менетрие),
- нарушения свертываемости крови и другие.

Диагностические мероприятия в условиях приемного отделения

- При стабильном состоянии пациент госпитализируется в отделение общей хирургии
- При явлениях геморрагического шока в отделение реанимации
- При любом состоянии больного диагностика включает в себя: исследование крови, сахара крови, времени свертывания, ОАМ, активности
  диастазы мочи
- При отсутствии явлений геморрагического шока
  необходимо провести: ЭКГ, УЗИ органов брюшной полости, R-графии ОГК, ФГДС.

Диагностические мероприятия в условиях приемного отделения

- Диагностическая программа сводится к установлению: 1) факта кровотечения: 2) источника; 3) продолжения его или остановке;
  4) тяжести кровопотери
- Диагностика в приемном отделении должна проводится не более чем 2 часа

Тяжесть кровотечения

Степень тяжести кровопотери
(Горбашко А.И., 1982)

Показатель	Степень кровопотери		
	Легкая	Средняя	Тяжелая
Число эритроцитов	>$3,5*10^{12}$ /л	$3,5*10^{12}$ /л – $2,5*10^{12}$ /л	<$2,5*10^{12}$ /л
Гемоглобин, г/л	>100	83-100	<83
Пульс, в 1 мин.	<80	80-100	>100
Сист. АД	>110	110-90	<90
Гематокрит, %	>30	25-30	<25
Дефицит ГО, %	<20	20-30	>30

Этиология ЖКК из верхних отделов ЖКТ

Язвенные ЖКК:

- пептические эрозии и язвы;
- острые язвы и эрозии;
- изъязвленные опухоли;
- изъязвленные дивертикулы.

Неязвенные ЖКК:

- синдром Маллори-Вейсса;
- варикозно расширенные вены пищевода;
- различные врожденные и приобретенные поражения сосудов;
- различные врожденные и приобретенные нарушения свертывающей и противосвертывающей систем крови.

Наиболее частые причины:

- Язвенная болезнь желудка и ДПК – 50%
- Эрозивный гастрит, гатродуоденит – 13%
- Варикозно-расширенные вены пищевода – 10%
- Ангиодисплазии – 7%
- Эрозивный эзофагит – 6%
- С-м Мэлори-Вейса – 10-15% (5%)
- Опухоли ЖКТ – 2-5%
- Другие причины – 1-2%
- Неизвестный источник – 3-4%
- Отсутствие признаков ЖКК – 5% (10%)

Классификация по Forrest Y.A.

Активное кровотечение

- F1a тип - струйное, артериальное фонтанирующее кровотечение
- F1b тип – венозное, вялое паренхиматозное кровотечение

Состоявшееся кровотечение

- F2a тип – видимый тромбированный сосуд (v+,v-)
- F2b тип – фиксированный тромб или сгусток
- F2c тип – геморрагическое пропитывание дна язвы

Состоявшееся кровотечение

- F3 тип – чистое дно язвы, отсутствие прямых визуальных признаков кровотечения

Эндоскопическая классификация кровотечения при синдроме Мэллори-Вейса

Типы кровотечений	*Эндоскопическая характеристика*
F1 тип	продолжающееся кровотечение
Fl a	струйное, артериальное кровотечение из видимого, визуализированного источника
F1 b	диффузное капиллярное кровотечение из краёв трещины, разрывов
Fl c	фиксированный сгусток в области дна разрыва или по краю разрыва (разрывов) с подтеканием крови из-под сгустка
Fl d	интенсивное кровотечение без возможности локализовать, визуализировать источник кровотечения
F2 тип	состоявшееся кровотечение
F2 a	видимый тромбированный сосуд в области дна или краёв трещины
F2b	фиксированный сгусток в области трещины без кровотечения
F2 c	включения гемосидерина в зоне (зонах) разрывов
F3 тип	трещина (и) (разрыв) без признаков кровотечения
F3 a	чистые дно и края трещины с элементами грануляций

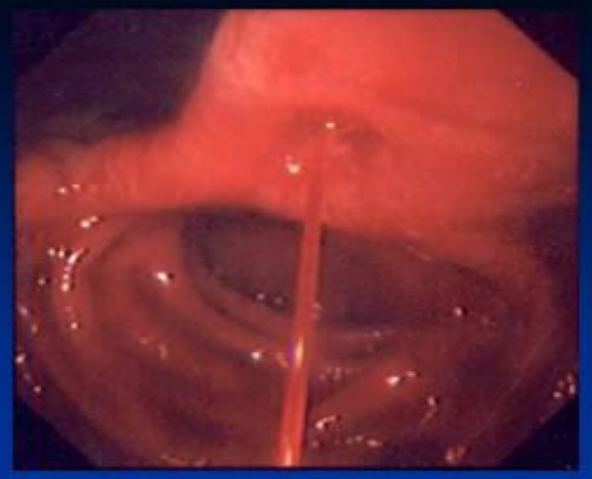

Forrest Ia - струйное кровотечение

Forrest Ib - вялое венозное кровотечение

Forrest IIa – видимый тромбированный сосуд («часовой тромб»)

Forrest IIb – фиксированный сгусток

Forrest IIc – геморрагическое пропитывание

Риск рецидива:

Forrest 1a	80-100%
Forrest 1b	12%
Forrest 2a	56-80%
Forrest 2b	56-80%
Forrest 2c	14%

Российская классификация 2001 г

I. Продолжающееся кровотечение:

a) **массивное** (струйное артериальное кровотечение из крупного сосуда);

b) **умеренное** (излившаяся кровь из венозного или малого артериального сосуда быстро заливает источник после ее смывания и стекает по стенке кишки широкой струей; струйное артериальное кровотечение из мелкого сосуда, струйный характер которого периодически прекращается);

c) **слабое** (капиллярное) - слабое подтекание крови из источника, который может быть прикрыт сгустком.

II. **Состоявшееся кровотечение:**

a) наличие в источнике кровотечения тромбированного сосуда,прикрытого рыхлым сгустком,с большим количеством измененной крови со сгустками или содержимого типа "кофейной гущи ";

b) видимый сосуд с тромбом коричневого или серого цвета, при этом сосуд может выступать над уровнем дна, умеренное количество содержимого типа "кофейной гущи ".

c) наличие мелких точечных тромбированных капилляров коричневого цвета, не выступающих над уровнем дна, следы содержимого типа "кофейной гущи "на стенках органа.

III. **Отсутствие видимых в момент осмотра признаков бывшего кровотечения.**

Диагностика

- 1) ФГДС – определение разрывов пищевода, кровотечения и его остановка
- Выполнение ФГДС нередко усугубляет состояние больного за счёт возобновления уже остановившегося кровотечения, появления новых разрывов (судорожные позывы к рвоте на ФГДС) или усугубления уже имеющегося разрыва пищевода.
- ФГДС проводить с в/в седацией или наркозом, вводить противорвотные препараты.

Стадии синдрома Мэллори-Вейса

- I стадия - разрыв (трещины) слизистой оболочки нижней трети пищевода, кардиоэзофагеального перехода;
- II стадия - разрыв (трещины) слизистой оболочки, подслизистого слоя;
- III стадия - разрыв (трещины) с вовлечением циркулярного мышечного слоя. Зона разрыва не спазмируется, не смыкается, интенсивное кровотечение
- IV стадия - разрыв всех слоев пищевода, кардиоэзофагеального перехода, сопровождается перитонитом, медиастинитом, пневмотораксом.

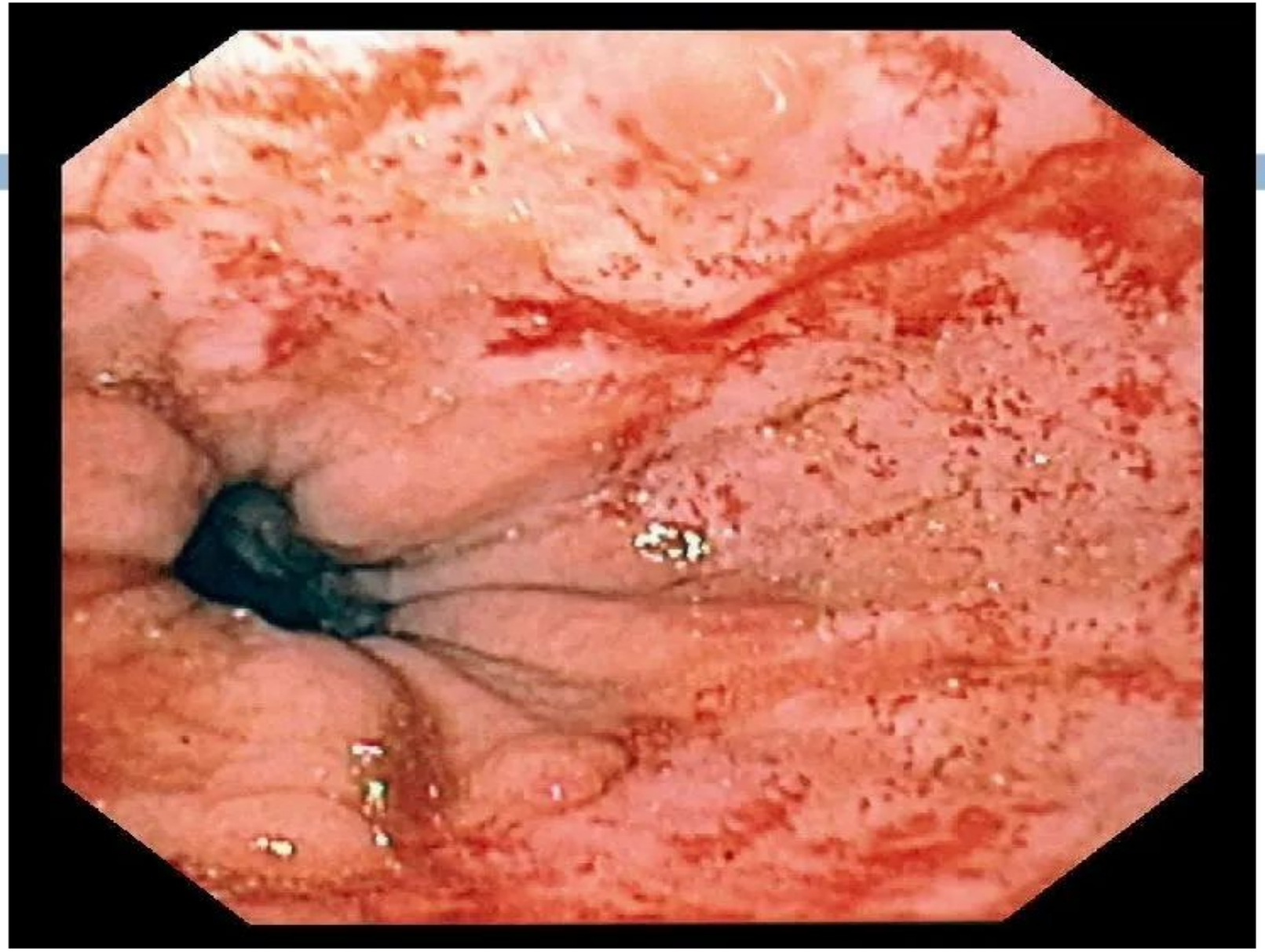

Синдром Мэлори-Вейсса

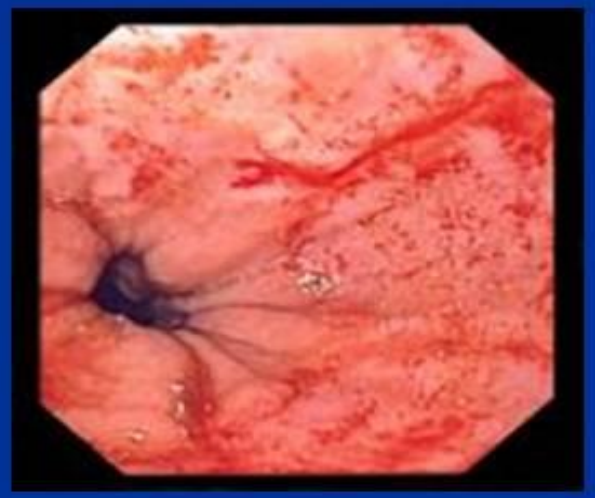

Диагностика

2) R-скопия ОГК: при разрыве пищевода признаки пневмоторакса и медиастинита
3) УЗИ кардиоэзофагеального отдела желудка (помогает уточнить стадию синдрома Мэллори- Вейса)
4) Контрастная эзофагография в двух проекциях
5) МРТ-эзофагография
6) Лапароскопия – при подозрении на разрыв абдоминального отдела пищевода

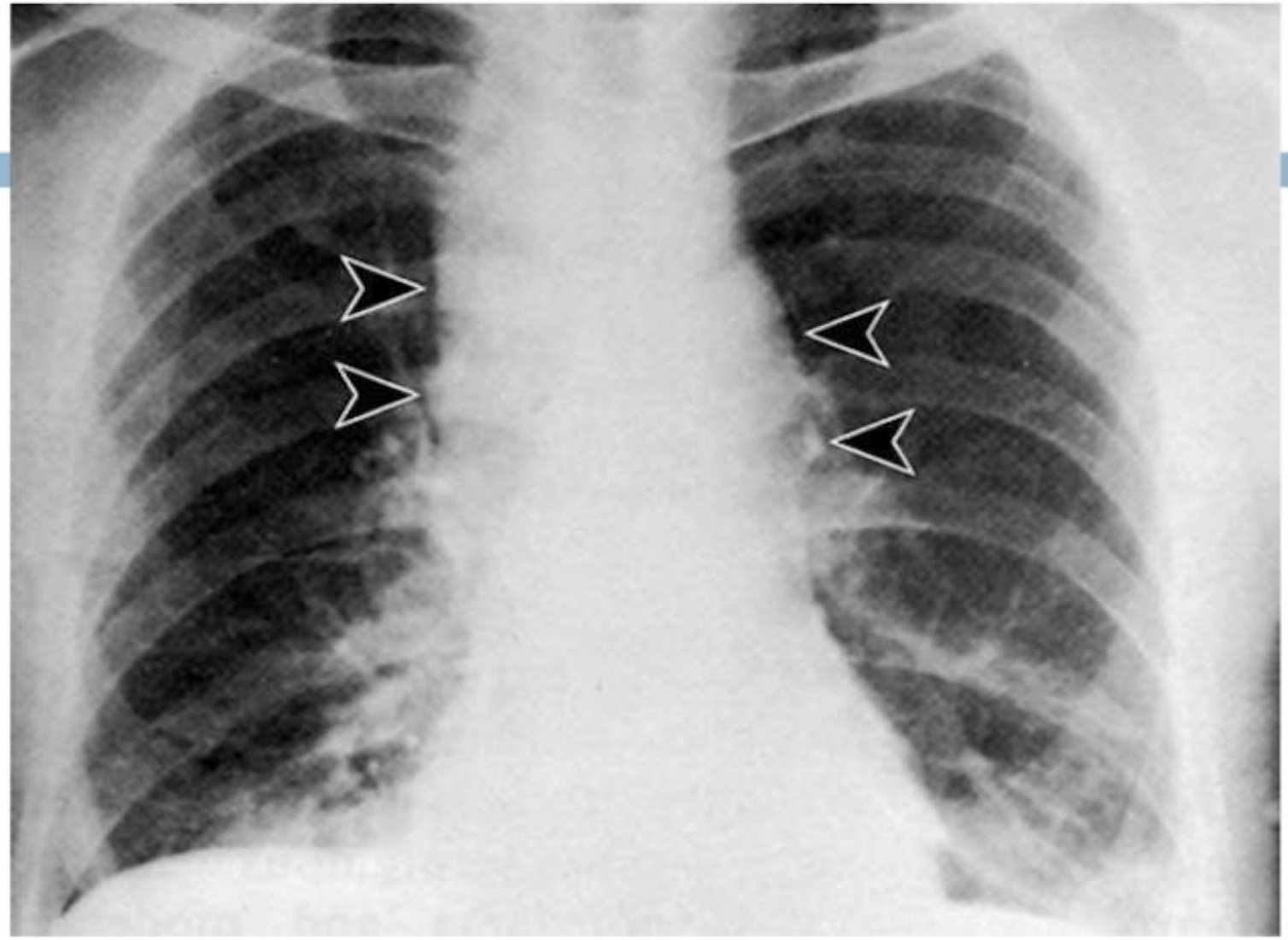

Тактика ведения

- Клипирование
- Инъекционный гемостаз
- Диатермокоагуляция
- При неэффективности – эмболизация или операция

Эндоскопические методы гемостаза

Медикаментозный

орошение растворами медикаментов:

- гемостатиками: хлорид кальция, аминокапроновая кислота, капрофер и сосудосуживающими препаратами (мезатон, адреналин)
- денатурирующими препаратами (этиловый спирт и др.)

нанесение пленкообразующих препаратов (лифузоль, статизоль)

инфильтрационный гемостаз:

- раствором адреналина
- физиологическим раствором (гипертоническим)
- медицинским клеем
- цианакрилатами
- силиконовыми композициями
- масляными растворами
- спирт-новокаиновыми смесями
- денатурирующими растворами
- склерозирующими препаратами

Механический

- клипирование сосуда гемостатическими клипсами
- лигирование эластическими кольцами
- лигирование эндопетлей

Физический

- термовоздействие
- криовоздействие
- электрокоагуляция
  - монополярная
  - биполярная
- лазерная фотокоагуляция
- плазменная коагуляция
- радиоволновое воздействие

Эндоскопические методы гемостаза

Лазерная фотокоагуляция

Электрокоагуляция

Местное орошение

Инъекция

Механический гемостаз

Клипирование -

наложение металлических скобок на видимый сосуд или очаг кровотечения.

Показания:

- Видимый кровоточащий или некровоточащий сосуд,
- Кровотечение с ограниченной поверхности

Медикаментозный гемостаз

Орошение растворами медикаментов и нанесение пленкообразующих препаратов

Гемостатические препараты:

- *Кальция хлорид*
- *Аминокапроновая кислота*
- *Капрофер*
- *Ферракрил*

Сосудосуживающие препараты:

- *мезатон*
- *адреналин.*

Денатурирующие препараты:

- *спирт этиловый 96%*

Пленкообразующие препараты:

- *лифузоль, гастрозоль, статизоль*
- *МК-6, МК-7, МК-8*

Используется при капиллярных кровотечениях, для профилактики рецидива и в комплексном лечении!

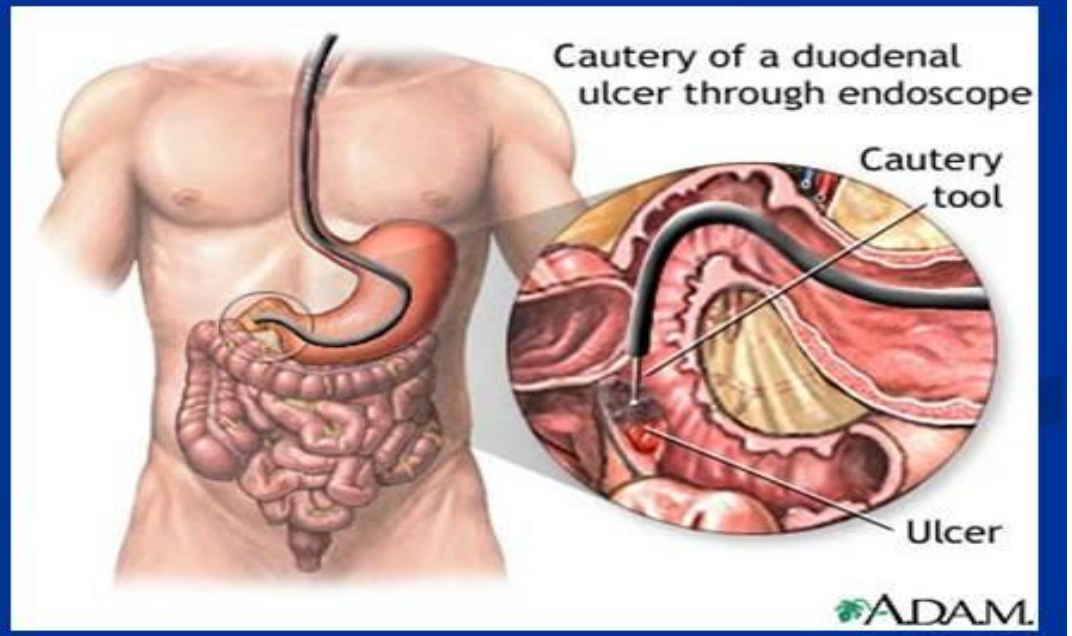

Электрокоагуляция

Показания к монополярной коагуляции:

- Кровотечения из распадающихся опухолей;
- Кровотечения из дна хронической язвы;

К биполярной коагуляции:

- Активные кровотечения при острых эрозивно-язвенных поражениях;
- С-м Мэллори-Вейсса;
- Профилактика рецидива при наличии тромбированного сосуда

Опасность перфорации! Не рекомендуется применять при глубоких язвах, дивертикулах и диаметре сосуда более 1 мм!

Инфильтрационный гемостаз

Методики:

- Достижение механического сдавления:
  - Гипертонический р-р адреналина;
  - Фибриновая пломбировка (берипласт);
  - Цианокрилаты (гистоакрил);
  - Двухкомпонентные силиконовые композиции (СКНМ-НХ);
  - Масляные р-ры витаминов;
  - 5% р-р глюкозы;
  - Спирто-новокаиновые смеси.
- Усиление тромбообразования:
  - Спирт 96%;
  - Этоксисклерол 1%

Применяется практически во всех случаях локального кровотечения как самостоятельный метод или в комбинации с другими методиками.

Не рекомендуется при диаметре сосуда более 1 мм.

Осложнения – некроз, перфорация, интрамуральная гематома.

Аргоноплазменная коагуляция

– это метод, при котором энергия тока высокой частоты передается на ткань бесконтактным способом с помощью ионизированного и, тем самым, электропроводящего газа - аргона (аргоновая плазма).

Преимущества:

- максимальная глубина коагуляции составляет 3 мм;
- струя аргоновой плазмы может действовать не только в осевом направлении, но и в поперечном или радиальном, а также "стекать за угол";
- отсутствие дыма;
- "сродство" аргоновой плазмы к крови;
- меньшее закисление тканей, что способствует скорейшему заживлению.

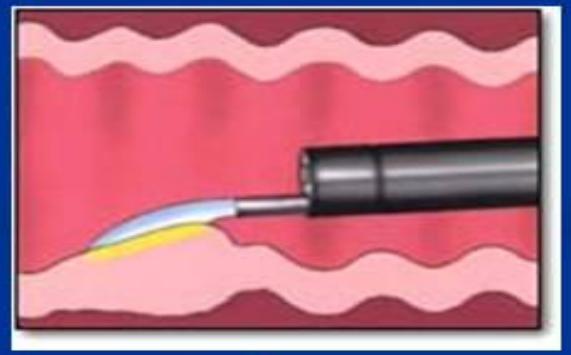

Аргоноплазменная коагуляция

Применяется практически во всех случаях кровотечений из пищеварительного тракта, особенно эффективен метод при злокачественных опухолях ЖКТ.

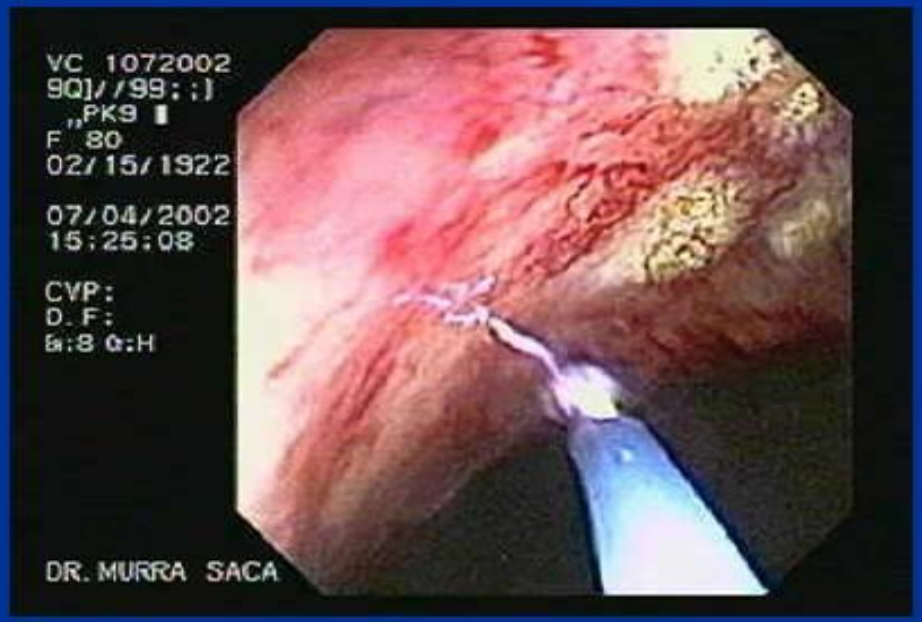



Аргоноплазменная коагуляция

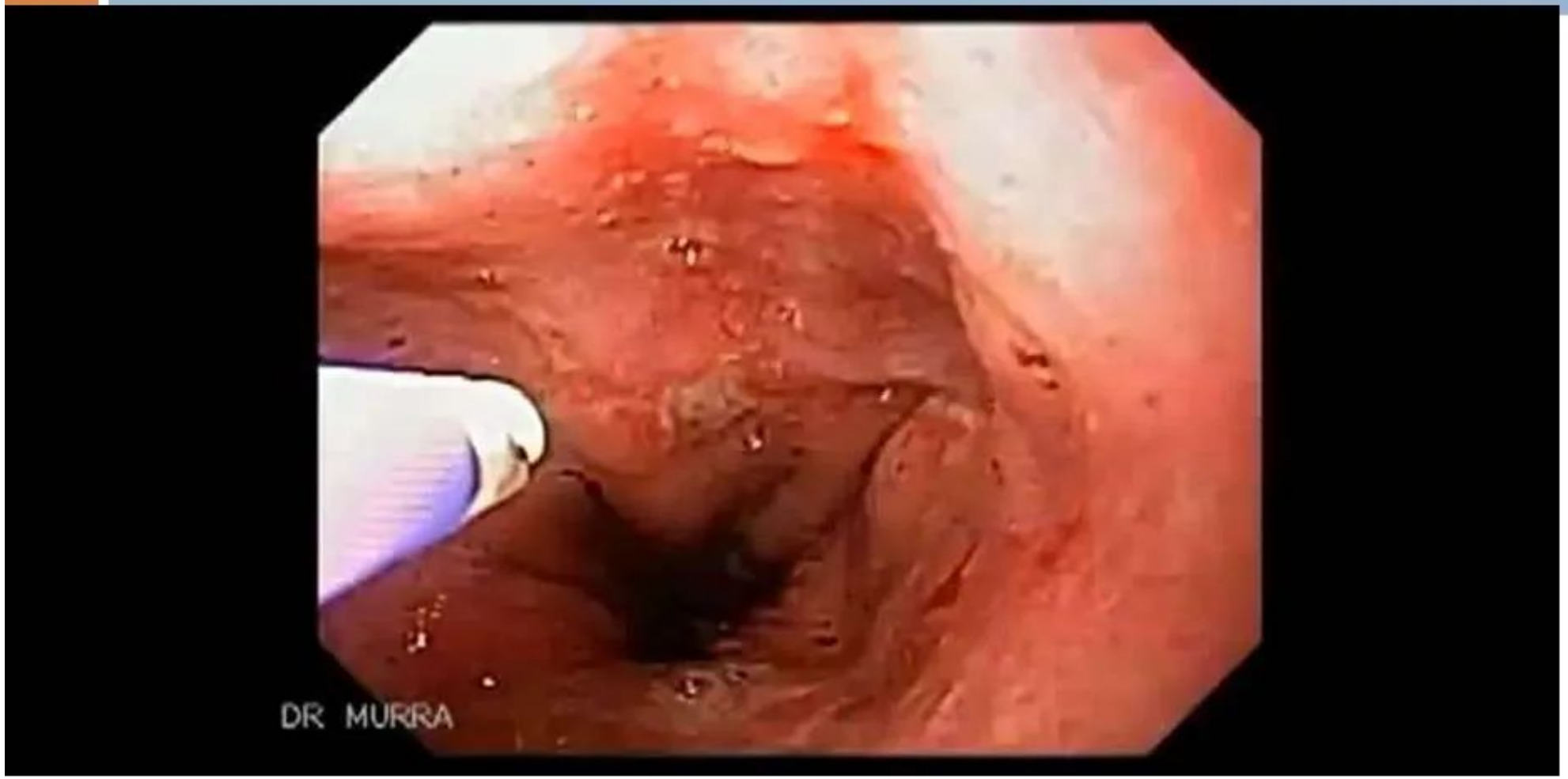

Лазерная фотокоагуляция

- это бесконтактный способ коагуляции тканей путем воздействия оптического когерентного излучения, характеризующегося высокой направленностью и большой плотностью энергии.

Используется практически при любых кровотечениях из ЖКТ, особенно эффективен при эрозивно-язвенных поражениях, ангиодисплазиях и кровотечениях из распадающихся опухолей.

Недостаток – снижение эффективности при наличии крови в полости ЖКТ.

При глубоких язвах и дивертикулах возможна перфорация!

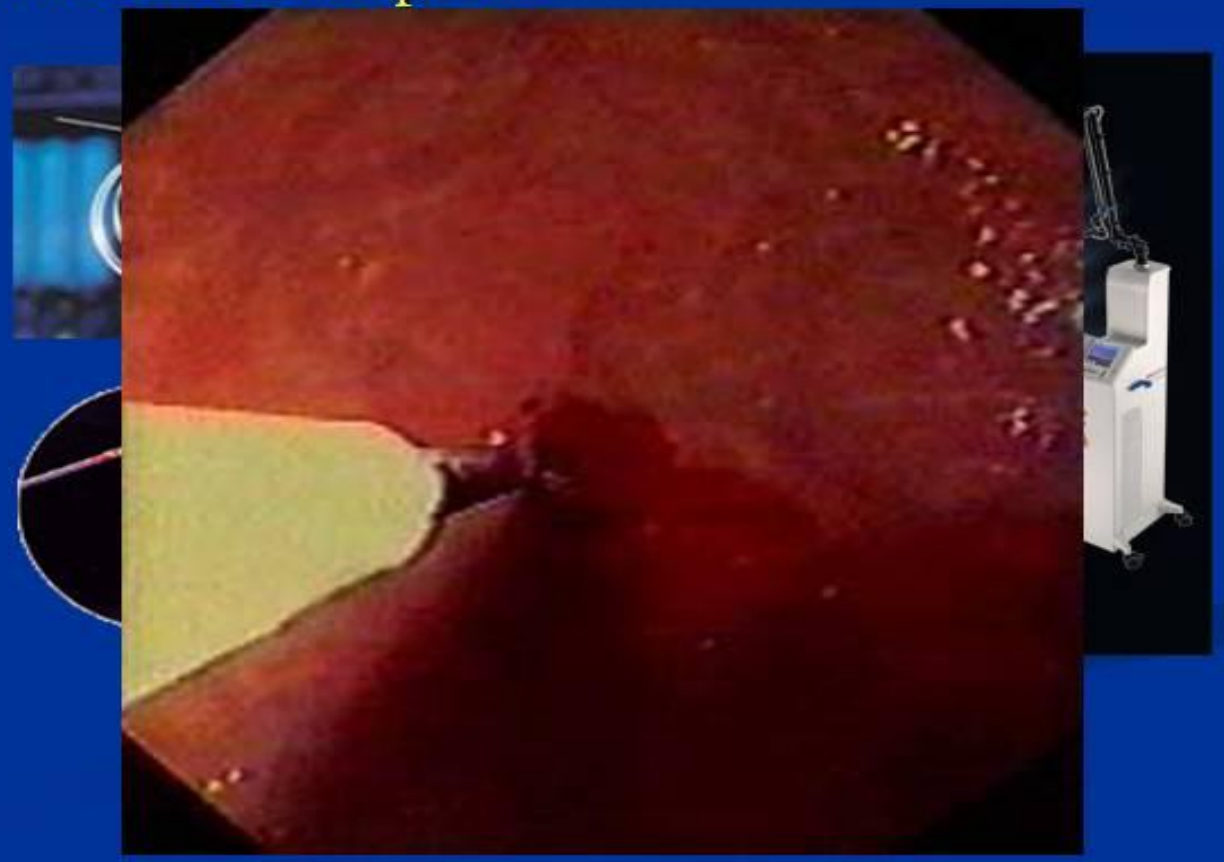

Радиоволновое воздействие

- Это метод, основанный на преобразовании электрического тока в радиоволны определенных диапазонов с выходной частотой 3,8 МГц, которые, концентрируясь на кончике электрода, повышают молекулярную энергию внутри каждой клетки и разрушают ее, вызывая нагревание ткани и фактически испаряя клетку

Возможна работа в режиме фульгурации (для активного струйного кровотечения) и коагуляции (подтекание крови и профилактика рецидива).

Достоинства:

- Меньшая травматизация окружающих тканей;
- Ускоренное заживление;
- Невозможность ожога пациента.

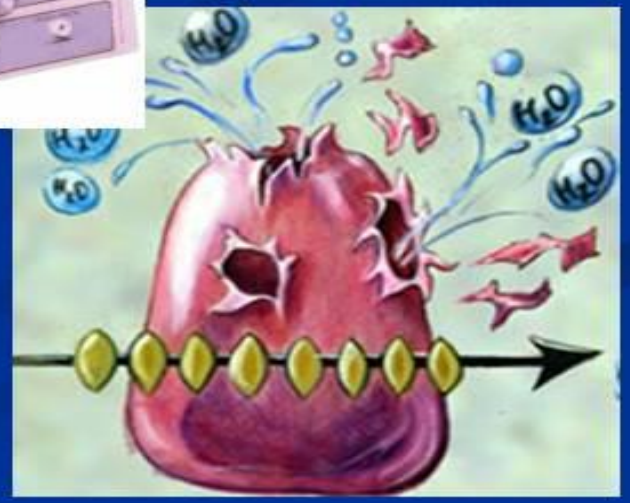

Сравнительная эффективность методов

Общая эффективность методов – 97,4%; частота рецидивов – 20%;

Метод	Эффективность	Частота рецидивов
Инъекционный гемостаз	70-100%	25%
Электрокоагуляция	70-94%	8,5-19,1%
АПК	87%	?
Фотокоагуляция	70-94	?
Инъекция + коагуляция	70-100	6-7%

- При эндоскопической картине остановившегося кровотечения (F-IIA, F-IIB, F-IIC) или при удавшемся эндоскопическом гемостазе больной подлежит госпитализации в ОРИТ и проведении ему инфузионно- трансфузионной терапии

Консервативное лечение

- Одной из первоочередных задач является восстановление ОЦК адекватной и быстрой инфузией коллоидных и кристаллоидных кровезаменителей.
- По дефициту ОЦК выделяют следующие степени кровопотери:
- 1) легкую, составляющую 10-20% исходного ОЦК (0,5-1л)
- 2) умеренную, составляющую 21-30% исходного ОЦК (1,0- 1,5л)
- 3) тяжелую, составляющую 31-40% исходного ОЦК (1,5-2л)
- 4) крайне тяжелую, составляющую свыше 40% исходного ОЦК (более 2л)

- Лечение кровопотери объемом 10-15% ОЦК (500-750мл) заключается в инфузии только кристаллоидных растворов в объеме 200-300% от величины кровопотери. Кровопотеря 15-30% ОЦК (750-1500мл) компенсируется инфузией кристаллоидов и коллоидов (в соотношении 3:1) с общим объемом в 300% от общей кровопотери
- Показанием для возможного начала переливания эритроцитсодержащих сред служит развившаяся анемия с критическими показателями крови: гемоглобин - 65-70г/л; гематокрит - 25-28%; объем кровопотери - 30-40% ОЦК.
- Кроме того назначается гемостатическая , противоязвенная терапия в максимальных дозах

Оперативное лечение

- Целью оперативных вмешательств является устранение дефекта стенки пищевода, раздельное дренирование средостения и плевральной полости при повреждениях грудного отдела, или брюшной полости при повреждении абдоминального отдела пищевода и гастро— или еюностомия.

- У тяжёлых больных, при невозможности эндоскопического гемостаза, противопоказаниях к оперативному лечению, при I, II стадиях возможно применение зонда- обтуратора Сингестакена-Блекмора;

Прогноз

У 90% больных с синдромом Маллори-Вейсса, при отсутсвии тяжелой сопутсвующей патологии, кровотечение прекращается спонтанно, у остальных 10% хорошие результаты дают медикаментозные и эндоскопические методы лечения.