СИНОАТРИАЛЬНЫЕ И АТРИОВЕНТРИКУЛЯРНЫЕ БЛОКАДЫ:

причины, ЭКГ-диагностика, симптоматика

Проводящая система сердца

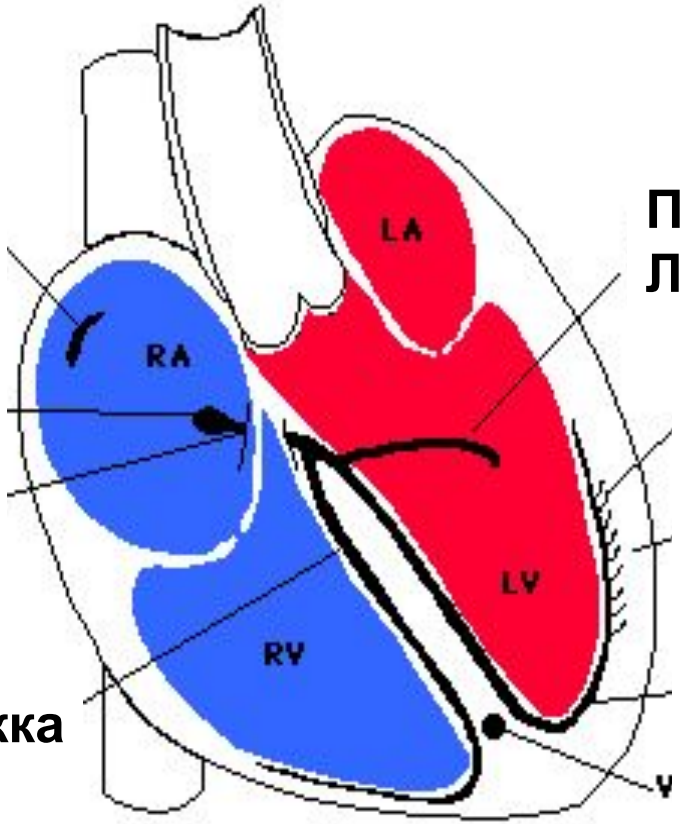

СА-узел

АВ-узел

Ствол пучка Гиса

Правая ножка

Передняя ветвь ЛНПГ

Задняя ветвь ЛНПГ

МЖП

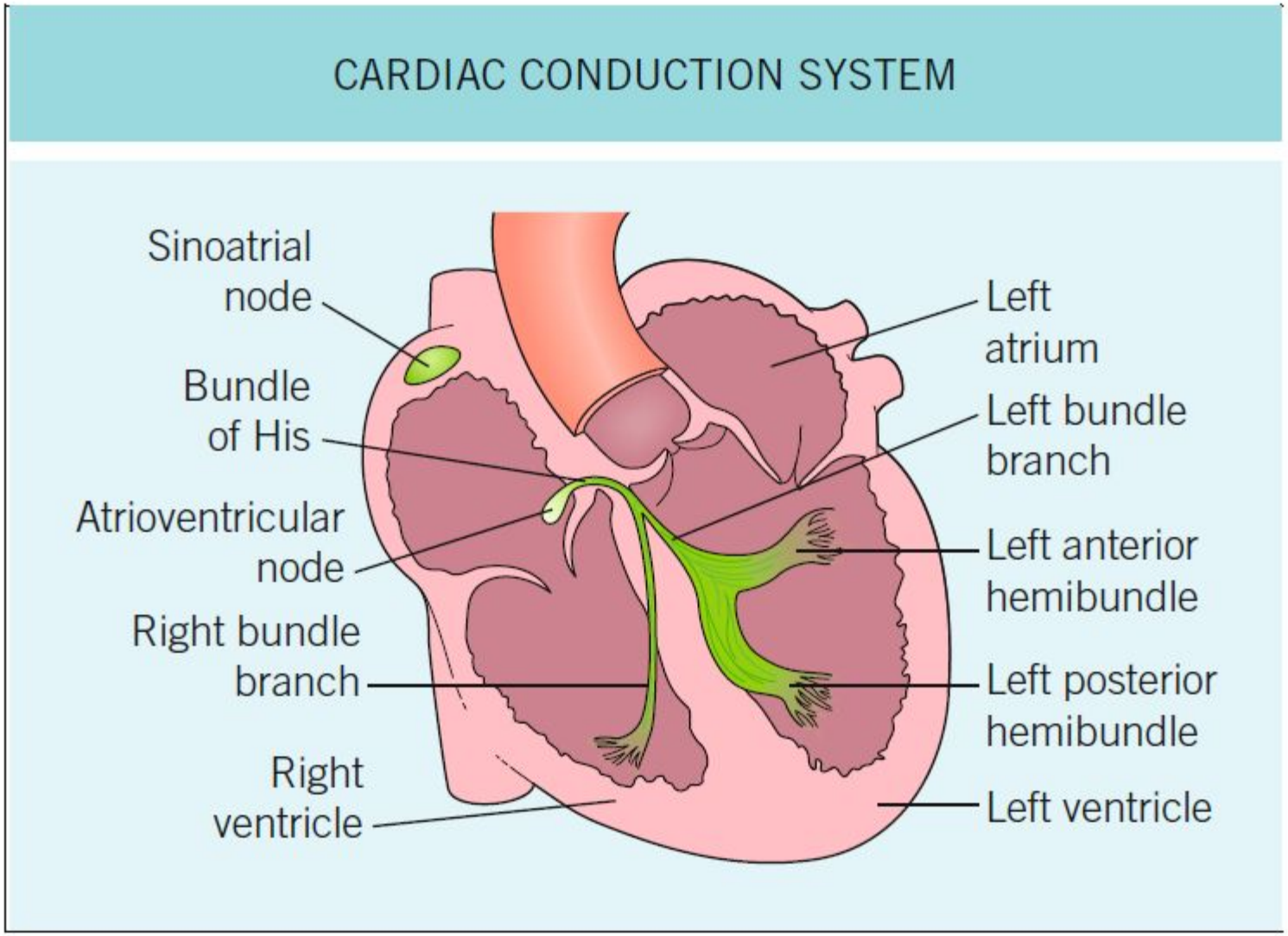

Figure 54.1 The cardiac conduction system.

СА-блокада может быть обусловлена следующими причинами:

1) блокада проведения импульса от синусового узла к предсердиям;

2) отсутствие образования импульса в синусовом

узле;

3) недостаточная сила импульса;

4) недостаточная восприимчивость (возбудимость) предсердий.

Синоатриальная (СА) блокада

разделяется на следующие виды:

частичная;

I степени;

II степени I и II типа;

далекозашедшая блокада;

полная (или III степени).

СА встречается у 0,16—2,4% людей, чаще после 50–60 лет и немного чаще у женщин, чем

у мужчин.

ЭТИОЛОГИЯ СА - блокады

Органическая этиология:

-чаще (35—61 %) возникает при ИБС, особенно при заднем инфаркте миокарда;

-острый миокардит (у 6 - 20% больных) или миокардитический кардиосклероз;

-артериальные гипертензии;

-кардиомиопатии: дилатационная, рестриктивная и гипертрофическая;

-приобретенные и врожденные клапанные пороки сердца;

-поражения сердца при эндокринной патологии (гипер- и гипотиреоз, сахарный диабет);

ЭТИОЛОГИЯ СА-блокады
(продолжение)

Вагатоническая (функциональная) СА-блокада:

- при каротидном синдроме;
- во время пробы Валсальвы;
- при гипервентиляционной пробе;
- синдром Пенфильда (повышение внутри-черепного давления);
- во время приступа интенсивного и продолжительного кашля и т.д.

ЭТИОЛОГИЯ СА-блокады (продолжение)

Ятрогенная СА-блокада - побочное действие лекарств (сердечные гликозиды, хинидин, бета-блокаторы, кордарон), гиперкалиемия.

Врожденная СА-блокада, наследованная аутосомно-доминантным путем.

Идиопатическая СА-блокада — в 25-50% случаев не удается обнаружить какой-либо явной патологии миокарда. На вскрытии обычно находят выраженный

СА блокада II степени 1 типа

ЭКГ-признаки:

1) В периодике Венкебаха отмечается прогрессирующее укорочение интервалов Р-Р синусового ритма;

2) Пауза СА-блокады меньше удвоенной величины продолжительности предшествующего паузе нормального интервала Р-Р;

3) Во время паузы СА-блокады отсутствуют все компоненты кардиоцикла, регистрируется изолиния;

4) Интервал Р-Р после паузы длиннее интервала Р-Р перед паузой.

ЭКГ при СА блокаде II степени 1 типа

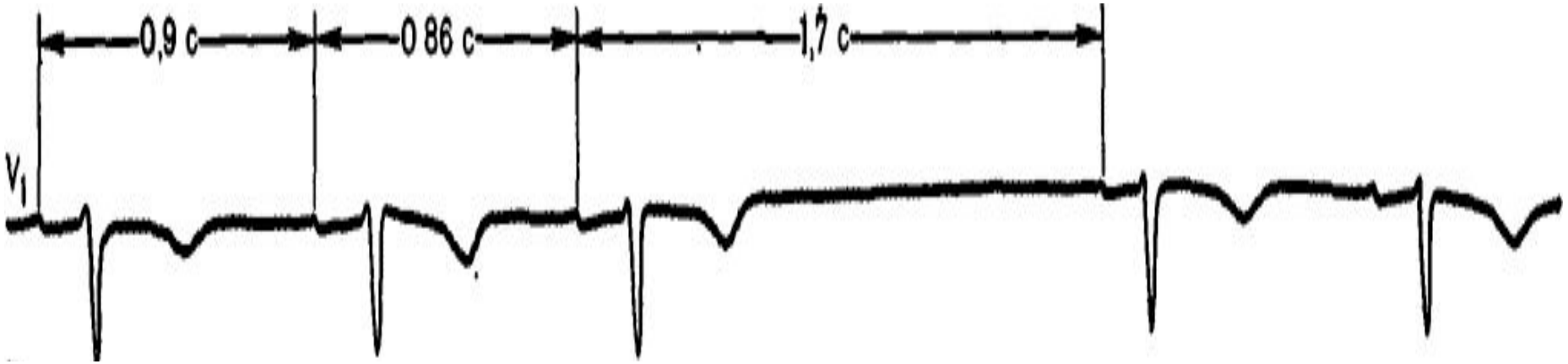

СА блокада II степени 2 типа

ЭКГ-признаки:

1) Вне паузы СА-блокады интервалы P-P и R-R равны;

2) пауза СА блокады равна удвоенному интервалу основого синусового ритма;

3) Во время паузы отсутствуют все компоненты кардиоцикла, регистрируется изолиния;

4) Интервалы P-Q стабильны.

При СА блокаде II типа 2:1 соотношение зубцов P и R составляет 2 к одному.

ЭКГ при СА блокаде II степени 2 типа

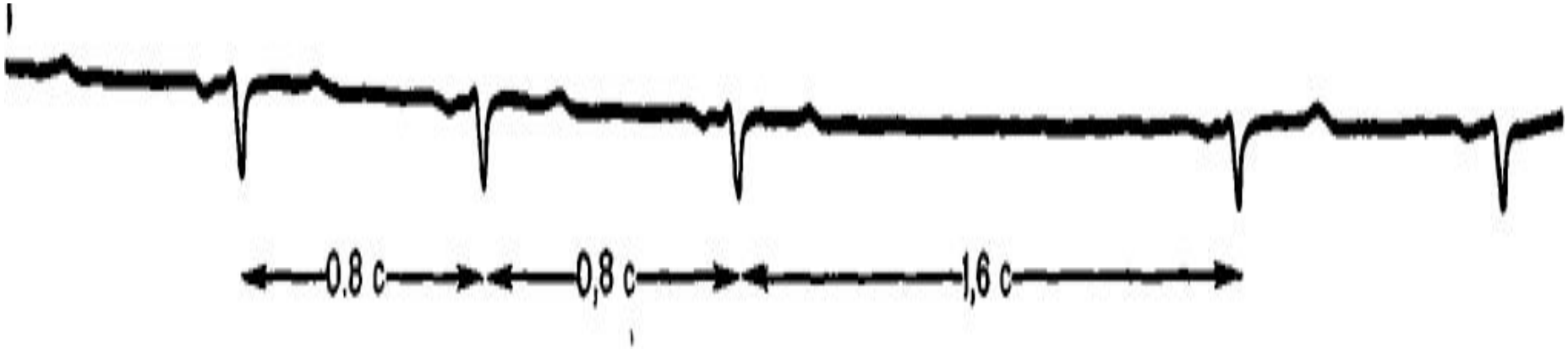

СА блокада II степени 2 типа

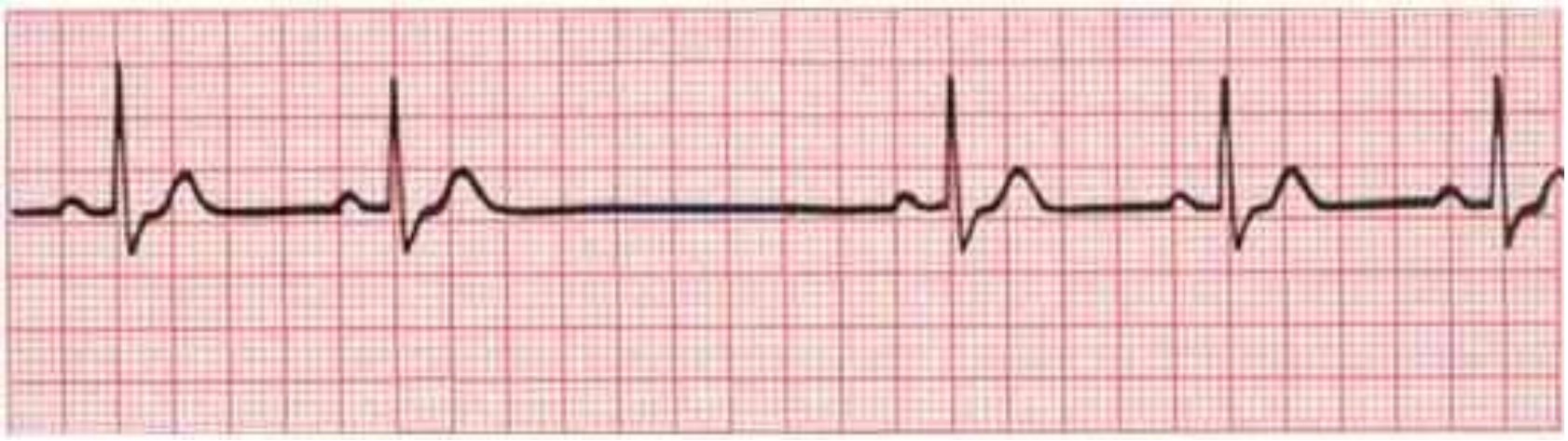

Отказ (остановка или арест) синусового узла

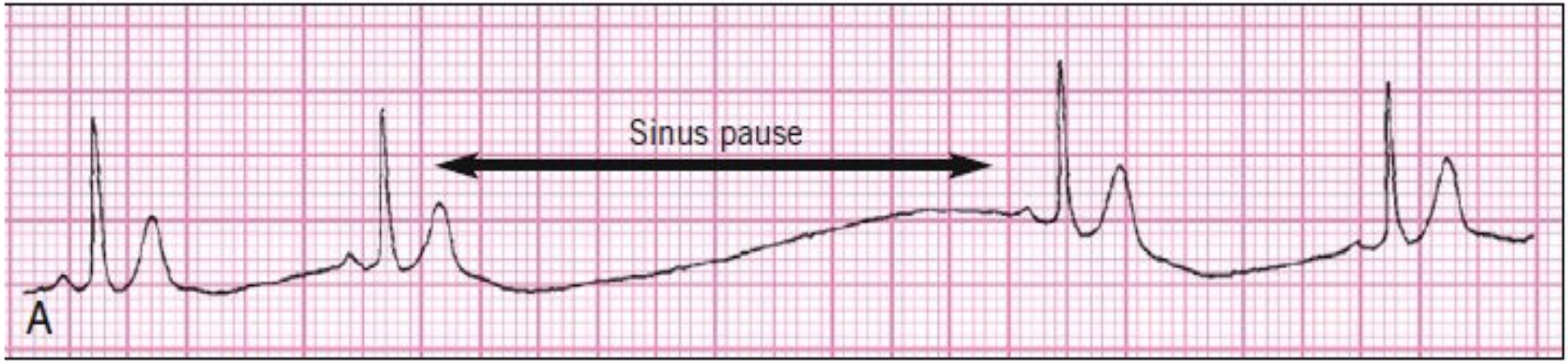

ЭКГ при СА блокаде II степени 2:1, АВ-замещающие комплексы, отказ СУ

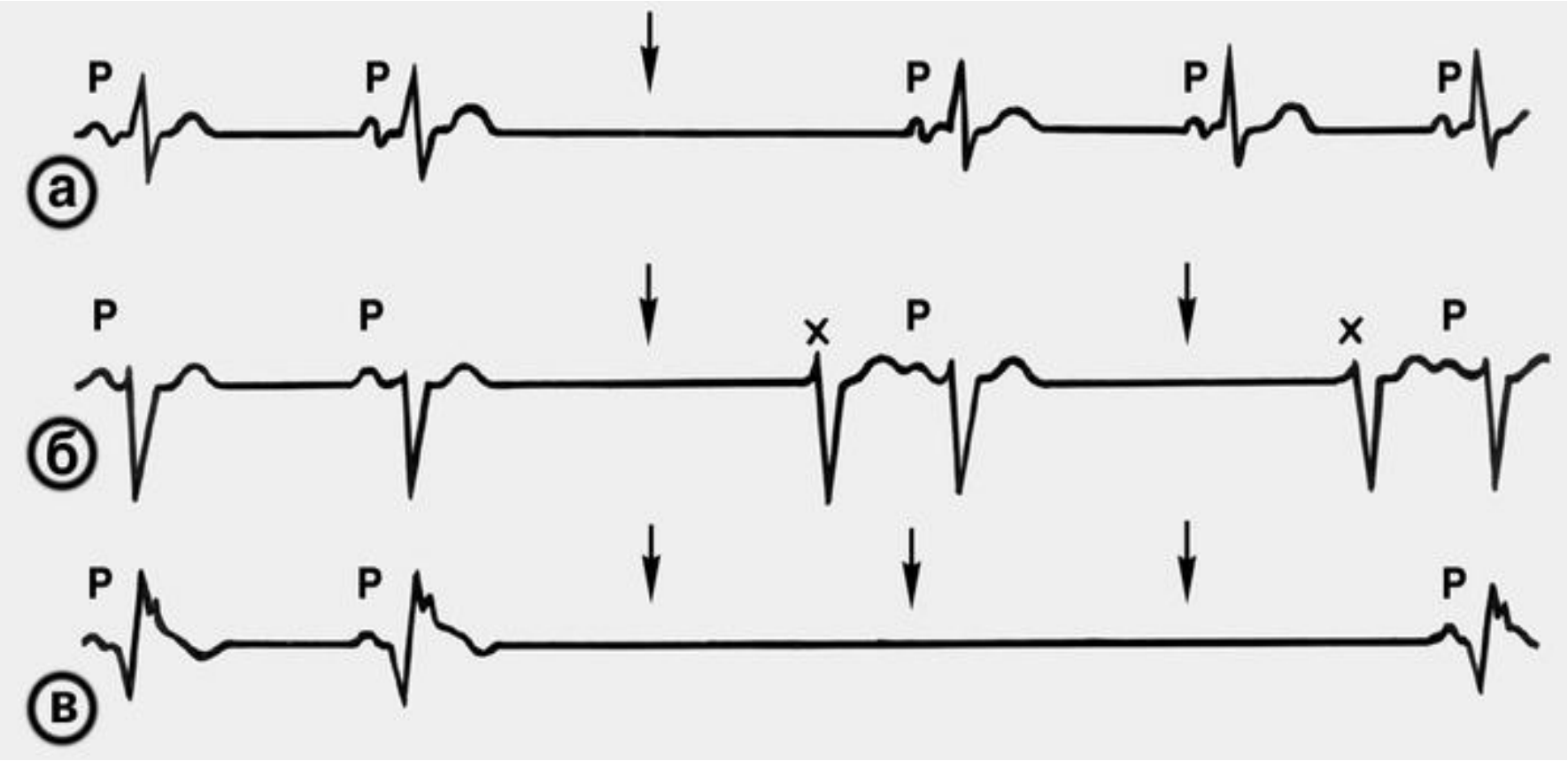

Остановка СУ

АВ-узловой замещающий ритм на фоне СССУ

Предсердные потенциалы (зубцы Р) отсутствуют

Сопутствующие СА блокады аритмии:

1. Замещающие комплексы QRS или ритмы (нижне-предсердные, АВ-узловые и идиовентрикулярные);
2. Частичная АВ-диссоциация при наличии замещающих комплексов или ритмов;
3. Ретроградная деполяризация предсердий;
4. Реципрокные желудочковые комплексы и пароксизм реципрокной АВ-узловой тахикардии.
5. Экстрасистолии: желудочковые и наджелудочковые

Межпредсердные блокады

Замедление, частичное или полное блокирование проведения синусовых предсердных импульсов к левому предсердию по ветви Бахмана.

Важным ЭКГ-признаком является расширение и изменение конфигурации зубцов Р. При полной межпредсердной блокаде возникают «разобщенные» ритмы – основной и дополнительный.

Дифференциальная диагностика СА блокад

1. Блокированная предсердная экстрасистолия и СА блокады II ст. 1 типа;
2. Отказ СУ и СА блокада II ст. 2 типа;
3. АВ блокада II ст. 2 типа и СА блокада II ст. 2 типа;
4. СА блокада II ст. 2:1 и выраженная синусовая брадикардия;
5. СА блокада II ст. 1 типа и синусовая брадиаритмия.

Остановка предсердий (причины)

1. гиперкалиемия,
2. Интоксикация препаратами дигиталиса, хинидина,
3. После проведения ЭИТ у больных с длительной персистирующей фибрилляцией предсердий.

ЭКГ варианты:

1. «Скрытый синусовый ритм»,
2. Синдром «молчащего предсердия».
3. Электромеханическая диссоциация

Топографическая классификация АВ-блокад

1. Межузловая АВ-блокада;
2. Собственно АВ-узловая блокада;
3. АВ-блокада на уровне ствола пучка Гиса;
4. Би- и трифасцикулярная АВ-блокада;
5. Комбинированные АВ-блокады.

Различные варианты локализации АВ-блокад

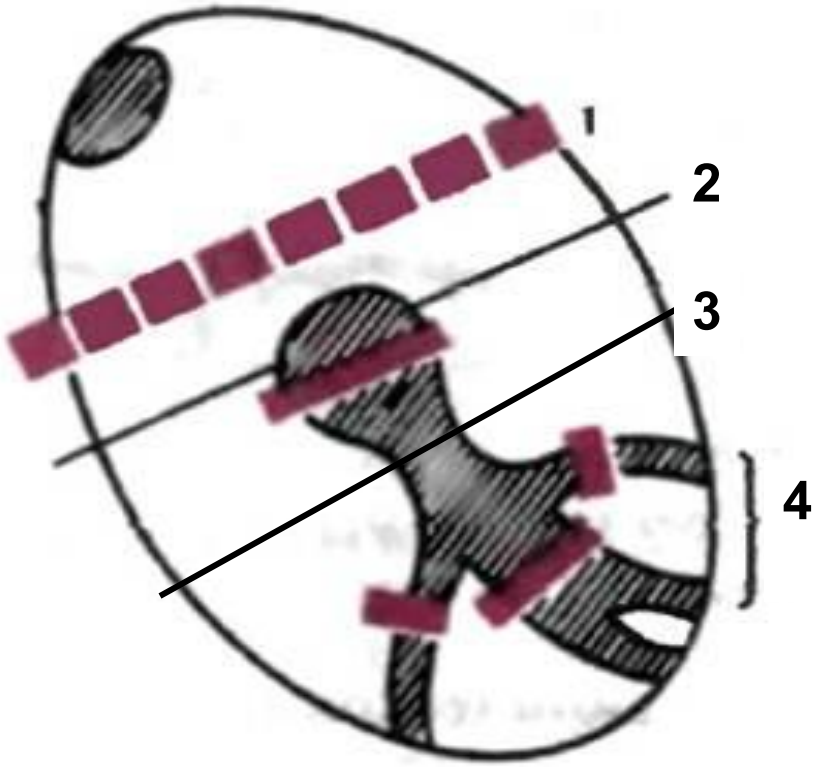

:

ЭКГ при АВ блокаде I степени:

1

2

3

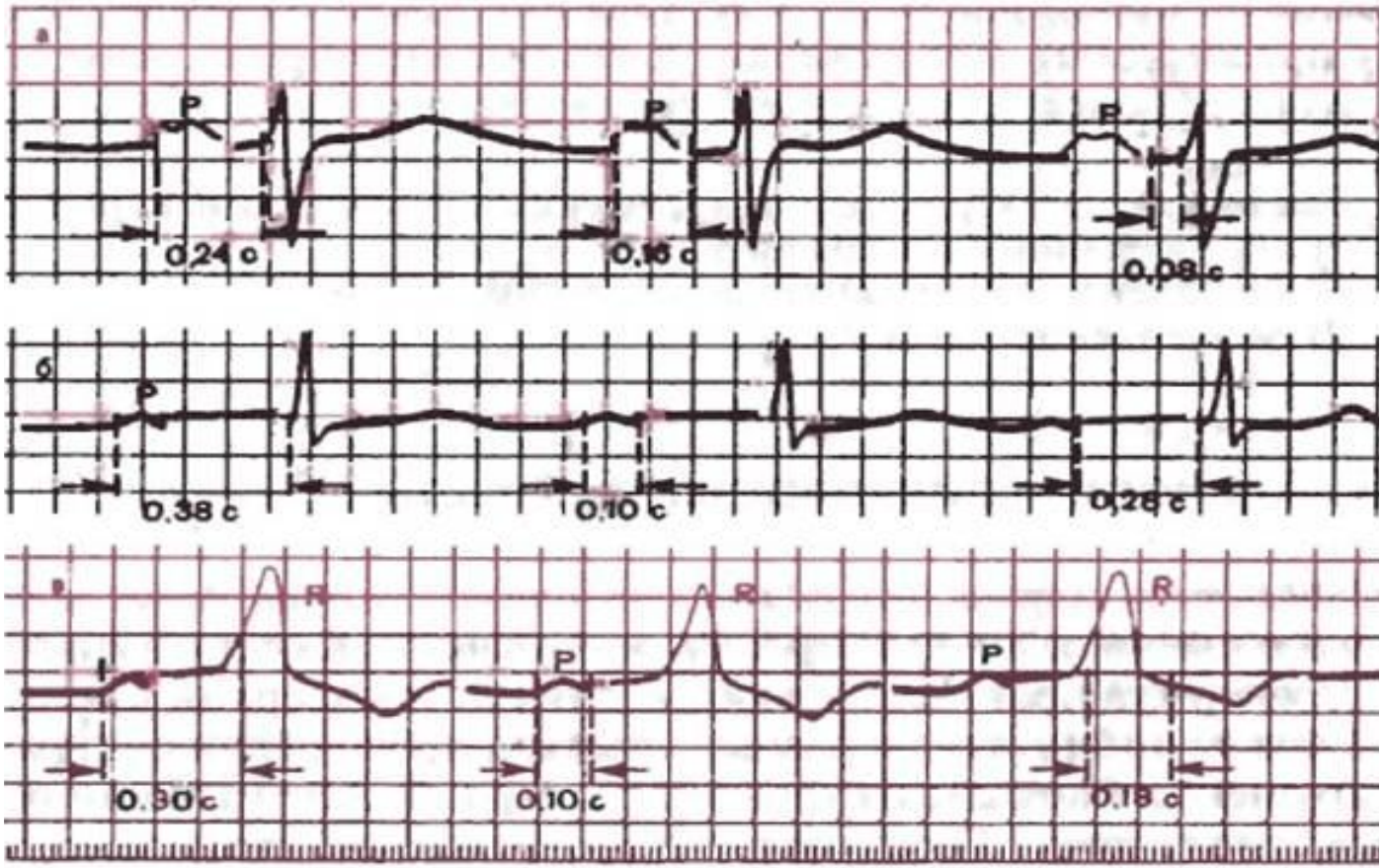

1) Предсердная форма (межузловая);
2) АВ-узловая форма;
3) дистальная (трехпучковая)

АВ-блокада I степени

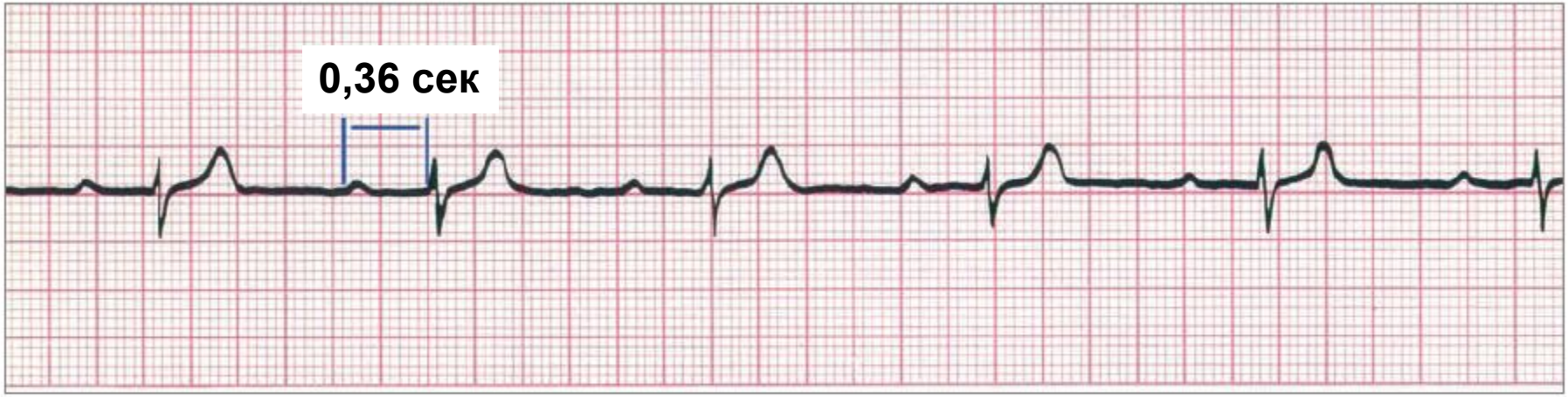

PR = 0,36 сек

АВ-блокада II степени 1 типа (тип Самойлова-Венкебаха)

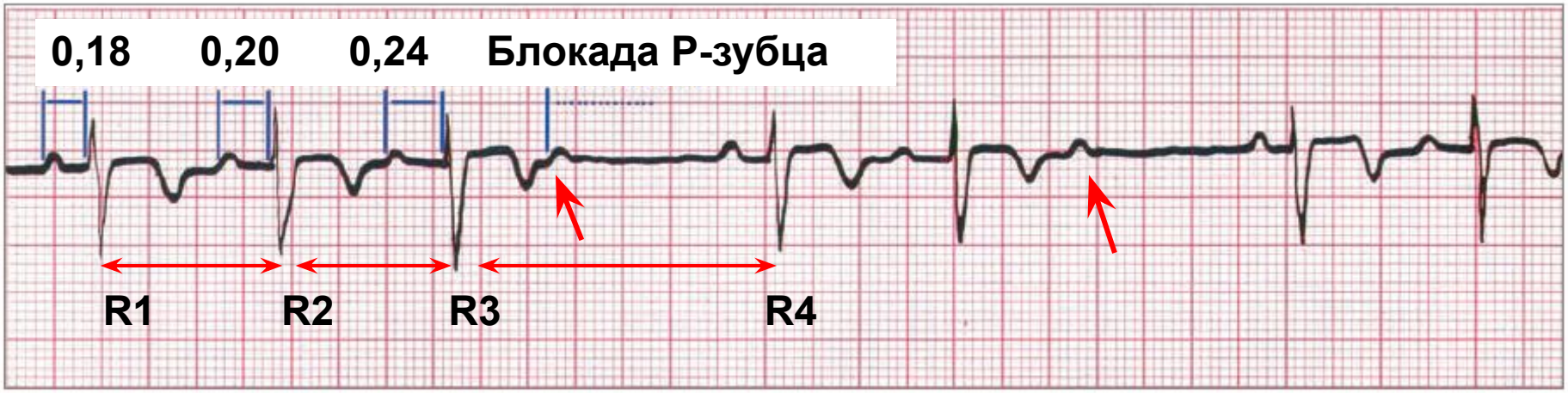

1. R_1-R_2 > R_2-R_3
2. R_3-R_4 < 2 (R_2-R_3)

АВ-блокада II степени 2 типа (тип Мобитца)

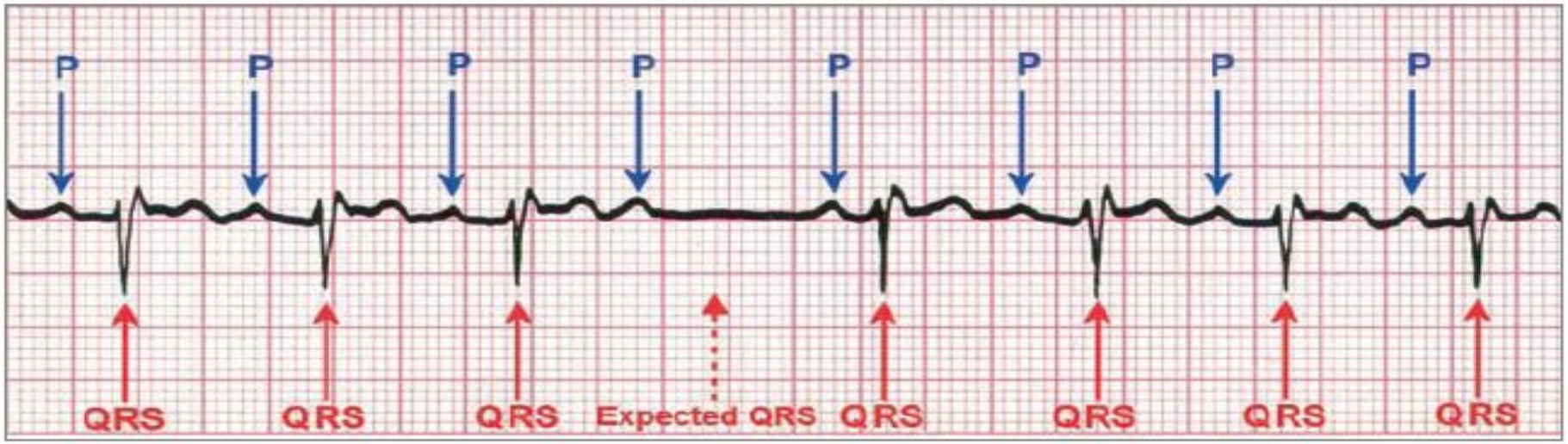

ЭКГ-признаки:

1)Интервалы PQ стабильны;

2)Пауза АВ-блокады равна удвоенному интервалу R-R;

3)Во время паузы регистрируются синусовые или эктопические зубцы P без комплекса QRS;

4) Интервалы P-P равны.

Сочетание АВ блокады II степени 2:1 и II степени 1 типа

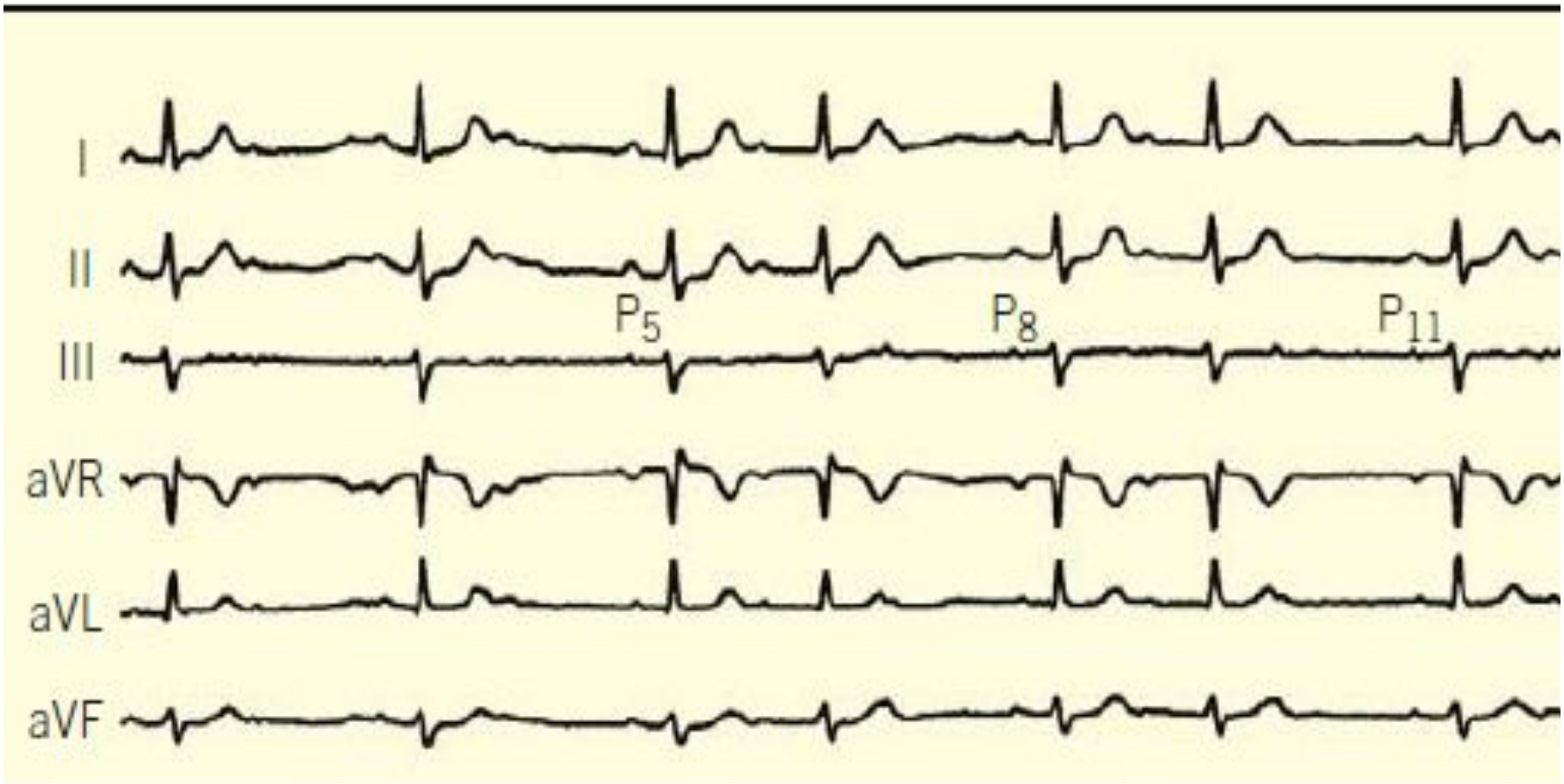

АВ-блокада III степени (полная)

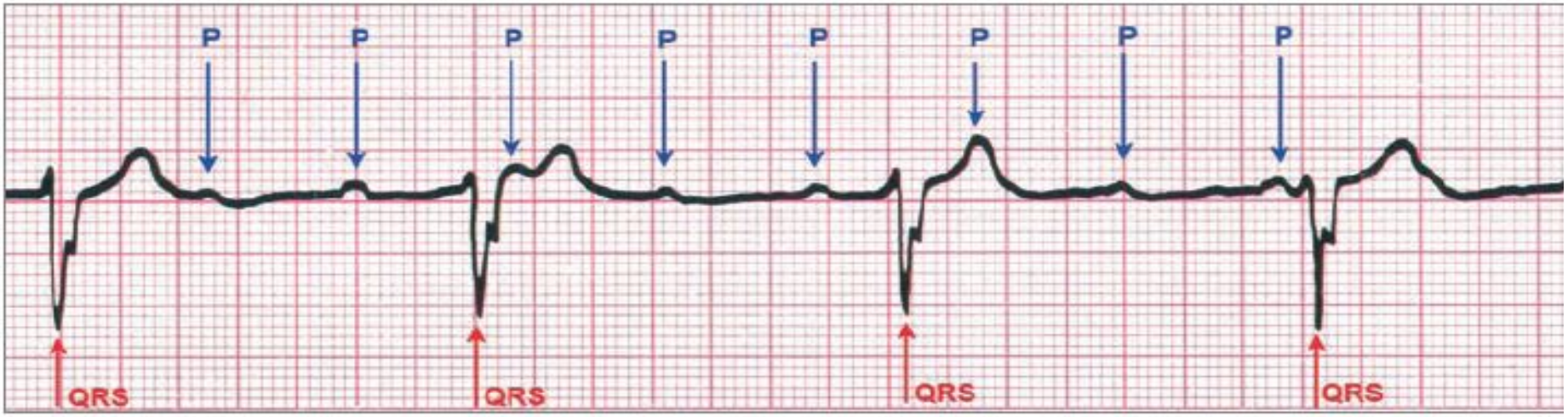

ЭКГ-признаки:

1. Полная АВ-диссоциация;
2. P-P < R-R;
3. Интервалы R-R равны.

АВ блокада III степени, проксимальный тип

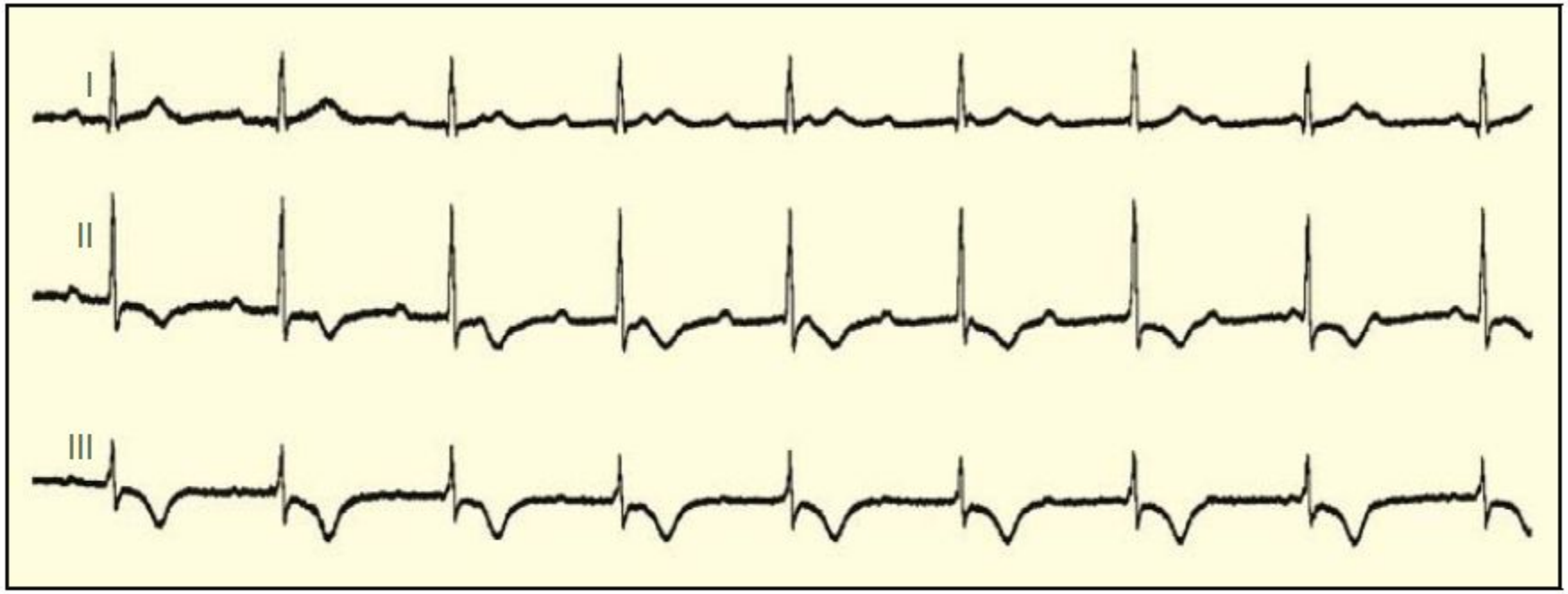

Синдром Фредерика

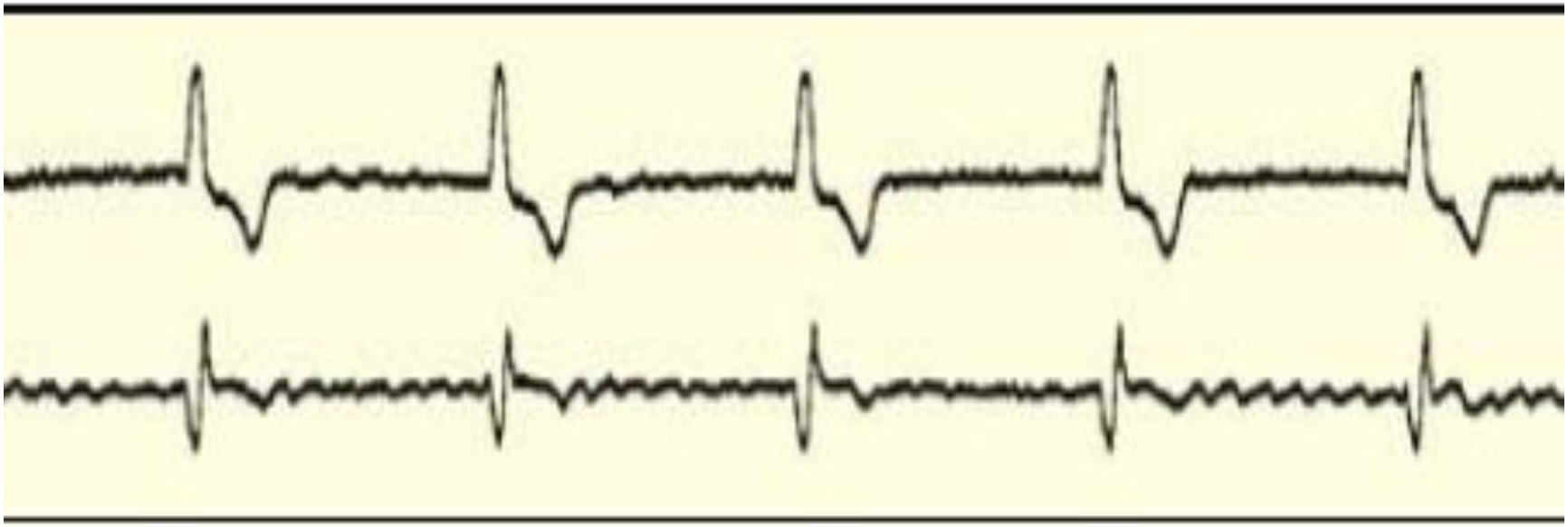

АВ блокада III степени

(желудочковые замещающие комплексы из разных участков)

Запись Холтеровского мониторирования

АВ блокада III степени (проксимальный тип) с асистолией

АВ блокада III степени

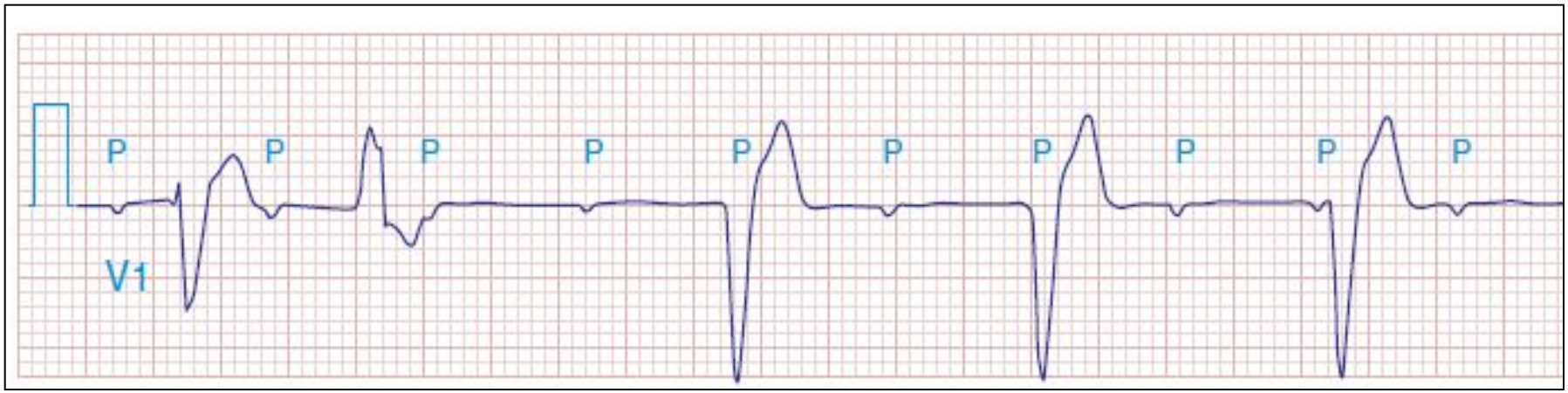

1, 3,4 - QRS-комплексы замещающие;

2-й QRS-комплекс — ЖЭ

АВ блокада III ст. (дистальный тип). Запись потенциала пучка Гиса

Клиническая симптоматика блокад сердца

1. **Синдром Морганьи-Эдемса-Стокса (формы**):

✔ Висцерально-вегетативная,
✔ Синкопальная,
✔ Судорожная (эпилептоидная форма),
✔ Коматозная.

2. **Изолированная систолическая артериальная гипертензия,**
3. **Хроническая рефрактерная сердечная недостаточность,**
4. **Синдромная стенокардия.**