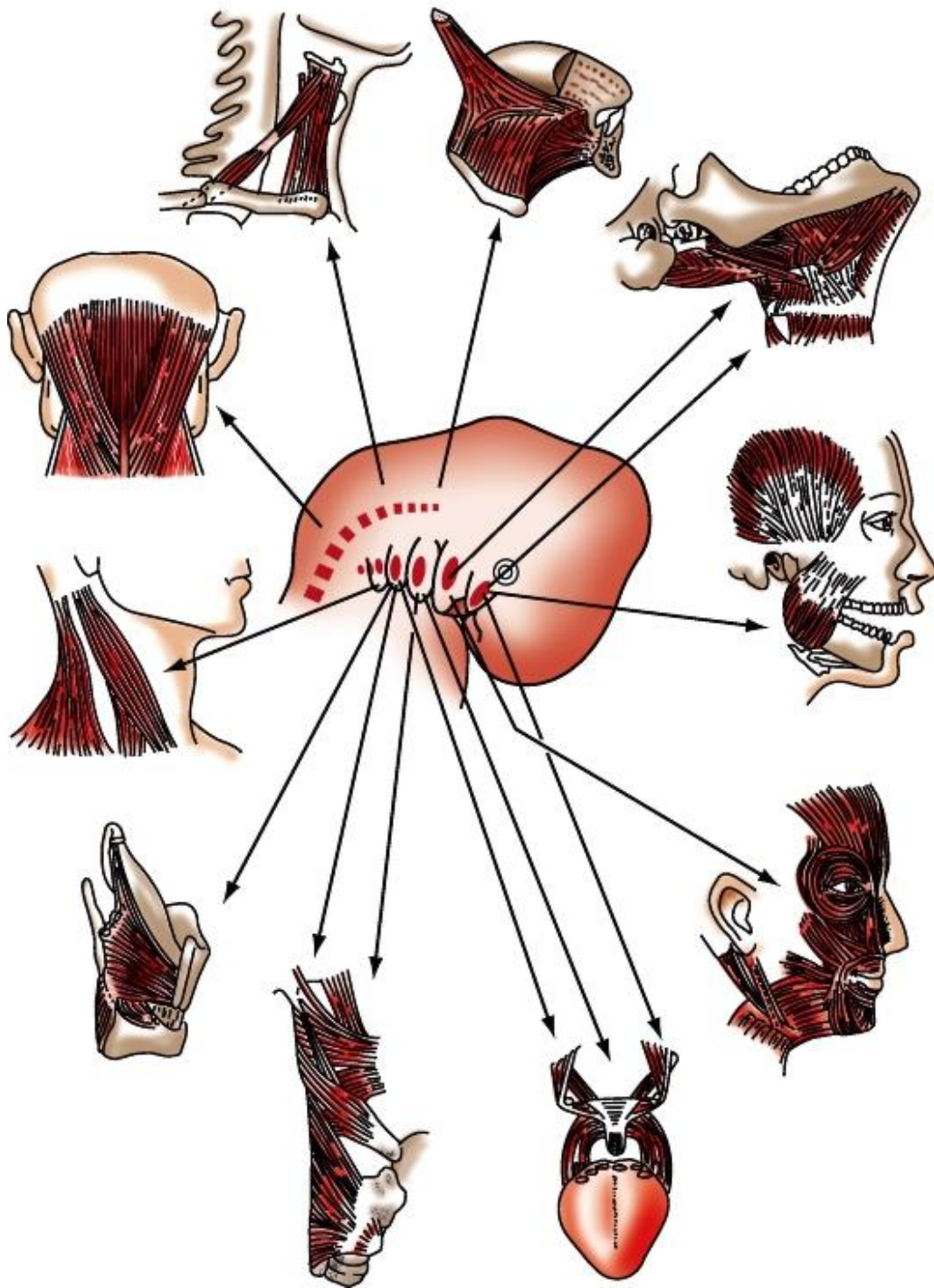


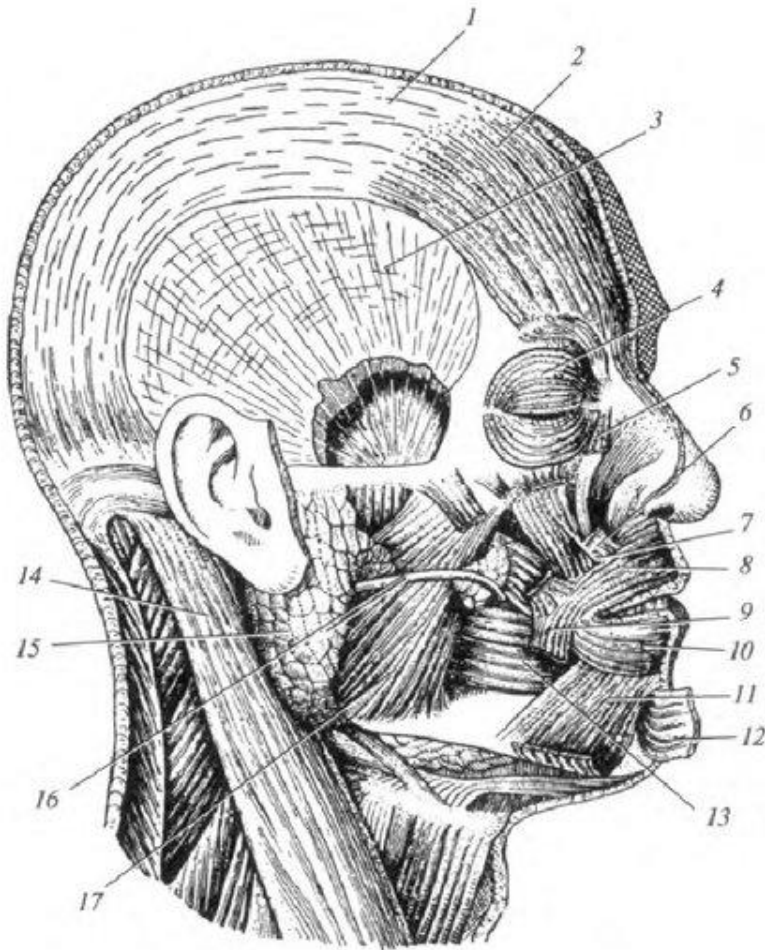
# Мышцы и фасции головы

# Классификация мышц головы

1. Мимические мышцы по расположению включают 5 подгрупп:
  - а) мышцы крыши черепа: надчерепная мышца;
  - б) мышцы наружного уха: передняя, верхняя и задняя ушные мышцы;
  - в) мышцы окружности глаза: круговая мышца глаза; мышца, сморщивающая бровь; мышца гордецов;
  - г) мышцы носа: носовая мышца;
  - д) мышцы окружности рта: мышца, поднимающая верхнюю губу; большая и малая скуловые мышцы; мышца смеха; мышца, опускающая угол рта; мышца, поднимающая угол рта; мышца, опускающая нижнюю губу; подбородочная мышца; щечная мышца; круговая мышца рта.
2. Жевательные мышцы представлены жевательной, височной, латеральной и медиальной крыловидными мышцами.




# Мимические мышцы



Мимические мышцы, начинаясь в большинстве случаев от костных точек, заканчиваются в коже. Они расположены преимущественно вокруг естественных отверстий и играют роль сжимателей или расширителей. В большинстве случаев они покрыты поверхностной фасцией головы.

## Надчерепная мышца

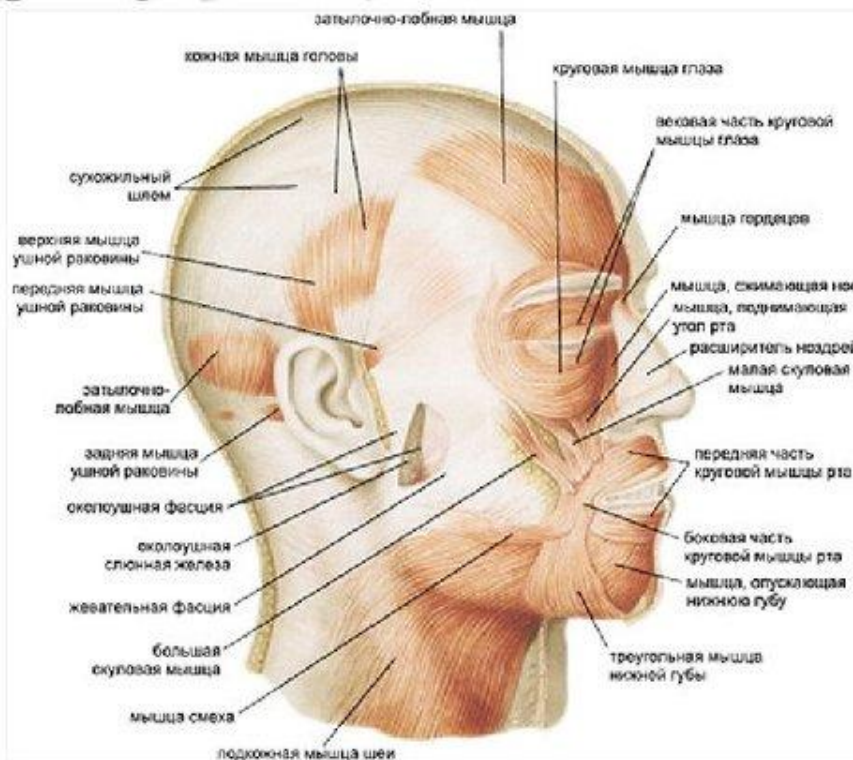


**m. epicranius**  
(galea aponeurotica)

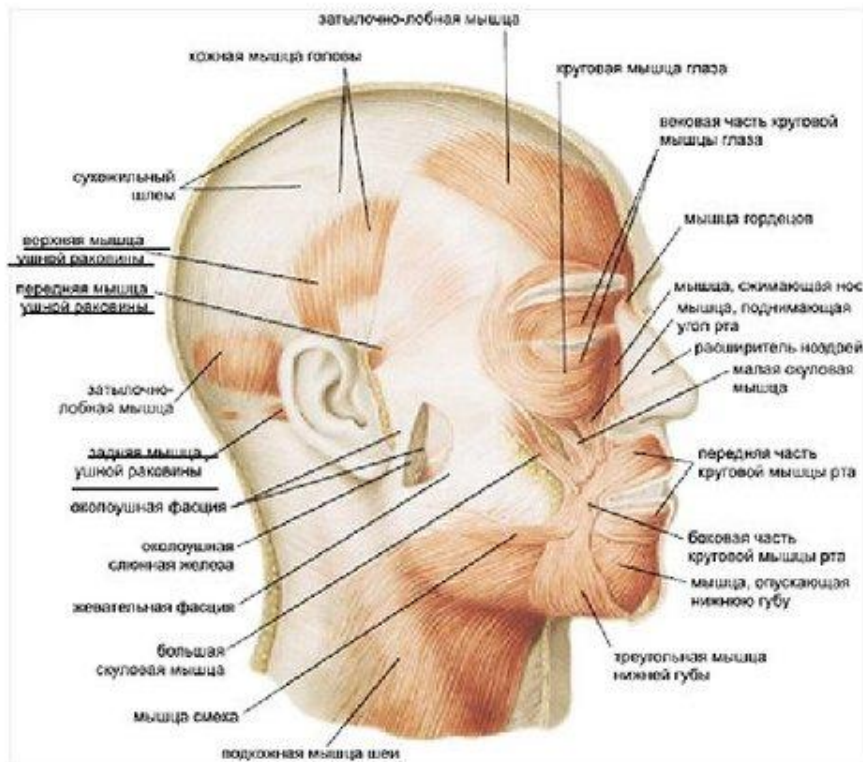
# Мимические мышцы. Мышцы крыши черепа

Надчерепная мышца, *m. epicranius*, покрывает почти всю крышу черепа. Она представлена преимущественно затылочно-лобной мышцей, которая состоит из лобного и затылочного брюшек. Оба брюшка соединены между собой обширным сухожильным растяжением — сухожильным шлемом. Последний имеет вид прочной фиброзной пластинки, рыхло соединенной с надкостницей и очень прочно — с кожей, что объясняет скальпированный характер ран в области крыши черепа.

Функция: перемещает кожу головы, особенно в области лба; поднимает брови.



# Мимические мышцы. Мышцы наружного уха.

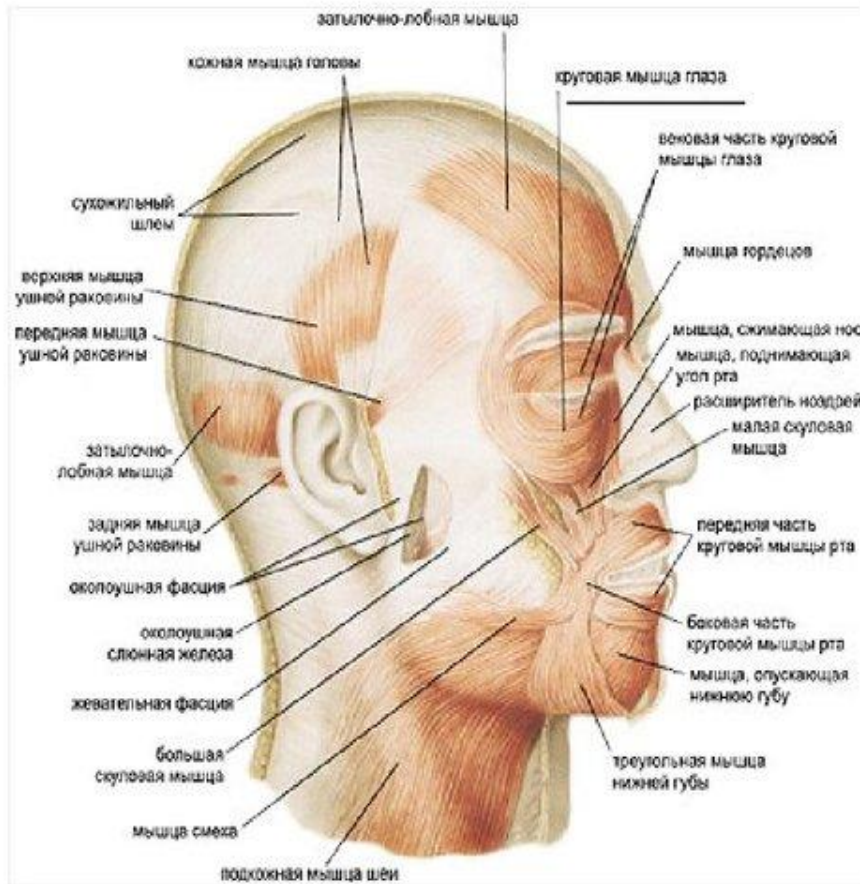


Передняя, верхняя и задняя ушные мышцы, mm. auriculares anterior, superior et posterior, у человека развиты слабо.

Функция: могут обеспечивать движения ушной раковины лишь у некоторых людей.

# Мимические мышцы.

## Мышцы окружности глаза



Круговая мышца глаза, m.

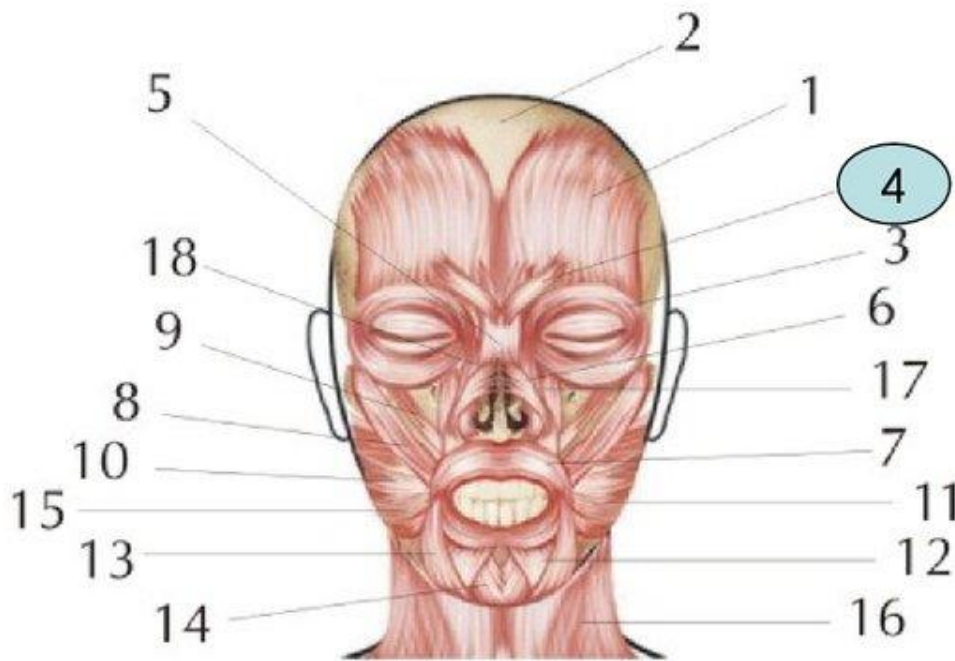
*Orbicularis oculi*, лежит под кожей вокруг входа в глазницу. Мышца состоит из трех частей: глазничной, вековой и слезной:

- 1) глазничная часть расположена по краю глазницы; часть пучковатой мышцы заканчивается в коже бровей, щек и переходит в ближайшие мышцы;
- 2) вековая часть лежит под кожей верхнего и нижнего век;
- 3) слезная часть охватывает слезный мешок, расширяет его, способствуя засасыванию слезы из слезного озера.

Функция: вековая часть смыкает веки; глазничная часть — смещает брови вниз, а кожу щеки — вверх.

# Мимические мышцы.

## Мышцы окружности глаза



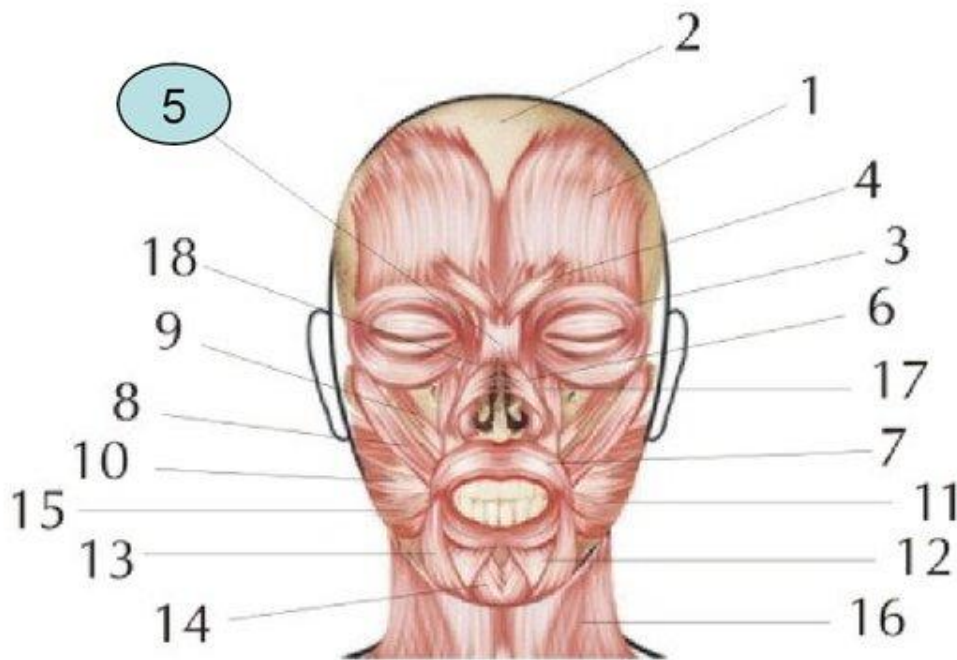
Мышца, сморщивающая бровь, *m. corrugator supercilii*, лежит под круговой мышцей глаза. Начинается от носовой части лобной кости, направляясь вверх и латерально, заканчивается в коже брови.

Функция: тянет бровь вниз и медиально, образуя одну-две глубокие продольные бороздки над корнем носа.



# Мимические мышцы.

## Мышцы окружности глаза

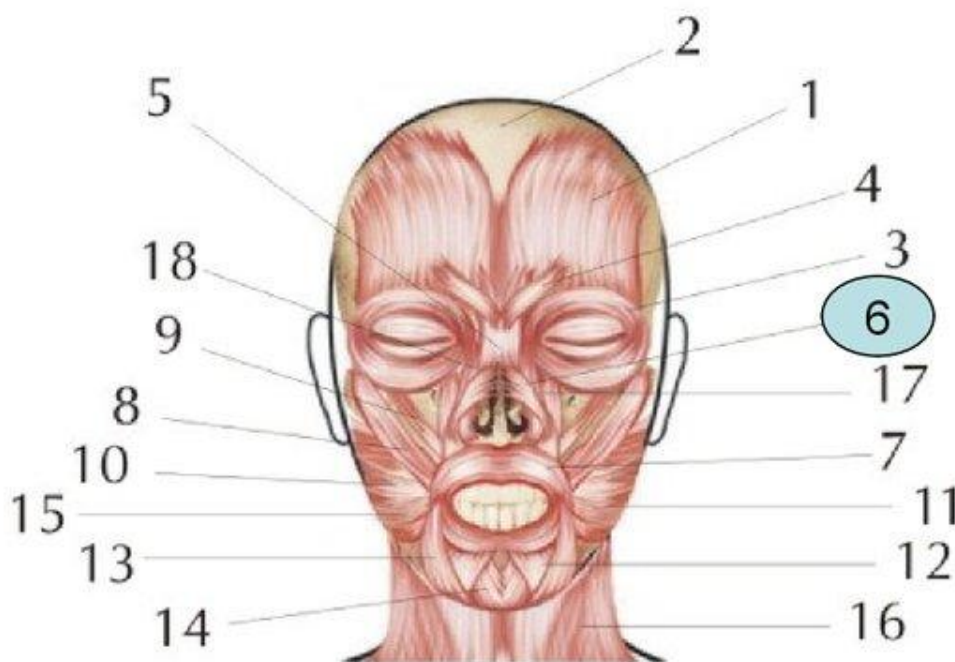


Мышца гордецов, *m. procerus*, непостоянная, начинается от костной спинки носа и заканчивается в коже надпереносья.

Функция: образует кожные складки в области надпереносья.

# Мимические мышцы.

## Мышцы носа

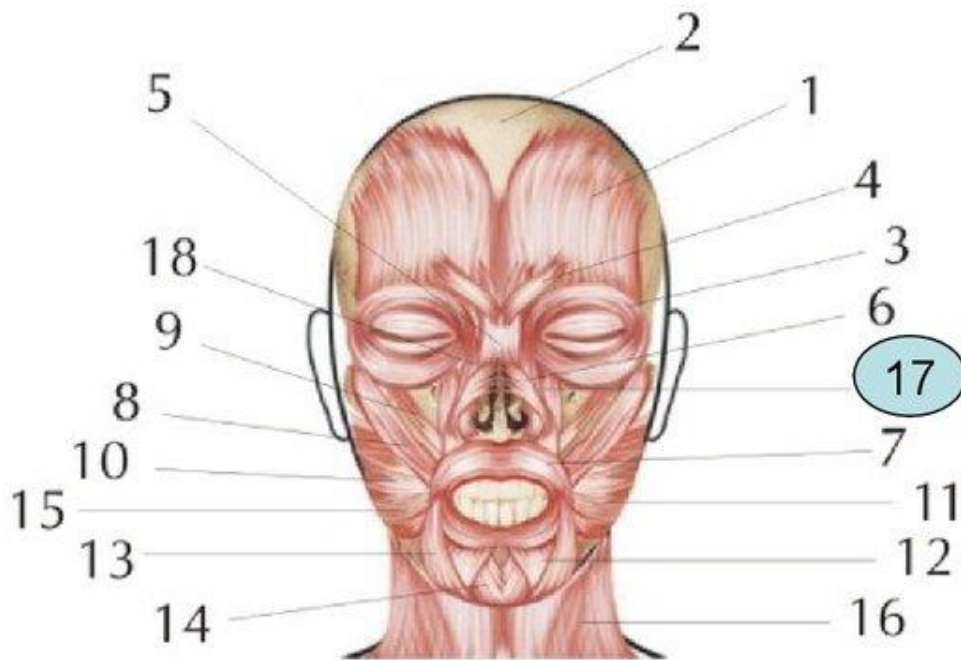


Носовая мышца, *m.*

*nasalis*, берет начало от верхней челюсти в области верхнего клыка и латерального резца, идет по верх спинки носа и охватывает ноздри, заканчиваясь в коже носа.

Функция: суживает отверстие носа; опускает крыло носа.

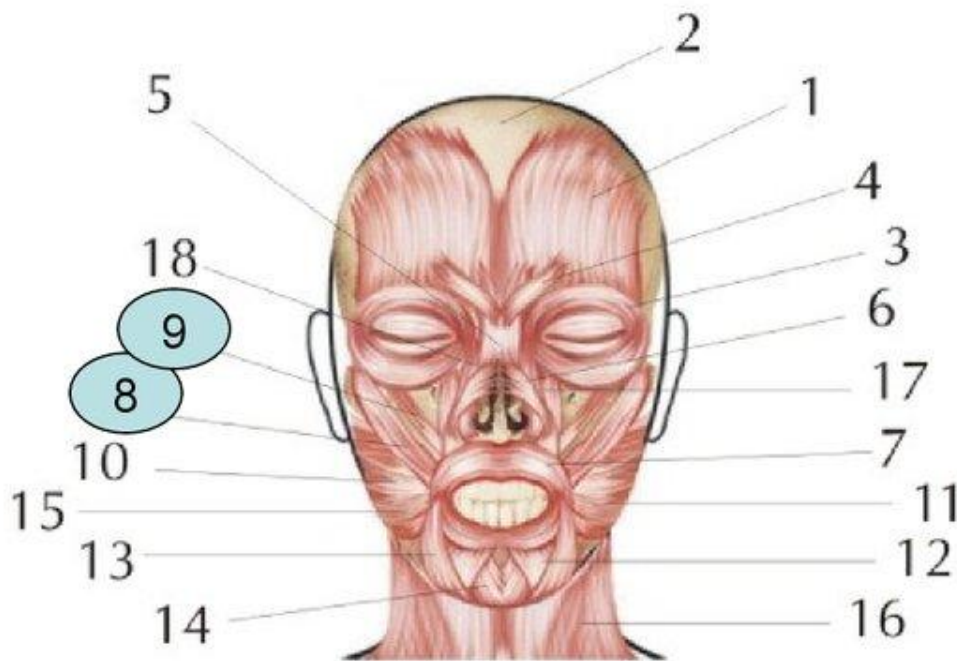
# Мимические мышцы. Мышцы окружности рта



Мышца, поднимающая  
верхнюю губу, *m. levator  
labii superioris*,  
начинается от лобного  
отростка верхней  
челюсти, заканчивается  
в коже носогубной  
складки.

Функция: поднимает  
верхнюю губу.

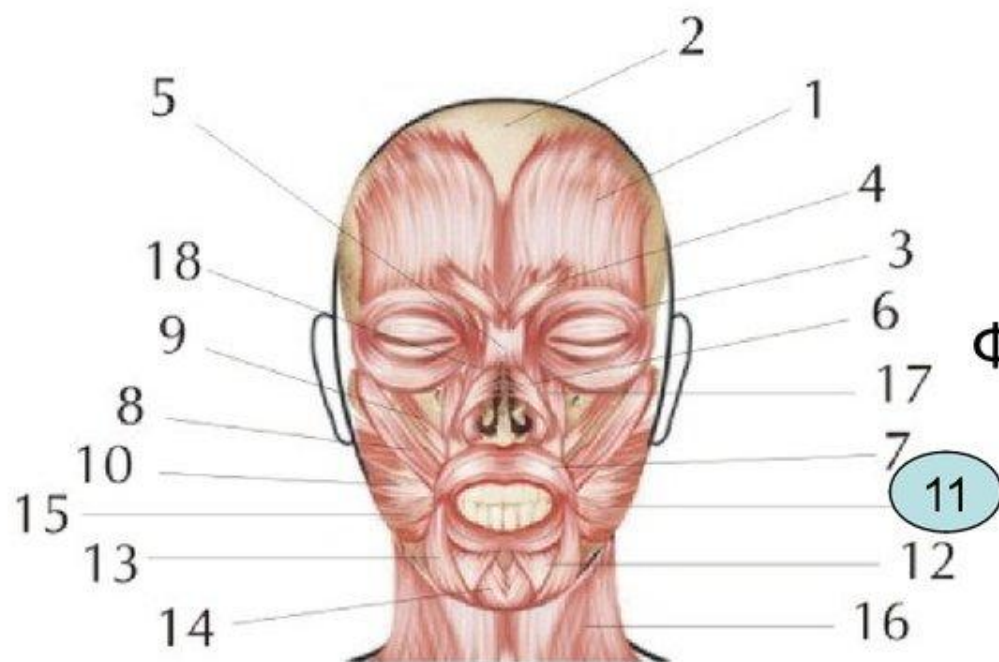
# Мимические мышцы. Мышцы окружности рта



Большая и малая скуловые мышцы, mm. *zygomaticus major* (8) et *minor* (9), начинаются от скуловой кости, идут вниз и вперед к коже угла рта. Часть ее пучков переходит в мышцу, поднимающую верхнюю губу.

Функция: тянут угол рта вверх и латерально.

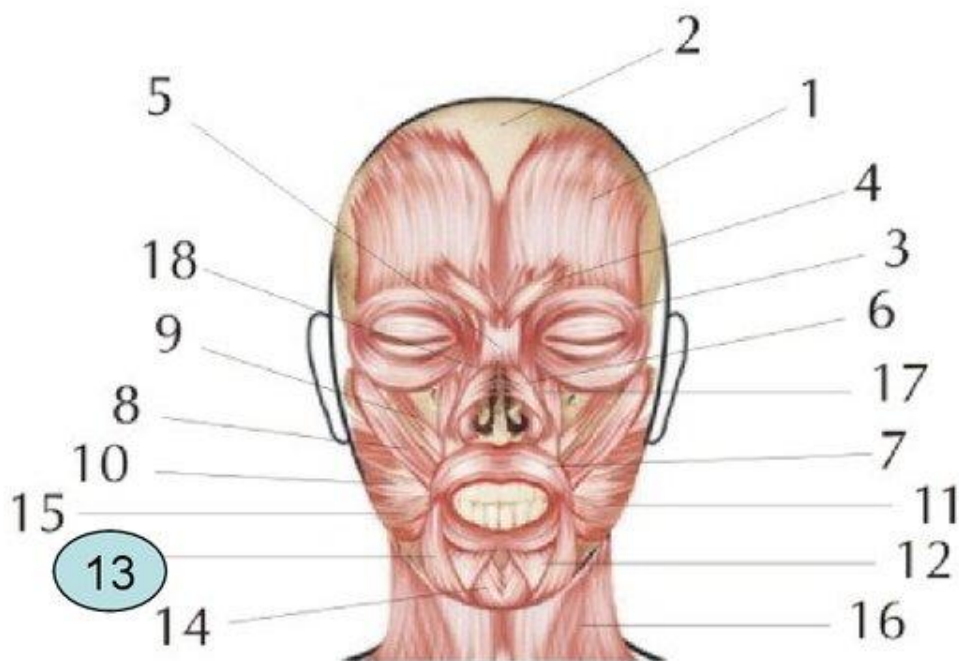
# Мимические мышцы. Мышцы окружности рта



Мышца смеха, *m. risorius*, нередко отсутствует. Начинается от околоушной фасции, прикрепляется к коже угла рта.

Функция: тянет угол рта в латеральную сторону.

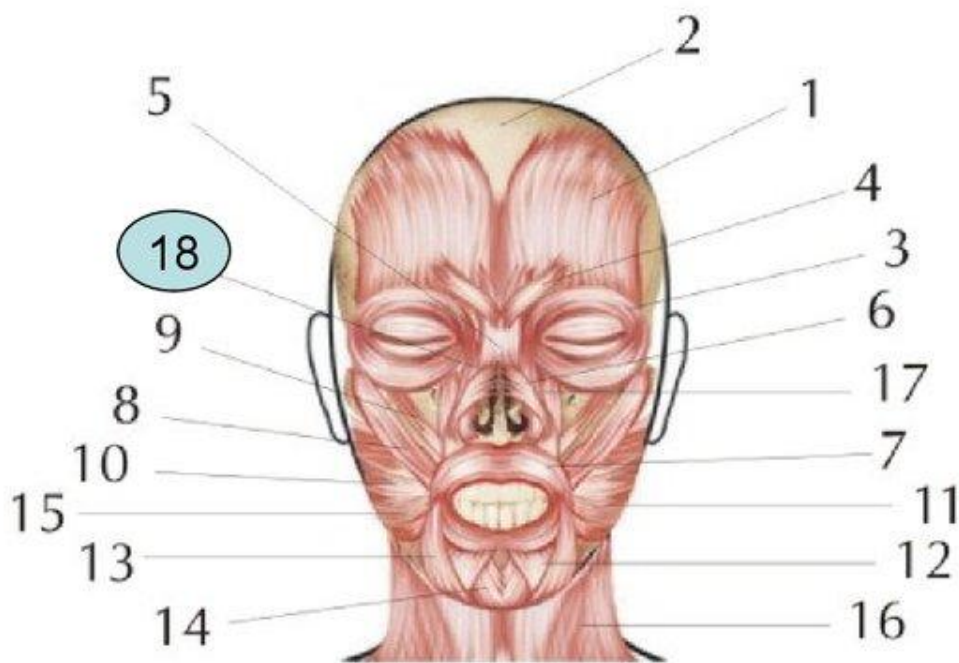
# Мимические мышцы. Мышцы окружности рта



Мышца, опускающая угол рта, *m. depressor anguli oris*, начинается вдоль нижнего края нижней челюсти и заканчивается в коже угла рта, частично переходит в верхнюю губу.

Функция: тянет угол рта ВНИЗ.

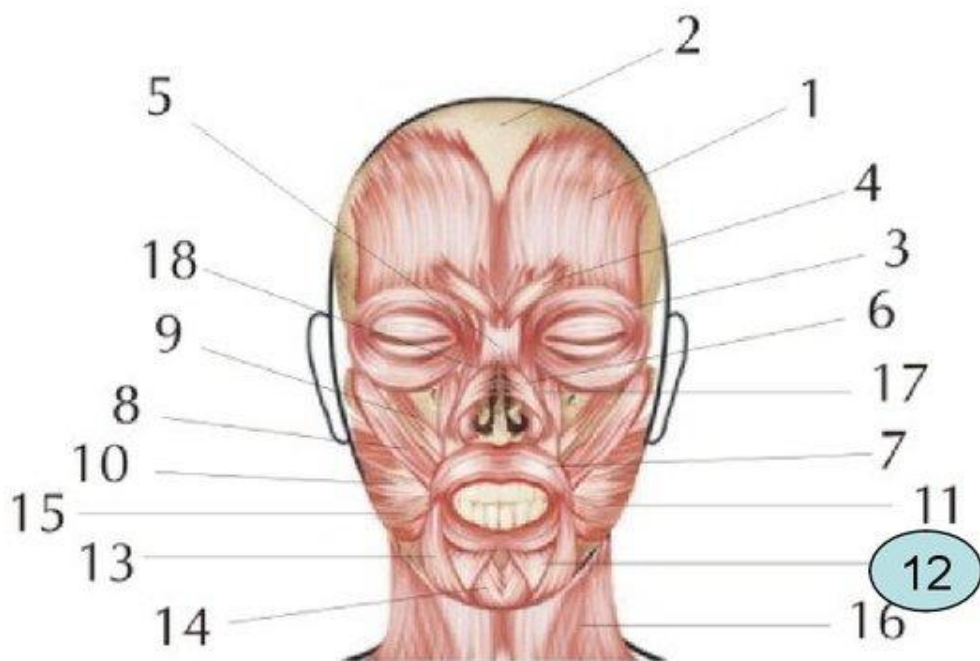
# Мимические мышцы. Мышцы окружности рта



Мышца, поднимающая угол рта, *m. levator anguli oris*, прикрыта носовой и скуловыми мышцами. Начинается от верхней челюсти ниже подглазничного отверстия. Пучки ее заканчиваются в коже и слизистой оболочке верхней губы.

Функция: тянет угол рта вверх.

# Мимические мышцы. Мышцы окружности рта

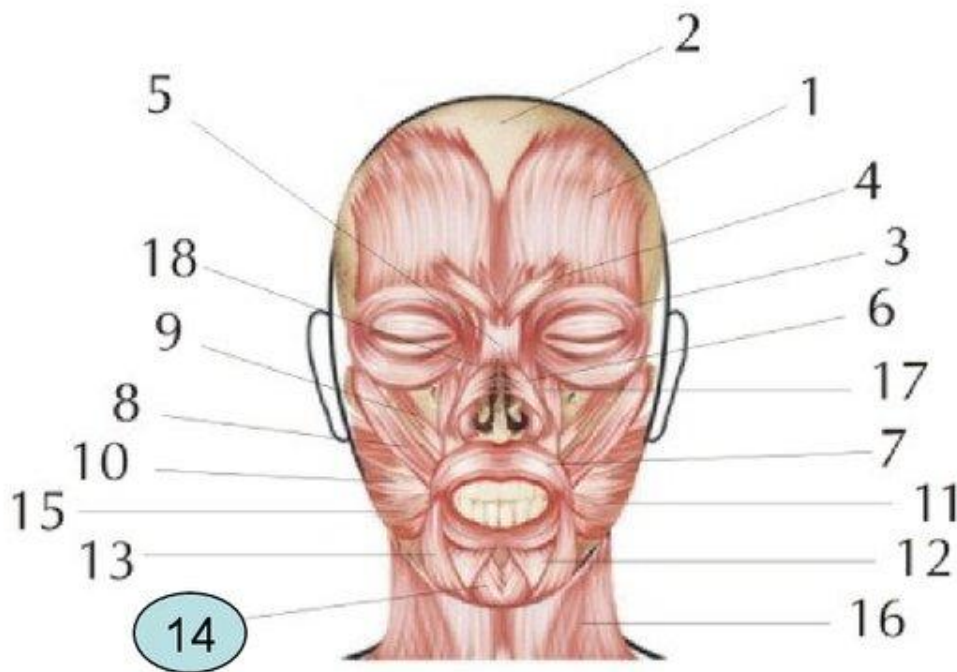


Мышца, опускающая нижнюю губу, *m. depressor labii inferioris*, начинается от нижней челюсти в области подбородочного отверстия. Латеральная часть данной мышцы является продолжением подкожной мышцы. Заканчивается в коже нижней губы и ее слизистой оболочке.

Функция: опускает нижнюю губу.



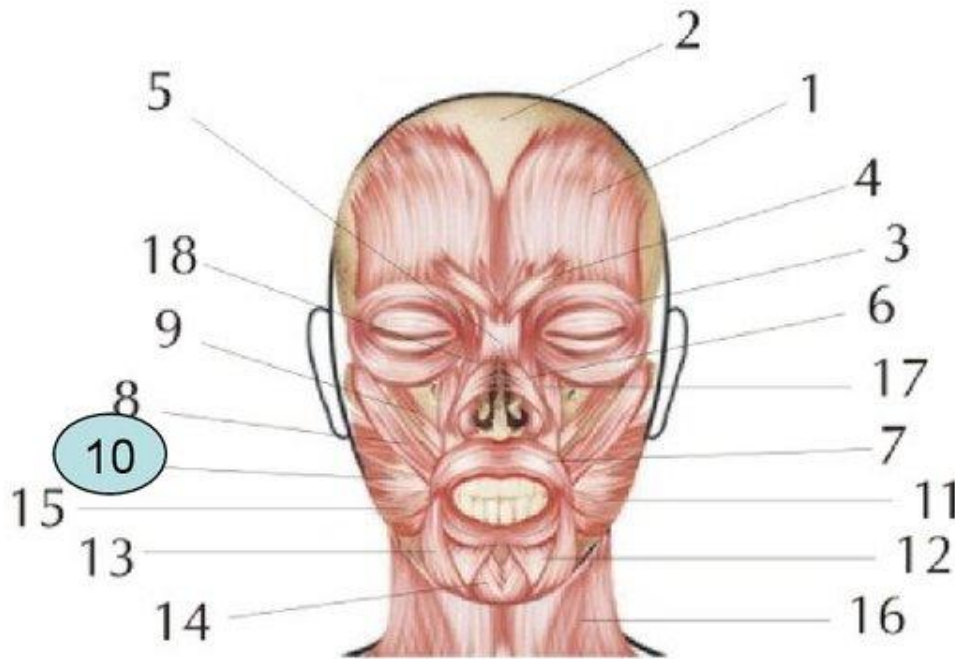
# Мимические мышцы. Мышцы окружности рта



Подбородочная мышца, *m. mentalis*, частично покрыта предыдущей. Мышца начинается от нижней челюсти над подбородочным выступом, идет вниз и медиально, сходится с одноименной мышцей противоположной стороны и прикрепляется к коже подбородка.

Функция: поднимает кожу подбородка, образуя на ней ямочки.

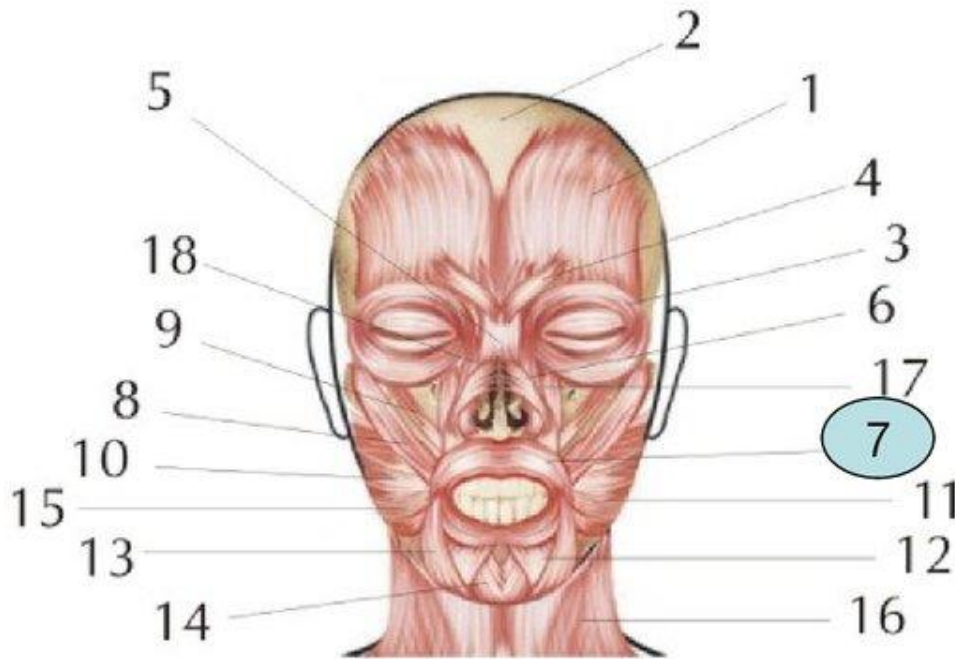
# Мимические мышцы. Мышцы окружности рта



Щечная мышца, *m. buccinator*, четырехугольной формы, лежит глубже других мимических мышц, прилежит к слизистой оболочке щеки. Начинается от альвеолярных отростков верхней и нижней челюстей, продолжается в верхнюю и нижнюю губы.

Ф у н к ц и я: тянет угол рта назад, прижимает щеки и губы к зубам и альвеолярным отросткам челюстей.

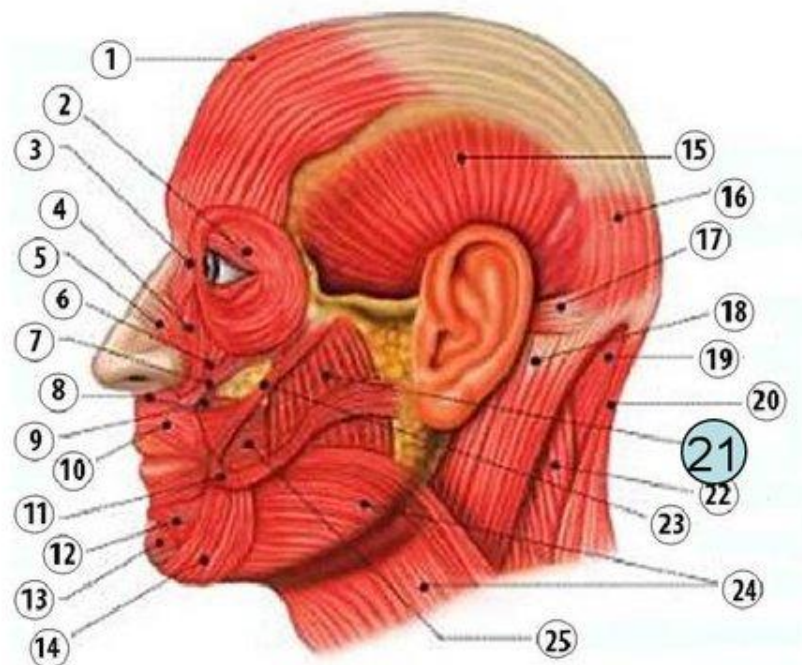
# Мимические мышцы. Мышцы окружности рта



Круговая мышца рта, *m. orbicularis oris*, состоит из двух частей: краевой и губной. Губная часть залегает в толще верхней и нижней губ, краевая часть окаймляет ротовое отверстие.

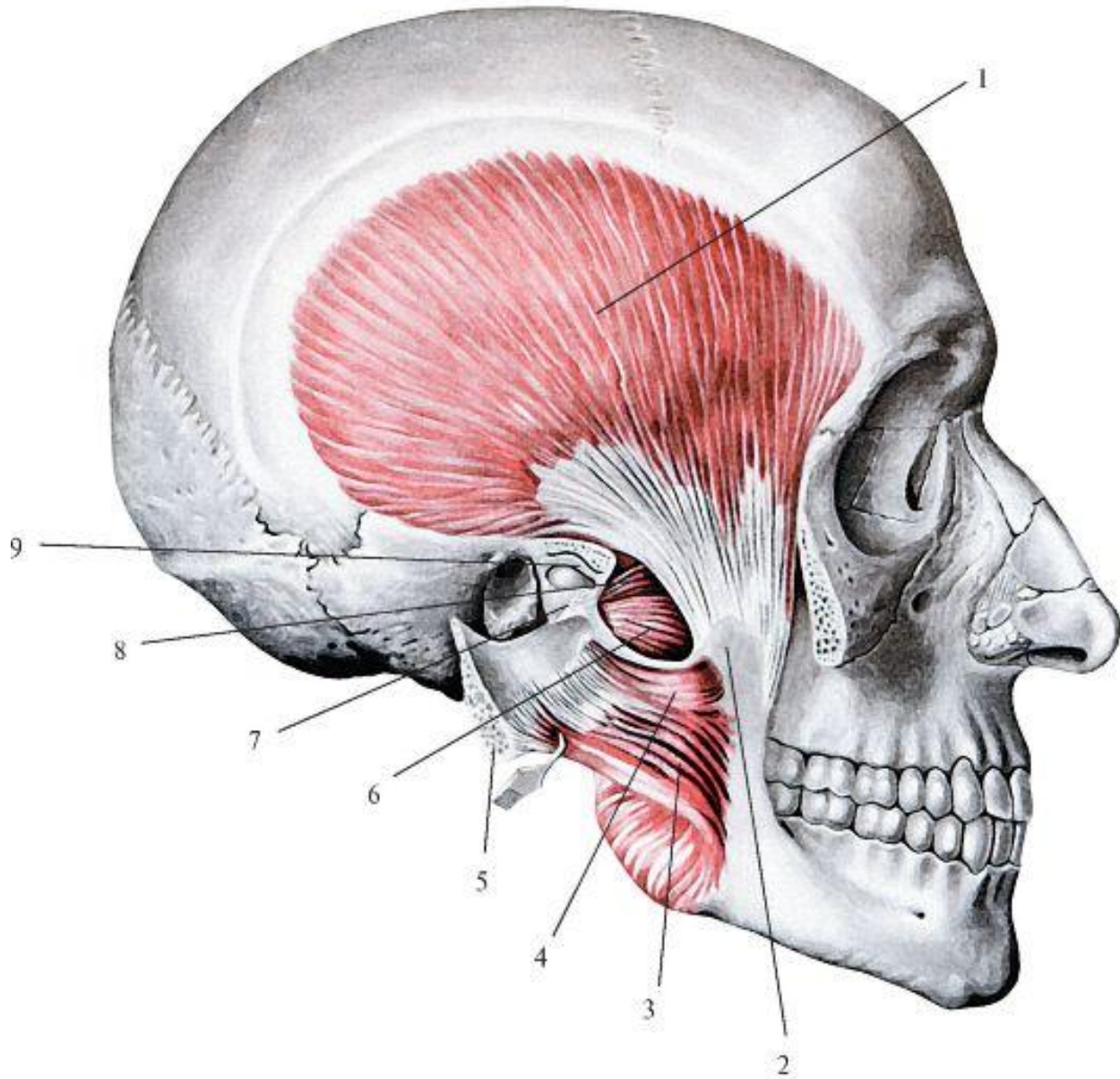
Функция: закрывает ротовую щель.

# Мимические мышцы. Жевательные мышцы

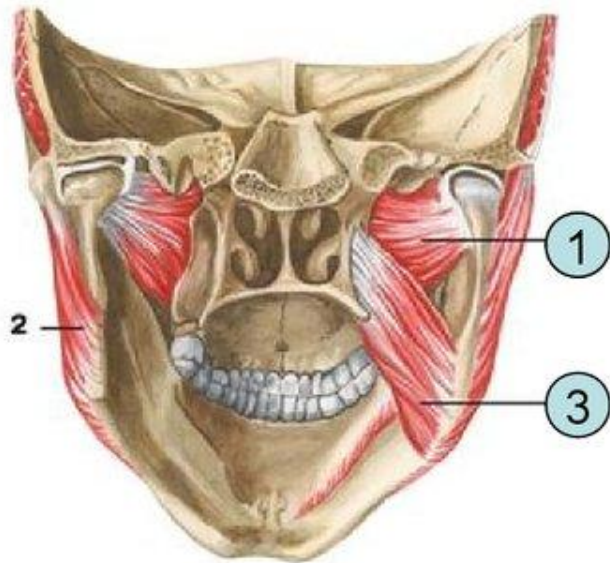


Жевательная мышца, *m. masseter*, начинается от нижнего края скуловой дуги; прикрепляется к жевательной бугристости нижней челюсти.

Функция: поднимает нижнюю челюсть.



# Мимические мышцы. Жевательные мышцы



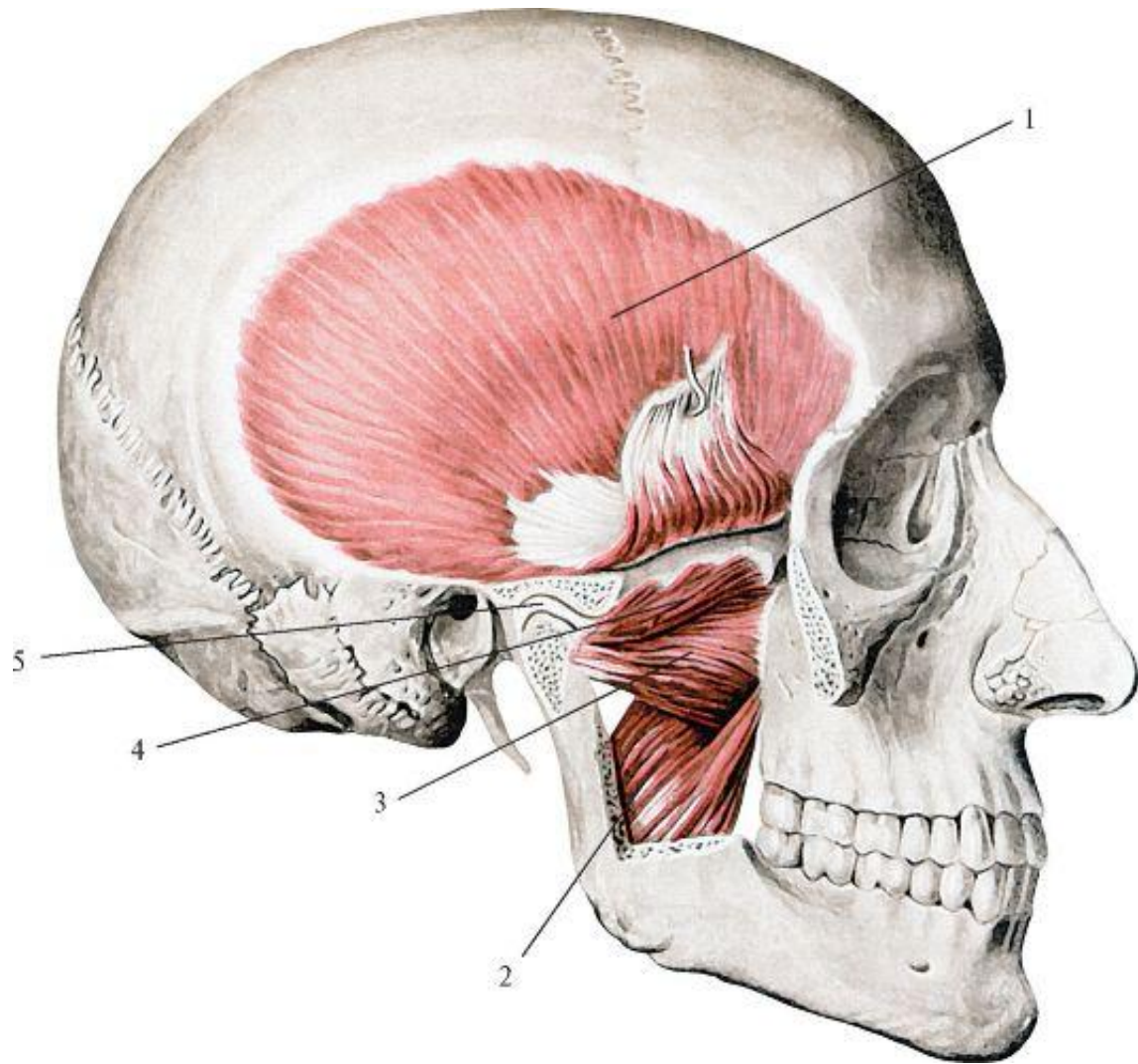
- 1 — латеральная крыловидная мышца;
- 2 — жевательная мышца;
- 3 — медиальная крыловидная мышца

Латеральная крыловидная мышца, *m. pterygoideus lateralis*, начинается от подвисочной поверхности большого крыла и латеральной пластинки крыловидного отростка клиновидной кости; прикрепляется к крыловидной ямке нижней челюсти.

Функция: сокращаясь с одной стороны, смещает челюсть в противоположную; действуя одновременно с такой же мышцей другой стороны, выдвигает челюсть вперед.

Медиальная крыловидная мышца, *m. pterygoideus medialis*, начинается в области крыловидной ямки крыловидного отростка клиновидной кости; прикрепляется к крыловидной бугристости нижней челюсти.

Функция: поднимает нижнюю челюсть.



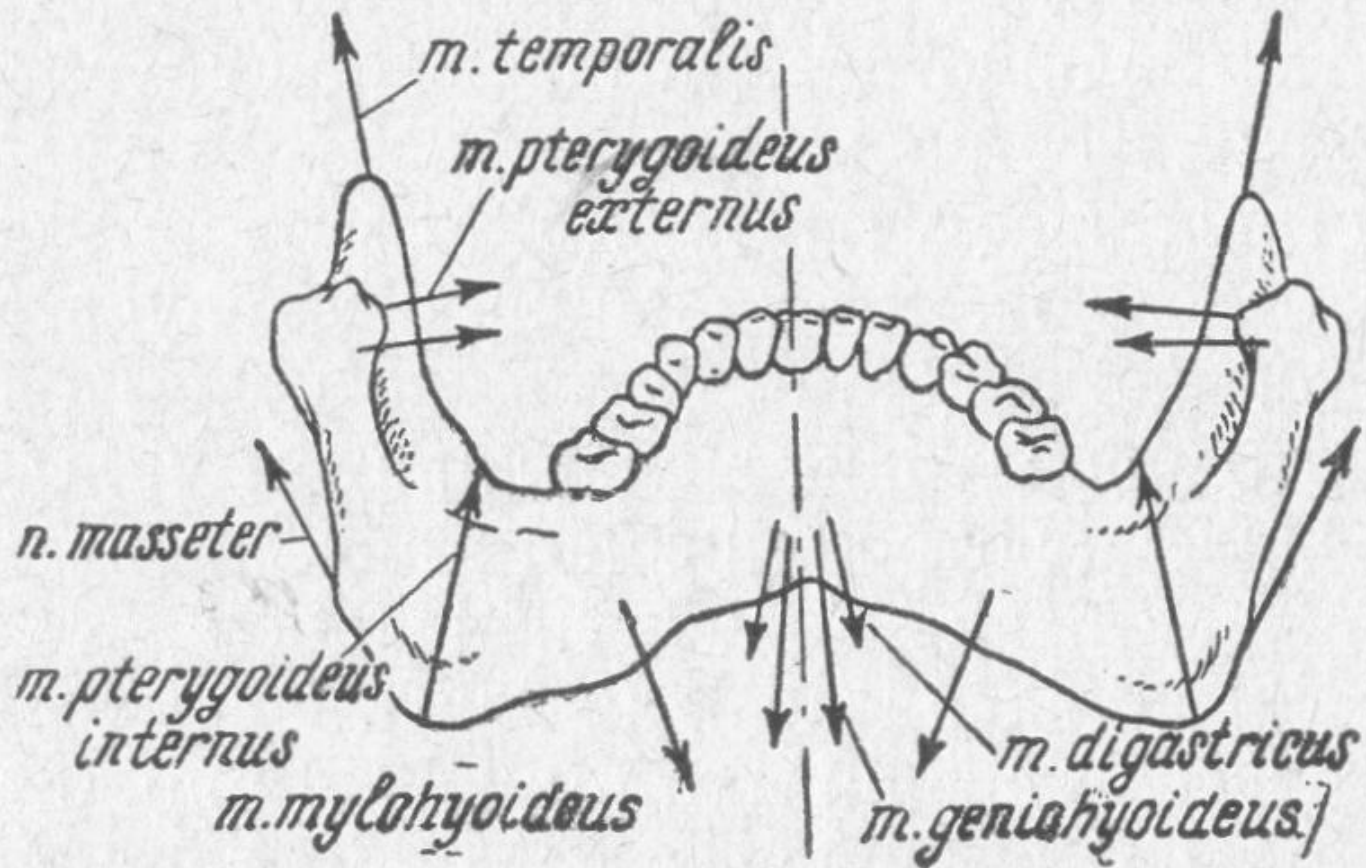
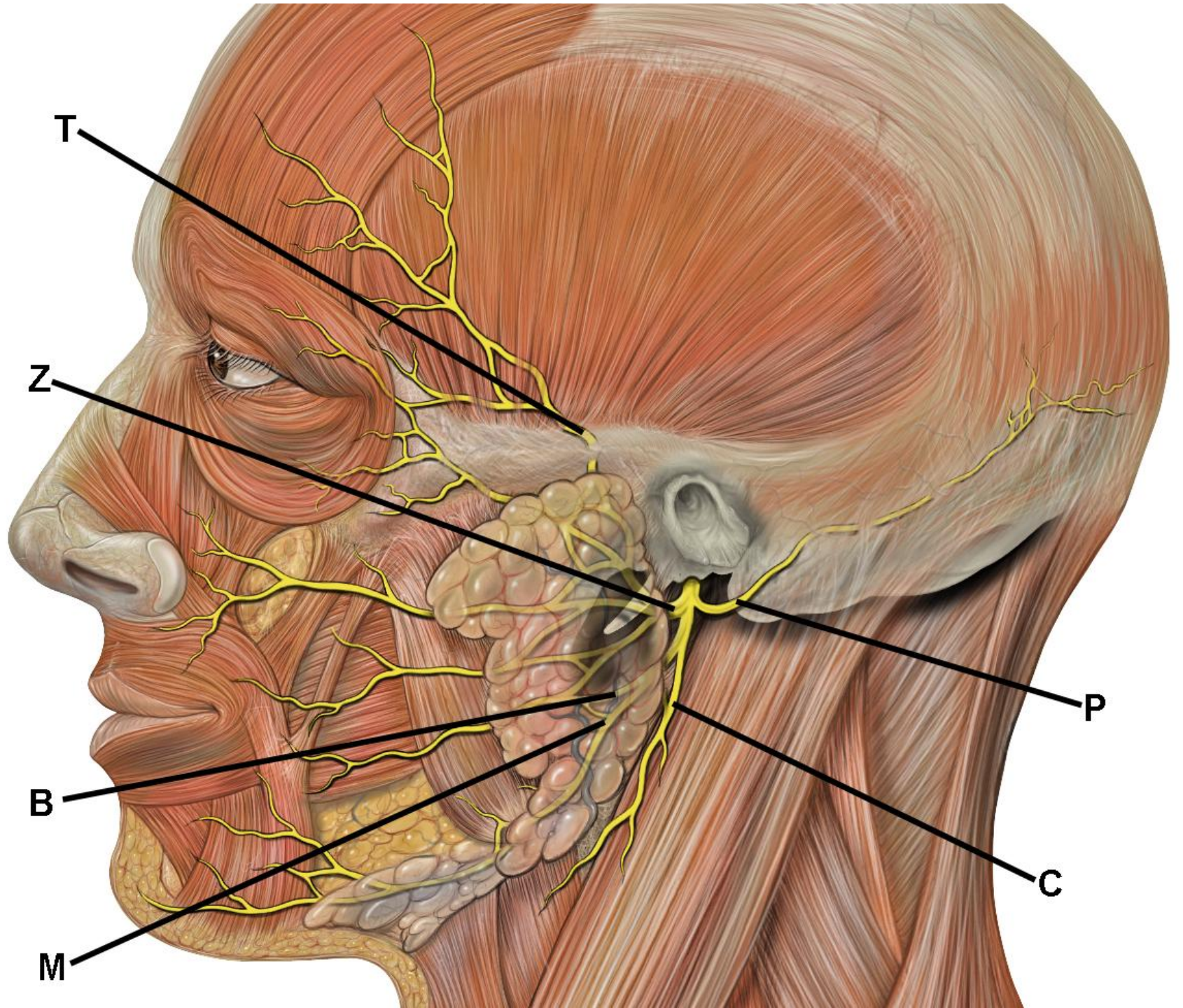
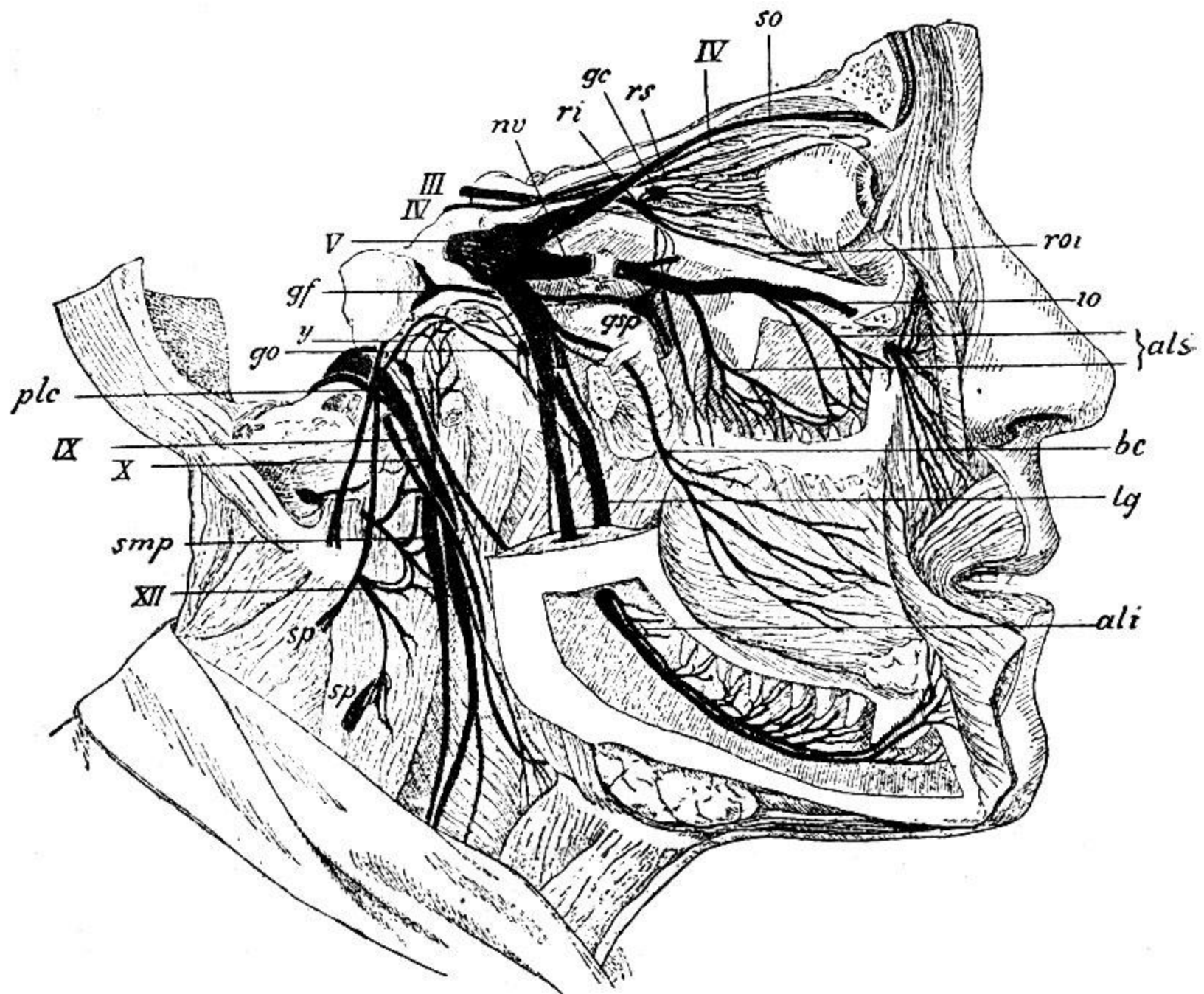


Рис. 188. Направление тяги мышц, прикрепляющихся к нижней челюсти.







# Фасции и топография головы

Поверхностная фасция на голове выражена слабо, имеет вид перимизия, покрывающего большинство мимических мышц.

Собственная фасция головы состоит из четырех частей, каждая из которых носит название отдельной фасции: височная фасция покрывает одноименную мышцу; жевательная фасция покрывает жевательную мышцу; околоушная фасция образует капсулу для околоушной слюнной железы; щечно-глоточная фасция покрывает наружную поверхность щечной мышцы и переходит на боковую стенку глотки.

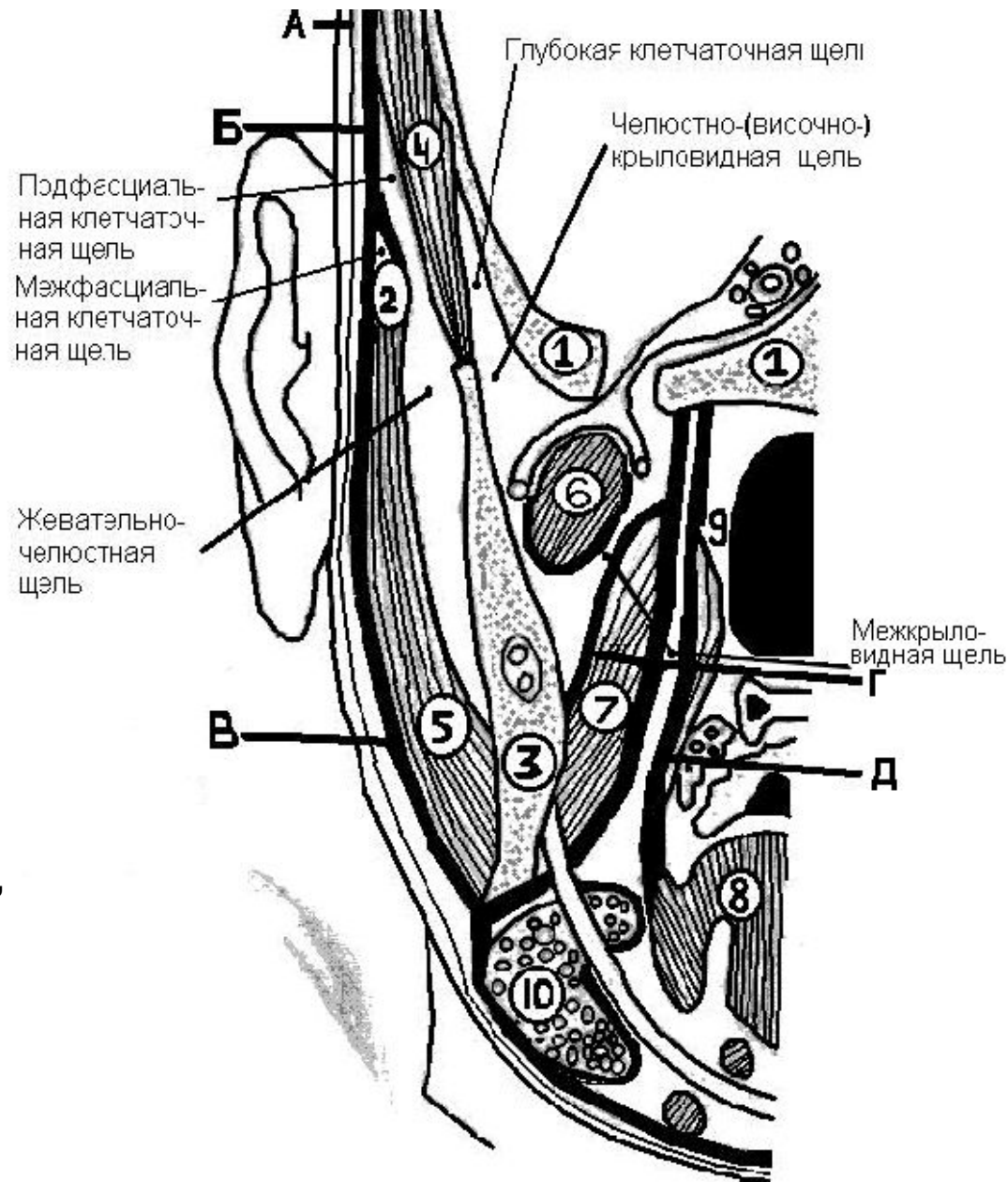
Фасция, покрывающая крыловидные мышцы, имеет вид перимизия, т.е. выражена слабо.

Жировое тело щеки находится в щечной области между щечной и жевательной мышцами. Оно хорошо развито у детей и играет важную роль в акте сосания при грудном вскармливании.

• **Фронтальный распил**  
**лицевого отдела черепа.**

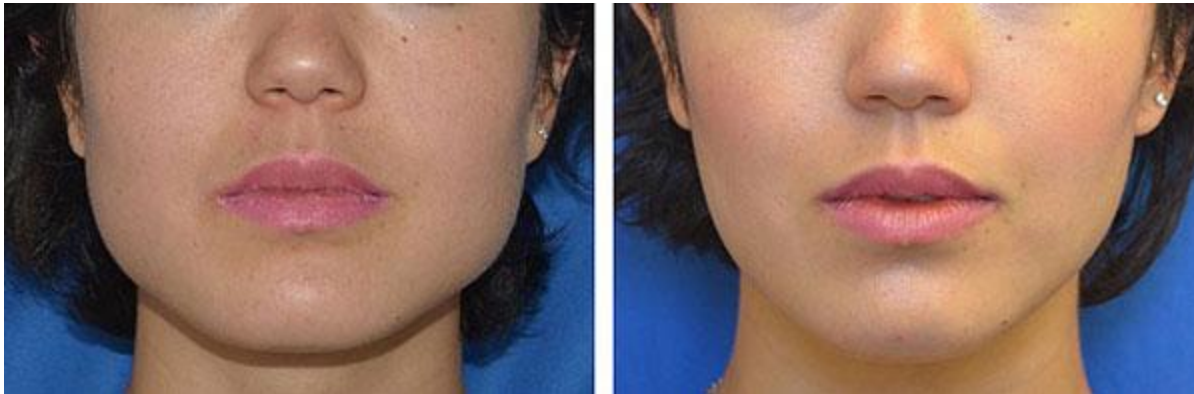
- 1 – кости основания черепа,
- 2 – скуловая дуга,
- 3 – ветвь нижней челюсти,
- 4 – височная мышца,
- 5 – жевательная мышца,
- 6 – латеральная крыловидная мышца,
- 7 – медиальная крыловидная мышца,
- 8 – мышцы языка,
- 9 – глотка,
- 10 – поднижнечелюстная слюнная железа.

- А – поверхностная фасция,
- Б – височная фасция,
- В – околоушно-жевательная фасция,
- Г – межкрыловидная фасция,
- Д – окологлоточная фасция.

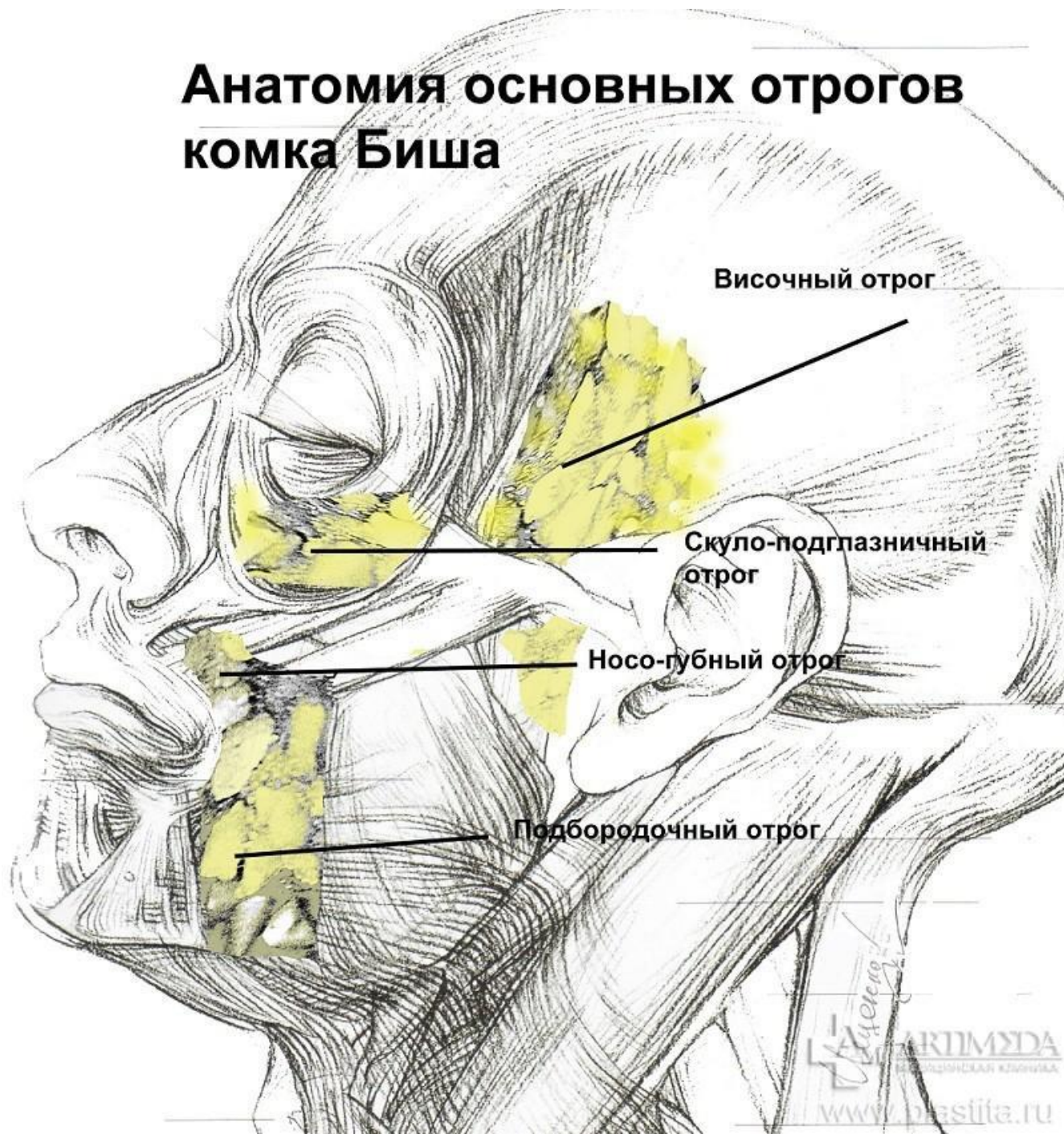


# Комок Биша

- Инкапсулированное жировое образование, располагающееся между щечной мышцей и поверхностными мышцами лица (жевательной, большой и малой скуловыми)



# Анатомия основных отрогов комка Биша



Спасибо за внимание!

