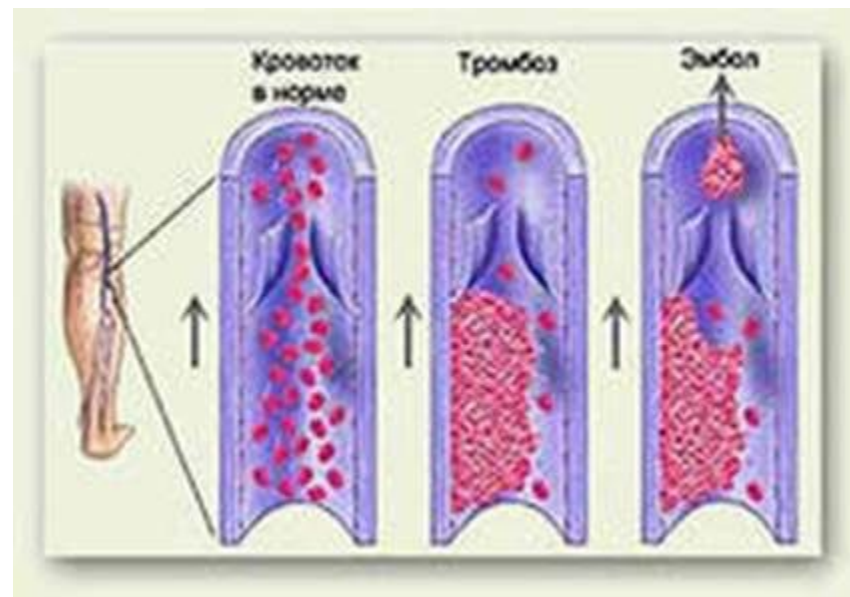




Артерияның жедел ОККЛЮЗИЯСЫ

- Ишемиялық бұзылыстармен болатын, магистральды артериялардағы қан ағысының кенеттен тоқтауы «**жедел артериялық жетіспеушілік**» деп аталады.
- **Тромбоз** – қантамырлардың белгілі бөлігіндегі қан ұюынан түзілім пайда болуымен жүретін патологиялық жағдай.
- **Эмболия**- қабырғасы өзгермеген артериялардың немесе қолқаның қуысы эмболмен бітеліп, қанайналымның жедел бұзылуына әкелетін патологиялық үрдісті айтады.



Вирхов үштігі

Жедел артериялық тромбоз үш себеп әсерінен дамиды:

- Қантамыр қабырғасының бүтіндігінің бұзылуы
- Қан ұю мен қан ұюына қарсы жүйе бұзылысы
- Қан ағысының баяулауы

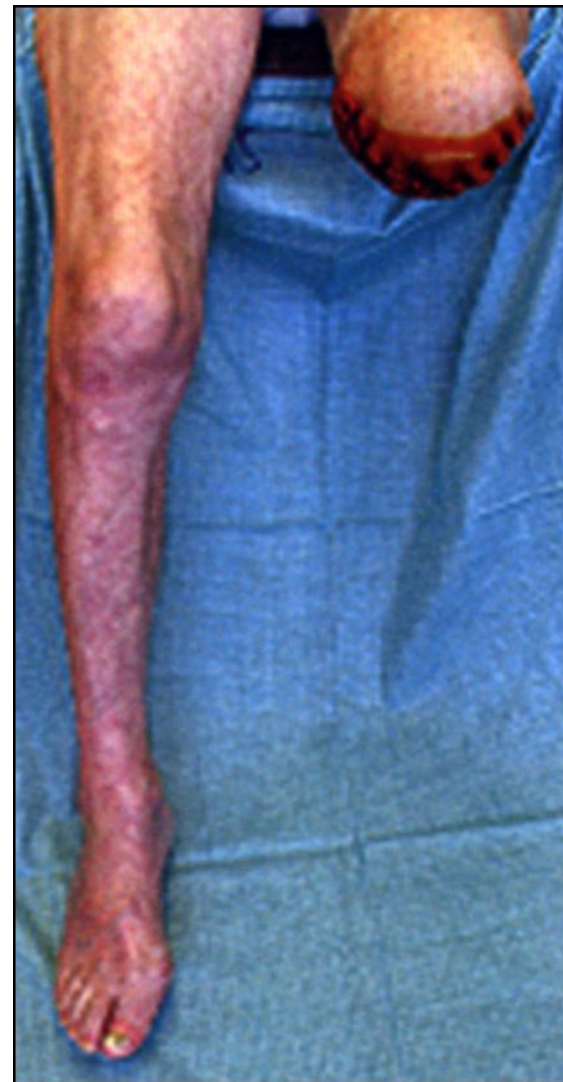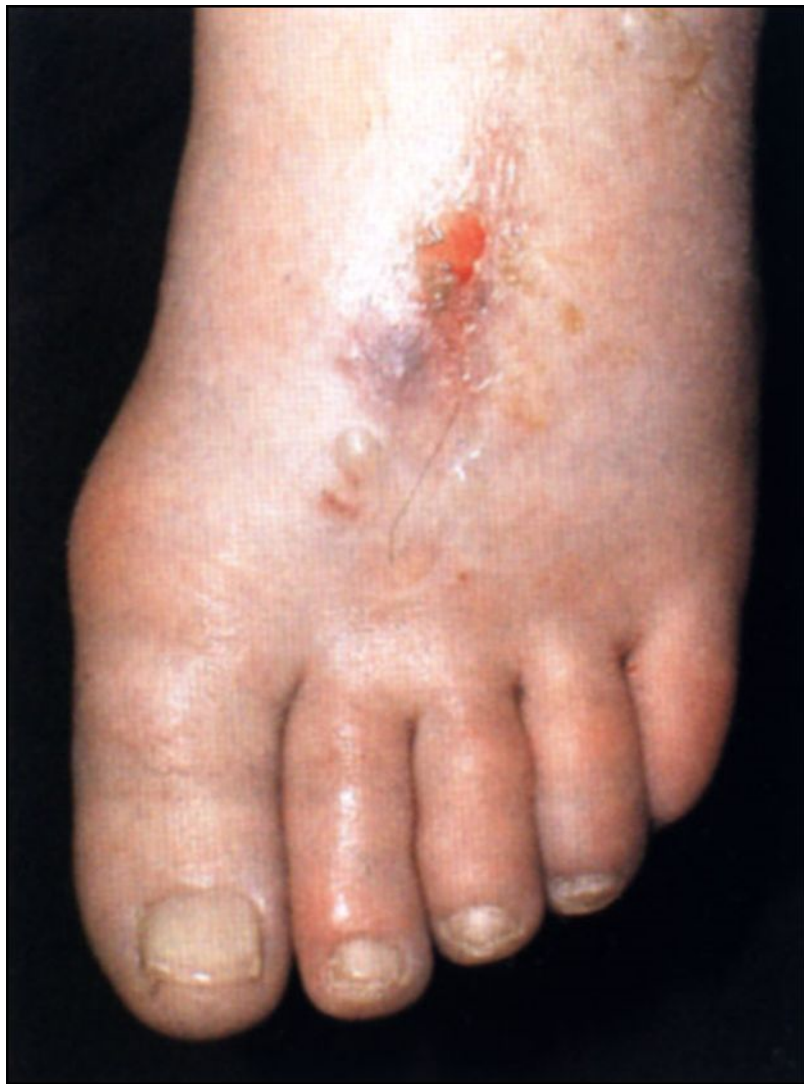Этиология

- Артерия тромбозы қолқа мен аяқ-қол артерияларының созылмалы тарылу ауруларында немесе жалпы гемодинамика бұзылысынан жергілікті қан айналым бұзылуы, тамырлар жарақаты, артериялардың механикалық басылуы, жұқпалы процестерде қандағы коагуляциялық пен антикоагуляциялық жүйелер қатынасы бұзылуынан дамиды.

Жіктелуі

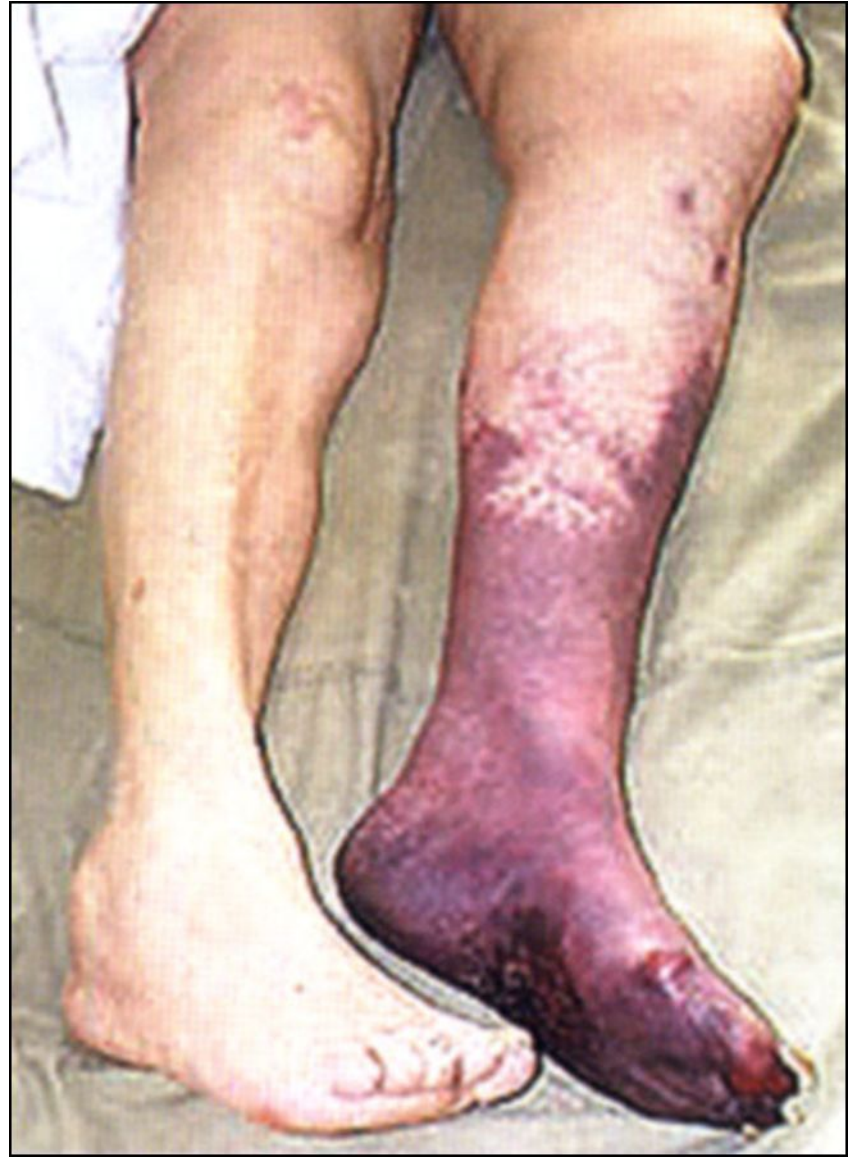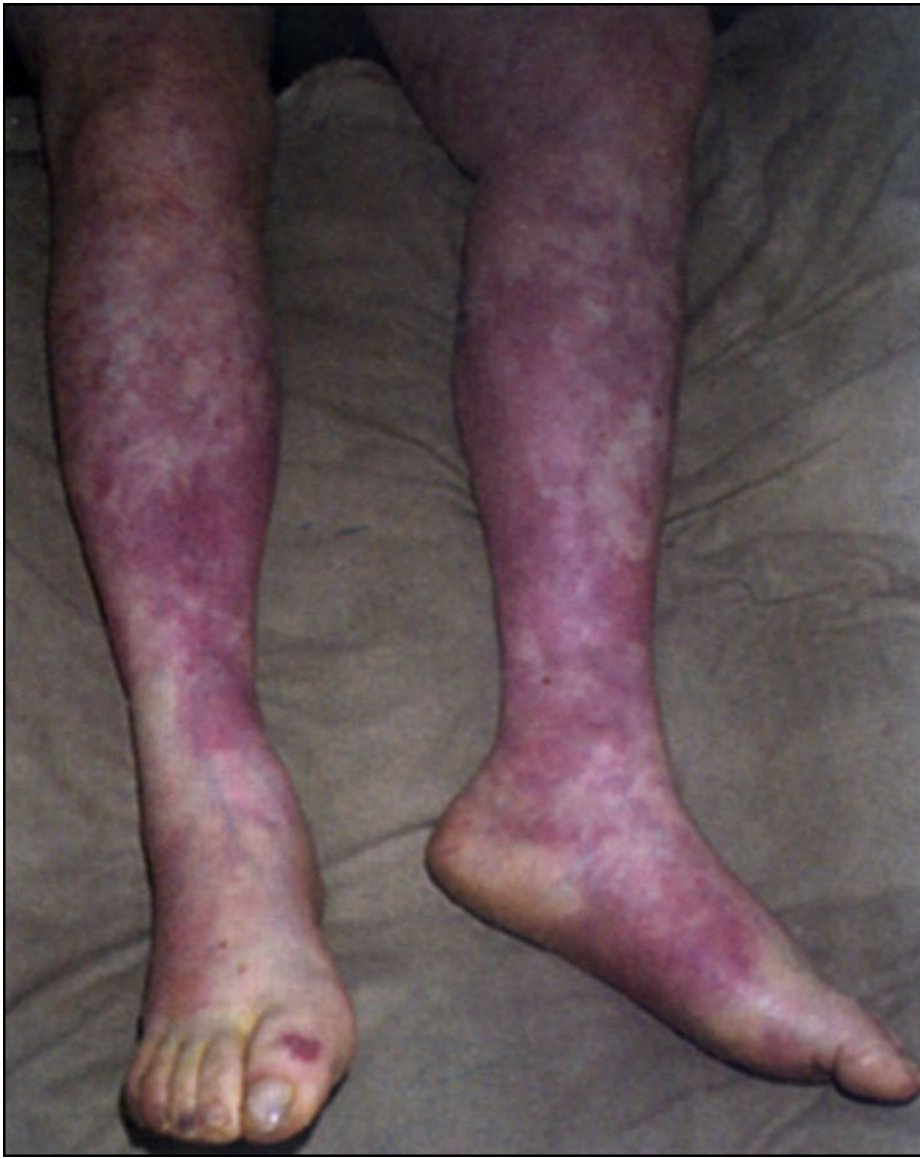- I а - аяқ пен қолда суықтану, парестезия белгілері
- I б – жоғарыдағы клиникалық белгілерге ауру синдромы қосылады
- II а – аяқ пен қол буындарында белсенді қимыл мен сезімталдық бұзылыстары байқалады
- II б – аяқ пен қол толық плегиясы
- III а – субфасциалды ісік дамиды
- III б - контрактура

Артерияның жедел окклюзиясы



Белгілері

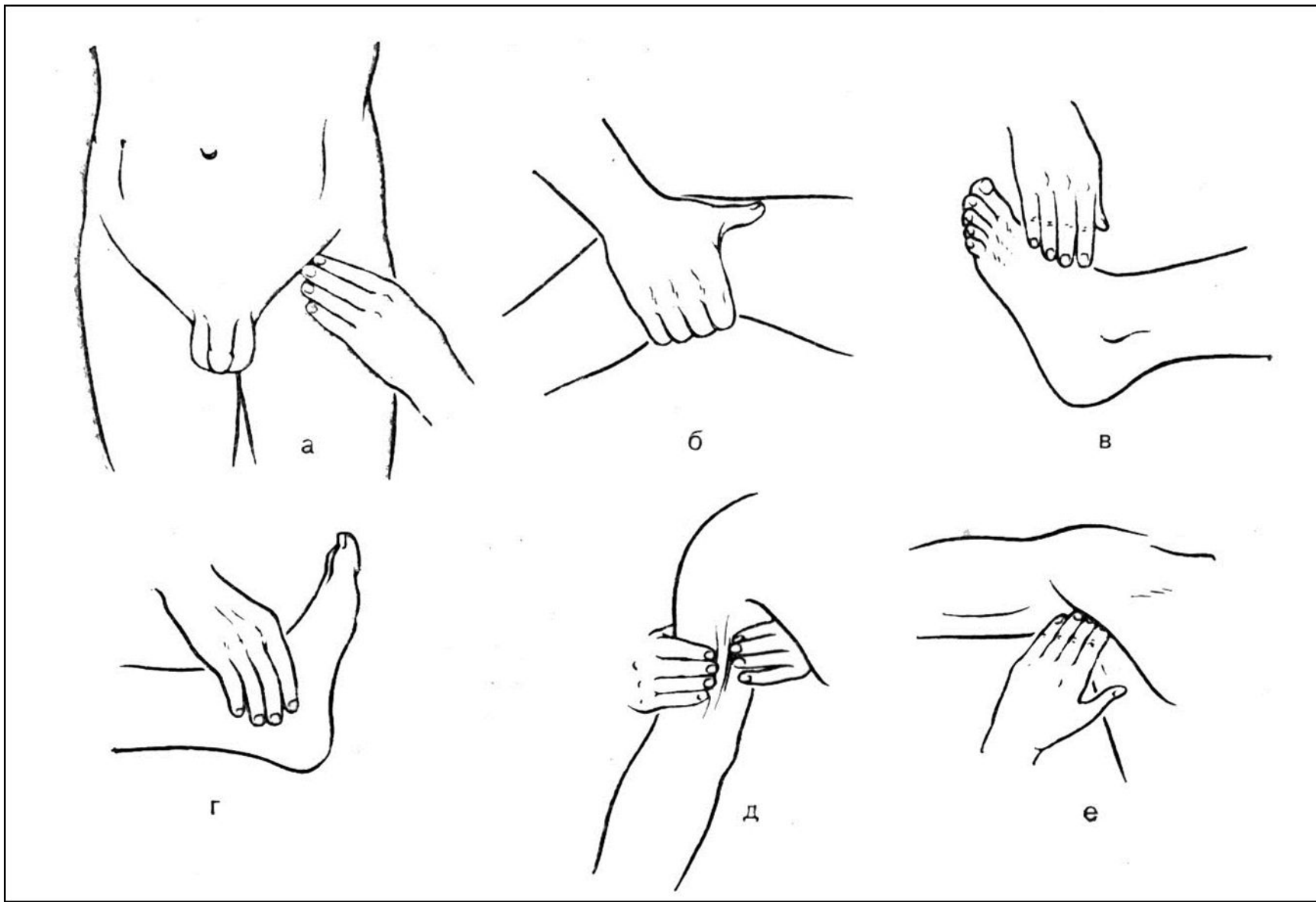
- Негізгі симптом – ауырсыну. Ол қарқынды, тұрақты, аяқ пен қолдың дисталды бөліктеріне дейін таралады.
- Аяқ-қолда әлсіздік
- Магистральды артерияларда пульсация анықталмайды
- Тері түсі бозарып, цианозданады
- Тері жабындысының температурасы төмендейді



Дианостика

- Анамнез жинау
- Ауру белгілерін анықтау
- Артериялдық пульстын пальпациясы
- Ультрадыбыстық зерттеу
- Ангиография

Артериялдық пульстын пальпациясы



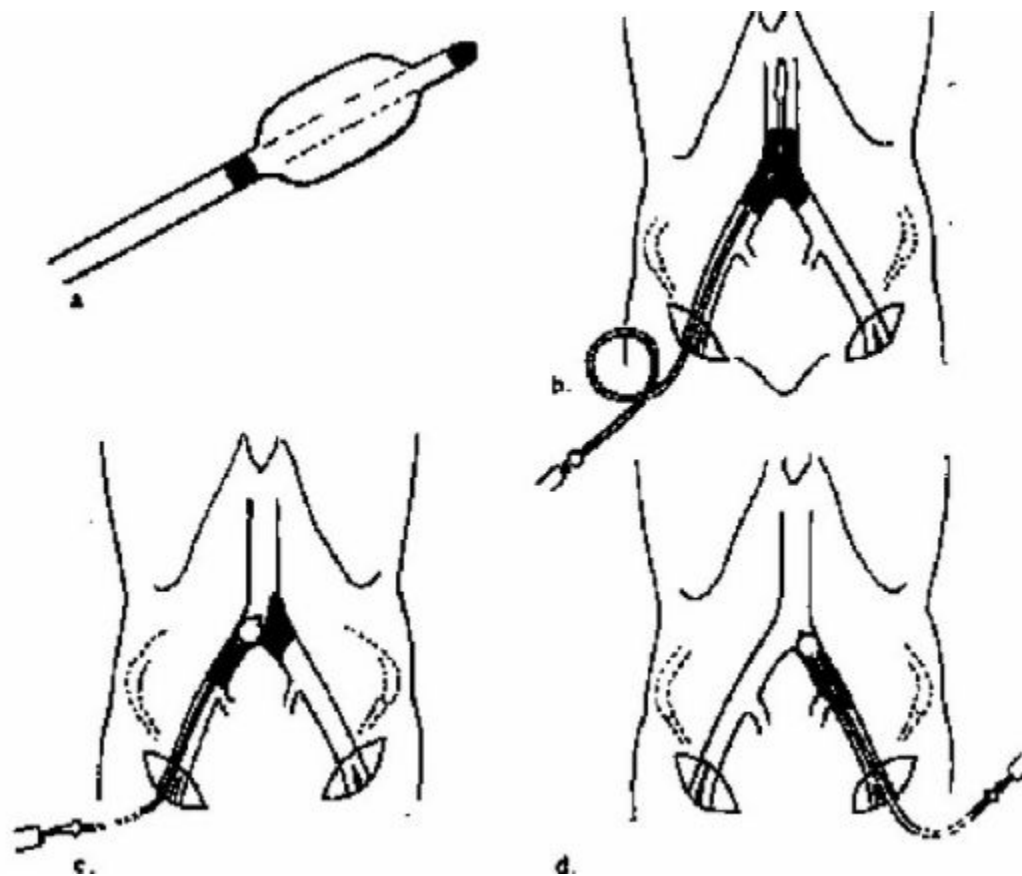
Емі

- Консервативті ем:
- Спазмолитиктер (папаверин, галидор)
- Антикоагулянттар (Гепарин)
- Тікелей емес антикоагулянттар (варфарин)
- Тромболитиктер (стрептокиназа, урокиназа)

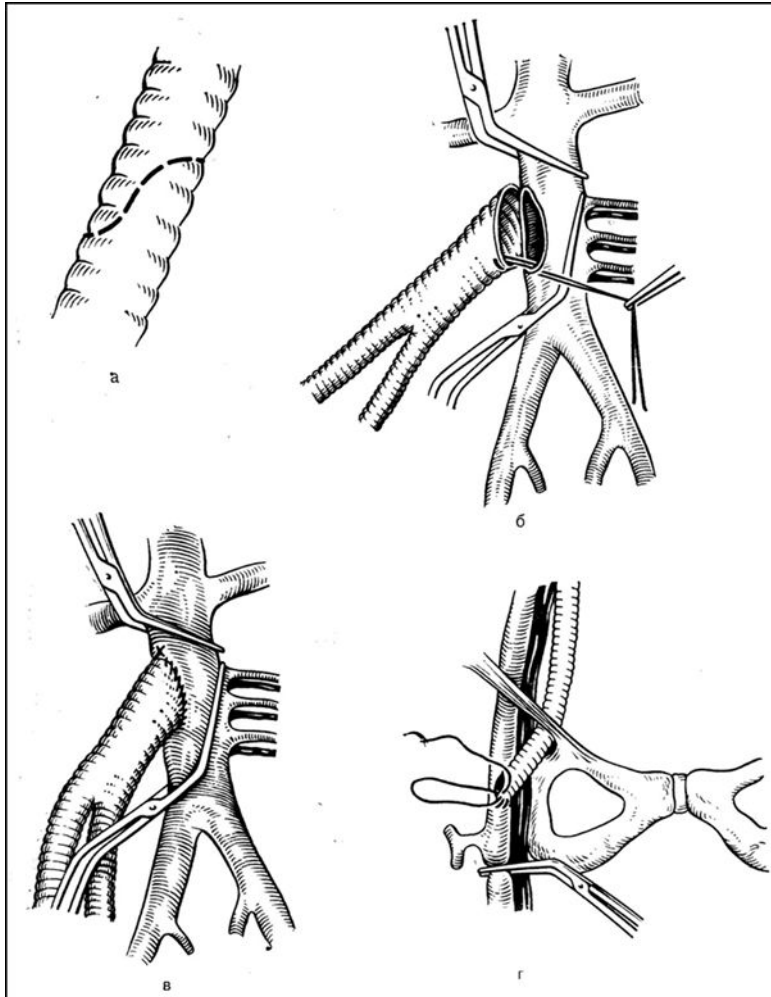
Емі

- Тромбэктомия
- Эмболэктомия
- Эндартерэктомия
- Шунт салу
- Протездеу

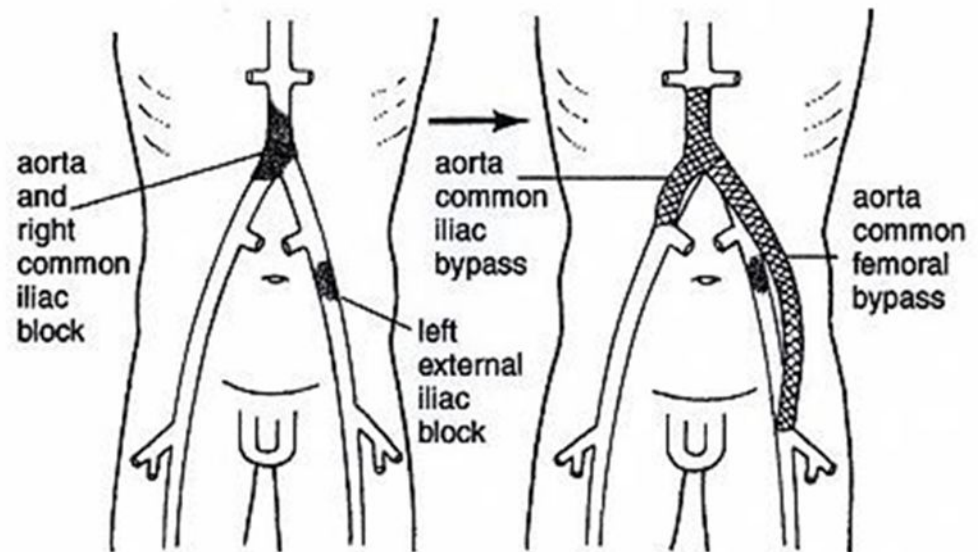
Фогарти катетері арқылы тромбэктомия



Аорта-сан шунты



Aortolliac and AortoFemoral Bypass



Сан-тізе сегменті шунты

