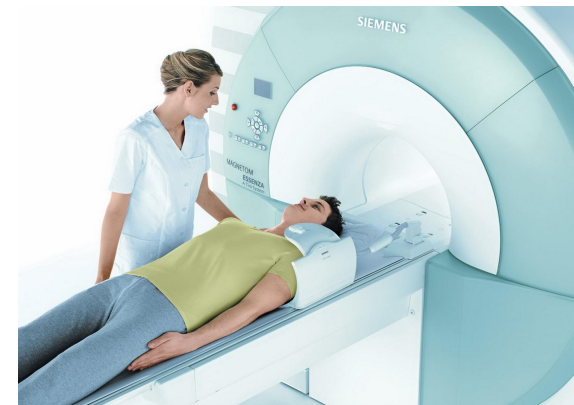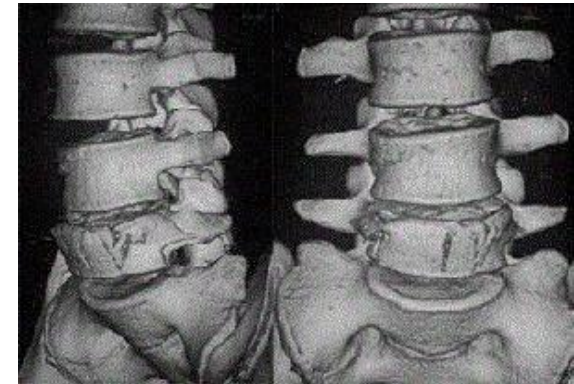


Оборудование, применяемое при компрессионном переломе позвоночника в крестцово- поясничном отделе без повреждения спинного мозга

- * ДИАГНОСТИКА
- * ЛЕЧЕНИЕ
- * РЕАБИЛИТАЦИЯ

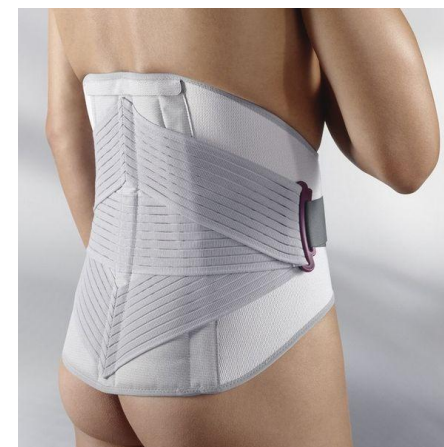
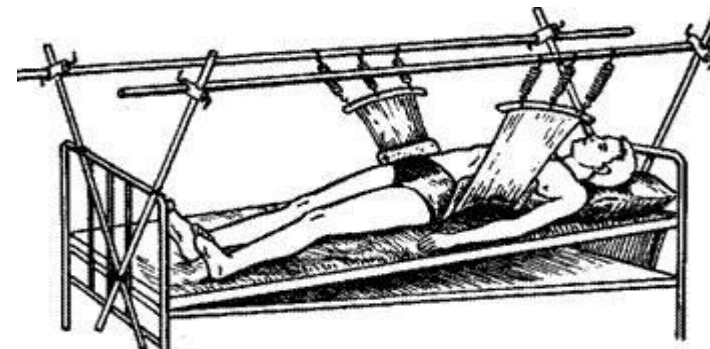
* ДИАГНОСТИКА

- ▶ В первую очередь выполняется **рентгенографическое исследование** поясничного отдела, причем проводится оно сразу в двух проекциях. Оно дает возможность обнаружить повреждения костной ткани позвонка.
- ▶ В дальнейшем проводится **магнитно-резонансная томография**, которая дает возможность провести детализированное исследование структуры позвонков. MPT, в отличие от рентгенографического исследования, дает возможность выявить повреждения спинных нервов, а также определить степень их повреждения.



* ЛЕЧЕНИЕ

- ▶ Постоянное вытяжение по Звереву-Ключевскому при лечении компрессионных переломов нижних грудных и поясничных позвонков
- ▶ Травмы легкой степени лечатся в основном консервативным способом. Для восстановления позвонков на пострадавший отдел надевается **корсет**



* РЕАБИЛИТАЦИЯ

- ▶ Вытяжение на деревянном щите при переломе крестцово-поясничного отдела позвоночника

