Сеченовский Университет

Молекулярные механизмы нефросклероза

доклад Сейлановой Нины

7гр 3к лечебный факультет

9 апреля 2018г

Определение нефросклероза (НС)

НС - патологическое состояние, при котором ткань почки заменяется соединительной тканью, при этом нарушаются её функции вплоть до полного прекращения работы органа

Другие названия:

- Уплотнение почки
- Первично/вторично сморщенн

почка

Морфологический исход ХБП

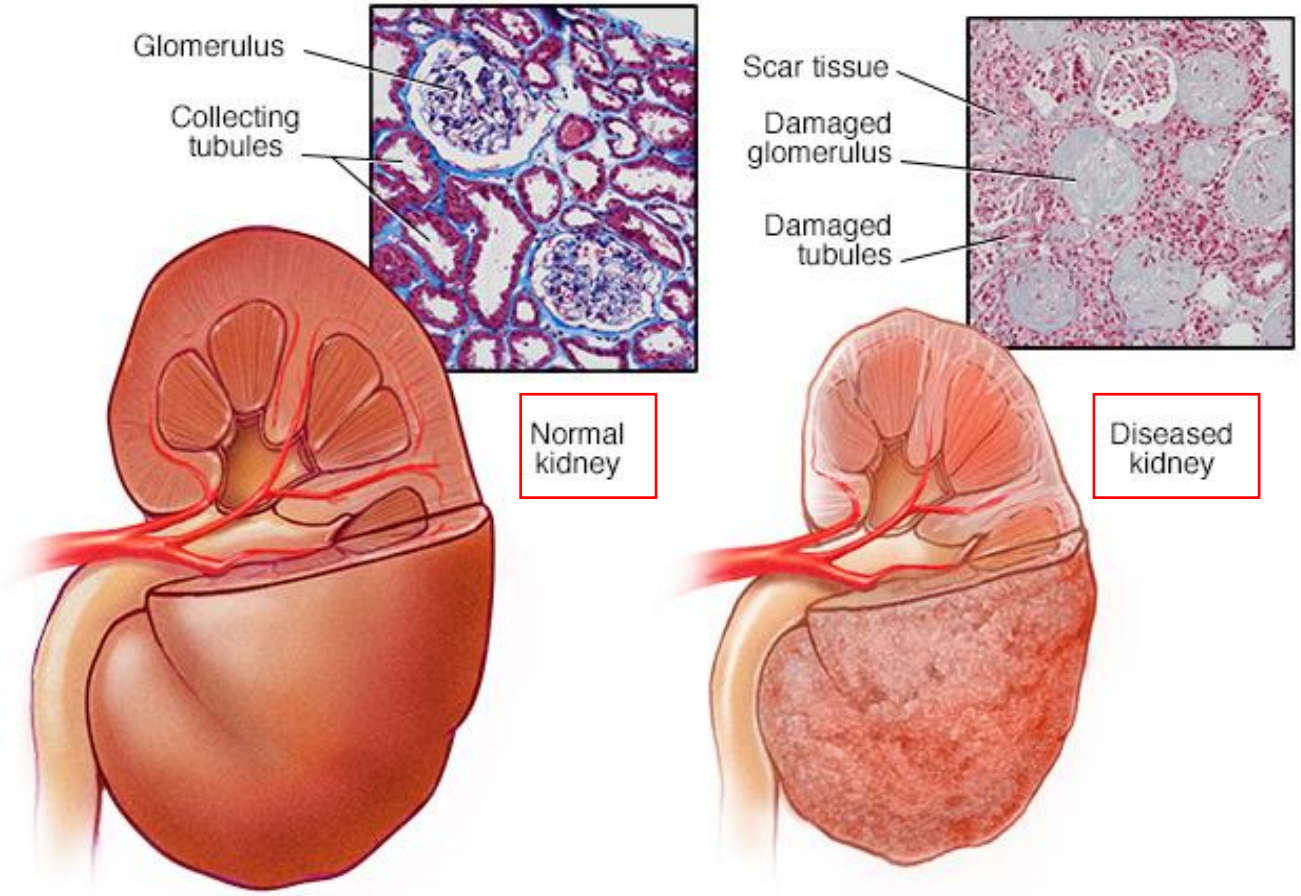

© MAYO FOUNDATION FOR MEDICAL EDUCATION AND RESEARCH. ALL RIGHTS RESERVED. https://www.mayoclinic.org

Причины развития нефросклероза

- НС не является самостоятельным заболеванием
- Различные этиологические факторы
- Гипертоническая болезнь и сахарный диабет – 2/3 случаев

Первично сморщенная почка

Артериальная гипертензия
Атеросклероз
Инфаркт почки

Вторично сморщенная почка

Сахарный диабет
Гломерулонефрит
Туберкулез почки
Рефлюкс-нефропатия
Поликистоз почек
Системная красная волчанка и др. системные заболевания

От частной патологии к общему патологическому

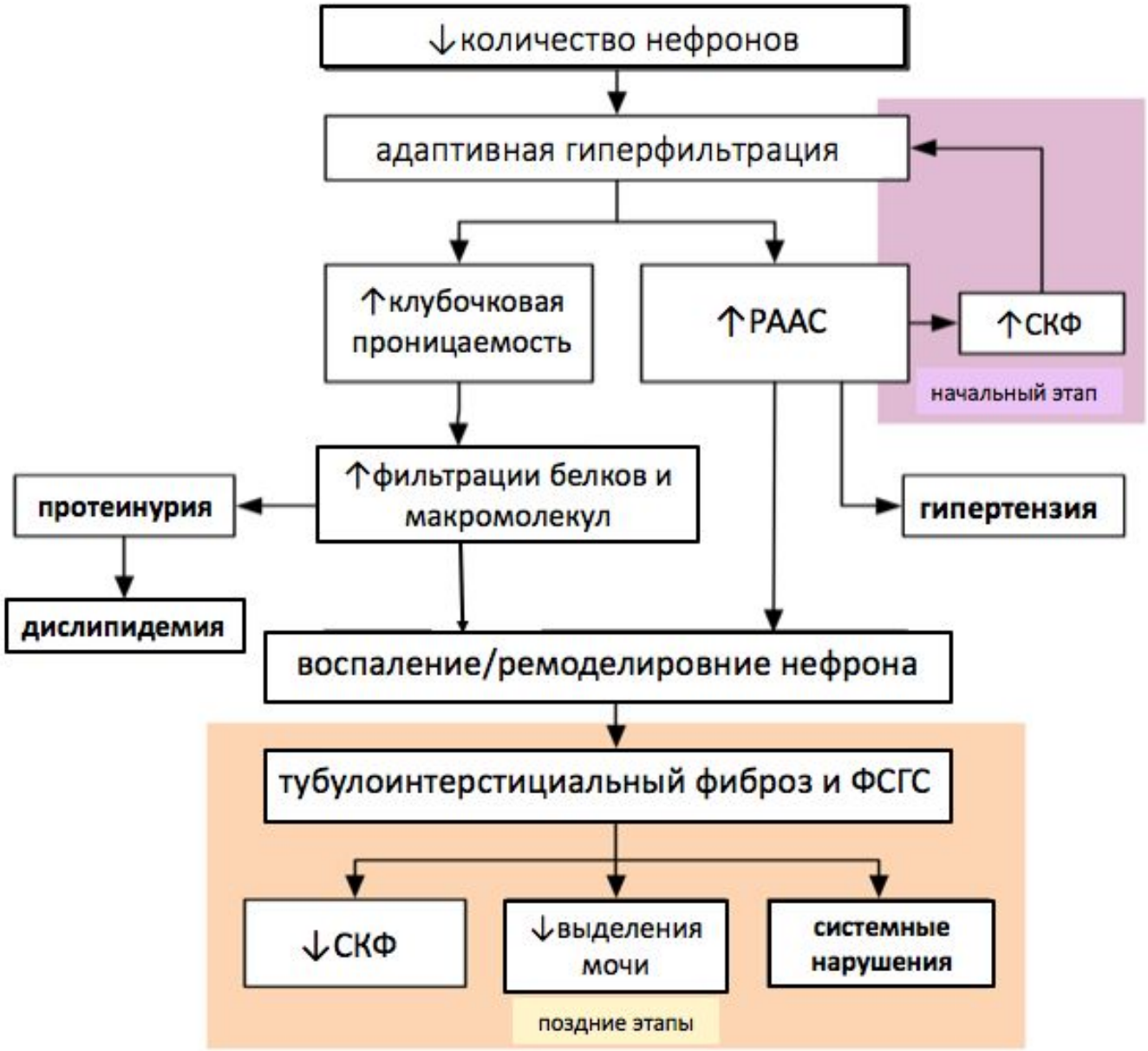

E. Wong http://www.pathophys.org/ckd/

Фиброзная геномная программа

рецепторы с тирозинкиназной активностью (гены Gdnf, Ret)

гены ренин-ангиотензиновой системы (гены Agt, Ren, Agtr1, Agtr2)

ядерный рецептор ретиноевой кислоты (гены Rara, Rarb)

сигнальная система Wnt (гены Ctnnb1, Wnt7b, Wnt9b, Fzd1)

сигнальная система Hedgehog (гены Shh, Gli3, Smo, Tshz3)

сигнальная система TGF-β (трансформирующий фактор роста β; гены Bmp4, Smad4)

Higgins SP, Tang Y, Higgins CE et al, Cell Signal. 2018 Mar; 43:1-10

Ангиотензин II – вазоактивный пептид

- Вазоконстриктор (выносящие артериолы)
- ↑Гидравлического давления
- Ультрафильтрация белков плазмы

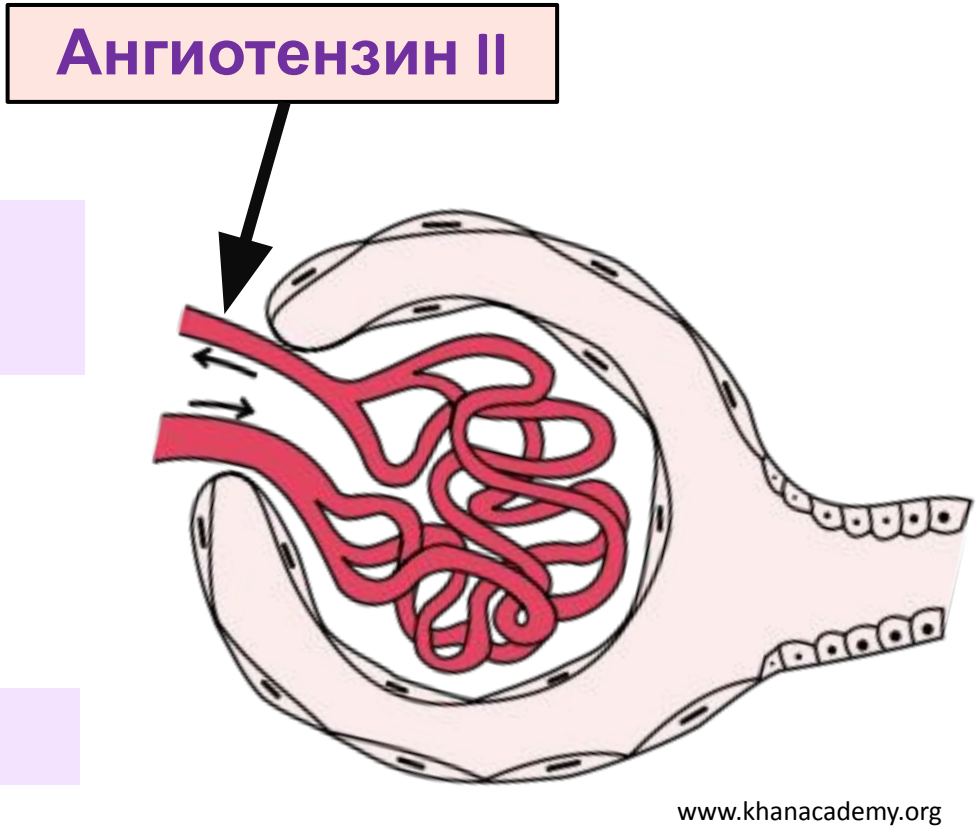

Ангиотензин II – медиатор воспаления

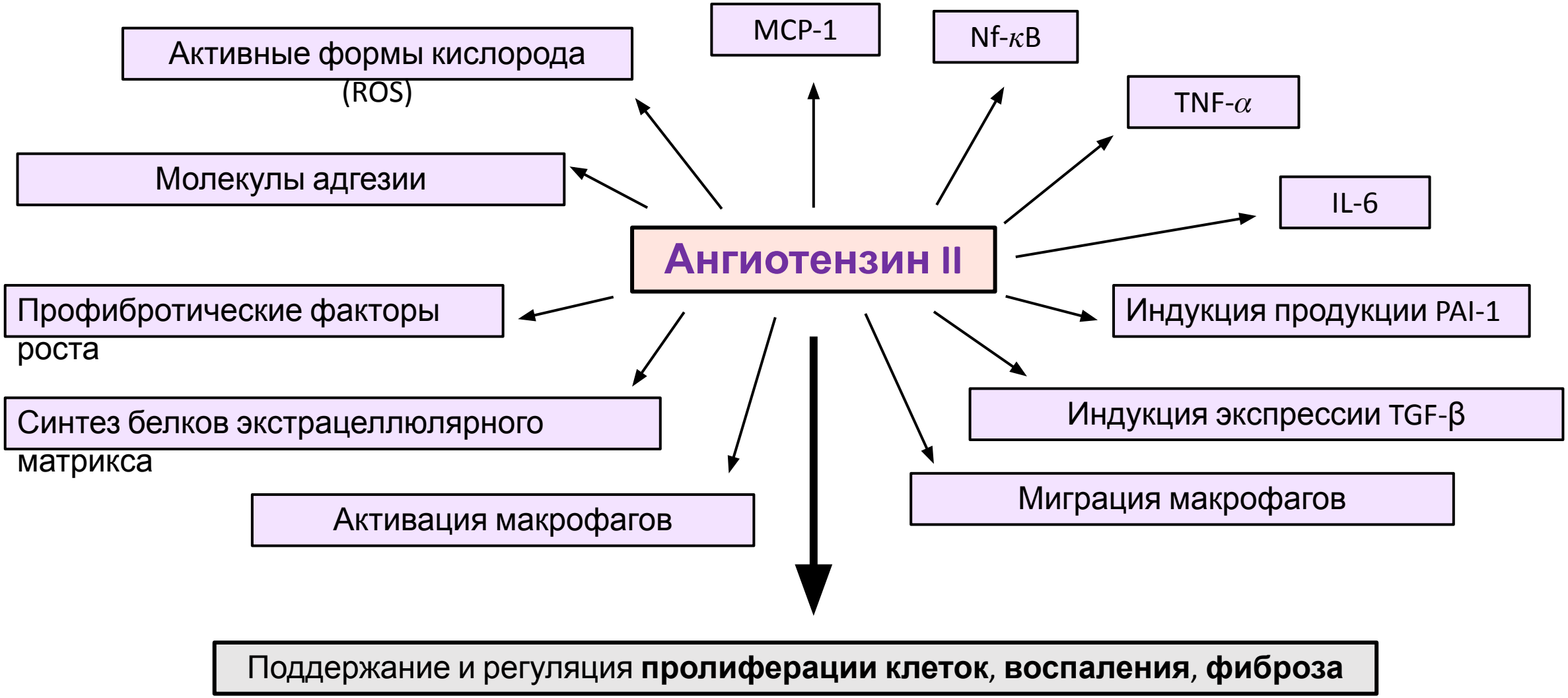

Миофибробласты

- Сходны с фибробластами
- Продуцируют широкий спектр компонентов ЭЦМ
- Избыточное накопление этих компонентов ЭЦМ ведет к развитию фиброза

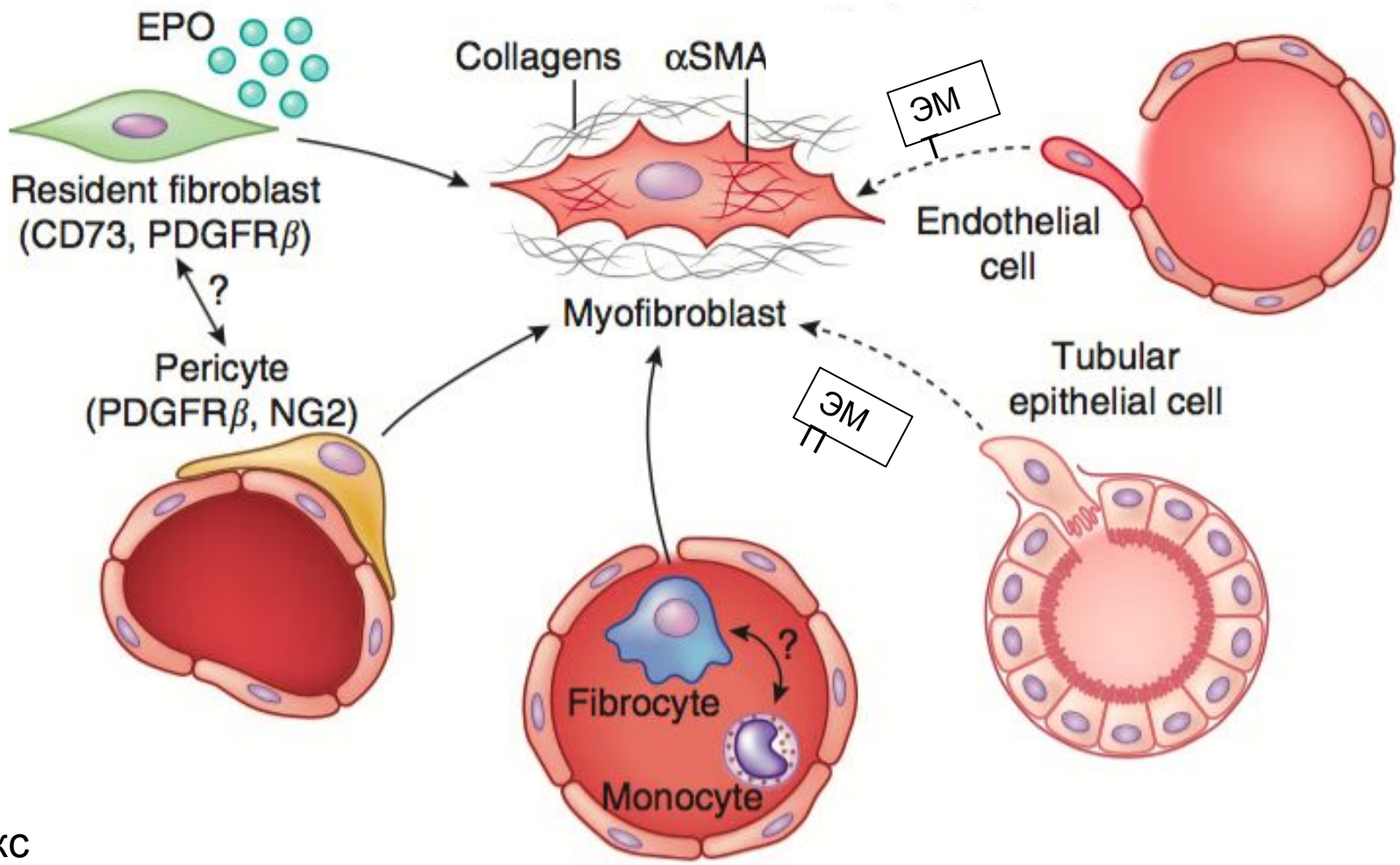

α-SMA – α-Гладкомышечный актин
ЭЦМ – экстрацеллюлярный матрикс
ЭМП – эпителиально-мехонхимальный переход
ЭНТ – эндотелиально-мезенхимальная трансформация

Mack M., Yanagita M. Kidney Int. 2015 Feb;87(2):297–307

Макрофаги

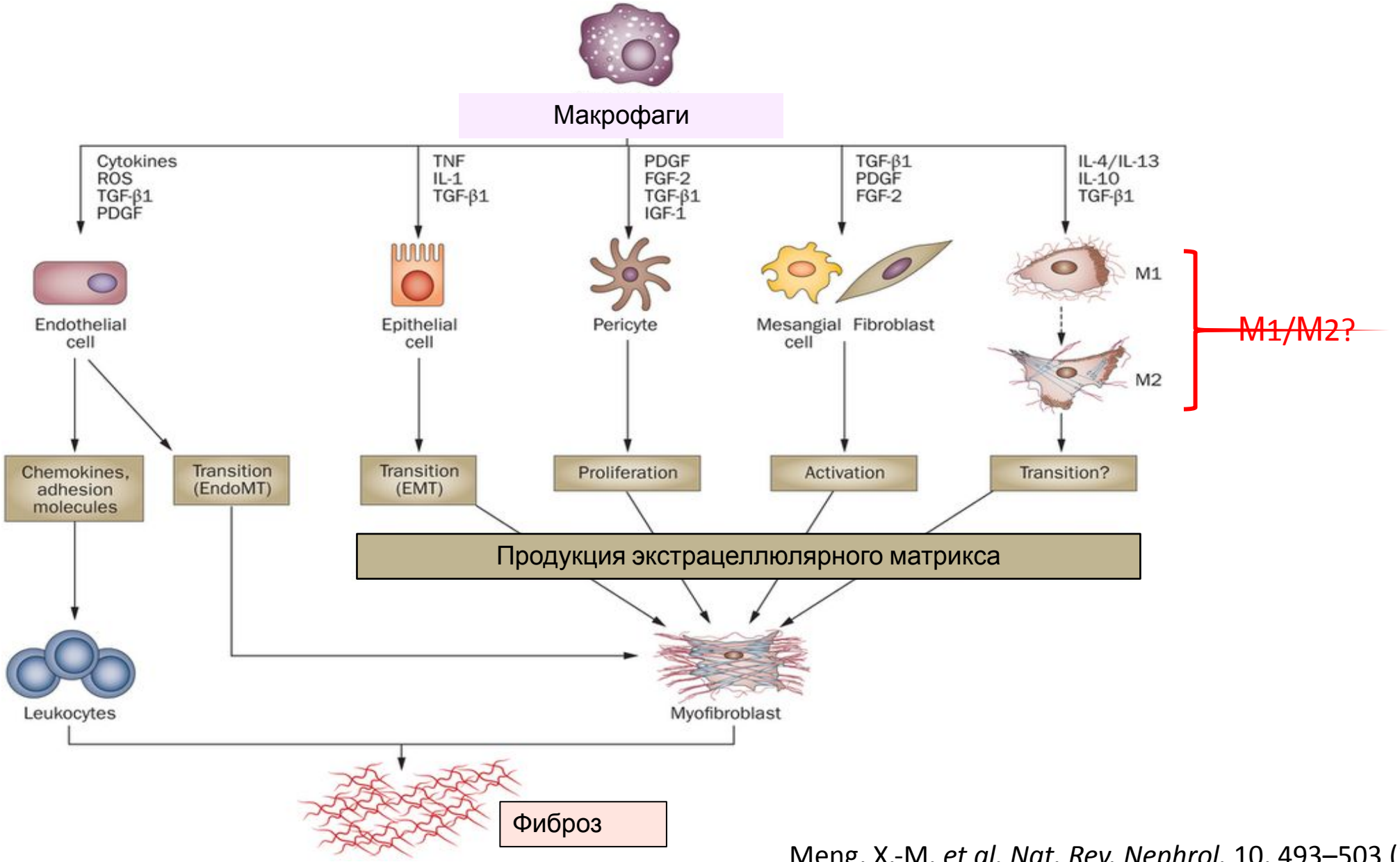

Meng, X.-M. *et al. Nat. Rev. Nephrol.* 10, 493–503 (2014)

Активация и поляризация макрофагов

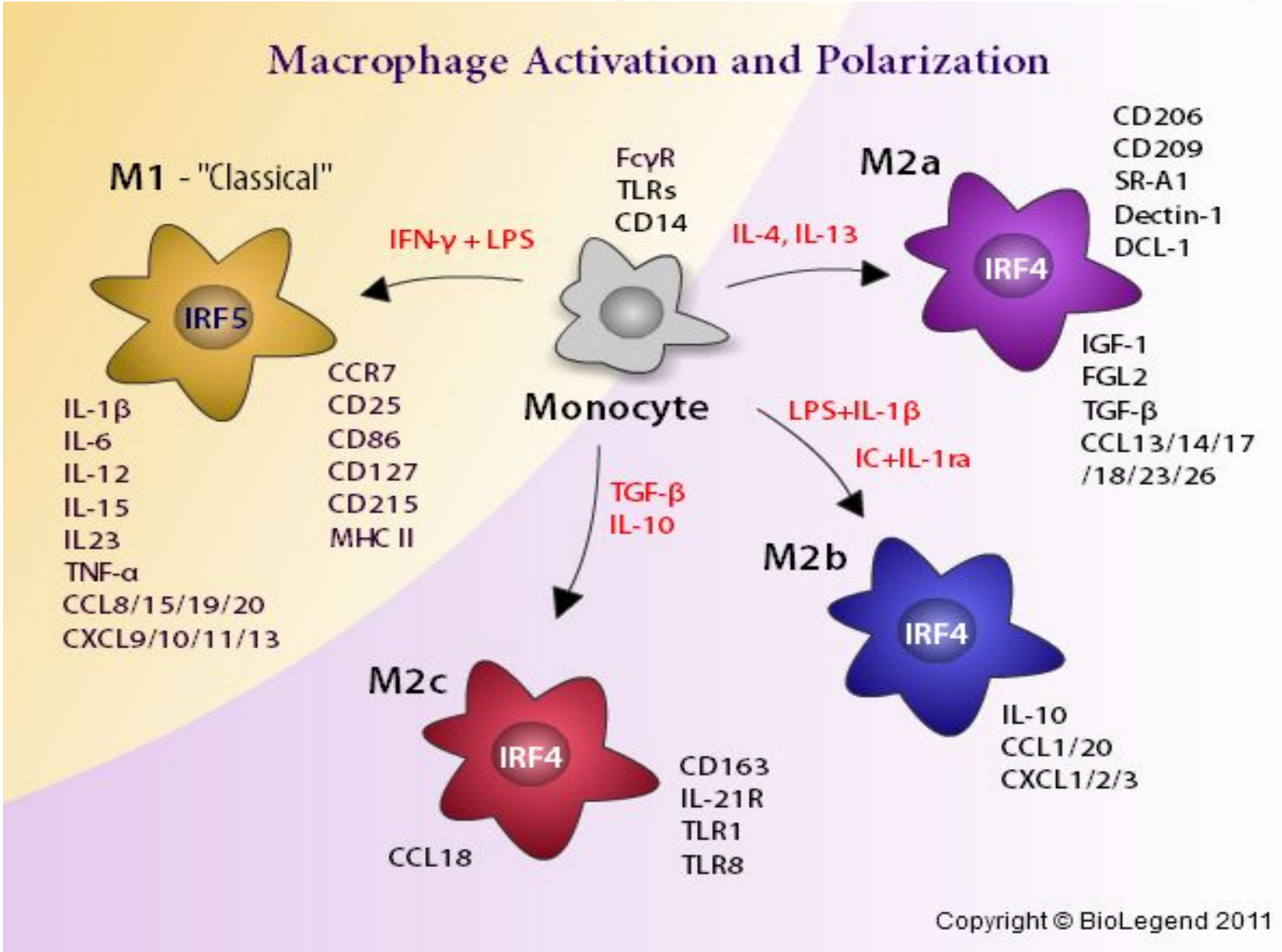

TGF-β1 – основной регулятор ремоделирования ЭЦМ

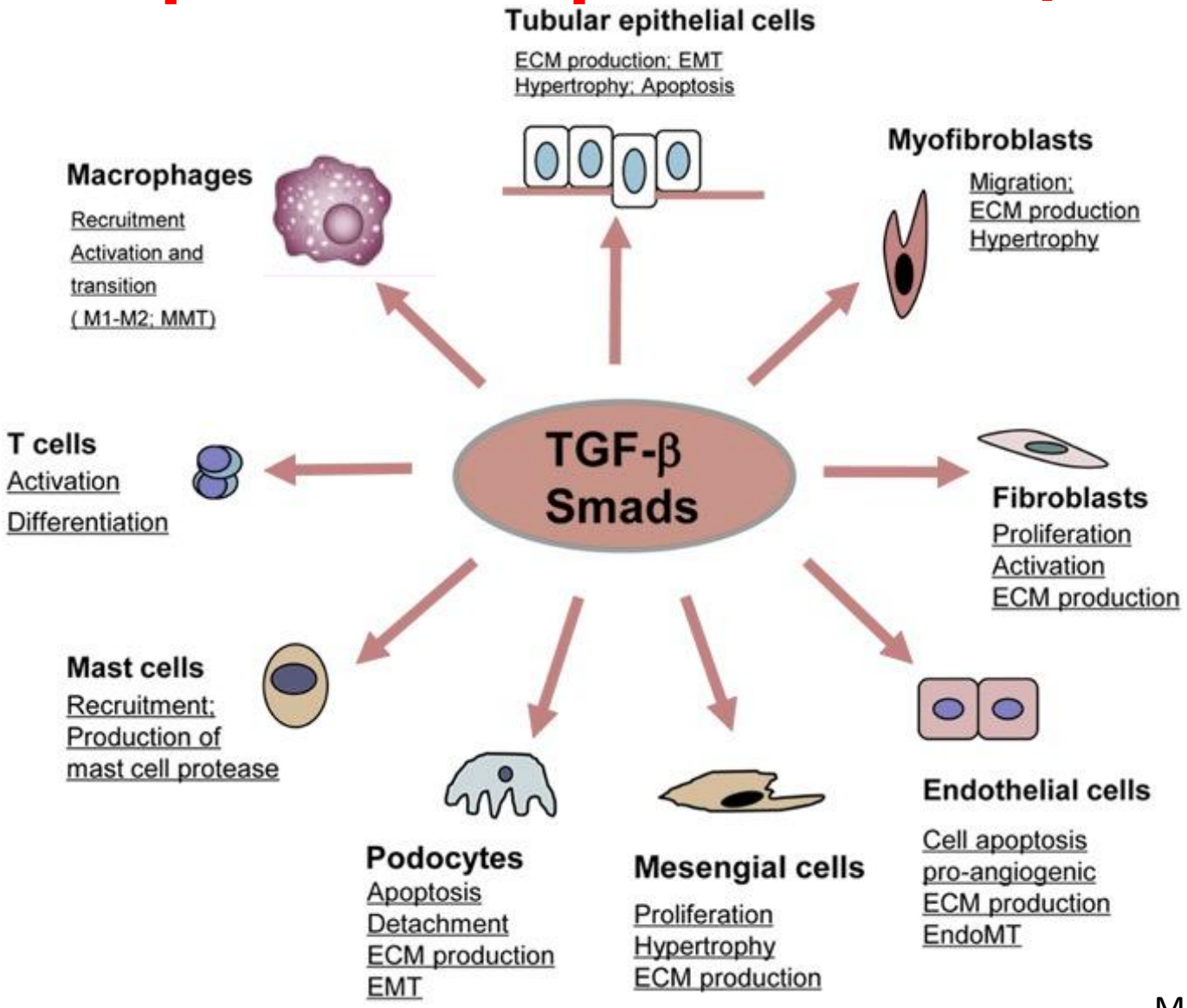

Meng et al. *Front. Physiol.*,2015

MCP-1 – ключевой фактор персистенции интерстициального воспаления

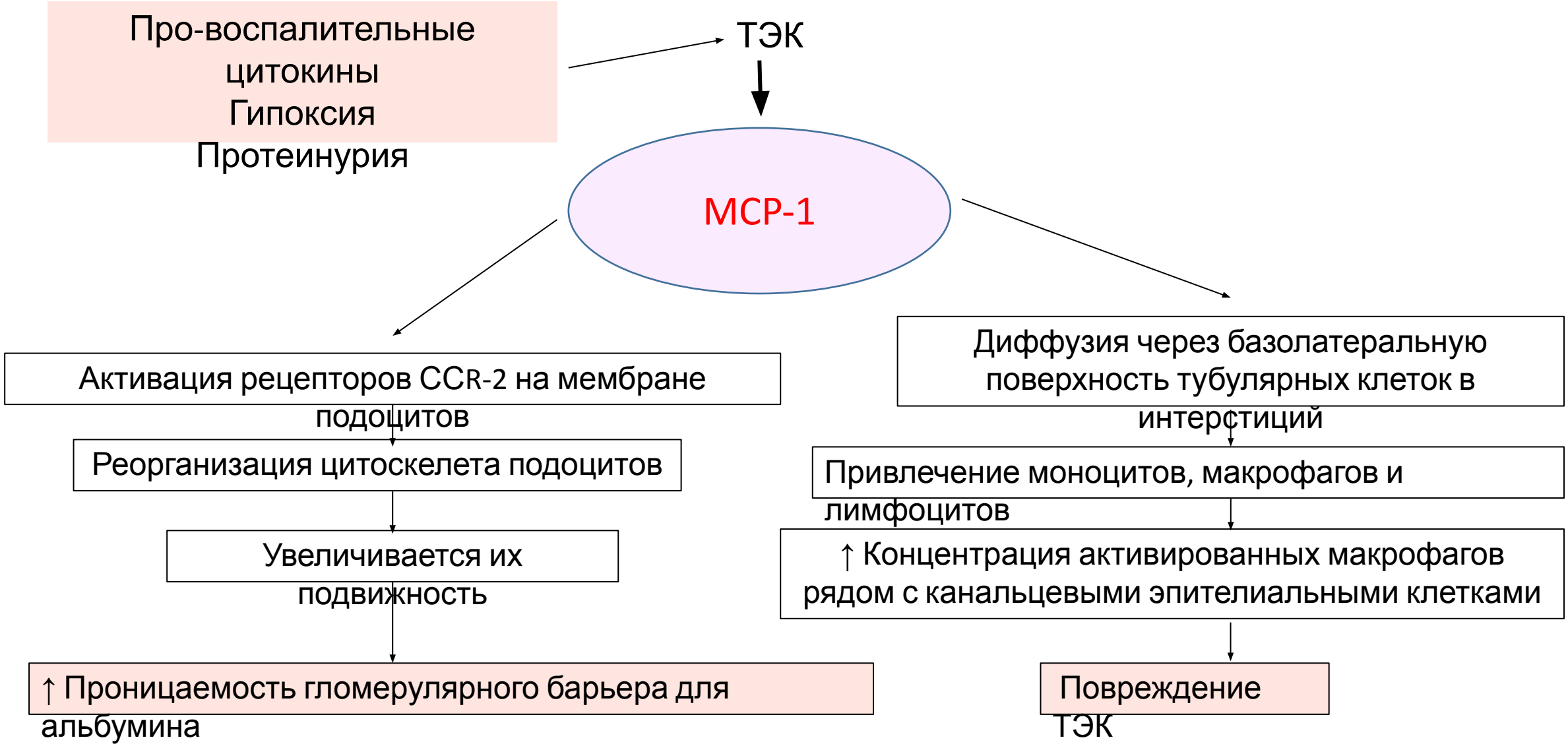

VEGF – васкулоэндотелиальный фактора роста

VEGF влияет на:

- уровень макрофагальной инфильтрации паренхимы
- плотность капиллярной сети
- тяжесть рубцевания почек

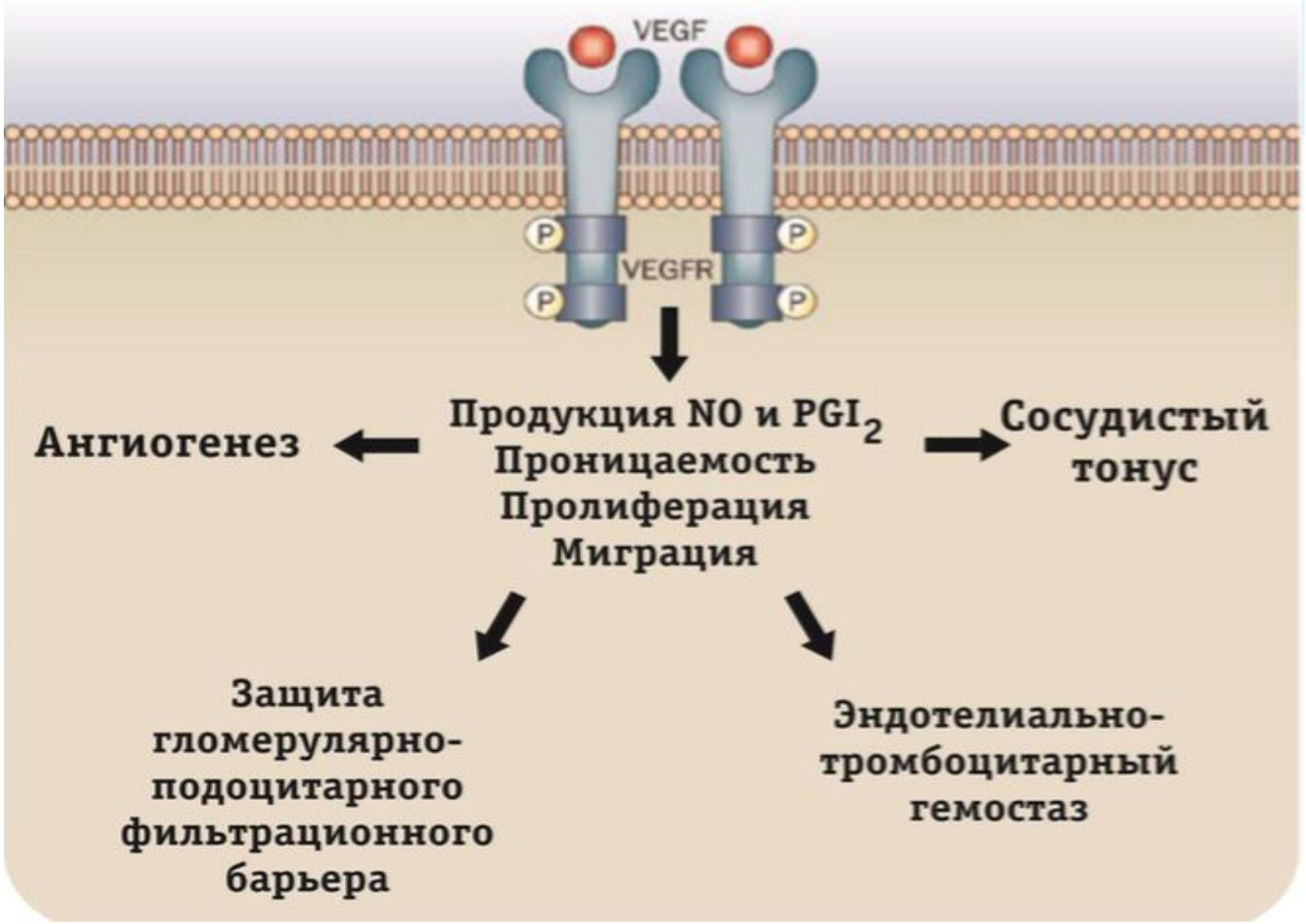

Коллаген IV типа – молекулярная основа почечного рубца

- Полиморфный белок и основной молекулярный компонент рубцовой ткани
- Синтезируется клетками проксимальных канальцев под воздействием TGF-β1, индуцированного ангиотензинном II и миофибробластами

Перспективы терапии и диагностики НС

- Ингибиторы РААС
- + Блокаторы MCP-1
- + Клеточная терапия
- + Макрофаг-ориентированная терапия



Масс-спектрометрия

<u>Молекулярная диагностика:</u>

- Создание биомаркерных панелей
- Мониторинг с оценкой протективного лечения

Перспективы терапии и диагностики НС

Молекулярная диагностика – совокупность методов определения содержания специфических молекул в биологических жидкостях и тканях, отражающих течение патологического процесса

(Mayeux R. Biomarkers: potential uses and limitations. NeuroRx. 2004 Apr;1(2):182-8.)

- Маркеры ишемии: **KIM-1**, **Clusterin**
- Маркеры гипоксии: **VEGF**, **HIF**
- Маркеры воспаления: **MCP-1**, **IL-18**
- Маркеры непосредственного повреждения почечных канальцев:

проксимальных – **B2M**, **Cystatin C** ;дистальных – **NGAL**, **Calbindin**, **Osteopontin**

Спасибо за внимание!

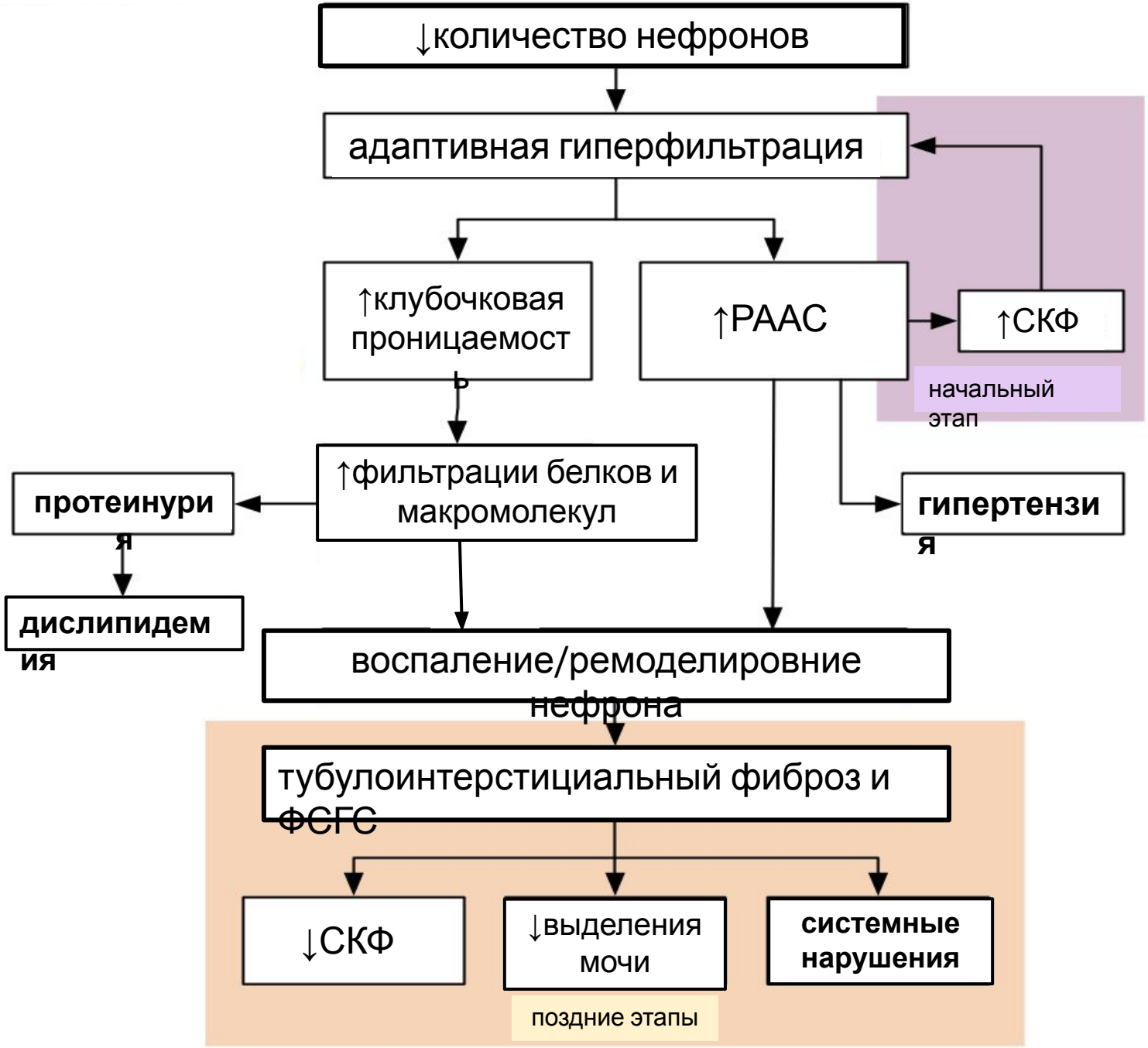
↓количество нефронов
адаптивная гиперфильтрация
↑клубочковая проницаемость
↑РААС
↑СКФ
начальный этап
↑фильтрации белков и макромолекул
протеинурия
дислипидемия
гипертензия
воспаление/ремоделировние нефрона
тубулоинтерстициальный фиброз и ФСГС
↓СКФ
↓выделения мочи
системные нарушения
поздние этапы

Диабетическая нефропатия

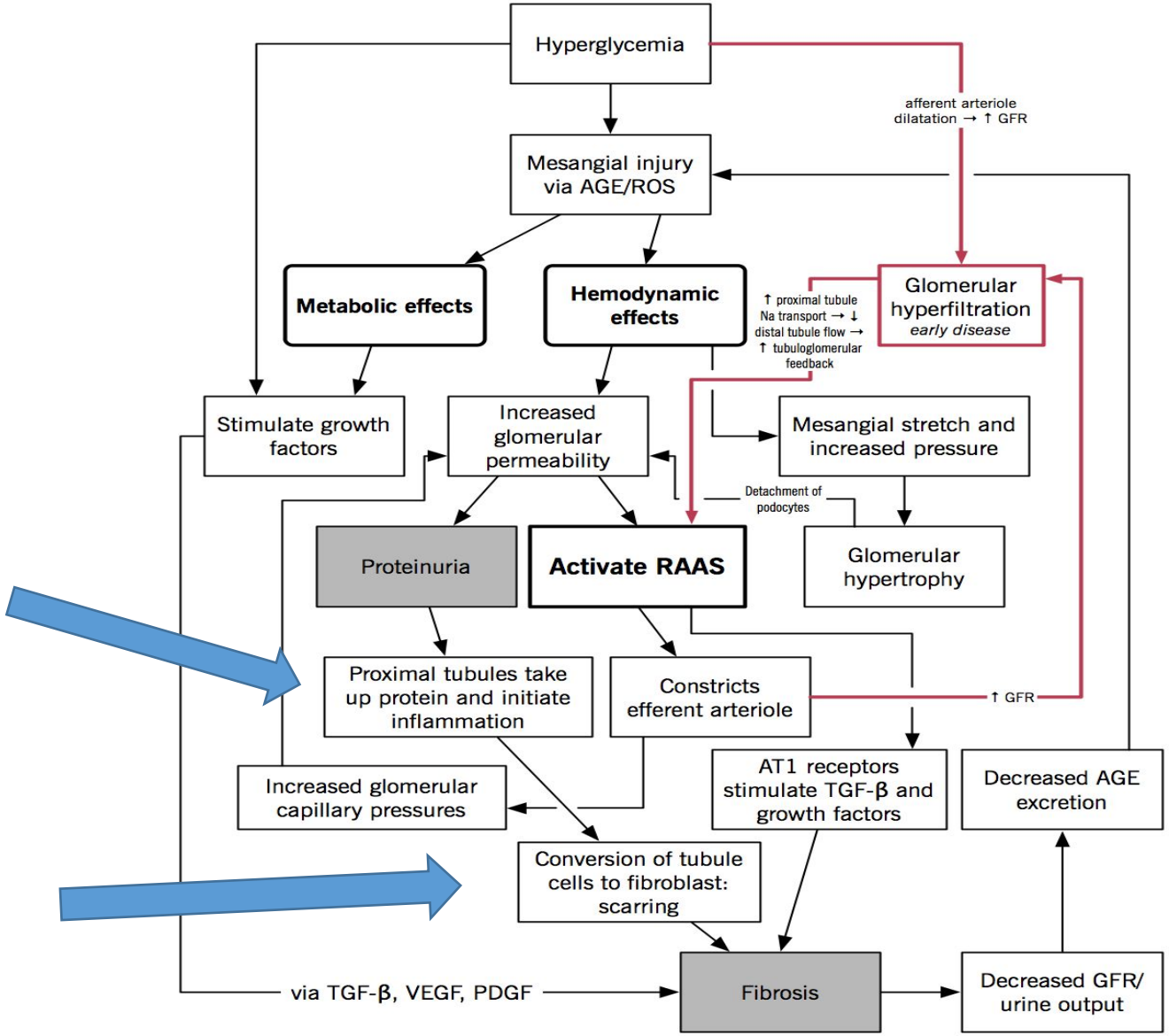

E.Wong (http://www.pathophys.org/ckd/)

DIABETES

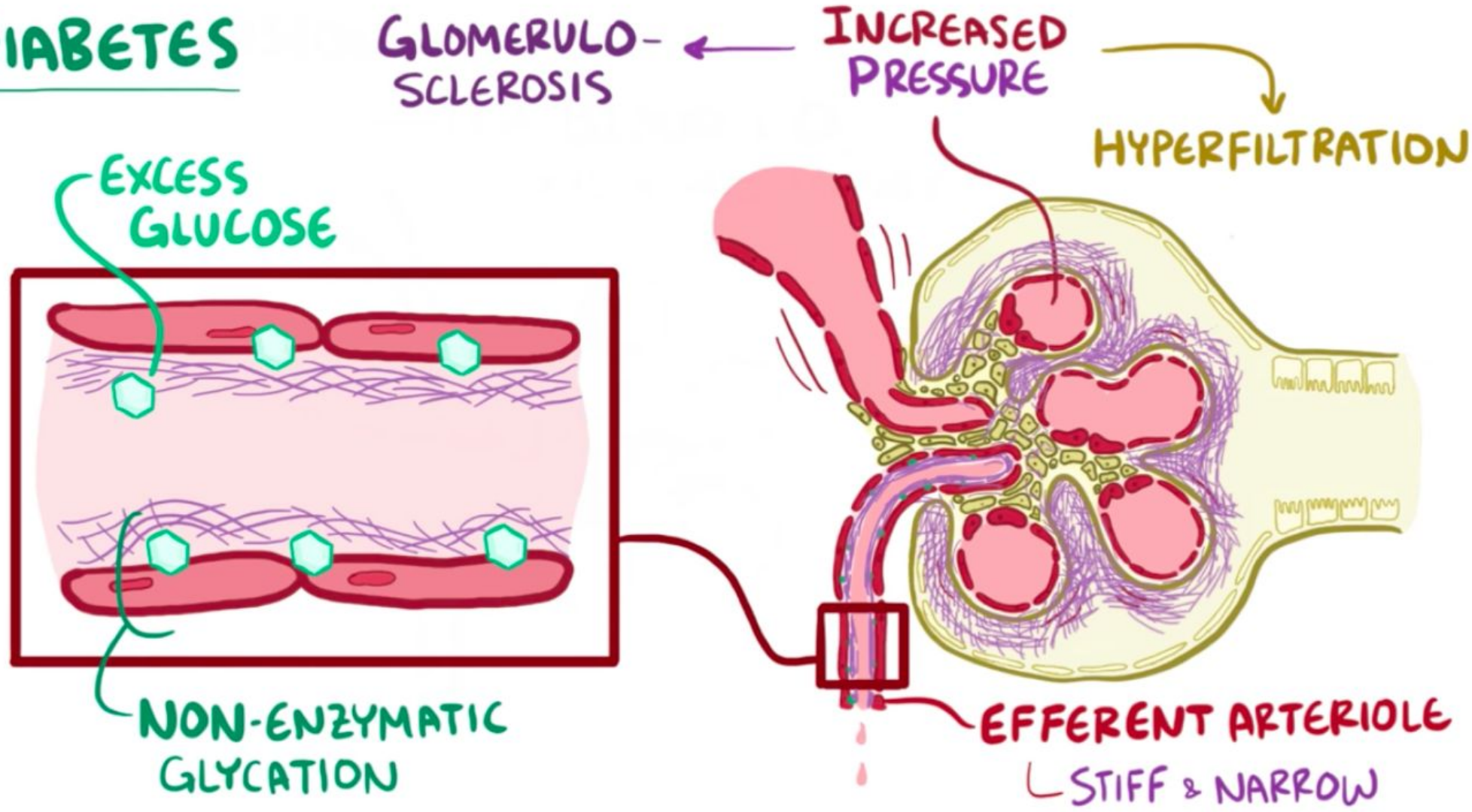
GLOMERULO-SCLEROSIS
INCREASED PRESSURE
HYPERFILTRATION
EXCESS GLUCOSE
NON-ENZYMATIC GLYCATION
EFFERENT ARTERIOLE
STIFF & NARROW

Гломерулонефрит

Не-воспалительный механизм:

Болезнь минимальных изменений
Фокальный сегментарный гломерулосклероз, Мембранозная нефропатия

Критический рост проницаемости гломерулярного фильтра (без признаков воспаления при световой микроскопии)

Цитокины (ил-13) / компоненты комплимента (C3, C5b-9)

Утолщение БМ

Апоптоз клеток

Повреждение подоцитов

Склероз гломерул

Тотальный склероз паренхимы

Воспалительный механизм

Inflammatory injury:

- Common examples include **post-streptococcal glomerulonephritis** (GN), **membranoproliferative GN**, **Henoch-Schönlein purpura** (HSP**), systemic lupus erythematosus** (SLE), some forms of **rapidly progressive glomerulonephritis** (RPGN), **IgA nephropathy**, **hemolytic uremic syndrome** (HUS) and various vasculitides.
- This inflammatory injury has been found to be mediated by a number of mechanisms:
  - Some members of the complement system such as C5a have been implicated in inflammatory injury via inducing antibody deposition and activation and recruitment of polymorphonuclear cells (PMNs); neutrophil, macrophage/monocyte, platelets and T-cells.
  - These cells produce oxidants and proteases that cause fibrin deposition, capillary wall damage and produce proteinuria.
  - Unlike podocyte targeting in non-inflammatory injury, disorders in which glomerular endothelial and mesangial cells are principally involved exhibit a more dramatic response to immune injury. This response is usually characterized by cell proliferation and phenotype change, as well as readily visible structural changes in the renal biopsy

Рефлюкс - нефропатия

РН характеризуется интерстициальным **воспалением**, фиброзом паренхимы, дилатацией и атрофией канальцев разной степени выраженности и в 25–60% случаев становится причиной терминальной стадии ХБП на фоне ПМР (ссылка)

Повышение внутриканальцевого давления приводит к повреждению тубулоэпителиальных клеток (ТЭК) и провоцирует синтез ряда провоспалительных цитокинов, факторов роста, хемокинов и молекул адгезии

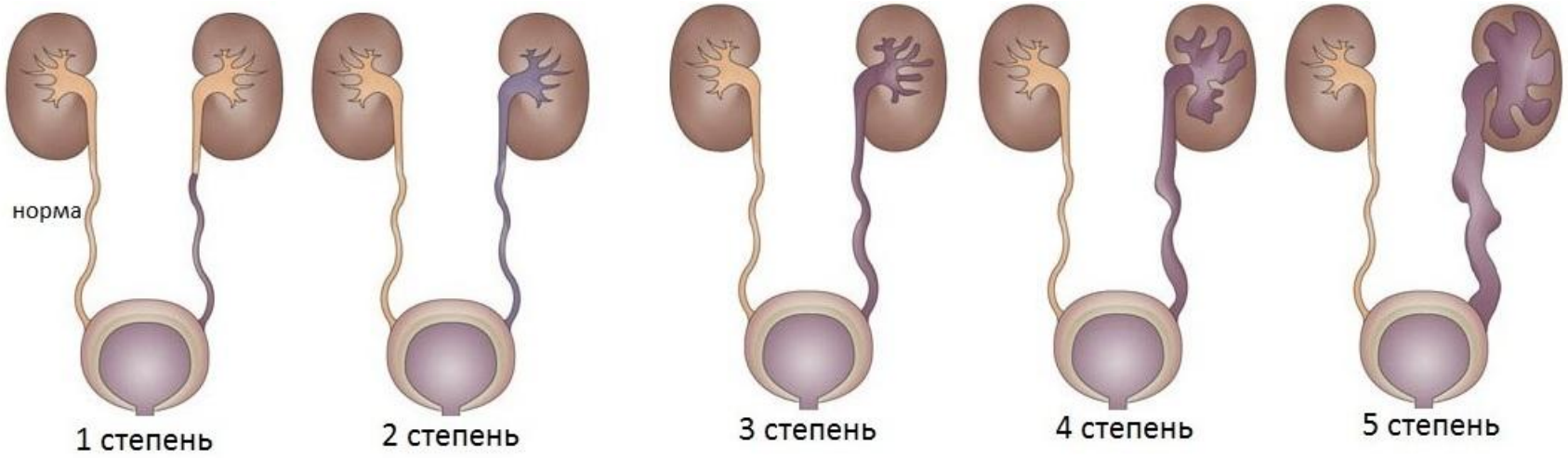

Артериальная гипертензия

Повреждение почечной ткани

Снижение количества функционирующих нефронов
Гипертензия в клубочковых капиллярах
Повышение проницаемости для макромолекул
Повышение фильтрации плазмы
Повышенная канальцевая реабсорбция белка
Тубуло-интерстициальное воспаление

Склероз почечной паренхимы

Системная артериальная гипертензия

Ссылка на норм источник

Фиброзная геномная программа

Сеченовский Университет

- рецепторы с тирозинкиназной активностью (гены Gdnf, Ret)
- сигнальная система Wnt (гены Ctnnb1, Wnt7b, Wnt9b, Fzd1)
- сигнальная система Hedgehog (гены Shh, Gli3, Smo, Tshz3)
- сигнальная система TGF-β (гены Bmp4, Smad 1- 4)
- ядерный рецептор ретиноевой кислоты (гены Rara, Rarb)
- гены ренин-ангиотензиновой системы (гены Agt, Ren, Agtr1, Agtr2)

Higgins SP, Tang Y, Higgins CE et al, Cell Signal. 2018 Mar; 43:1-10

МФ – центральное звено патогенеза РН

Сеченовский Университет

Экспериментальные доказательства:

- **МФ всегда присутствуют в участках активного фиброзгенеза почечной паренхимы**
  Genovese F., Manresa A.A., Leeming D.J. et al. Fibrogenesis Tissue Repair. 2014;7(1):4
- **Количество МФ в ткани почки четко коррелирует с выраженностью нефросклероза**
  Duffield J.S. Semin Nephrol. 2010; 30(3):234-54
- **Избирательное удаление МФ значительно уменьшает выраженность нефросклероза**
  Kitamoto K., Machida Y., Uchida J. et al. J Pharmacol Sci. 2009;111(3):285-92
- **Трансфузия МФ потенцирует развитие нефросклероза**
  Wang Y., Wang Y., Cao Q. et al. Am J Pathol. 2008;172(6):1491-9

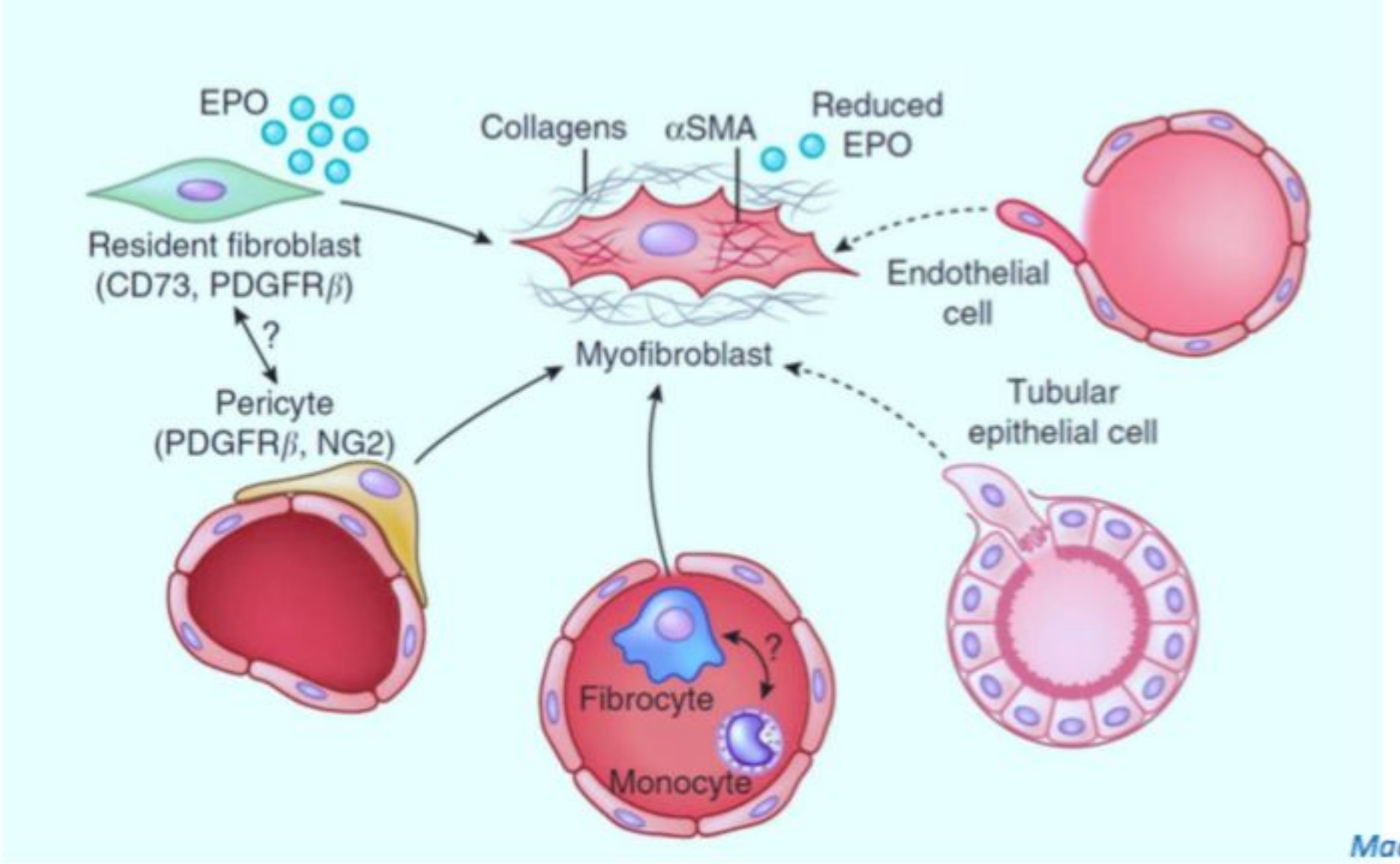

Mack M., Yanagita M.
Kidney Int. 2015 Feb;87(2):297–307

Патогенез РН

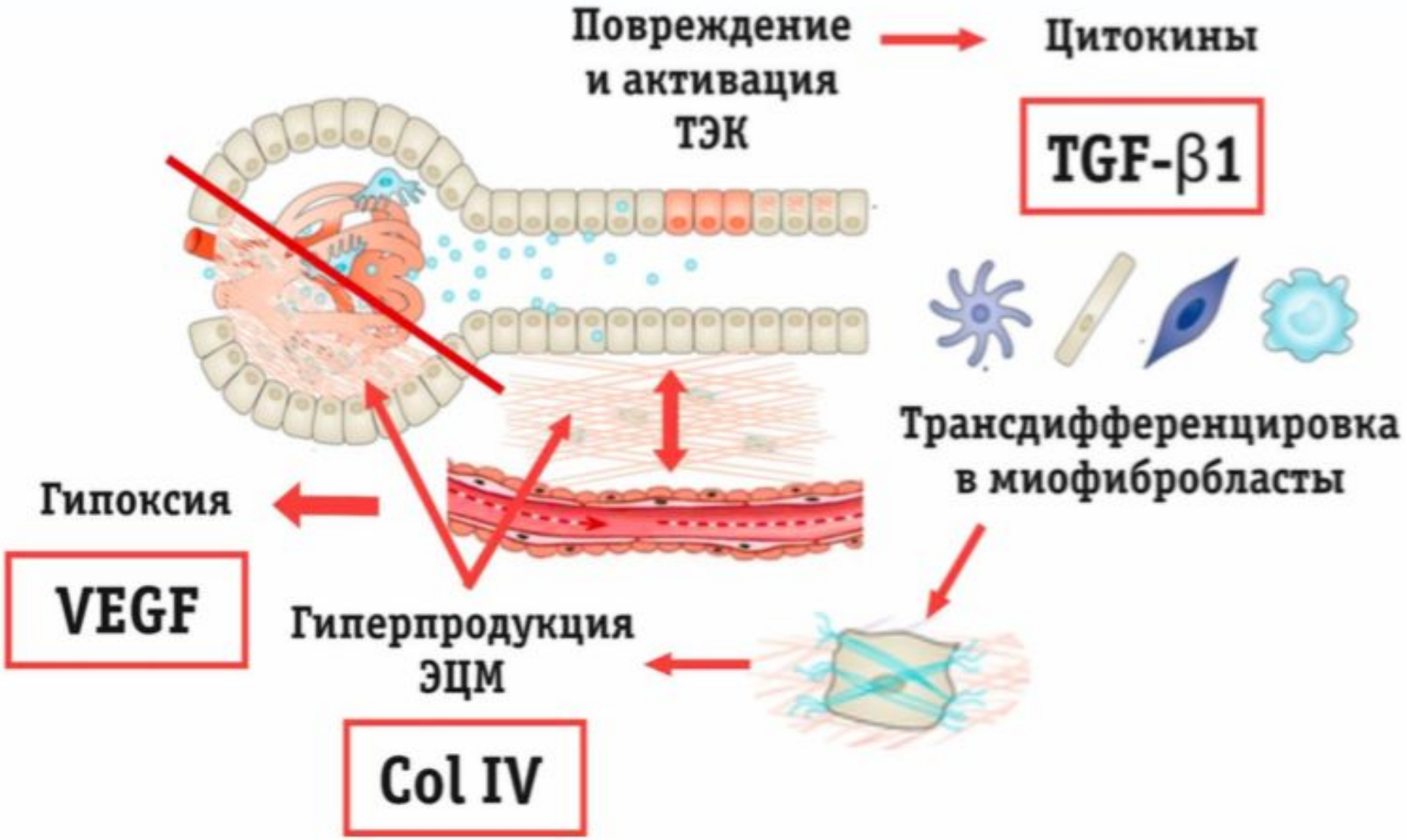

МФ – центральное звено патогенеза РН

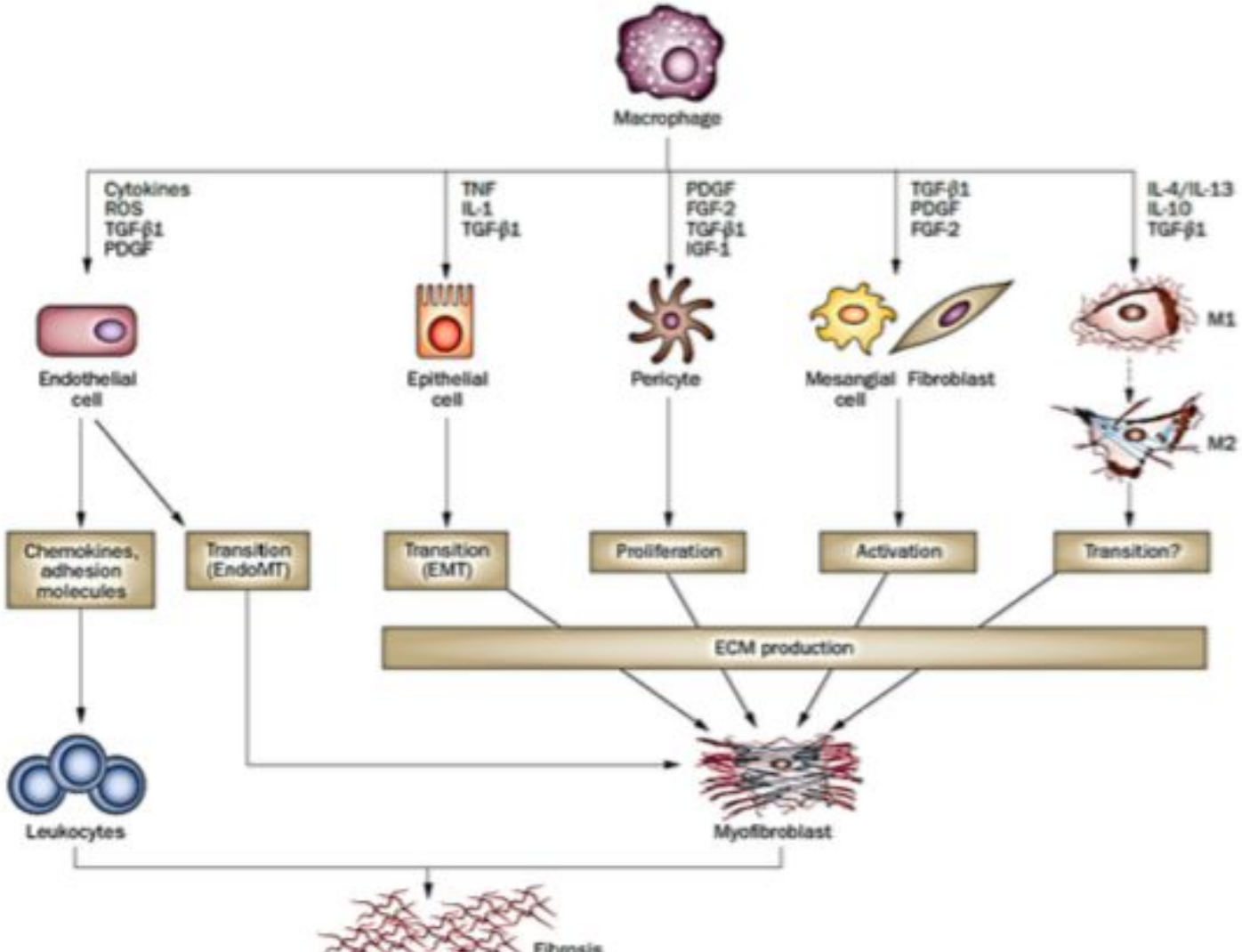

МФ – это гетерогенная популяция клеток, отличающихся по фенотипу

Liu Y., Zou X.B., Chai Y.F., Yao Y.M.
Int J Biol Sci. 2014;10(5):520-9

МФ обладают фенотипической пластичностью

Murray P.J., Allen J.E., Biswas S.K., et al.
Immunity. 2014;41(1):14-20

Активация макрофагов (МФ)

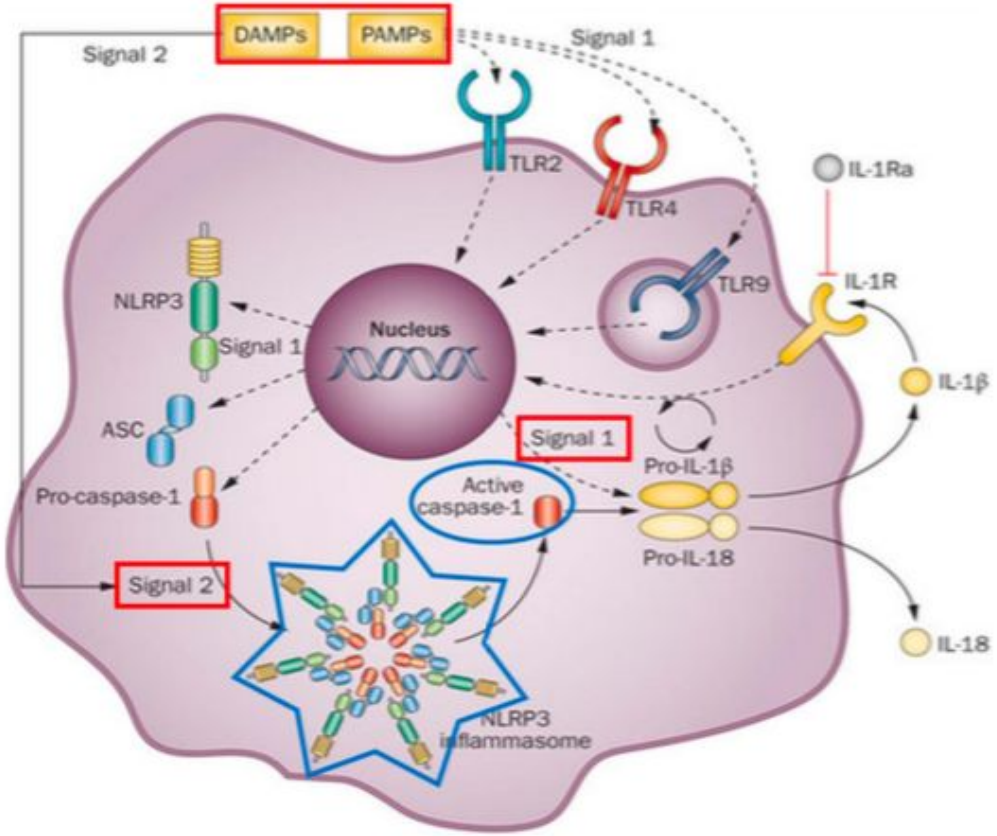

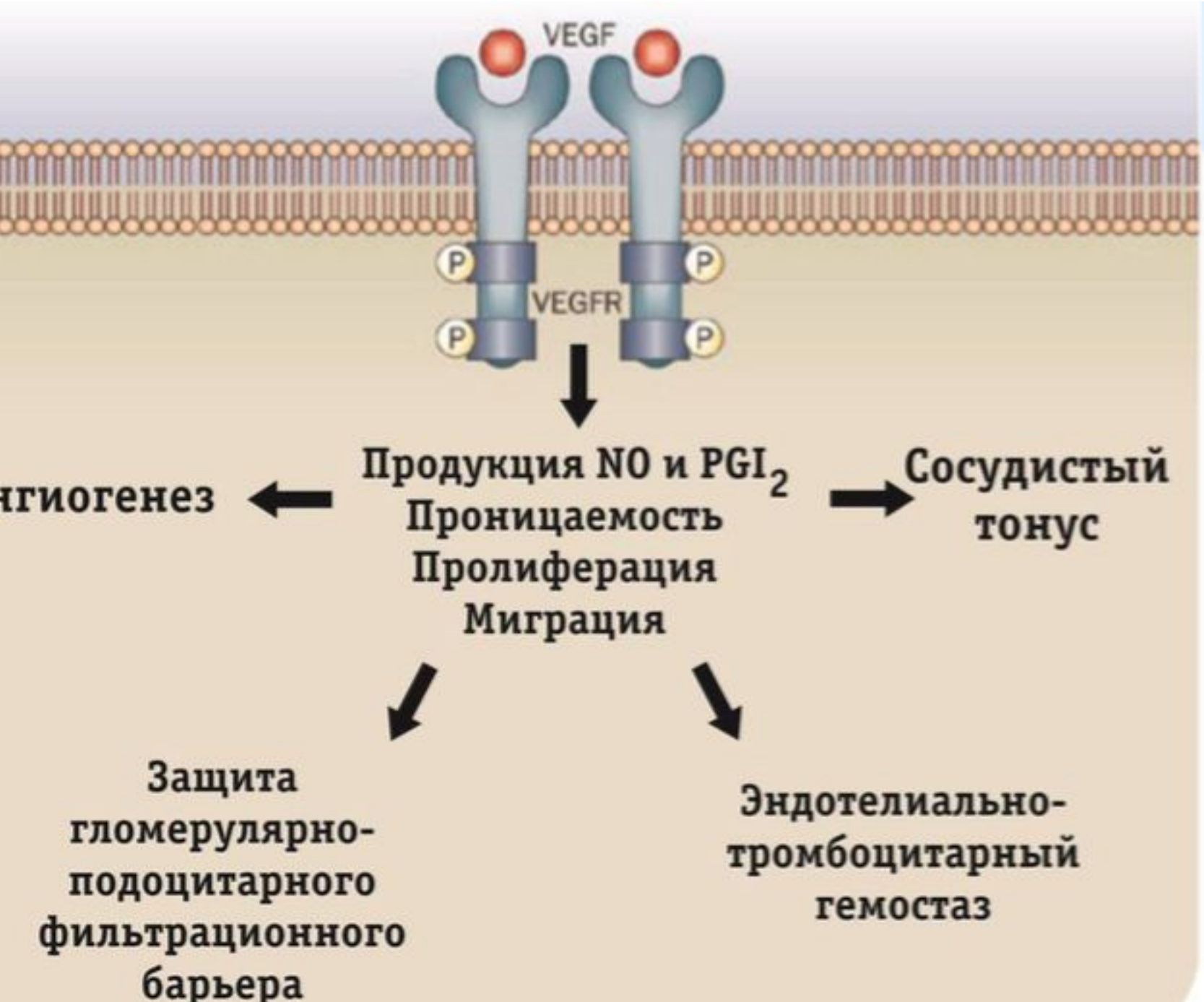
VEGF
VEGFR
P
P
P
P
Продукция NO и PGI_2
Проницаемость
Пролиферация
Миграция
нгиогенез
Сосудистый тонус
Защита гломерулярно-подоцитарного фильтрационного барьера
Эндотелиально-тромбоцитарный гемостаз
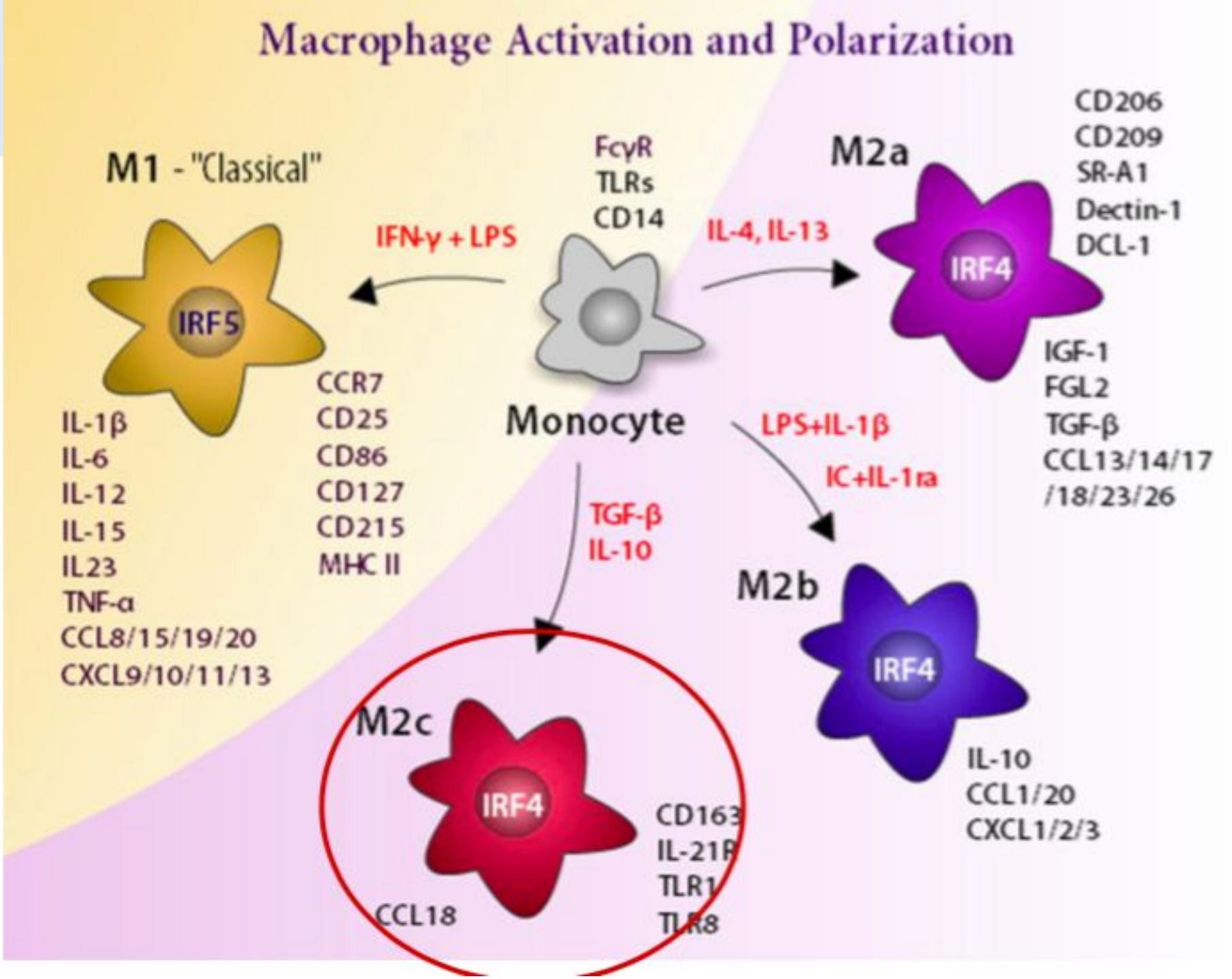
Macrophage Activation and Polarization