



Желудок

- 1) **Симптом “шнурка”** (недостаточность кардии) – обратный заброс съеденной пищи из желудка в полость рта при сильных наклонах туловища вперед, например, при завязывании шнурков.
- 2) **Симптом “мокрой подушки”** (недостаточность кардии) – обратный заброс съеденной пищи из желудка при принятии пациентом горизонтального положения, обычно после принятия пищи.
- 3) **Симптом Василенко** (пилороспазм) – шум плеска при пальпации эпигастральной области.
- 4) **Симптом Менделя** (язвенная болезнь) – болезненность при отрывистом постукивании согнутыми кончиками пальцев в области эпигастрия.
- 5) **Симптом Бергмана** (язвенное кровотечение) – прекращение болей в эпигастрии при возникновении кровотечения из язвы.

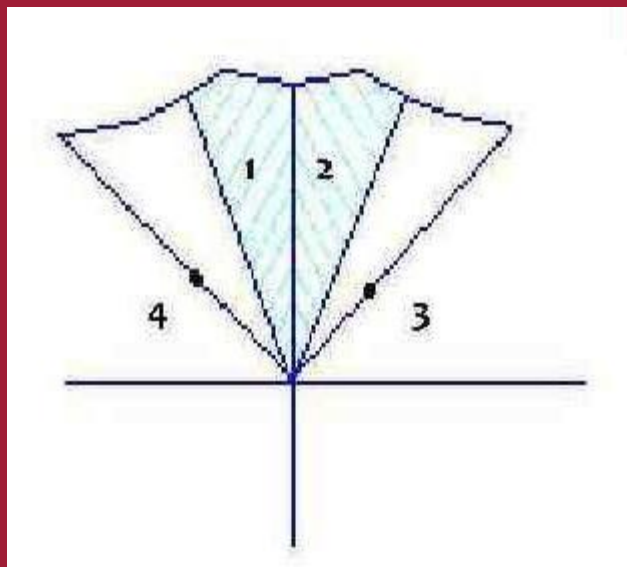
Поджелудочная железа

1) Зона Шоффара (поражение головки поджелудочной железы) – область болезненности, определяемая при проведении вертикальной и горизонтальной линий через пупок, а также проведении биссектрисы через получившийся угол - 3. Шоффара будет областью между вертикальной линией и этой самой биссектрисой.

2) Зона Губергрица-Скульского (поражение тела поджелудочной железы) – область болезненности, симметричная зоне Шоффара в левой половине области живота.

3) Точка Мейо-Робсона (поражение хвоста поджелудочной железы) – точка болезненности, расположенная на границе наружной и средней трети линии, проведенной от пупка до середины левой реберной дуги.

4) Точка Дежардена (поражение головки поджелудочной железы) – точка болезненности, расположенная на расстоянии 4-6 см по линии, проведенной от пупка до правой подмышечной впадины.



Кишечник

- 1) **Точка Поргеса** (поражение тонкой кишки) – болезненность в проекции гипогастрального сплетения. Находится в 2 см левее и выше пупка.
- 2) **Симптом Образцова** (энтерит, кишечная непроходимость) – шум плеска при пальпации слепой кишки.

Брюшная полость

- 1) **Лицо Гиппократата** (перитонит) - обостренные черты лица, запавшие глаза и щеки, заостренный нос при бледно-синюшной окраске кожи и тусклых роговицах глаз.
- 2) **Симптом Щеткина-Блюмберга** (перитонит) – резкое усиление боли в животе при легком надавливании на него пальцем, а затем быстрым его отдергиванием.
- 3) **Симптом Менделя** (перитонит) – боль при постукивании кончиками пальцев по передней брюшной стенке.
- 4) **Симптом Винтера** (перитонит) – отсутствие движений передней брюшной стенки в процессе дыхания.

Желчный пузырь

Способы определения проекции желчного пузыря:

- А. Область пересечения наружного края правой прямой мышцы живота и правой реберной дуги;
- Б. Точка на правой реберной дуге, которую пересекает линия, соединяющая пупок и правую подмышечную впадину.

- 1) **Симптом Курвуазье** (рак головки поджелудочной железы) – при пальпации в правом подреберье определяется увеличенный, безболезненный желчный пузырь.
- 2) **Симптом Кера** (хронический холецистит) – болезненность при пальпации в проекции желчного пузыря.
- 3) **Симптом Мёрфи** (хронический холецистит) – болезненность при пальпации на вдохе в проекции желчного пузыря.
- 4) **Симптом Ортнера** (хронический холецистит) – болезненность при поколачивании ребром ладони по краю правой реберной дуги (для сравнения делаем то же самое с левой реберной дугой).
- 5) **Симптом Мюсси** (хронический холецистит) – болезненность при надавливании между ножками правой грудино-ключично-сосцевидной мышцы.
- 6) **Френикус-симптом** (хронический холецистит) – болезненность в проекции желчного пузыря при надавливании между ножками правой грудино-ключично-сосцевидной мышцы.